Digitized by Google
Original from
THE OHIO STATE UNIVERSITY
Generated on 2018-07-27 13:33 GMT / http://hdl.handle.net/2027/osu.32435056932478
Public Domain in the United States, Google-digitized / http://www.hathitrust.org/access_use#pd-us-google



Digitized by Google

Original from
THE OHIO STATE UNIVERSITY

Generated on 2018-07-27 13:33 GMT / http://hdl.handle.net/2027/osu.32435056932478
Public Domain in the United States, Google-digitized / http://www.hathitrust.org/access_use#pd-us-google



Digitized by Google

Original from
THE OHIO STATE UNIVERSITY

Generated on 2018-07-27 13:33 GMT / http://hdl.handle.net/2027/osu.32435056932478
Public Domain in the United States, Google-digitized / http://www.hathitrust.org/access_use#pd-us-google



Generated on 2018-07-27 13:33 GMT / http://hdl.handle.net/2027/osu.32435056932478
Public Domain in the United States, Google-digitized / http://www.hathitrust.org/access_use#pd-us-google
Digitized by Google
Original from THE OHIO STATE UNIVERSITY

Generated on 2018-07-27 13:33 GMT / http://hdl.handle.net/2027/osu.32435056932478
Public Domain in the United States, Google-digitized / http://www.hathitrust.org/access_use#pd-us-google

Digitized by Google

Original from
THE OHIO STATE UNIVERSITY



Digitized by Google
Original from THE OHIO STATE UNIVERSITY
Generated on 2018-07-27 13:33 GMT / http://hdl.handle.net/2027/osu.32435056932478
Public Domain in the United States, Google-digitized / http://www.hathitrust.org/access_use#pd-us-google

Generated on 2018-07-27 13:33 GMT / http://hdl.handle.net/2027/osu.32435056932478
Public Domain in the United States, Google-digitized / http://www.hathitrust.org/access_use#pd-us-google

Digitized by Google

Original from
THE OHIO STATE UNIVERSITY

Generated on 2018-07-27 13:33 GMT / http://hdl.handle.net/2027/osu.32435056932478
Public Domain in the United States, Google-digitized / http://www.hathitrust.org/access_use#pd-us-google

Digitized by Google

Original from
THE OHIO STATE UNIVERSITY

JOURNAL

FÜR

PSYCHOLOGIE UND NEUROLOGIE

BAND 22

ZUGLEICH

ZEITSCHRIFT FÜR HYPNOTISMUS, BAND 32

HERAUSGEGEBEN VON

AUGUST FOREL UND OSKAR VOGT

REDIGIERT VON

K. BRODMANN

MIT 49 ABBILDUNGEN IM TEXT UND 22 TAFELN

LEIPZIG
VERLAG VON JOHANN AMBROSIUS BARTH
1918

Digitized by Google
Original from THE OHIO STATE UNIVERSITY
Generated on 2018-07-27 13:33 GMT / http://hdl.handle.net/2027/osu.32435056932478
Public Domain in the United States, Google-digitized / http://www.hathitrust.org/access_use#pd-us-google

LST 3
J86
v.22

Druck von Metzger & Wittig in Leipzig.

Digitized by Google
Original from THE OHIO STATE UNIVERSITY
Generated on 2018-07-27 13:33 GMT / http://hdl.handle.net/2027/osu.32435056932478
Public Domain in the United States, Google-digitized / http://www.hathitrust.org/access_use#pd-us-google

Inhalts-Verzeichnis.

Band 22.

Abhandlungen.

Seite

Bielschowsky, M., Über Mikrogyrie. (Mit 5 Lichtdrucktafeln.) 1

— **Über juvenile Paralyse und ihre Beziehungen zu den endogenen Heredodegenerationen des Nervensystems.** (Mit 1 Abbildung im Text und 1 Tafel.) 84

Klüpfel, O. H., Kasuistischer Beitrag zur Lehre von der chronischen Myelitis. (Mit 17 Textfiguren.) 48

Kollarits, J., Über mehrfach geschichtete und kombinierte visuelle Vorstellungen und ihre Analogie mit Kunstversuchen, Traumbildern und Halluzinationen 171

Lieske, H., Vom Rechte des Arztes zur Verweigerung des Zeugnisses und des Gutachtens 176

Loÿ, Dr., Psychose auf organischer Basis oder Angstpsychose auf hysterischer Basis 217

Oesterreich, K., Psychologische Bemerkungen zu dem von Max Schottelius publizierten Fall eines „Hellsehers“ 75

Silberstein, A., Experimentelle Untersuchungen über die traumatische Epilepsie der Meerschweinchen. (Mit 1 farbigen Tafel.) 123

Wedekind, W., Beiträge zur Kasuistik der psychischen Infektionen . . 185

Besprechungen und Buchanzeigen.

Browning, W., The etiology of stammering, and methods for its treatment 122

Ewald, J. R., Das Straßburger physiologische Praktikum 122

Fröbes, J., Lehrbuch der experimentellen Psychologie für höhere Schulen und zum Selbstunterricht 122

Gruhle, H. und **Wetzel, A.**, Verbrechertypen 121

Gruhle, H., **Wilmanns** und **Dreyfus**, Säufer als Brandstifter 121

Jentsch, E., J. R. Mayer, Seine Krankheitsgeschichte und die Geschichte seiner Entdeckung 121

Krause, K., Beiträge zur pathologischen Anatomie der Hirnsyphilis und der Klinik der Geistesstörungen bei syphilitischen Hirnerkrankungen 182

Poyer, G., Le sommeil automatique 122

Schröder, P., Geistesstörungen nach Kopfverletzungen. Für Neurologen und Chirurgen 122

Wetzel, A. und **Wilmanns, K.**, Geliebtenmörder 121

Ziehen, Th., Die Geisteskrankheiten des Kindesalters 183

301647

Digitized by Google

Original from THE OHIO STATE UNIVERSITY

Generated on 2018-07-27 13:33 GMT / http://hdl.handle.net/2027/osu.32435056932478
Public Domain in the United States, Google-digitized / http://www.hathitrust.org/access_use#pd-us-google

Ergänzungsheft 1.

Seite

Bielschowsky, M., Über Hemiplegie bei intakter Pyramidenbahn. Ein Beitrag zur Kenntnis des Schichtungsplanes der Großhirnrinde. (Mit 5 Lichtdrucktafeln.) 225

Ergänzungsheft 2.

Bielschowsky, M. und E. Unger, Die Überbrückung großer Nervenlücken. Beiträge zur Kenntnis der Degeneration und Regeneration peripherischer Nerven. (Mit 5 Lichtdrucktafeln.) 267

Ergänzungsheft 3.

Henschen, S. E., Über die Hörsphäre. (Mit 31 Abbildungen im Text und 5 Lichtdrucktafeln.) 319

Nachweis zu den Tafeln.

Tafel 1—5: Bielschowsky, Mikrogyrie.
„ 6 : Bielschowsky, Juvenile Paralyse.
„ 7 : Silberstein, Traumatische Epilepsie.

(Ergänzungshefte.)

Tafel 1—5: Bielschowsky, Hemiplegie.
„ 6—10: Bielschowsky und Unger, Nervenbrücken.
„ 1—5: Henschen, Hörsphäre.

Generated on 2018-07-27 13:33 GMT / http://hdl.handle.net/2027/osu.32435056932478
Public Domain in the United States, Google-digitized / http://www.hathitrust.org/access_use#pd-us-google
Digitized by Google
Original from THE OHIO STATE UNIVERSITY

JOURNAL FÜR PSYCHOLOGIE UND NEUROLOGIE.

Band 22. Heft 1/2.

(Aus dem neurobiol. Laboratorium der Universität Berlin.)

Über Mikrogyrie.

Von

Max Bielschowsky.

(Mit 5 Lichtdrucktafeln.)

Unter den Entwicklungsstörungen der Großhirnrinde darf die Mikrogyrie trotz der großen Zahl der über ihre Entstehung und ihre anatomischen Eigentümlichkeiten publizierten Arbeiten das größte Interesse in Anspruch nehmen, weil sie diejenige Form der Mißbildung darstellt, welche fast immer zusammen mit andren Bildungsfehlern erscheint und uns die besten Ausblicke für das Verständnis der embryonalen Gehirngestaltung eröffnet. Es ist das Verdienst von Monakows, die anatomische Zergliederung fehlerhaft entwickelter Zentralorgane über das Niveau der Kuriositätskasuistik emporgehoben und eine teratologische Hirnforschung angebahnt zu haben, welche das Ziel verfolgt, das Gesetzmäßige in der Form und Lagerung mißbildeter Teile festzustellen und darüber hinaus Rückschlüsse für allgemeine Entwicklungsgesetze zu gewinnen. Auf dem von Monakow gezeigten Wege haben dann seine Schüler, insbesondere Kotschetkowa und Heinrich Vogt, wertvolle Beiträge zur Kenntnis der Mikrogyrie geliefert. Ihre Arbeiten haben uns auch in die Lage gebracht, das anatomische Bild dieser Gehirnveränderung schärfer umgrenzen zu könneu, als es bis dahin der Fall gewesen war. Neben den Arbeiten Monakows und seiner Schüler verdienen die Mitteilungen von Oppenheim, Freud, Otto, Kalischer, Bresler, Oekonomakis, Anton und Zingerle hervorgehoben zu werden, welche die Histopathologie der Mikrogyrie in vielen Punkten geklärt und ihre klinischen Manifestationen beleuchtet haben. Die genannten Autoren haben auch die ursächlichen Beziehungen der eigenartigen Kleinfältelung der Großhirnrinde zu entzündlichen und vaskulären Prozessen in den Meningen und der Hirnsubstanz erörtert und ihre ätiologische Bedeutung für das Zustandekommen der cerebralen Kinderlähmung in den Kreis der Betrachtungen gezogen.

Der erste, welcher das Verdienst für sich in Anspruch nehmen darf, ein einheitliches mechanisches Prinzip für die Entwicklung des normalen Windungstypus und der Mikrogyrie gesucht zu haben, ist Jelgersma. Die Grundlage seiner Untersuchungen bildete ein balkenloses Gehirn, bei welchem der Defekt des Balkens mit ausgedehnter Mikrogyrie vereinigt war. „Wenn in der Zeit der Windungsbildung infolge irgendwelcher pathologischer Prozesse das Corpus callosum sich nicht ausbildet oder das einmal gebildete zugrunde geht, ohne daß zu gleicher Zeit anderweitige pathologische Prozesse damit einhergehen, muß eine normale

Digitized by Google

Original from THE OHIO STATE UNIVERSITY

Generated on 2018-07-27 13:33 GMT / http://hdl.handle.net/2027/osu.32435056932478
Public Domain in the United States, Google-digitized / http://www.hathitrust.org/access_use#pd-us-google

Menge grauer Substanz an der Oberfläche sich einer stark verkleinerten Menge weißer Substanz akkomodieren. Im erwachsenen Gehirn ist nur eine Akkomodation möglich durch Ausdehnung der Seitenventrikel und Füllung dieser mit Serum. Beim Foetus, wo die Windungsbildung eben im Gange ist, gibt es noch eine zweite Art, und diese ist vermehrte Bildung von Windungen." Jelgersma sieht also den springenden Punkt in der Zunahme des schon in der Norm bestehenden Mißverhältnisses zwischen dem Wachstum der Rinde und der zentralen weißen Substanz. Je kleiner der Inhalt wird, dem sich die graue Oberfläche anpassen muß, um so ausgedehnter und vielgestaltiger muß die Faltung werden. Mit der Zunahme der Windungen ändert sich auch deren Anordnung, und „die normalen Hauptwindungen und Furchen werden durch einen abnormen Typus ersetzt". Diejenige Form der Mikrogyrie, welche ihre Ursache in vermehrter Bildung der Windungen hat, unterscheide sich von der durch sekundäre Schrumpfungsprozesse bedingten durch die Intaktheit des Rindenbaus. Die Theorie Jelgersmas hat keine allgemeine Anerkennung finden können. Der Grund liegt darin, daß das Wachstum des Markkörpers der Hemisphären unter normalen und pathologischen Bedingungen, wenn man von exogenen Herderkrankungen absieht, viel mehr von der Evolution der grauen Substanz abhängt als umgekehrt. Die Bedeutung eines formbestimmenden Faktors für die Oberfläche wird der Entwicklung des Markes deshalb im allgemeinen nicht beigemessen werden können. Der von Probst u. a. geführte Nachweis, daß der Bau der mikrogyren Windungen im speziellen Falle der Balkenaplasie keineswegs intakt bleibt, sondern schweren Veränderungen unterliegt, machte die wichtigste Voraussetzung Jelgermas hinfällig, und der von Arndt und Sklarek beobachtete Fall, in welchem bei vollkommener Balkenaplasie jede Spur von Mikrogyrie fehlte, entzieht seiner Theorie vollkommen den Boden.

Eine andere mechanische Theorie stammt von Schäffer, welcher das Zustandekommen der Mikrogyrie von den gleichen Faktoren abhängig machte, welche bei der Entstehung der Mikrocephalie wirksam sein sollen. Der Druck der Schädelkapsel auf das junge Gehirn erzeugt je nach seiner Intensität Drucknekrosen, welche sich später als porencephalische Defekte äußern, oder bei geringeren Graden mikrogyrische Verbildungen und Heterotopien hervorbringen. Diese Vorstellung basierte auf der alten Virchowschen Anschauung, welche die Grundlage der Mikrocephalie in einer frühzeitigen Verknöcherung der Synchondrosen und Nähte in der Schädelkapsel erblickte. Ähnliche Vorstellungen hatte übrigens schon vorher Breßler geäußert; nur suchte er den von außen auf das Gehirn wirkenden Druck nicht in der Schädelkapsel, sondern in Flüssigkeitsansammlungen im Arachnoidalraum. Diese Drucktheorien haben heute nur noch ein historisches Interesse.

Probst und Oekonomakis sehen das Wesentliche der mikrogyren Mißbildung in einem abnorm gesteigerten Wachstum der fötalen Rindensubstanz; einer gesteigerten Proliferation der Ganglienzellen stehe eine mangelhafte Differenzierung der einzelnen Zellexemplare gegenüber.

Eine an embryologische Tatsachen anknüpfende und schon aus diesem Grunde wertvolle Theorie hat Ranke aufgestellt. Da seine Arbeiten der Diskussion eine neue Richtung gegeben haben und jeden, der sich jetzt mit der Genese dieser Mißbildung beschäftigt, zu einer bestimmten Stellungnahme zwingen, muß ihr

Digitized by Google
Original from THE OHIO STATE UNIVERSITY
Generated on 2018-07-27 13:33 GMT / http://hdl.handle.net/2027/osu.32435056932478
Public Domain in the United States, Google-digitized / http://www.hathitrust.org/access_use#pd-us-google

Inhalt hier etwas genauer wiedergegeben werden. Für Ranke ist die Mikrogyrie im wesentlichen eine Art von Hemmungsbildung, durch welche ein im mittleren Fötalleben normaler Rindenzustand — allerdings mit weitgehenden sekundären Modifikationen — fixiert wird. Das Substrat dieser Auffassung liegt in Befunden, welche zuerst von Retzius an der Hemisphärenoberfläche vier- bis sechsmonatiger Föten erhoben worden sind. Retzius hatte gefunden, daß sich in dieser Periode winzige Granulationen in der Großhirnrinde bilden. Sie entwickeln sich als Begleiterscheinung lebhafter Proliferationsvorgänge an den Ganglienzellen und bereiten nach seiner Meinung die Bildung der späten Furchen und Windungen vor. „Bei der mikroskopischen Untersuchung senkrechter, durch die Oberfläche gelegter Schnitte ergab sich, daß die granulierte Beschaffenheit von einer ungleichen Wucherung der Pyramidenzellen herrührt, welche in rundlichen Erhabenheiten emporgeschossen waren; die Zwischenräume dieser ‚Granulationen' waren von der äußersten, sog. molekularen, Schicht ausgefüllt, so daß die eigentliche Oberfläche des Gehirns, wenn diese Schicht nicht abgelöst war, glatt erschien." His hat dann auf die Ähnlichkeit dieser Wärzchen mit höckerigen Unebenheiten am Gyrus hippocampi des reifen Gehirns, den „Verrucae gyri hippocampi" hingewiesen, als deren Entdecker gleichfalls Retzius gilt. Während der schwedische Forscher noch mit der Möglichkeit rechnete, daß die fraglichen Gebilde Produkte eines krankhaften Prozesses sein könnten, weil die von ihm untersuchten Gehirne von pathologischen (syphilitischen) Aborten herrühren mochten, hält sie His für normale Bildungen. Die von Hochstetter vorgebrachte Vermutung, daß es sich um postmortale Quellungserscheinungen handle, ist nach seiner Meinung durch die Tatsache widerlegt, daß die äußerste Randschicht völlig glatt und gleichmäßig über die Unebenheiten der gehöckerten Rindenschicht hinwegzieht. Über die Bedeutung der Wärzchen äußert His keine eigne Meinung; die Frage bedürfe noch eingehender weiterer Prüfung. Ranke hat die normale Granulationsphase des fötalen Gehirns als „Status verrucosus simplex seu Retzii" bezeichnet. Sie verschwinde im weiteren Laufe der Entwicklung wieder mit Ausnahme des Gyrus hippocampi, wo sich Reste von ihr durch das ganze spätere Leben erhalten. Auch in der Riechrinde der lissencephalen Säuger sollen analoge Bildungen bestehen bleiben. Aus einer gesteigerten und atypischen Proliferation der im Status verrucosus simplex befindlichen Rindenelemente leitet nun Ranke jene Mißbildung der Hemisphärenoberfläche ab, welche man allgemein als Mikrogyrie bezeichnet hatte, für die er aber wegen der Unklarheit dieses Namens die Bezeichnung „Status verrucosus deformis" in Vorschlag bringt.

Trotz ihres genetischen Zusammenhanges mit dem Status verrucosus simplex ist nach Rankes Meinung die Mikrogyrie resp. sein Status verrucosus deformis nicht als reines Produkt einer fixierten Entwicklungsphase zu betrachten. Nach der alten Terminologie gehöre sie nicht in die Gruppe der Monstra per defectum, sondern in die der Monstra per excessum. Dafür spreche der Umstand, daß die Zellbilder in den veränderten Rindengebieten nach seiner Meinung nur auf dem Wege einer exzessiven Proliferation der Ganglienzellen entstanden sein können; auch das Vorhandensein einer mächtigen Tangentialfaserung spreche zugunsten dieser Auffassung. — Ranke hat auch auf das Bestehen ursächlicher Beziehungen der Vaskularisation des Cortex zur normalen und pathologischen Warzenbildung hingewiesen. Im vierten und fünften Fötalmonat erfolge ein starkes Einwachsen von Blutgefäßen sowohl an der

Digitized by Google
Original from THE OHIO STATE UNIVERSITY
Generated on 2018-07-27 13:33 GMT / http://hdl.handle.net/2027/osu.32435056932478
Public Domain in the United States, Google-digitized / http://www.hathitrust.org/access_use#pd-us-google

äußeren wie an der inneren Oberfläche der Hemisphären. Durch diesen Prozeß werde die schon vorher vorhandene Tendenz zur Bildung circumscripter Proliferationsbezirke mächtig gefördert, weil das Keimmaterial in der Nachbarschaft der Gefäße unter besonders günstige Wachstumsbedingungen gelangt. Aus den Beziehungen zu den Gefäßen erkläre sich auch eine häufige Begleiterscheinung der Mikrogyrie, nämlich das Auftreten von Heterotopien mit rindenähnlicher Struktur in der Tiefe des Markes und der Nachbarschaft der Ventrikel; denn auch diese Bildungen gehen nach seiner Meinung aus (atypischen) Proliferationsgebieten hervor, welche sich in der Nachbarschaft junger Gefäßsprossen entwickeln. Schließlich werde durch diesen Gedanken auch einiges Licht auf die häufige Kombination des Status verrucosus deformis mit vaskulären entzündlichen Veränderungen, insbesondere mit der Porencephalie geworfen, welche sich häufig auf ganz bestimmte Gefäßgebiete erstrecke. In Berücksichtigung dieser Tatsachen hält Ranke die Frage für durchaus diskutierbar, ob nicht alle als Luxusproliferationen embryonalen Keimmaterials aufgefaßten Bildungen in irgendeiner Beziehung zu einem pathologischen Gefäßprozesse stehen.

Von den späteren Autoren, welche sich mit dem vorliegenden Gegenstand beschäftigt haben, möchte ich noch Bundschuh und Nieuwenhuijse erwähnen. Bundschuh lehnt für den Fall von Mikrogyrie, welchen er beschreibt, einen ursächlichen Zusammenhang mit dem Status verrucosus Rankes ab. Er ist geneigt, in den warzenförmigen Höckern der Hemisphärenoberflächen ein Analogon zu den durch Piadefekte bedingten „physiologischen" Hirnhernien zu erblicken, in dem Sinne, daß die Rinde an einigen Stellen bei normalem Innendruck einen zu geringen Widerstand von außen fand und sich dann hier vorbuchtete. Defekte resp. Entwicklungsstörungen in der gliösen Limitans externa können dabei als widerstandvermindernde Faktoren in Betracht kommen. Andrerseits leugnet er nicht, daß für die Erklärung der Warzenbildung die Annahme einer immanenten Neigung zur „übertriebenen" Gewebsbildung im Cortex unerläßlich sei. Auch er rechnet deshalb die Mikrogyrie, wie sie sich in seinen Beobachtungen präsentiert, zu den Monstra per excessum, bei welchen es zu einer überschüssigen Produktion formal annähernd normalen Gewebes gekommen ist.

Auch Nieuwenhuijse gelangt zu einer Ablehnung des Rankeschen Standpunktes. Die Retziusschen Wärzchen, welche das Fundament der Hypothese Rankes bilden, sollen nach den Untersuchungen Streeters höchstwahrscheinlich Macerationsprodukte sein, wie es Hochstetter schon früher behauptet hatte. Bildungen von so zweifelhafter Beschaffenheit und Bedeutung dürften nicht zum Ausgangspunkt histogenetischer Betrachtungen gemacht werden. Eigne Untersuchungen, die sich auf einen Fall beziehen, drängen ihn zu der Ansicht, daß eine fötale Meningoencephalitis die Grundlage der Veränderungen geschaffen und eine Entwicklungshemmung in der Hemisphärenrinde angebahnt habe. In diesem Punkte lehnt sich der Verfasser teils an Ranke, teils an Zingerle an, welcher auf Grund von Untersuchungen an porencephalischen Defekten zu der Auffassung gelangt war, daß ein von der Oberfläche aus zur Wirkung kommender Reiz abnorme Wachstumsvorgänge in der Rinde auslösen könne. Die wesentliche Seite der Wachstumsstörung glaubt Nieuwenhuijse darin erblicken zu sollen, daß sich in der Cystoarchitektonik der normalerweise sechsschichtigen Rinde eine Art von Spaltung

Generated on 2018-07-27 13:33 GMT / http://hdl.handle.net/2027/osu.32435056932478
Public Domain in the United States, Google-digitized / http://www.hathitrust.org/access_use#pd-us-google
Digitized by Google
Original from THE OHIO STATE UNIVERSITY

vollzieht; der „periphere", die vier äußeren Schichten umfassende Rindenteil „hypertrophiere" in seinen Elementen gegenüber dem inneren Rindenstreifen, welcher die fünfte und sechste Schicht umfaßt. Auf diese Weise komme es zu einer Lockerung der Beziehungen zwischen beiden Rindenteilen. Der „hypertrophierende" äußere Streifen falte sich viel intensiver als der innere und bewirke dadurch das Auftreten der oberflächlichen Wärzchen. Nieuwenhuijse glaubt nun, daß die von ihm proklamierte Differenz in der Wachstumsenergie der Rindenteile mit den Resultaten experimenteller Untersuchungen Nissls eine „wahrhaft wunderbare" Übereinstimmung besitze. Nissl hatte nämlich festgestellt, daß beim neugeborenen Tiere nach Durchschneidung der nervösen Verbindungen, welche die Hemisphärenrinde mit dem Thalamus verketten, die noch nicht vollständig entwickelte Rinde sich zwar in allen Schichten weiter entwickelt, daß aber die inneren beiden Schichten hinter den äußeren zurückbleiben. Nissl hatte aus dieser Tatsache den Schluß gezogen, daß die Beziehungen der inneren Strata zum Thalamus inniger und umfangreicher als diejenigen der äußeren sein müssen. Nieuwenhuijse fand nun in dem von ihm untersuchten Gehirn in der mikrogyren Hemisphäre die Pyramidenbahn, die innere Kapsel und den Sehhügel kleiner als auf der gesunden Seite, und glaubt daraus konkludieren zu dürfen, daß auf der kranken Seite die Beziehungen der Gehirnrinde zu den tiefer gelegenen Hirnteilen erheblich eingeschränkt worden sind, wodurch dann eine zur Mikrogyrie führende Gleichgewichtsstörung im Schichtenwachstum bedingt wurde. Er vindiziert seinem Falle deshalb eine große allgemeine Bedeutung. „Es kommt mir vor, daß dieser Fall einen pathologisch-anatomischen Befund darstellt, aus dem hervorgeht, daß die Großhirnrinde ein Organ ist, das mindestens aus zwei voneinander relativ unabhängigen Organteilen besteht (Wortlaut Nissls), daß es in der Rinde eine Art Sonderstellung gibt eines peripheren Rindenteils, die vier äußeren Rindenschichten umfassend, gegenüber einem zentral gelegenen Rindenteil, von den zwei inneren Schichten gebildet."

Ich hatte in letzter Zeit Gelegenheit drei Fälle von Mikrogyrie anatomisch zu untersuchen. Die Befunde geben mir Gelegenheit, auf einige Fragen der Histogenese einzugehen. Überdies enthalten sie eine Reihe interessanter Einzelheiten, welche folgende Mitteilungen rechtfertigen dürften.

In dem ersten Falle handelt es sich um ein dreijähriges Mädchen, welches bei Lebzeiten das Bild einer schweren Idiotie geboten hatte[1]). Das Kind, welches sich körperlich leidlich entwickelt hatte, war psychisch auf dem Niveau eines Säuglings stehengeblieben. Der Gehirnschädel war sehr klein und zeigte ein starkes Mißverhältnis zu dem gutentwickelten Gesichtsschädel. Als auffallend werden die engen Pupillen erwähnt, sonst sind im Gebiete der Gehirnnerven nennenswerte Erscheinungen nicht vorhanden gewesen. Die aktive Beweglichkeit der Arme und Beine, soweit von einer solchen die Rede sein konnte, scheint in Bettlage nicht beeinträchtigt gewesen zu sein. Das Kind konnte aber weder allein stehen, noch auch ohne Unterstützung aufrecht sitzen. Von einer Differenz zwischen links und rechts im Tonus der Extremitätenmuskeln und im Verhalten der Sehnenreflexe wird in der Krankengeschichte nichts erwähnt. Die Schmerzempfindlichkeit ist an allen Stellen der Körperoberfläche erhalten gewesen. Auf starke akustische Reize sollen gelegentlich Reaktionen vorgekommen sein.

Während der Dauer seines Aufenthaltes im Hospital hatte das Kind einige Male epileptiforme Anfälle, die sich in rasch vorübergehenden Zuckungen der Rumpf- und

[1]) Für die gütige Überlassung des Falles bin ich Herrn San.-Rat Dr. Kluge, dem Direktor der Anstalt für Epil. in Potsdam, zu großem Danke verpflichtet.

Digitized by Google
Original from THE OHIO STATE UNIVERSITY
Generated on 2018-07-27 13:33 GMT / http://hdl.handle.net/2027/osu.32435056932478
Public Domain in the United States, Google-digitized / http://www.hathitrust.org/access_use#pd-us-google

Extremitätenmuskeln äußerten. Der Exitus erfolgte plötzlich in einem leichten Status febrilis, ohne daß klinisch eine klare Todesursache nachweisbar gewesen wäre.

Die Sektion ergab folgende Befunde. Weiche knöcherne Gehirnschale mit starkentwickelter Diploë. Die Dura mater ist von ungewöhnlicher Dicke und Derbheit, aber ohne Auflagerungen und entzündliche Veränderungen. Die Pia arachnoides zeigt über der linken Hemisphäre ein sulziges Infiltrat. Das Volumen der linken Großhirnhemisphäre ist erheblich geringer als dasjenige der rechten; die Verkleinernng scheint sich, soweit sich das vor der Entfernung der Pia beurteilen läßt, besonders auf die hintere Partie des Stirnlappens, auf die laterale Fläche des Parietallappens und auf die laterale und basale Fläche des Schläfenlappens mit Ausnahme des Schläfenpols zu erstrecken. Der Occipitallappen ist relativ gut entwickelt. Die rechte, der atrophischen Großhirnhemisphäre entgegengesetzte Kleinhirnhemisphäre, ist erheblich kleiner als die linke; die Volumenveränderung betrifft hier alle Lappen ziemlich gleichmäßig. Die einzelnen Windungslamellen sind schmäler als auf der gesunden Seite und nach Entfernung der weichen Haut durch klaffende Spalten getrennt. Das Gehirn wurde zum Zwecke späterer Serienuntersuchung in toto in Formol gehärtet.

Von den übrigen Organbefunden ist zu erwähnen: Vergrößerung der Milz, Vergrößerung der Nieren mit weißlicher Verfärbung des Rinden- und Markparenchyms bei geringem Hervortreten der Gefäße, Persistieren der ziemlich langgestreckten Thymus und Hypertrophie des linken Herzventrikels.

Nach Entfernung der Pia von dem fixierten Organ wird die Mißgestaltung der linken Hemisphäre erst in vollem Umfange erkennbar. In denjenigen Gebieten, die ursprünglich nur als atrophisch bezeichnet worden waren, ist die gesamte Oberfläche von blumenkohlartiger Beschaffenheit. Die Windungen sind von einer Unzahl winziger, meist etwa hanfkorngroßer Erhabenheiten bedeckt, zwischen denen flache Grübchen und Dellen verlaufen. Sie bieten das typische Bild der Mikrogyrie resp. des Status verrucosus deformis (Ranke). Im Bereich des mikrogyren Hemisphärenabschnittes sind eine Anzahl tieferer Furchen vorhanden, von denen sich aber nur wenige mit normalen Furchen identifizieren lassen. Nur die beiden Sulci frontales und temporales entsprechen in ihrem proximalen Teile annährend dem normalen Bilde. Ferner ist eine in ihrer Verlaufsrichtung dem Sulcus centralis entsprechende Furche vorhanden, welche tief in die Substanz der Hemisphäre einschneidet, aber in ganz atypischer Weise in den hinteren Teil der Fissura Sylvii mündet. Man kann sie deshalb auch als eine abnorme Verlängerung des aufsteigenden Astes dieser Fissur bezeichnen. Um die Sylvische Spalte gruppiert sich eine Anzahl konzentrisch angeordneter seichter Furchen, welche an die Bogenfurchen des Carnivorengehirns erinnern, sich von diesen aber dadurch unterscheiden, daß sie an ihren Kulminationspunkten von der erwähnten tiefen Lateralfurche unterbrochen werden (vgl. Fig. 1, Taf. I). Den Furchen entspricht eine Anzahl von Bogenwindungen, welche die gleiche Unterbrechung erfahren und zum Teil durch Querwülste miteinander verbunden sind. So ergibt sich ein recht krauses Bild, an dem jeder Versuch, den normalen Furchungsplan zu entdecken, scheitert.

Nur im mikrogyren Gebiete des Stirnlappens sind die Anlagen einer oberen und mittleren Stirnwindung unverkennbar; es fehlt ihnen aber fast jegliche Gliederung durch Sekundärfurchen und dadurch gewinnen sie ein plumpes und unförmiges Aussehen, welches dem der Makrogyrie ähnlich ist.

Auch die mediale Hemisphärenfläche ist von dem mikrogyren Prozesse in weiter Ausdehnung ergriffen; verschont ist hier im wesentlichen nur der hintere Teil des Parietallappens und der Occipitallappen. Von den basalen Windungen sind rekognoszierbar und ungefältelt nur der Gyrus occipito-temporalis, der Lobulus lingualis und die Ammonsformation.

Die rechte Hemisphäre bietet normale Windungsverhältnisse; auffallend ist aber auch auf dieser Seite die geringe Entwicklung von Sekundärfurchen und Sekundärwindungen.

Generated on 2018-07-27 13:33 GMT / http://hdl.handle.net/2027/osu.32435056932478
Public Domain in the United States, Google-digitized / http://www.hathitrust.org/access_use#pd-us-google
Digitized by Google
Original from THE OHIO STATE UNIVERSITY

Ein Frontalschnitt durch das Gehirn, welcher die normale Hemisphäre im oberen Teil der Zentralfurche berührt und an der Basis durch den proximalen Teil des Pons geht, zeigt folgendes (vgl. Fig. 2, Taf. II). Auf der Seite der Mikrogyrie ist der Seitenventrikel sehr stark erweitert. Die Rinde der kranken Hemisphäre ist im allgemeinen nicht viel schwächer entwickelt als die der gesunden; es fehlt aber die Gliederung in Windungen und da, wo solche erkennbar sind, wie z. B. an der Mantelkante, sind die Markleisten sehr schmal und enden unter der grauen Substanz der Windungskuppe nicht mit abgestumpft-kegelförmigen Figuren, sondern mit spitzen Zacken. Eine weitere sehr auffallende Anomalie tritt auf der Schnittfläche im Verhalten des linken Sehhügels zutage. Er bildet am medio-ventralen Rande des Ventrikels einen halbkugelförmigen winzigen Höcker, dessen Volumen kaum den dritten Teil des rechten Thalamus erreicht. Es fehlt ihm scheinbar jede Verbindung mit der lateralen Wand der Hemisphäre; insbesondere sind auf der vorliegenden Schnittebene nicht einmal Spuren einer inneren Kapsel vorhanden. Nur mit dem Schläfenlappen ist er durch einen breiten Markstreifen, welcher seinem Verlauf nach dem unteren Thalamusstiel entspricht, verwachsen. Das Fehlen der Kapselfaserung hat zur Folge, daß Vorderhorn und Unterhorn des Ventrikels durch eine breite Lücke miteinander kommunizieren. Auf diese Weise entsteht in der mikrogyren Hemisphäre ein einheitlicher großer Hohlraum, der an das Bild des fötalen Ventrikels erinnert, wie er es vor dem Auswachsen der Projektionsfaserung bietet. Auffallend ist an diesem Querschnitt ferner die Ungleichheit der beiden Ponshälften. Sie ist zum Teil durch die Schnittrichtung bedingt, welche bei der asymmetrischen Gestaltung des Organs für beide Seiten nicht genau in der gleichen Frontalebene geführt werden konnte; im wesentlichen wird sie aber durch das Fehlen der gesamten Längsfaserung im Fuße der Brücke und durch eine hypoplastische Entwicklung aller übrigen Fasersysteme und Kerne auf der linken (mikrogyren) Seite hervorgebracht. Durch die Hypoplasie der Haube wird der dorsale Ponsrand weit vom ventralen Balkenrande abgerückt; am Boden des ungewöhnlich breiten Spaltes, der auf diese Weise entsteht, liegt die etwas vergrößerte Glandula pinealis. Zu sehen ist schließlich an dem Querschnitte noch, daß die Balkenfaserung sehr verdünnt ist, und daß im Mark der Insel auf der linken Seite ein langgestreckter Streifen grauer Substanz liegt, welcher dem Claustrum angehört. Weitere Einzelheiten werden weiter unten bei der Besprechung der Weigert-Serie erörtert werden. Es bliebe noch zu bemerken, daß in dem nicht von der Mikrogyrie betroffenen Teile der linken Hemisphäre gröbere Abweichungen vom normalen Windungstypus nicht bestehen, und daß die rechte Hemisphäre auch auf der Schnittfläche eine normale Konfiguration aufweist.

Die histologische Untersuchung erstreckte sich nicht nur auf die mikrogyren Rindenpartien, sondern auch auf das dem bloßen Auge normal erscheinende Gewebe. Auch aus den tieferen Gehirngebieten, aus den Thalami, dem Pons und der Med. oblongata wurde Material für histologische Zwecke entnommen. Außer der Markscheidenfärbung nach Weigert in den Modifikationen von Kulschitzky und Pal, den üblichen Kernfärbungen und der Nisslschen Zellfärbung gelangte auch die Silberimprägnation nach Bielschowsky und eine Gliafärbung, welche auf einer von mir angegebenen Abänderung des Heldschen Verfahrens beruht, zur Anwendung. Auch die Herxheimersche Fettfärbung wurde an einzelnen Blöcken durchgeführt.

Bei der Beschreibung der histologischen Befunde in der Rinde und den weichen Häuten möchte ich ein negatives Ergebnis gleich vorwegnehmen. Es fanden sich keinerlei Veränderungen, welche auf einen abgelaufenen oder noch im Gange befindlichen Entzündungsprozeß hingewiesen hätten. Die Blätter der Pia arachnoides und die sie verbindenden Bälkchen waren überall von ganz normaler Beschaffenheit. Nirgends waren fibröse Verdickungen an ihnen vorhanden. Von geformten Elementen waren im Arachnoidalraum hier und da einige Lymphocyten und Abräumzellen nachweisbar; aus ihrer Zahl ließ sich kein Anhaltspunkt für die Diagnose einer Entzündung gewinnen. Die Gefäßwände der Häute waren nicht verdickt und ohne Proliferationserscheinungen an ihren zelligen Elementen.

Digitized by Google
Original from THE OHIO STATE UNIVERSITY
Generated on 2018-07-27 13:33 GMT / http://hdl.handle.net/2027/osu.32435056932478
Public Domain in the United States, Google-digitized / http://www.hathitrust.org/access_use#pd-us-google

Abgesehen von der atypischen Anordnung der Gefäße waren am Blutgefäßbindegewebsapparat in den mikrogyren Gebieten trotz aller darauf gerichteten Aufmerksamkeit nennenswerte Veränderungen nicht nachweisbar. An Quantität schienen die Rindengefäße gegenüber dem normalen Cortex der gleichen Altersstufe eher vermehrt als vermindert zu sein; bei der großen Verschiedenheit der architektonischen Verhältnisse läßt sich aber ein sicheres Urteil nach dieser Richtung nicht fällen. Jedenfalls fand sich nicht das mindeste, was die Annahme eines abgelaufenen oder noch bestehenden meningitischen resp. meningoencephalitischen Prozesses im Bereich der veränderten Rinde gerechtfertigt hätte. Die Anordnung der Gefäße in ihr ist eine ziemlich gleichartige. Kleine Arterien und Venen dringen allenthalben senkrecht zur Oberfläche in die Rinde ein, und zwar bevorzugen sie dabei die seichten Einkerbungen zwischen den warzenförmigen Höckern. In den üblichen Querschnitten begegnet man häufig längsgetroffenen Gefäßstrecken, welche in der geradlinigen Verlängerung der Buchten liegen. Nur selten dringen größere Arterien auf der Kuppe der Wärzchen in das Gewebe ein.

Bevor ich auf die histologischen Veränderungen der Ganglienzellen in der Rinde eingehe, bedarf es einer Darstellung ihrer sehr charakteristischen Anordnung. Die Cytoarchitektonik des gesamten mikrogyren Gebietes ist gekennzeichnet durch einen ganz gleichartigen vierschichtigen Bau (vgl. Fig. 1, Taf. II). Die Gleichartigkeit ist eine so weitgehende, daß man von Gesetzmäßigkeit reden darf. Unter einem breiten zellfreien Stratum zonale findet sich ein wellig verlaufendes Band von Ganglienzellen, dessen Erhebungen genau der Kuppe der oberflächlichen Höcker, und dessen Täler den Einkerbungen zwischen ihnen entsprechen. Wie eine Girlande läßt sich dieses Band von einem Mikrogyrus in den benachbarten verfolgen. Darauf folgt als dritte eine zellarme, vorwiegend von Markfasern erfüllte Schicht und auf diese als vierte ein breiter Zellstreifen, welcher aber den Erhebungen der Wärzchen nicht folgt, sondern im allgemeinen geradlinig oder wenigstens mit nur geringen Ausbuchtungen verläuft. Dieser Gegensatz zwischen dem girlandenförmigen äußern und dem geraden inneren Zellbande ist ein sehr sinnfälliger und im Nissl-Präparat leicht festzustellen. Auf den tiefen Zellenstreifen folgt dann das Marklager der Hemisphäre mit einer weniger scharfen Grenze, als es unter normalen Verhältnissen zwischen der Lamina multiformis und dem Mark der Windungen der Fall zu sein pflegt; denn man findet oft versprengte Ganglienzellen und Zellgruppen bis zu einer Entfernung von 2—3 Millimetern in die Fasermassen des Markes eingestreut. Dieses Übersichtsbild läßt sich bei der Betrachtung mit starken Vergrößerungen bezüglich der beiden Zellstreifen noch weiter zergliedern. Der äußere wellige Streifen zeigt dann eine Zweiteilung; man kann in ihm eine pialwärts gelegene Zone winziger Zellgebilde, welche den Körnern der normalen Rinde entsprechen, von einer inneren Zone größerer Zellen, welche sich der Pyramidenform nähern, unterscheiden. Aber auch diese größeren Zellformen erreichen kaum das Volumen der kleinen Pyramiden der normalen dritten Schicht Brodmanns und sind mit ihren Hauptachsen nicht parallel zueinander und nicht vertikal zur Oberfläche orientiert. Sie liegen vielmehr in dichter Gedrängtheit kreuz und quer nebeneinander.

So bietet der innere Teil dieses Zellstreifens ein recht wirres Bild, welches noch dadurch kompliziert wird, daß neben den pyramidenförmigen Gebilden gleichseitig-dreieckige und sternförmige Zellen vorhanden sind, an welchen es zur Entwicklung einer Hauptachse nicht gekommen ist. Die Dendriten aller dieser Zellen sind kurz und arm an seitlichen Verzweigungen; dieser Mangel macht sich im Fibrillenpräparat, welches die Protoplasmafortsätze viel prägnanter als die Nissl-Färbung zu Gesicht bringt, besonders bemerkbar.

Die zerstreuten Zellen der markreichen dritten Schicht nähern sich in der überwiegenden Mehrzahl der Pyramidenform; aber auch hier kommen ganz atypische Gestalten vor; man kann sie als abgesprengte Zellen aus der tieferen Zone der zweiten Schicht betrachten.

In der vierten „geradlinigen" Schicht liegen Körner, kleine Pyramiden und spindelförmige Elemente planlos nebeneinander. Im allgemeinen ist das Volumen der Zellen

Generated on 2018-07-27 13:33 GMT / http://hdl.handle.net/2027/osu.32435056932478
Public Domain in the United States, Google-digitized / http://www.hathitrust.org/access_use#pd-us-google
Digitized by Google
Original from THE OHIO STATE UNIVERSITY

hier noch kleiner, noch geringer als in der zweiten Schicht und die Distanz der einzelnen Gebilde voneinander größer als dort.

Einer besonderen Erwähnung bedürfen noch die Berührungsgebiete der Wärzchen. Wie aus der Abb. 1, Taf. II hervorgeht, schneiden die oberflächlichen Furchen zwischen den Wärzchen nicht bis in die Tiefe der Einsenkungen in der welligen Zellschicht ein. Auf diese Weise senkt sich das Stratum zonale wie eine breite Verbindungsbrücke zwischen die absteigenden Schenkel des welligen Zellstreifens. Da man früher irrtümlicherweise diesen Zellstreifen häufig als alleinigen Rindenbestandteil aufgefaßt zu haben scheint und ihn allein in Analogie zu der Rinde der normalen Großhirnwindungen gesetzt hat, so konnte die Vorstellung auftauchen, daß hier eine Verwachsung der benachbarten Wärzchen stattgefunden habe. Davon ist aber keine Rede. Es handelt sich vielmehr um eine mangelhafte Trennung der Rindenerhebungen. Das Stratum zonale zwischen ihnen ist in histologischer Hinsicht von genau der gleichen Beschaffenheit wie auf der Kuppe; im allgemeinen ist es dort noch etwas breiter. Es fehlt in ihm auch jede Spur abgelaufener Entzündungserscheinungen, was deshalb nicht ohne Bedeutung ist, weil gerade inflammatorische Vorgänge für das Zustandekommen der „Verwachsungen" verantwortlich gemacht worden sind.

Die Ganglienzellen der Rinden zeigen in allen Schichten schwere Veränderungen. Im Nisslbilde fällt neben dem vollkommenen Fehlen der chromatophilen Schollen eine eigenartige wabige Veränderung des Zellprotoplasmas auf, welche durch das weite Kaliber der Maschen und ihre gleichmäßige Ausdehnung über Zellkörper und Dendriten gekennzeichnet ist. Der Inhalt der Maschen wird von einer farblos bleibenden oder nur schwach gefärbten nicht pigmentähnlichen Substanz gebildet. Die Kerne präsentieren sich als dunkle Bläschen; in dem stark gefärbten Kernplasma treten distinkte Chromatingebilde nur selten hervor; auch von den Kernkörperchen sind meist nur Andeutungen wahrnehmbar. Neben diesen wabig veränderten Elementen finden sich auch noch zahlreiche geschrumpfte Exemplare mit den typischen Kennzeichen der chronischen Erkrankung Nissls. Stellenweise überwiegen diese geschrumpften Zellen mit ihren korkzieherartig gewundenen Dendriten gegenüber den anderen Zellen sogar beträchtlich. Schließlich begegnet man im Nisslpräparat auch noch ziemlich häufig zerfallenden Zellen mit unscharfen Begrenzungslinien und zerbröckelnden Dendriten.

Im Fibrillenpräparate fällt zunächst der fast vollkommene Mangel einer fibrillären Differenzierung an den Rindenzellen auf. Nur in den größten Exemplaren ist in den Protoplasmafortsätzen und in der Randzone der Zellkörper eine Andeutung von fädiger Struktur zu sehen; die einzelnen Fibrillen folgen dann der Längsrichtung der Wabenbälkchen. Daß die Dendriten, welche auch an den kleineren Typen normaler Rindenzellen eine beträchtliche Länge erreichen, hier auffallend kurz und arm an Verzweigungen sind, wurde bereits erwähnt. An zahlreichen Zellen gelang es, die Achsenzylinder zu entdecken und eine Strecke weit zu verfolgen. In dieser Beziehung sei hier nur kurz bemerkt, daß die von den Zellen des tiefen Streifens ausgehenden Axone vorwiegend in das Mark der Hemisphäre eindringen. In dem oberflächlichen welligen Streifen nehmen sie zu einem großen Teil gleichfalls den Verlauf in der Richtung nach dem tiefen Mark; ein nicht geringer Teil dringt aber in das Stratum zonale über den Kuppen der Wärzchen und zwischen den Wärzchen ein, und einige Male konnte beobachtet werden, wie sich die Achsenzylinder schon in geringer Entfernung von ihren Ursprungszellen um benachbarte Zellen der gleichen Schicht auffaserten.

Sehr charakteristische Bilder liefern die Markscheidenfärbungen. Am Rande der die mikrogyren Höcker tragenden Markkegel tritt eine Lichtung in der kompakten Markmasse auf. Die einzelnen Faserbündel weichen auseinander, behalten aber ihre vorwiegend radiäre Anordnnng bei. Die Lichtung und hellere Färbung des Markes in dieser Zone ist dadurch bedingt, daß die graue Substanz der Rinde beginnt (Fig. 2, Taf. II). Die ganze, den inneren kompakten Markkegel umfassende hellere Markzone entspricht dem inneren Zellstreifen des Zellbildes; seine radiär gestellten Bündel können mit den „Radii" der normalen Rinde analogisiert werden. Ein Blick auf die Fig. 2 lehrt, daß in diesem Marksaum hellere und dunklere Partien ohne scharfe

Digitized by Google
Original from THE OHIO STATE UNIVERSITY
Generated on 2018-07-27 13:33 GMT / http://hdl.handle.net/2027/osu.32435056932478
Public Domain in the United States, Google-digitized / http://www.hathitrust.org/access_use#pd-us-google

Grenzen nebeneinander liegen. Die Farbdifferenz ist nicht etwa als Ausdruck degenerativer Vorgänge zu betrachten; sie erklärt sich ans der ungleichen Zelldichtigkeit der vierten Schicht; mit den zellreicheren Stellen korrespondieren die helleren, mit den zellärmeren die dunkleren Stellen des Markscheidenbildes.

An ihrem äußeren Rande wird diese Schicht durch einen dunklen, wellig verlaufenden Streifen scharf begrenzt. Er wird von dichtgelagerten Fasern mit vorwiegend tangentialer Verlaufsrichtung gebildet. Wie die Zinnen auf eine Mauer, so sind auf ihn kleine Markkegelchen aufgesetzt, in deren Faserung wieder die radiäre Verlaufsrichtung vorherrscht. Der Tangentialstreifen und die Markkegelchen entsprechen ihrer Lage nach genau dem inneren Rande des welligen Zellstreifens. Die Wellenberge dieser Zellschicht umschließen die kleinen Markkegel. Selbstverständlich ist damit das topographische Verhältnis nur in seinen wesentlichen Zügen skizziert, denn die Markfasern lassen sich zum Teil in die Zellschicht hinein verfolgen; im allgemeinen ist ihr Gehalt an Markfasern aber recht gering. — Dem Stratum zonale des Zellpräparates entspricht ein solches auch im Markscheidenbilde; sein Tangentialfasergehalt ist nicht unbeträchtlich. Daß sich auch in dem Berührungsgebiete der Wärzchen markhaltige Nervenfassrn vorfinden, kann nach der oben gegebenen Darstellung als selbstverständlich gelten. Dadurch, daß sich die Tangentialfasern benachbarter Erhebungen hier summieren, entstehen mitunter breite Faserbänder.

Die Markscheidenpräparate für sich allein würden, so eigenartig sie sind, eine richtige Beurteilung der Rindenstruktur kaum gestatten. Erst der Vergleich mit den Zellbildern gewährt uns einen klaren Einblick in die Verhältnisse, und deshalb wurde bei der Beschreibung der Myeloarchitektonik auf jene dauernd Bezug genommen. Wichtig ist vor allem die richtige Begrenzung der Rindensubstanz. Bei alleiniger Benutzung von Markscheidenfärbungen kann leicht der Irrtum entstehen, daß die kleinen Markkegelchen und die sie verbindenden tangentialen Faserzüge die Grenzmarken der grauen Rindensubstanz bilden. Tatsächlich liegt die Grenze aber da, wo die Lichtung des gemeinsamen Markkegels beginnt. Die Zellpräparate zeigen das auf den ersten Blick. Schon Nieuwenhuijse hat darauf hingewiesen, wie wertvoll sie für die Anbahnung eines richtigen Verständnisses der mikrogyren Rinde sind.

Die übrigen Formverhältnisse des Gehirns dürften sich am besten an der Hand kurzer Beschreibungen von Präparaten aus der Serie erläutern lassen, von welchen einige photographisch reproduziert worden sind.

Schnitt 350 der Serie. Fig. 3, Taf. I. Frontalschnitt durch die Stirnlappen hinter dem frontalen Pol des Seitenventrikels. Die linke Hemisphäre ist in diesem Niveau vollkommen von mikrogyren Windungen bedeckt. Bemerkenswert ist für diesen wie für alle folgenden Schnitte die starke Volumenverminderung der Marksubstanz. In dieser Hypoplasie des Markes liegt nichts für die mikrogyre Mißbildung unbedingt Charakteristisches; davon wird später noch die Rede sein.

Der Ventrikel ist auf der kranken Seite von einer etwas verbreiterten Ependymschicht umgeben. Sein Lumen ist stark erweitert.

Schnitt 600. Niveau des Septum pellucidum. Die Mikrogyrie ist auf der kranken Seite im alten Umfange vorhanden; verschont sind nur die Gyri orbitales des Stirnlappens. — Die hydrocephalische Erweiterung des Ventrikels tritt links noch schroffer hervor. — Es fehlt das Corpus striatum in dieser Höhe vollkommen; weder vom Nucleus caudatus, noch vom Linsenkern, noch auch vom vorderen Schenkel der inneren Kapsel sind Spuren einer Anlage bei der Betrachtung mit dem bloßen Auge erkennbar. Bei Lupenvergrößerung sieht man am Boden des Ventrikels eine geringe Ependymverbreiterung, welche vermutlich als verkümmerte Anlagereste des Striatums aufzufassen sind. — Das Claustrum ist dagegen unter der mikrogyren Inselrinde als langgestreckter grauer Streifen gut erkennbar.

An der Veränderung des Querschnittsbildes ist das Hemisphärenmark stark beteiligt, welches zu einem schmalen, den oberen, lateralen und unteren Rand des Ventrikels umrahmenden Streifen ausgezogen ist. Im Crus anterius des linken Fornix ist ein distinktes Degenerationsfeld vorhanden, welches das laterale Gebiet des Bündels einnimmt.

Generated on 2018-07-27 13:33 GMT / http://hdl.handle.net/2027/osu.32435056932478
Public Domain in the United States, Google-digitized / http://www.hathitrust.org/access_use#pd-us-google
Digitized by Google
Original from THE OHIO STATE UNIVERSITY

Schnitt 700. Fig. 4, Taf. I. Niveau der größten Breite des Chiasma opt. Die asymmetrische Entwicklung der beiden Hemisphären hat zur Folge, daß der Frontalschnitt hier die linke, mikrogyre Seite viel weiter caudalwärts als die rechte getroffen hat; so ist die rechte innere Kapsel im Bereich des Kapselknies, die linke schon im Bereich des hinteren Schenkels getroffen.

Die Rinde der linken Hemisphäre ist in dieser Höhe vollkommen von mikrogyrer Rinde bedeckt. Am stärksten tritt die Veränderung des Cortex an dem dorsalen Hemisphärenteile in einem etwa dem Gyr. centralis ant. entsprechenden Gebiet hervor. Der linke Seitenventrikel ist enorm, der rechte mäßig erweitert; beide stehen in breiter Kommunikation mit dem III. Ventrikel. Auch der letztere ist vergrößert und bildet über dem Chiasma in der Regio infundibularis einen weiten Sack.

Neben der starken Atrophie des linken Striatums tritt hier die Verkümmerung des Thalamus besonders deutlich hervor. Er hat kaum ein Drittel des normalen Areals und bildet eine dunkle, von zahlreichen Markfasern ziemlich gleichmäßig erfüllte Kernmasse, in welcher man zur Not noch einen Nucl. ant. von einem Nucl. lateralis trennen kann. In dem Gebiete, wo man Reste des medialen Kernes erwarten sollte, sieht man einen Faserzug, welcher in der Wand des Infundibulums aufsteigt und in die mediale Randzone des lateralen Kernes eindringt. Den ganzen Thalamus hüllt eine starke Markfaserschicht kapselartig ein, die an seinem lateralen Rande wohl der Lamina med. lateralis entsprechen dürfte.

Vom Nucleus caudatus fehlt jede Spur; der Linsenkern ist kenntlich, bedeckt aber nur einen kleinen Teil des normalen Gebietes; dabei ist das normale Raumverhältnis zwischen seinem Putamen und dem Globus pallidus annähernd gewahrt. — Die Capsula interna fehlt fast vollkommen. An ihrer Stelle findet sich ein heller Degenerationsstreifen, welcher von einzelnen Markfaserbündeln quer durchzogen wird. Sie kommen aus dem Globus pallid. und dringen in die ventrale Partie des geschrumpften Thalamus ein. Sie scheinen Rudimenten einer Linsenkernschlinge anzugehören. Nur der dorsolaterale Bezirk der inneren Kapsel ist erhalten geblieben; hier findet sich ein breiter Faserzug, welcher die dorsolaterale Randzone des Thalamus mit dem Hemisphärenmark verbindet und wahrscheinlich auch die Rinde erreicht. Es handelt sich um ein Bündel, welches vorwiegend corticopetale Fasern führen dürfte und zum oberen Thalamusstiel gehört. Die Degeneration im linken Corpus fornicis ist wieder scharf auf den lateralen Teil des Querschnitts begrenzt. Bemerkenswert ist schließlich an diesem Schnitt noch die gleichmäßige Stärke der Chiasmafaserung auf beiden Seiten. Es sei gleich an dieser Stelle betont, daß auch im Kaliber der Nervi und Tractus optici eine nennenswerte Differenz zwischen beiden Seiten nicht besteht.

Schnitt 800. Fig. 1, Taf. III. Niveau des größten Durchmessers der Corpora mammillaria. — Die Markbrücke, welche den linken Thalamus opticus mit dem Hemisphärenmark verband, ist verschwunden, so daß der Sehhügel auf dieser Seite jeden Zusammenhang mit anderen Hirnteilen eingebüßt zu haben scheint. Den Boden des Infundibulums bildet eine zarte Verbindung zwischen beiden Corp. mammill. Der Flächeninhalt des linken Thalamus ist im Vergleich zu dem vorher beschriebenen Präparat größer geworden; er ist etwa halb so groß wie derjenige der rechten Seite. Von seinen Kernen läßt sich ein lateral gelegenes Gebilde als Rudiment des Nucl. lateralis und des Pulvinar bestimmen; es ist an seinem lateralen Rande von einem breiten Stratum zonale begrenzt.

Sehr auffallend ist das Verhalten des linken medialen Thalamuskernes und des linken Ganglion habenulae; ihr Gebiet ist fast vollkommen faserfrei und noch stärker geschrumpft als die benachbarten Thalamusanteile. Der orale Teil des linken Nucleus ruber ist als degenerierter, gegenüber der gesunden Seite erheblich verkleinerter Kern im Präparat kenntlich. In der Abbildung hebt er sich von dem dunklen Grunde der ventralen Thalamuspartie nicht deutlich ab. — Das linke Corpus mammillare ist seiner Form nach normal entwickelt, aber etwa um ein Drittel kleiner als dasjenige der rechten Seite; die gewöhnliche Zweiteilung in einen medialen und lateralen Kernabschnitt ist auf der kranken Seite nicht kenntlich. Durch die hydropische Erweiterung des III. Ven-

Digitized by Google
Original from THE OHIO STATE UNIVERSITY
Generated on 2018-07-27 13:33 GMT / http://hdl.handle.net/2027/osu.32435056932478
Public Domain in the United States, Google-digitized / http://www.hathitrust.org/access_use#pd-us-google

trikels ist seine Verbindung mit der linken Regio subthalamica durch die Stria alba stark in die Länge gezogen worden.

Schnitt 850. Niveau des proximalen Teiles der hinteren Kommissur. Vom Thalamus resp. der Regio subthalamica ist auf der linken Seite nur noch ein spärlicher Rest in Gestalt eines schmalen Markstreifens vorhanden. Aus der Betrachtung der Serienschnitte ergibt sich mit voller Bestimmtheit, daß er nicht als Rudiment eines Pes pedunculi aufzufassen ist. Der Hirnschenkelfuß fehlt vollkommen. Der Vergleich mit den folgenden Schnitten lehrt vielmehr, daß das fragliche Bündel mit der Mittelhirnhaube in Konnex steht und Fasern aus der oberen Schleife enthalten muß. Am basalen Rande des Verbindungsstreifen zwischen dem in Rede stehenden Rudiment mit der rechten Regio hypothal. liegt auf der linken Seite ein Höckerchen grauer Substanz, in welchem multipolare Ganglienzellen von motorischem Typus enthalten sind; sie können nur auf den proximalen Teil des Oculomotoriuskernes bezogen werden, wofür auch das Verhalten der intakten Wurzeln des Nervus III. in der weiter caudalwärts gelegenen Ebene spricht. Bezüglich des Rindenbaues der mikrogyren Hemisphäre bliebe noch zu bemerken, daß sich die Ammonsformation und das Subiculum dem normalen Querschnittsbilde zu nähern beginnen.

Auf den weiter caudalwärts gelegenen Frontalschnitten wird die relative Integrität der medialen Fläche des linken Occipitallappens, welche schon bei der makroskopischen Betrachtung festgestellt worden war, durch das mikroskopische Bild bestätigt. Hinter dem Splenium corporis call. treten Windungen auf, welche zwar gegenüber der rechten Seite in allen Dimensionen verkleinert erscheinen, in ihrem myeloarchitektonischen Verhalten aber dem normalen Rindentypus entsprechen. So läßt sich die Regio calcarina durch das prägnante Hervortreten des Vicq d'Azyrschen Streifens leicht identifizieren. Ihre Begrenzungslinien im Cuneus resp. im Gyrus ling. entsprechen ganz der typischen Lage. Etwa $3^1/_2$ cm vor dem linken Occipitalpol wird auch die laterale und basale Rindenoberfläche von mikrogyrer Fältelung frei. Auch das Aussehen der Ammonsformation nähert sich hinsichtlich ihrer Struktur und Größe noch mehr der Norm; die Entstehung der Fimbria aus dem medialen, dem Ventrikel zugewandten Marklager ist gut erkennbar.

Schnitt 917. Höhe der hinteren Kommissur. Der Schnitt trifft infolge der Knikkung der zentralen Achse in schräger Richtung bereits den vorderen Teil der Fußfaserung des Pons. — Die Haube des linken Mittelhirns ist nur kümmerlich entwickelt. Lateralwärts von dem stark erweiterten Aquaeduct. Sylvii liegt ein Degenerationsfeld, welches sich zentralwärts kontinuierlich bis zu dem stark veränderten medialen Thalamuskern verfolgen läßt. Es umfaßt den Luysschen Körper und den vorderen Teil des roten Kerns. Von der Haubenfaserung lassen sich links nur Schleifenelemente und Faserzüge identifizieren, welche von dem weiter caudal gelegenen Hauptteil des N. ruber ausgehen und der Haubenstrahlung dieses Kernes angehören. Aus dem Vergleich mit den weiter caudalwärts gelegenen Schnitten geht hervor, daß auch Reste der Bindearmfaserung in dem Faserkomplex der Haube enthalten sein müssen. Die Oculomotoriuskerne sind auf beiden Seiten in annähernd gleicher Stärke vorhanden.

In sehr prägnanter Weise tritt auf der linken Seite wieder das Fehlen des Hirnschenkelfußes hervor. Der Defekt ist ein vollkommener. Von der Substantia nigra und dem Stratum intermedium sind nur Spuren nachweisbar.

In der Fußregion der Brücke fällt die Asymmetrie der beiden Seiten auf; sie ist im wesentlichen durch den Ausfall der langen und corticopontilen corticospinalen Bahnen auf der mikrogyren Seite bedingt (vgl. Fig. 2, Taf. III).

Schnitt 5a 690. Querschnitt durch den proximalen Teil der Brücke im Niveau der hinteren Vierhügel. Fig. 2, Taf. III. — Die Asymmetrie der Ponshälften ist auf den ersten Blick kenntlich. In der Fußregion ist sie in erster Reihe durch den Ausfall der langen corticofugalen Faserung verursacht. Im Gegensatz zu den bekannten Bildern der sekundären Entartung macht sich der Faserausfall nicht durch ein distinktes, aus gewucherter Glia bestehendes Degenerationsfeld bemerkbar; ihr Areal ist vielmehr von

Generated on 2018-07-27 13:33 GMT / http://hdl.handle.net/2027/osu.32435056932478
Public Domain in the United States, Google-digitized / http://www.hathitrust.org/access_use#pd-us-google
Digitized by Google
Original from THE OHIO STATE UNIVERSITY

grauer Substanz erfüllt, welche vollkommen den cyto- und myeloarchitektonischen Bau der Fußganglien besitzt. Die Transversalfaserung des Brückenfußes hat im Stratum profundum annähernd normale Dichtigkeit; im Stratum superficiale ist sie spärlicher als unter normalen Verhältnissen. Am lateralen Rande ist der Ansatz zum Crus cerebelli ad pontem auf der mikrogyren Seite faserreicher als auf der entgegengesetzten; das liegt daran, daß die Gesamtmenge der Ganglienzellen auf der kranken Seite geringer als auf der gesunden ist. Da die aus ihnen hervorgehenden Transversalfasern in der Raphe kreuzen, ergibt sich das übrige von selbst.

In der Haubenregion sind auf der mikrogyren Seite alle Kerne und Fasersysteme vorhanden; aber im Vergleich mit der gesunden von geringerer Flächenentfaltung. Die Hypoplasie ist daher eine so gleichmäßige, daß man fast den Eindruck gewinnt, als wären in der Raphe die Organteile von Individuen verschiedener Altersstufen miteinander vereinigt worden.

Eine Ausnahme bilden nur die Bindearme, von denen der stärker entwickelte auf der mikrogyren linken Seite gelegen ist. Dieses Verhalten ist bedingt durch die Atrophie der rechten Kleinhirnhemisphäre und des rechten Nucleus dentatus cerebelli, wovon gleich noch die Rede sein wird.

Schnitt 5a 250 (vgl. Fig. 3, Taf. III). Querschnitt durch die Med. obl. (im Niveau der stärksten Entfaltung der Hypoglossuskerne) und durch das Kleinhirn. — Zunächst fällt die Asymmetrie und Volumendifferenz der Kleinhirnhemisphären auf. Die der mikrogyren Großhirnhemisphäre gegenüberliegende rechte Kleinhirnseite ist in allen Teilen dürftiger als die linke. Die Hypoplasie erstreckt sich auch auf die rechte Wurmhälfte, nur ist sie hier nicht so prägnant wie an der Hemisphäre. Das Mark ist rechts stark in die Länge gezogen und die ihm aufsitzenden Markleisten der Gyri sind sämtlich dünner und kürzer als auf der linken Seite. Der Nucleus dentatus ist auf der hypoplastischen linken Seite im Gebiet seiner größten Entfaltung getroffen. Auch er ist entsprechend der veränderten Gestalt des Hemisphärenmarkes, in die Länge gezerrt. Während er unter normalen Verhältnissen die Form eines vielfach gefalteten elliptischen, nach der medialen Seite geöffneten Streifen besitzt, bildet er hier ein Konglomerat kleiner, gedrängt beieinander liegender Zellinseln. Die Bindearmfasern, welche an seiner Hilusseite liegen, sind deutlich atrophisch, während die Faserung seines „Vlieses" besser erhalten zu sein scheint.

Auch die linke Hemisphäre entspricht nicht in allen Teilen dem normalen Bilde. Bei genauer Durchsicht der ganzen Serie fällt auf, daß sowohl auf ihrer dorsalen wie auf ihrer ventralen Fläche der mittlere und hintere Lappen nicht das relative Maß der Größenentfaltung erreicht, welche den betreffenden Wurmabschnitten entsprechen würde. Der Nucleus dentatus ist auch auf dieser Seite nicht so reich gefaltet wie unter normalen Verhältnissen, und demgemäß ist auch die ihm zugehörige Bindearmfaserung etwas dürftiger, als erwartet werden sollte. Am Querschnitt der Med. obl. ist zunächst wieder auf den vollkommenen Defekt der linken Pyramidenbahn hinzuweisen. Das graue, ventralwärts von der linken Olive gelegene Feld entspricht keinem Degenerationsfelde im gewöhnlichen Sinne; es wird vielmehr vom Nucl. arciformis eingenommen, welcher in dieser Höhe wegen des Fehlens der Pyramidenfasern besonders plastisch hervortritt. — Bemerkenswert ist ferner die Kleinheit beider Oliven. Die normale Faltung ihrer Kernstreifen ist nur angedeutet; die Betrachtung bei etwas stärkerer Vergrößerung lehrt, daß sie in ähnlicher Weise wie der rechte Nucleus dentatus sich mehr der Form aneinandergereihter Zellinseln nähern. Ihre Hili sind auf beiden Seiten von geringem Längs- und Querdurchmesser und demgemäß die aus ihnen hervortretenden Tractus olivo-cerebellares nur dürftig entwickelt; die Faserarmut dieser Systeme tritt auch in ihrem weiteren Verlauf zutage, besonders an der Stelle, wo sie als Fibrae arcuatae externae den lateralen Rand der Oliven umkreisen. Im übrigen zeigen die Kerne und Fasersysteme auf der linken (mikrogyren) Seite des Querschnitts sämtlich etwas kleinere Dimensionen als rechts; der Unterschied ist hier aber kein so sinnfälliger mehr wie auf dem vorher beschriebenen Querschnitt durch den Pons.

Digitized by Google
Original from THE OHIO STATE UNIVERSITY
Generated on 2018-07-27 13:33 GMT / http://hdl.handle.net/2027/osu.32435056932478
Public Domain in the United States, Google-digitized / http://www.hathitrust.org/access_use#pd-us-google

Vom Rückenmark standen nur die beiden obersten Cervicalsegmente zur Verfügung. Sein Querschnittsbild entsprach, abgesehen von der Aplasie der linken Pyramidenbahn und der dadurch bedingten Asymmetrie der beiden Seiten, durchaus der Norm.

Die Resultate der histologischen und faseranatomischen Untersuchung lassen sich kurz in folgenden Sätzen zusammenfassen. Die mikrogyre Veränderung umfaßt den weitaus größten Teil der linken Hemisphäre; sie verschont im wesentlichen nur den Occipitallappen und gewisse Partien an der Basis des Schläfen- und Stirnlappens. Eine Begrenzung der erkrankten Rindengebiete durch bestimmte Gefäßbezirke könnte nur nach der Seite des Occipitallappens hin in Frage kommen; aber auch hier reicht die Mikrogyrie in den Bereich der Art. cerebri posterior hinein. Residuen von Entzündungserscheinungen, welche als auslösende Faktoren für das Zustandekommen der Mikrogyrie in Anspruch genommen werden könnten, waren nicht nachweisbar.

Das cytoarchitektonische Bild der mikrogyren Rinde zeigt weitgehende Abweichungen von der normalen Schichtung. An Stelle des sechsschichtigen Typus findet sich eine in den wesentlichen Punkten überall übereinstimmende Vierschichtung. Diese Gleichartigkeit weist darauf hin, daß es sich um eine von exogenen Faktoren unabhängige reine Mißbildung handelt, welche sogar der Gesetzmäßigkeit in der Anordnung der einzelnen Strata nicht entbehrt. Im Zellbilde, welches den tiefsten Einblick in die Struktur der Rinde gewährt, treten konstant zwei aus unterentwickelten, atypischen und zu regressiven Veränderungen neigenden Zellen bestehende Streifen hervor, von welchen der innere glatt über die zwischen den Wärzchen gelegenen Einsenkungen hinwegzieht, der äußere dagegen in Wellenlinien den Unebenheiten der Oberfläche folgt.

Das myeloarchitektonische Verhalten der mikrogyren Rinde ist ebenso primitiv und gleichartig wie das cytoarchitektonische. Innerhalb der zellhaltigen Strata überwiegen die radiär angeordneten Bündel. Eine starke Tangentialfaserung ist nur im Stratum zonale und am inneren Rande des girlandenförmigen Zellbandes vorhanden; in den tieferen Schichten fehlen die tangential verlaufenden Elemente fast vollkommen, und da vornehmlich von ihrer Entwicklung die myeloarchitektonische Differenzierung und Gliederung abhängt, kann innerhalb der mikrogyren Hemisphärenabschnitte von einer Markfelderung keine Rede sein. Eine sehr charakteristische und bedeutungsvolle Eigenschaft der mikrogyren Rinde besteht in dem vorliegenden Falle darin, daß ihre Zellen die Fähigkeit zur Bildung langer Axone eingebüßt haben. Es fehlen ihr alle langen corticofugalen Elemente, und zwar umfaßt dieser Defekt alle Faserkategorien. Am deutlichsten macht er sich in der Aplasie der Pyramidenbahn und der corticopontilen Systeme bemerkbar. In der Beschaffenheit der Balkenfaserung und des tiefen Markes der kranken Hemisphäre liegt aber auch ein sicherer Hinweis darauf, daß auch die Kommissurenfasern und längeren Assoziationsbündel, soweit sie von der mikrogyren Rinde ausgehen, gar nicht oder so dürftig angelegt worden sind, daß sie sich dem exakten Nachweis entziehen. Was sich an Fasern in ihr findet, stammt vorzugsweise aus kurzen intracorticalen Bahnen und aus corticopetalen Systemen des Thalamus, des Mittelhirns und tieferer Teile des Zentralorgans.

Generated on 2018-07-27 13:33 GMT / http://hdl.handle.net/2027/osu.32435056932478
Public Domain in the United States, Google-digitized / http://www.hathitrust.org/access_use#pd-us-google
Digitized by Google
Original from THE OHIO STATE UNIVERSITY

Bemerkenswert ist die hochgradige Unterentwicklung des Thalamus und der Haubenanteile in den caudalen Gehirnabschnitten. Man kann diese Erscheinung kaum anders als im Sinne einer sekundären Wachstumsstörung deuten, an deren Zustandekommen neben dem Fehlen jeglicher Korrelation zu zentrifugalen Verbindungen das funktionelle Moment mitgewirkt hat; denn nach der Struktur der kranken Rinde ist anzunehmen, daß die ihr zuströmenden Erregungen gar nicht oder nur in ganz unzulänglicher Weise weitergeleitet und verarbeitet werden konnten. Die Hypoplasie der kontralateralen Kleinhirnhemisphäre und ihres Nucleus dentatus ist in diesem Falle hauptsächlich auf das Fehlen resp. die Unterwicklung der corticopontilen Bahnen und der anschließenden pontocerebellaren Faserung zurückzuführen. Allerdings kann die Annahme nicht ganz von der Hand gewiesen werden, daß an den Kleinhirnveränderungen primäre, der Mikrogyrie koordinierte Hemmungsvorgänge wirksam waren. Dafür spricht neben dem eigenartigen Gefüge des einen Nucleus dentatus besonders der Umstand, daß gewisse Partien der auf der Seite der cerebralen Mikrogyrie gelegenen Kleinhirnhemisphäre deutliche Defekte aufwiesen. Als eine vom Rindenprozesse unabhängige Aplasie ist auch das Fehlen des linken medialen Thalamuskernes und wahrscheinlich auch die starke Formveränderung der Oliven aufzufassen. So sehen wir, daß von der Mikrogyrie unabhängige Entwicklungsstörungen, welche in den Fällen früherer Untersucher sehr häufig beobachtet worden sind, auch hier nicht fehlen; sie halten sich aber in mäßigen Grenzen, und deshalb ist die vorliegende Beobachtung zu den schweren, aber relativ reinen Fällen von Mikrogyrie zu rechnen. In einer Hinsicht ist diese „Reinheit" besonders bemerkenswert, nämlich bezüglich des Fehlens sogenannter Heterotopien. Auf die Bedeutung dieses Punktes soll weiter unten noch hingewiesen werden.

Den zweiten Fall, über welchen ich jetzt berichten möchte, verdanke ich der Güte des Herrn Prof. Liepmann. Er bildet insofern ein Gegenstück zu dem eben mitgeteilten, weil in ihm die Mikrogyrie nur als Teilerscheinung in einem Komplex von Entwicklungsstörungen der Großhirnhemisphäre gelten kann. Die Heterotopien, die Ansammlungen grauer Substanz im Mark und an den Ventrikelwandungen, bilden hier ein sehr hervorstechendes Kennzeichen der Mißbildung.

Auch in diesem Falle handelt es sich um ein Kind mit den klinischen Erscheinungen einer schweren Idiotie. Bei der Geburt soll es, nach Aussage der Mutter, „eine richtige Fleischmasse" gewesen sein, an welcher die Skeletteile kaum fühlbar waren. In der Familiengeschichte sind sichere Anhaltepunkte für hereditäre Belastung nicht vorhanden. Bei der Aufnahme in die Dalldorfer Anstalt war das Kind $4^1/_4$ Jahr alt; sein Gewicht betrug 11 Pfund; es wird als äußerst anämisch und atrophisch bezeichnet. Aus der Krankengeschichte sei hervorgehoben, daß eine vollkommene, durch doppelseitige Cataracta zonularis bedingte Blindheit bestand; der Augengrund war wegen der Linsentrübung nicht zu sehen. Es fehlte dem Kinde jede Spur von Sprachverständnis und Sprachvermögen. Es blieb dauernd unsauber und gab nur wenig affektive Äußerungen von sich; es lachte nie und weinte nur selten und unausgiebig. Was seine Motilität betrifft, so bot es das ziemlich typische Bild der spastischen Diplegie. Die Oberschenkel befanden sich in Beuge- und Adduktionskontraktur; die Unterschenkel und Zehen in Beugekontraktur. Alle Spasmen waren leicht zu überwinden; erst bei Versuchen, sie vollkommen auszugleichen, machte sich ein stärkerer Widerstand geltend. Die Patellar- und Achillessehnenreflexe waren lebhaft; es bestand ferner auf beiden Seiten das Babinskische Zeichen, rechts auch Fußklonus.

An den Armen wird die aktive Beweglichkeit als vermindert bezeichnet. Die

Digitized by Google
Original from THE OHIO STATE UNIVERSITY
Generated on 2018-07-27 13:33 GMT / http://hdl.handle.net/2027/osu.32435056932478
Public Domain in the United States, Google-digitized / http://www.hathitrust.org/access_use#pd-us-google

Spasmen waren hier geringer als an den Beinen. Die Finger werden eingeschlagen gehalten; eine feste Kontraktur soll aber nur an beiden Daumen bestanden haben.

Auch die Beweglichkeit der Gesichtsmuskulatur blieb auf beiden Seiten hinter dem normalen Maße zurück. Beim Weinen erschien besonders der linke Facialis wenig beweglich; aber auch rechts kam es zu keinem vollen Lidschluß.

Sensibilitätsprüfungen waren aus naheliegenden Gründen unmöglich; auf Nadelstiche erfolgten von überallher Reaktionen.

Nach einem kaum zweiwöchigen Aufenthalt im Krankenhaus ging das Kind an Entkräftung zugrunde.

Das Sektionsprotokoll gibt „Pädatrophie" als Todesursache an. Von seiten der inneren Organe wurden neben partieller Lungenatelektase Zeichen eines Status lymphat. festgestellt, welcher sich in einer Vergrößerung der Milz und der intestinalen Lymphdrüsen kundgab.

Bei der Eröffnung der Schädelhöhle erwies sich die Dura in weitem Umfange mit der Schädeldecke verwachsen. Zwischen der Dura und Pia arachnoides, welche klar und durchsichtig war, bestanden keine Verlötungen.

Das Gehirn war sehr klein; sein Gewicht betrug nur 490 g (gegenüber 1050 g der entsprechenden Altersstufe unter normalen Verhältnissen).

In der äußeren Form des Organs ist zunächst das geringe Volumen der Frontal- und Hinterhauptslappen auffallend. Die letzteren bedecken das Kleinhirn nicht; es ragt ca. 2 cm über deren Rand hinaus. An der lateralen Fläche der Hemisphären wird die steile Verlaufsrichtung der fast vertikal gestellten Sylvischen Fissuren in dem von Herrn Prof. Liepmann verfaßten Protokoll hervorgehoben (vgl. Fig. 4, Taf. III). Dementsprechend sind die Schläfenpole nicht, wie unter normalen Verhältnissen, basalwärts, sondern caudalwärts von den Stirnlappen gelegen. Infolge einer mangelhaften Entwicklung der benachbarten Windungen, insbesondere der operkularen Partie des Stirnlappens, klafft der Anfangsteil der Sylvischen Fissuren, und die Insel tritt nach Entfernung der Pia frei zutage. Außer den Sylvischen Fissuren existieren tiefere Vertikaleinschnitte an den lateralen Flächen nicht, es fehlen selbst Andeutungen von Furchen, welche sich mit den Sulci Rolandi analogisieren ließen. In der Umgebung der Sylvischen Spalten näheren sich die Furchen und Windungen in ihrer Verlaufsrichtung und Gruppierung, in ähnlicher Weise wie im I. Falle, den Bogenformationen des Carnivorengehirns; die Sulci sind aber sämtlich ziemlich seicht und durch Querwindungen überbrückt. Am besten ist eine vom Stirn- zum Schläfenpol ziehende Bogenwindung ausgeprägt, welche die Sylvische Fissur als breiter Wulst umrahmt.

Die geringe Tiefe der Furchen und die spärliche Entwicklung von Seitenfurchen verleiht besonders dem Stirnlappen ein plumpes, ungegliedertes Aussehen. Nach dem Occipitalpol hin nehmen die Furchen an Zahl zu, ohne in ihrer Verlaufsrichtung auch nur entfernte Andeutungen mit dem normalen Bilde zu bieten. Bei der Betrachtung der Hemisphären von oben fällt am Rande der Medianspalte besonders auf der linken Seite ein breiter Windungszug auf, welcher vom Stirnpol bis zum Occipitallappen verfolgbar ist; in seinem vorderen Teil nähert er sich der Form der oberen Stirnwindung. — Alle diese breiten Gyri zeigen nun eine große Zahl kleiner, seichter Einkerbungen, wodurch ihre Oberfläche ein gerunzeltes, warziges Aussehen erhält. Am deutlichsten ist dieses Verhalten im Bereich der frontalen Windungen ausgeprägt und unter ihnen sind die beiden Gyri frontales superiores, soweit man sie wegen ihres Längsverlaufes am frontalen Rande der Mantelkante als solche bezeichnen darf, am stärksten betroffen. Es liegt hier das typische Oberflächenbild der Mikrogyrie vor, welches nur die Besonderheit besitzt, daß es mit einer ausgesprochenen Pachygyrie vereinigt ist.

Was die medialen Flächen der Hemisphären betrifft, so ist der Sulcus callosomarginalis auf der rechten Seite nur in seinem frontalen und parietalen Abschnitt angedeutet; in der mittleren Partie ist er mehrfach überbrückt, so daß hier die zum Bereich des Gyrus cinguli und der oberen Stirnwindung resp. des Paracentralläppchen gehörigen Rindenmassen verschmolzen erscheinen. Ein ganz atypischer Ausläufer des Sulcus callosomarg. mündet in die leidlich ausgeprägte Fissura parieto-occipitalis. Auch die Fissura

Digitized by Google
Original from THE OHIO STATE UNIVERSITY
Generated on 2018-07-27 13:33 GMT / http://hdl.handle.net/2027/osu.32435056932478
Public Domain in the United States, Google-digitized / http://www.hathitrust.org/access_use#pd-us-google

calcarina ist leicht zu rekognoszieren; sie schneidet tief in den Gyrus hippocampi ein. Das Areal des Cuneus ist auffallend klein, weil die Entfernung der ihn begrenzenden Fissuren voneinander eine sehr geringe ist. Der Sulcus corporis callosi bildet links nur in seinem hinteren Abschnitt eine deutlich in die Rinde eindringende Furche. — An der rechten Hemisphäre nähert sich das Verhalten des Sulcus calloso-marginalis und des Sulcus corp. callosi der normalen Gestalt etwas mehr. Die Fissura parieto-occipitalis zeigt einen atypischen Knick und läuft fast parallel zur Fissura calcarina, wodurch der Cuneus die Form einer schmalen Windung erhält. Die Mikrogyrie tritt auch an den medialen Flächen der Hemisphären in der frontalen Region stärker als in der occipitalen hervor. Zahlreiche Atypien bietet auch die Konfiguration der basalen Windungen. Die Stirnlappen sind nach hinten ungewöhnlich zugespitzt, weil ihre lateralen resp. operkularen Anteile wenig entwickelt sind; diesem Umstand ist ja auch das Freiliegen der ventralen Inselpartien zuzuschreiben. An den Schläfenlappen fällt die mangelhafte Ausbildung der Längsfurchung auf. Seichte Querfurchen verleihen ihnen besonders in der Nähe der Schläfenpole ein knolliges Aussehen (vgl. Fig. 5, Taf. III).

An der basalen Kleinhirnfläche sind zwei vom medialen Rande her tief in die Substanz der Hemisphären einschneidende atypische Fissuren vorhanden. An der dorsalen Fläche der Kleinhirnhemisphären sind im Bereiche der Lobi superiores medii zwei bohnengroße Bezirke vorhanden, innerhalb deren die Windungslamellen einige Millimeter unter das Niveau ihrer Umgebung sinken. Nach Entfernung der Pia sieht man weiter, daß die in den grubenförmigen Vertiefungen liegenden Lamellen viel schmaler und kürzer als die benachbarten, z. T. auch miteinander verbacken sind. Schon das makroskopische Bild ließ hier eine deutliche Mikrogyrie erkennen.

Das Ergebnis der Oberflächenbetrachtung läßt sich kurz dahin zusammenfassen, daß wir es mit einem mikrocephalen Gehirn zu tun haben, dessen Großhirnhemisphären weitgehende Windungs- und Furchungsanomalien aufweisen: die Windungen sind breit, stellenweise von knolligem Aussehen, meist nur durch seichte Sulci voneinander getrennt und von zahlreichen kleinen Höckerchen oder Wärzchen bedeckt. Am Kleinhirn sind neben atypischen Fissuren mikrogyre Bezirke vorhanden.

Die mikroskopischen Betrachtungen, welche — abgesehen von den Silberimprägnationen — sich auf dieselben Methoden wie im ersten Falle stützten, ergaben folgende Befunde. In den weichen Häuten waren Residuen entzündlicher Erscheinungen nicht nachweisbar. Fibrös verdichtete Stellen fehlten vollkommen. In dieser Beziehung war das mikroskopische Verhalten mit dem makroskopischen in vollkommenem Einklang. Nur hier und da fand sich eine geringe Verdickung der adventitiellen Scheiden an den größeren Gefäßen. In den Maschen der Arachnoidea waren vereinzelt Lymphocyten und kleine Fettkörnchenzellen vorhanden. Die letzteren deuteten auf einen etwas gesteigerten Abbau im zentralen Parenchym hin; wegen ihrer geringen Zahl konnte ihnen keine größere Bedeutung beigemessen werden.

Auch in der Gehirnsubstanz waren, trotz aller darauf gerichteten Aufmerksamkeit herdförmige Substanzverluste resp. gliöse Narbenbildungen oder anderweitige Erscheinungen, welche man auch nur entfernt als Ausdruck abgelaufener exogener Schädigungen des Gewebes hätte deuten können, ebensowenig nachzuweisen wie frische malacische oder entzündliche Erscheinungen. Nur in den Gefäßscheiden begegnete man, wie in der Pia arachnoides, zuweilen kleineren Abbauzellen. In der Nähe des Stirnpols waren zum Teil in der Nähe der Gefäße, zum Teil aber auch ohne ersichtlichen Zusammenhang mit ihnen kleine Kalkkonkremente vorhanden, welche vorwiegend die Gestalt kleinster amorpher Körperchen aufwiesen und häufig zu schmalen Streifen angeordnet waren. Vereinzelt sah man auch geschichtete Gebilde von ähnlicher Beschaffenheit, wie die Corpora arenacea der Zirbeldrüse.

In den Bau der Hirnrinde gewähren die Zellbilder wieder den besten Einblick. Von einem so einheitlichen cytoarchitektonischen Plan wie im ersten Falle ist hier keine Rede. Die dort so konstante Vierschichtigkeit der mikrogyren Rinde tritt nur an einigen Stellen deutlich zutage, wie z. B. im proximalen Gebiet der Schläfenlappen. Auf einen zellfreien, im allgemeinen aber recht schmalen Tangentialstreifen folgt eine gefaltete

Digitized by Google
Original from THE OHIO STATE UNIVERSITY
Generated on 2018-07-27 13:33 GMT / http://hdl.handle.net/2027/osu.32435056932478
Public Domain in the United States, Google-digitized / http://www.hathitrust.org/access_use#pd-us-google

Zellage, deren Hebungen und Senkungen mit den makroskopischen Unebenheiten übereinstimmen; ihr schließt sich ein zellfreier resp. zellarmer Streifen an, und schließlich folgt an der Grenze des Markes eine breitere Zellschicht, welche im Gegensatz zu der oberflächlichen nur wenig oder gar nicht ausgebuchtet ist. Vollkommen ist aber auch in diesen vierschichtigen Gebieten die Übereinstimmung mit den mikrogyren Windungen des ersten Falles nicht. Das wellige zweite Stratum ist breiter und zellreicher als dort und der folgende intermediäre Streifen erheblich schmaler; in ihrer Form sind die einzelnen Zellen besser differenziert und der Norm näher.

Einen zweiten Typus stellen ausgedehnte Gebiete dar, in denen die embryonale Sechsschichtung der Rinde, wie sie sich etwa vom 6.—8. Fötalmonat zeigt, in allen Teilen erkennbar geblieben ist. Der embryonale Charakter der Rinde ist hier besonders durch die Dichtigkeit des Zellbestandes gekennzeichnet. Nicht überall tritt die Abgrenzung der Schichten mit gleicher Schärfe hervor; aber das ist auch in der fötalen Rinde nicht der Fall, selbst wenn man ausschließlich homogenetische Formationen im Sinne Brodmanns vergleicht.

Als Zwischenstufe zwischen dem ersten und zweiten Typus kann ein dritter gelten, in welchem die embryonale Sechsschichtung durch das Auftreten eines zellarmen Streifens gestört erscheint, der sich zwischen die sechste Schicht und die weiter außen gelegenen einschiebt. Er nimmt etwa das Areal der Lamina granularis interna und ganglionaris ein. Schon bei der Betrachtung mit bloßem Auge ist dieser zellarme Streifen als eine helle, das Licht stärker reflektierende Linie in den betreffenden Gebieten kenntlich; die Rinde wird durch ihn in vier Streifen gegliedert. Man kann ein helles Stratum zonale, eine breite dunkle Zellschicht, dann die in Rede stehende helle Schicht und nach innen von ihr ein dunkles schmales Stratum ohne Zuhilfenahme von Vergrößerungen unterscheiden, so daß man zunächst den Eindruck eines vierschichtigen Baues gewinnt. Unter dem Mikroskop ändert sich das Bild insofern, als man in dem breiten oberflächlichen Zellstratum eine aus kleinen Elementen zusammengesetzte Lamina granularis externa von einer Lamina pyramidalis meist noch sondern kann. Wäre das nicht der Fall, dann wäre die Übereinstimmung mit der Vierschichtung des reinen mikrogyren Typus eine ziemlich vollkommne.

Neben den Gebieten, in welchen eine der drei angeführten Zellanordnungen hervortritt, finden sich andere, in welchen jeder cytoarchitektonische Plan verschwindet. Die frontalen Windungsabschnitte in der Nachbarschaft der Mantelkante gehören hierhin. Die schweren Störungen der Tektonik sind durch das Auftreten großer inselförmiger Komplexe von Zellen bedingt, in deren Bereich jede reihenförmige Anordnung der Elemente fehlt; die Zellgebilde liegen kreuz und quer nebeneinander und tragen im allgemeinen auch die Kennzeichen einer geringeren Differenzierung als diejenigen in den geschichteten Windungsabschnitten. Hier handelt es sich um Atypien schwerster Form. In der Regel liegen derartige Stellen in der Nähe von heterotopen Zellkomplexen im Mark der Windungen, und aus der Konstanz des Nachbarschaftsverhältnisses geht hervor, daß sie gleichartigen Bildungsvorgängen ihre Entstehung verdanken.

Schließlich ist noch zu erwähnen, daß auch Rindenfelder mit annähernd normaler Cytoarchitektonik vorhanden sind. Hierher gehören in erster Reihe die Ammonsformation und die Area striata der Regio calcarina. Die Trennung der inneren Körnerschicht in zwei parallele Streifen erfolgt im Gebiet der Sehrinde auf beiden Seiten wie unter normalen Verhältnissen. Auch die scharfe lineare Begrenzung der Area im Cuneus und im Lobulus lingualis entspricht durchaus dem gewöhnlichen Bilde. Nur der ungewöhnliche Zellenreichtum der III. Schicht erinnert an die „fötalen" Rindengebiete anderer Regionen. Auffallend ist auch, daß infolge der geringen Tiefe der Fissur an einigen Stellen eine Faltung der Rinde nach innen erfolgt ist, womit das Defizit an Oberflächenausdehnung für das corticale Sehfeld einigermaßen ausgeglichen wird.

Bezüglich der Myeloarchitektonik des Cortex ist folgendes zu bemerken. Wo die Fältelung der Rinde im Zellbilde deutlich hervortritt, wo sich also die Mikrogyrie in reiner Form präsentiert, da zeigen auch die Markscheidenpräparate die schon bei Fall I beschriebene korrespondierende Zeichnung. Auf den kompakten Markkegel folgt eine

Generated on 2018-07-27 13:33 GMT / http://hdl.handle.net/2027/osu.32435056932478
Public Domain in the United States, Google-digitized / http://www.hathitrust.org/access_use#pd-us-google
Digitized by Google
Original from THE OHIO STATE UNIVERSITY

hellere resp. faserärmere Markzone, die nach außen mit einer wellenförmigen Begrenzungslinie abschließt. Am inneren Rande dieser Markzone, welche mit dem Nisslschen Rindenweiß der normalen Windungen zu analogisieren ist, liegt der ungefaltete Zellstreifen, während ihr äußerer Rand der zellarmen dritten Schicht entspricht. An die welligen Grenzlinien dieses Stratums schmiegt sich eine faserarme Schicht an, welche mit dem welligen Zellbande zusammenfällt, und ihm folgt das breite, etwas faserreichere Stratum zonale. Im Vergleich mit den mikrogyren Windungsabschnitten des ersten Falles darf man die mikrogyren Partien hier als etwas differenzierter bezeichnen. Denn die Anordnung der Markfasern im Bereich des inneren Zellbandes und der Zwischenzone ist stellenweise eine ausgesprochen bündelförmige und erinnert an die normale Radienformation der tiefen Rindenschichten. Auch ein interradiäres Flechtwerk ist hier und da angedeutet. Bezüglich der durch das Persistieren der embryonalen Zellschichtung und Zelldichtigkeit gekennzeichneten Gebiete und ihrer Übergangszonen zu den rein mikrogyren Abschnitten bieten die Markscheidenbilder wenig Bemerkenswertes. Zu erwähnen ist nur die Tatsache, daß ihr Markfasergehalt ein sehr dürftiger ist, daß die Radien in weiten Abständen voneinander liegen, und daß eine Tangentialfaserung, abgesehen vom Stratum zonale, kaum hervortritt.

Charakteristischer sehen im Markscheidenpräparat diejenigen Stellen aus, welche die erwähnten inselförmigen, aus jeglicher Schichtung herausfallenden Zellkomplexe enthalten. Die Fig. 1, Taf. IV liefert ein gutes Querschnittsbild von derartigen Windungsgebieten. Sie ist einem Frontalschnitt durch die mittlere Partie des Stirnlappens entnommen und umfaßt den Gyrus cinguli, die Stirnwindungen, deren Furchen nur wenig einschneiden und deshalb wie verwachsen aussehen, und noch eine Schläfenwindung. Uns interessieren hier zunächst die der lateralen Oberfläche zugewandten Abschnitte der Stirnwindungen. In ihren Markkegeln fallen helle kreisrunde und elliptische Flecke auf. Das sind heterotope Zellinseln, welche aus Haufen dichtgedrängter spindelförmiger und eiförmiger Ganglienzellen zusammengesetzt sind. Im Vergleich zur Breite der Rinde sind die Markkegel zum Teil auffallend schmal und nach der grauen Substanz hin an vielen Stellen unscharf begrenzt. Das Rindenweiß hat ein eigenartiges getupftes oder marmoriertes Aussehen; es verdankt seine Entstehung den hier überall in die Radiärfaserung eingestreuten Zellinseln, an deren histologischer Identität mit den tieferen im Mark gelegenen Heterotopien kaum ein Zweifel bestehen kann. Form und Größe dieser Flecke ist eine ziemlich mannigfaltige; im allgemeinen überwiegt die Kreisform, daneben finden sich aber auch streifenförmige und polygonale Gebilde. Eine lokale Beziehung dieser Herde zu den Gefäßen tritt nirgends deutlich zutage. Daß man gelegentlich in ihrem Bereich den Längs- und Querschnitten kleiner Arterien und Venen begegnet, ist bei dem Gefäßreichtum der Rinde ganz selbstverständlich, aber nirgends kann von einer Gruppierung der Flecke um die Gefäße die Rede sein. Auch ihre Begrenzung ist, wie ein Blick auf die Abbildung lehrt, keine gleichartige, neben scharf umschriebenen finden sich nur schattenhaft hervortretende, wie z. B. in demjenigen Windungsabschnitt, welcher am oberen Rand der Mantelspalte gelegen ist. Der Markfasergehalt der gefleckten Rindenpartien ist erheblich größer als in den anders gebauten Bezirken; stellenweise kommt es zwischen den Zellinseln sogar zur Bildung dichter Fasergeflechte, durch welche die sonst im allgemeinen noch erkennbare fascikuläre resp. radienförmige Anordnung der leitenden Elemente vollkommen verdrängt resp. unterbrochen werden kann. Die Tüpfelung der Rinde reicht in manchen Gebieten bis an die innere Grenze des Stratum zonale, an anderen schneidet sie mit einer Art von Tangentialstreifen in größerer Entfernung von der Oberfläche ab. — An der vorliegenden Abbildung wäre noch auf die Unterschiede der Myeloarchitektonik an dicht nebeneinanderliegenden Windungen hinzuweisen. Während der Hauptanteil der Stirnwindungen das eben beschriebene marmorierte Aussehen zeigt, fällt der Gyrus cinguli und der ihm benachbarte Teil der frontalen Randwindung durch den fast vollkommenen Mangel der Rindenfaserung und die Schmalheit des Markkegels auf. Nur im Stratum zonale ist eine dünne Tangentialfaserschicht zu erkennen. Im Zellpräparat finden wir hier eine Rinde von embryonalem Charakter vor, wie sie oben als II. Typus beschrieben worden ist. —

Digitized by Google
Original from THE OHIO STATE UNIVERSITY
Generated on 2018-07-27 13:33 GMT / http://hdl.handle.net/2027/osu.32435056932478
Public Domain in the United States, Google-digitized / http://www.hathitrust.org/access_use#pd-us-google

Der zum Schläfenlappen gehörige Windungszug zeigt das reine Bild der mikrogyren Rinde, obgleich verruköse Erhebungen an der Oberfläche nur schwach angedeutet sind. Nach der Insel hin verschwindet der charakteristische Bogenstreifen, und an der der Sylvischen Fissur zugewandten Seite des Stirnhirns haben wir diejenige Rindenstruktur vor uns, welche oben als Übergangsform der mikrogyren zur sechsschichtigen Rinde bezeichnet worden ist; der intermediäre Markstreifen ist auch in ihr deutlich sichtbar, aber er verliert seine Wellenform und erscheint als ein nur noch flache Erhebungen bildendes, langgestrecktes Band.

Es wurde bereits oben erwähnt, daß in dem vorliegenden Falle die Heterotopien einen wesentlichen Bestandteil des teratologischen Komplexes bilden. An zwei Stellen sind diese atypischen Ansammlungen grauer Substanz in ungewöhnlichem Maße vorhanden; im äußeren Randgebiete des Centrum semiovale, soweit es zum Bereich des Stirn- und oberen Scheitellappens gehört, und in der Umgebung des Unter- und Hinterhorns des Ventrikels. Von der erstgenannten Örtlichkeit gibt Fig. 2, Taf. IV ein anschauliches Bild. Es handelt sich hier um einen Horizontalschnitt durch die Kuppe der rechten Hemisphäre. Das Mark ist hier durch eine Unzahl größerer und kleinerer Inselchen von grauer Substanz zu einem Gerüst anastomosierender Balken umgestaltet. Sie liegen zum Teil in unmittelbarer Nachbarschaft der Rinde, und es ist bei vielen von ihnen nicht ohne weiteres zu entscheiden, ob sie nicht richtiger als atypische zapfenartige Vorsprünge der grauen Rindensubstanz zu bezeichnen wären. Bei der Durchsicht der Serie läßt sich aber feststellen, daß die meisten von ihnen allseitig von einer dünnen Markkapsel umschlossen sind, und daß nur die Minderzahl in kontinuierlichem Zusammenhange mit dem grauen Hirnmantel steht. Daraus geht hervor, daß es sich vorwiegend um echte Heterotopien handelt, daß aber auf der anderen Seite eine scharfe morphologische Trennung zwischen Heterotopie und Rindensubstanz nicht besteht. Im van Gieson-Präparate, welches nach vorhergehender Entchromung der Schnitte leidliche Zellbilder liefert, sieht man, daß in einem Teil dieser Inseln eine konzentrische Schichtung der Zellen angedeutet ist, während in andren jede Spur eines Bauplans zu fehlen scheint. Auch in diesem Verhalten liegt ein Hinweis auf ihre schwankenden Beziehungen zum Cortex.

Dringt man in der Serie nur wenige Millimeter weiter basalwärts vor, so findet man ein ganz andres Bild. Das Mark bildet hier, wie in der Norm, eine kompakte Masse, in welcher die grauen Inseln fast verschwunden sind (vgl. Fig. 3, Taf. IV). Nur im Ansatzgebiete der Markkegel sind an einzelnen Stellen versprengte Zellherde sichtbar, die in der Regel um so mehr markhaltige Fasern bergen, je tiefer sie in das zentrale Mark eingebettet sind.

Die Form und Lage der paraventrikulären Heterotopien ist an der Fig. 4, Taf. IV veranschaulicht. Wir haben hier einen Frontalschnitt durch den Occipitallappen der linken Hemisphäre vor uns. Am Boden des Ventrikels liegen hier drei Inseln von rundlicher Gestalt dicht beieinander. Bei der vorliegenden natürlichen Größe scheinen sie verwachsen zu sein; tatsächlich sind sie aber durch dünne Markstreifen voneinander getrennt; an der ventrikulären Oberfläche sind sie von einem dünnen Marksaum bedeckt. Auch von ihnen gilt die Regel, daß sie um so mehr Markelemente enthalten, je weiter sie in die weiße Substanz vorgeschoben sind. — Auf dem Horizontalschnitt präsentieren sich diese Gebilde noch auffälliger, wie ein Blick auf die Fig. 5 der Taf. IV dartut. Der Schnitt liegt in der Nähe der Hirnbasis; er hat das Unterhorn des Ventrikels in der Nähe seiner Übergangsstelle zum Hinterhorn getroffen. Die Nachbarschaft des Ventrikels ist von einem Komplex grauer Herde eingenommen, die hier einen großen Teil des Markkörpers ausfüllen. Sie sind fast sämtlich durch zarte Markstreifen voneinander getrennt und zeigen in Form, Größe und Fasergehalt mannigfaltige Varianten. Neben kleinen rundlichen Herden finden sich auch hier schmale, streifenförmige Gebilde, deren Längsdurchmesser in einigen Fällen fast einen Zentimeter erreicht. In den meisten dieser Inseln ist eine gewisse myeloarchitektonische Gesetzmäßigkeit erkennbar. Man sieht nämlich häufig, daß von den sie einschließenden Markstreifen bündelartig angeordnete Fasern von allen Seiten her in radiärer Richtung in das graue Gewebe vordringen. Zu-

Generated on 2018-07-27 13:33 GMT / http://hdl.handle.net/2027/osu.32435056932478
Public Domain in the United States, Google-digitized / http://www.hathitrust.org/access_use#pd-us-google
Digitized by Google
Original from THE OHIO STATE UNIVERSITY

weilen wird das Bild noch durch das Vorhandensein eines interradiären Geflechtes kompliziert. Da sich auch die „Radien" nicht selten überkreuzen, kommt es in ihrem Zentralgebiet zur Bildung dichter und verworrener Faserkonvolute. Bemerkenswert ist auch die Tatsache, daß innerhalb dieser Geflechte die Markfasern nicht selten inselförmig ausgespart sind. Für das bloße Auge sind diese „sekundären" Flecke zuweilen schon als helle Punkte kenntlich. — Die dem Ventrikel am nächsten liegenden Herde sind von ihm nur durch das Ependym und einen schmalen Marksaum getrennt. Bestimmte Nachbarschaftsbeziehungen der Herde zu größeren Gefäßen sind schon aus dem Grunde nicht nachweisbar, weil in ihrem Bereiche nur selten Gefäße von stärkerem Kaliber vorkommen. In ihrem Zellenbau lassen einige eine konzentrische Schichtung erkennen, während die Zellen in anderen regellos nebeneinanderliegen. Bezüglich der Form überwiegen kleine pyramidenförmige Elemente; es finden sich aber auch zahlreiche Körner und spindelförmige Gebilde.

Die faseranatomischen Verhältnisse und die Befunde am Striatum, am Thalamus und den caudalen Hirnteilen lassen sich auch hier am besten an der Hand einiger aus den Serien entnommener Schnitte erläutern. Einleitend sei bemerkt, daß sowohl das Striatum als auch der Thalamus in allen Teilen auffallend gut entwickelt sind. Ja man kann sagen, daß die Raumentfaltung dieser tiefen Ganglien einen ganz überraschenden Kontrast zu dem dürftig angelegten Pallium bildet. Dieses Mißverhältnis tritt an dem Horizontalschnitt, welcher der Fig. 6 auf Taf. IV zugrunde liegt, deutlich hervor. Sein Niveau ist durch die Commissura anterior, welche in ihrem medialen Abschnitt getroffen ist, gut gekennzeichnet. Die Rinde besitzt hier im Bereich der Frontallappen und der Insel einen ausgesprochen mikrogyren Charakter. Das Striatum ist in voller Entfaltung sichtbar. Nucleus caudatus und Nucleus lentiformis zeigen normale Maße und normale Gliederung. Atypisch ist nur die sehr unvollkommene Trennung des Schweifkernkopfes vom Putamen des Linsenkerns. Die sehr geringe Entwicklung des vorderen Schenkels der Capsula interna hat diese Anomalie veranlaßt. An Stelle eines geschlossenen Faserzuges finden wir von ihm nur Fragmente, zwischen welche große Strecken von grauer Substanz eingeschaltet sind. Im Thalamus sind alle in dieser Höhe unter normalen Verhältnissen sichtbaren Kerne und Fasersysteme anzutreffen. In Anbetracht der Unterentwicklung des vorderen Schenkels der inneren Kapsel können auch die Fasern des vorderen Thalamusstieles nur rudimentär angelegt sein. Daher ist bemerkenswert, daß trotz dieses Defektes im medialen Kerngebiet des Thalamus eine nur geringe Hypoplasie zu erkennen ist. Das Unterhorn des Ventrikels ist erheblich erweitert. Das Mark an seiner lateralen Wand zeigt ganz normale Struktur; von der subependymären Tapetumfaserung ist der Streifen des Stratum sagittale, welcher den Fasciculus longitudinalis inf. und die Sehstrahlung enthält, in gewöhnlicher Weise trennbar. Auch das subcorticale Mark ist — abgesehen von den Markkegeln — in fast normaler Breite angelegt. Atypisch ist nur die Einlagerung einer linsenförmigen Heteropie in die Tapetumfasern nicht weit vom hintern Pol des Ventrikels. Zu erwähnen bliebe noch die (auf der Abbildung nicht sehr deutlich hervortretende) Faserarmut des hinteren Schenkels der inneren Kapsel im Bereich ihres vorderen und mittleren Drittels, also in demjenigen Gebiet, welches normalerweise die Pyramidenbahn und corticothalamische Verbindungen enthält. Das hintere Drittel ist breiter angelegt; sehr gut erkennbar sind hier die vom Pulvinar zum Stratum sagittale hinstrebenden Faserzüge. An den von der anderen Hemisphäre stammenden Frontalschnitten ist die gute Entwicklung und Gliederung des Thalamus und des Striatums sofort ersichtlich, so daß sich eine nähere Beschreibung der einzelnen Kerne und Fasersysteme erübrigt. Als pathologisch ist an ihnen außer den Rindenveränderungen und der hydropischen Erweiterung der Ventrikel nur die Faserarmut im basalen Abschnitt der Capsula interna zu bezeichnen. In Fig. 7, Taf. IV, wo wir bereits den Übergang der inneren Kapsel zum Hirnschenkelfuß vor uns haben, bildet der letztere nur einen schmalen Saum am basalen Rande der in normaler Breite angelegten Substantia nigra. — Balken und Fornix sind im Gegensatz zu Fall I hinsichtlich ihres Fasergehaltes als annähernd normal zu bezeichnen. Bei der Beurteilung

Digitized by Google
Original from THE OHIO STATE UNIVERSITY
Generated on 2018-07-27 13:33 GMT / http://hdl.handle.net/2027/osu.32435056932478
Public Domain in the United States, Google-digitized / http://www.hathitrust.org/access_use#pd-us-google

dieser Dinge darf nicht vergessen werden, daß wir es hier mit dem Gehirn eines vierjährigen Kindes zu tun haben.

Auch über den Pons und die Med. oblongata, von welchen in Fig. 8 und 9 auf Taf. IV zwei Querschnitte wiedergegeben sind, läßt sich in diesem Falle nicht viel sagen. Außer der rudimentären Anlage der Pyramidenbahn und der corticopontilen Systeme sind wesentliche Veränderungen nicht vorhanden. Die dürftige Anlage des corticospinalen Systems tritt an dem Oblongataquerschnitt besonders deutlich hervor. Das Faserareal dieser Bahn ist sehr schmal. In dem medioventralwärts von den Oliven gelegenen Marksaum sind bei Anwendung stärkerer Vergrößerungen nur wenig quergetroffene, auf die Pyramidenbahn zu beziehende Fasern sichtbar; den Löwenanteil des Raumes nehmen hier die Fibrae arcuata externae in Anspruch. — Ebenso schwach sind die an die corticopontilen Systeme anschließenden mittleren Kleinhirnschenkel entwickelt.

Merkwürdige Veränderungen bietet das Kleinhirn. Schon bei der makroskopischen Betrachtung waren an der Dorsalseite seiner Hemisphären kleine Einsenkungen aufgefallen, in deren Tiefe die Windungslamellen gegenüber der Nachbarschaft verkleinert aussahen. Das mikroskopische Präparat lehrte, daß außer diesen Stellen noch eine ganze Reihe von Bezirken vorhanden war, in denen die Lamellen das Bild der Mikrogyrie boten. Die Fig. 1 auf Taf. V, welche einen Querschnitt durch Med. obl., den Wurm und die Hemisphären im Niveau der größten Entfaltung der Nuclei dentati darstellt, zeigt in der Rinde mehrere derartige Stellen. Bevorzugt ist die Dorsalseite der rechten Hemisphäre. Hier sind sowohl an der Oberfläche wie in der Tiefe größerer Furchen Gebiete vorhanden, in denen Bereich die Lamellen verkleinert sind und wie verbacken aussehen. Die gleichmäßige Zeichnung der Gyri macht an dieser und an ähnlichen Stellen einer sehr charakteristischen Sprenkelung Platz. In der vorliegenden Abbildung, welche von einer einfachen Hämatoxylin-Kernfärbung herrührt, sieht man, daß die im normalen Rindengewebe kontinuierlichen Streifen der Körnerschicht in kleine Häufchen auseinander gesprengt werden, welche ganz ungleichmäßig in der heller gefärbten Substanz der Molekularschicht verteilt sind. Ähnlich verhalten sich auch die bei dieser Färbung hell aussehenden Markstreifen. Im Bereich der mikrogyren Partien werden sie zu kleinen, isoliert im Gewebe liegenden Markinselchen umgestaltet. Den Hauptanteil des Raumes nimmt aber in diesen Herden die molekulare Substanz ein; ihr gegenüber treten die Körner und die Markinseln sehr zurück.

Neben diesen Stellen ist auf dem Querschnitt noch auf zwei beträchtliche, annähernd symmetrisch gelegene Heterotopien hinzuweisen, welche in das Hemisphärenmark zwischen Nucleus dentatus und Wurm eingebettet sind. In ihrer Zeichnung nähern sie sich den mikrogyren Rindenbezirken so weit, daß man sie selbst als verbackene und verlagtere Kleinhirnwindungen bezeichnen kann. Sie bestehen aus einer grauen Grundsubstanz, welche die gleichen histologischen Elemente, wie die Molekularschicht der normalen Rinde enthält, und aus eingestreuten Streifen und Inseln von Körnern und Markfasern. Im Gegensatz zu den mikrogyren Windungen und Heterotopien der Großhirnrinde ist die histologische Analyse der nervösen Elemente im Cerebellum eine recht einfache. Wir finden in ihnen auf den ersten Blick die gleichen Gebilde wieder, aus welchen die normale Rinde zusammengesetzt ist. In der molekularen Grundsubstanz sehen wir Purkinjesche Zellen, häufig sogar mit schönentwickelten Dendriten, Korbzellen und Gliakerne, im Bereich der Körnerhaufen die typischen plasmaarmen Körner und dazwischen gelegentlich eine plasmareiche pyramidenförmige Zelle vom Typus der Golgizellen; in den Markinseln finden sich normal geformte Nervenfasern. Die Störung erstreckt sich hier lediglich auf das Raumverhältnis der verschiedenen Schichten und ihre gegenseitige Anordnung. Im Vergleich mit der normalen Kleinhirnrinde sind alle Schichten verschmälert; diese Verschmälerung erfolgt aber nicht im proportionalen Verhältnis der normalen Schichtung, sondern, wie schon bemerkt wurde, in der Weise, daß Körner und Mark mehr als das Stratum moleculare gekürzt werden. Wie ein Vergleich der beiden Heterotopien lehrt, ist das Verhältnis der einzelnen Schichtbestandteile zueinander an verschiedenen Stellen gewissen Schwankungen unterworfen. Am sinnfälligsten treten

Generated on 2018-07-27 13:33 GMT / http://hdl.handle.net/2027/osu.32435056932478
Public Domain in the United States, Google-digitized / http://www.hathitrust.org/access_use#pd-us-google
Digitized by Google
Original from THE OHIO STATE UNIVERSITY

diese örtlichen Differenzen beim Vergleich der beiden Heteropien zutage, von denen die linke ein viel gröberes Muster in der Zeichnung als die rechte aufweist. Der Unterschied ist dadurch bedingt, daß in die molekulare Grundsubstanz der linken Heterotopie Körner und Markfasern in Form zahlloser kleiner Häufchen eingelagert sind, während diese Elemente auf der rechten Seite sich mehr der kompakten Streifenform der normalen Rinde nähern, wodurch aber der Grundsubstanz relativ weniger Raum als durch den anderen Modus entzogen wird. Es wäre noch darauf hinzuweisen, daß in beiden Heterotopien und in den mikrogyren Rindengebieten Parenchym und Glia in dem gleichen Mischungsverhältnis wie in normalem Rindengewebe vorhanden ist. — An der Pia des Kleinhirns und am Blutgefäßbindegewebsapparat seiner Substanz sind Veränderungen, welche auf abgelaufene Entzündungsprozesse hindeuten könnten, nicht nachweisbar. Die meisten der corticalen Mikrogyriebezirke liegen zwar in der Umgebung tieferer Furchen, durch welche stärkere Gefäße in die zentrale Substanz vordringen, und stellenweise sieht die Rinde an den Kuppen der mikrogyren Windungen wie angenagt aus, aber trotzdem können, wie unten noch weiter ausgeführt werden soll, entzündliche Vorgänge für die Gestaltung der veränderten Rinde nicht von Einfluß gewesen sein. Die heterotopen Herde scheinen nach der vorliegenden Abbildung allseitig von der weißen Substanz des Hemisphärenmarkes umgeben und von der benachbarten Rinde vollkommen getrennt zu sein. Tatsächlich ist dem aber nicht so. Bei der Durchsicht der Serie kommt man an Stellen, wo schmale Brücken grauer Substanz von ihnen zur Rinde hinüberführen. Das Rindengebiet, mit welchem die rechte kleingesprenkelte Heterotopie zusammenhängt, trägt exquisit mikrogyren Charakter und ist durch die Schmalheit der einzelnen Strata besonders ausgezeichnet. Mit dem Ependym des vierten Ventrikels stehen beide Herde nicht in Kontakt.

Die Veränderungen der Hemisphärenrinde des Cerebellums sind für die Gestalt und den Zellreichtum der Olive in der Med. oblongata ohne Einfluß geblieben. Das ist mit Rücksicht auf die Verbildung dieser Kerne im ersten Falle nicht ganz ohne Interesse. Die Nuclei dentati cerebelli sind durch Heterotopien etwas vom Wurme abgedrängt, sonst aber ohne nennenswerte Veränderungen. Das gleiche gilt von den aus ihnen hervorgehenden Bindearmen.

Anhangsweise möchte ich noch über einen dritten Fall von Mikrogyrie berichten, weil er die Ergebnisse bei den beiden anderen nach der anatomischen Seite ergänzt. Die Untersuchung ist zwar noch nicht ganz abgeschlossen, aber die mir vorliegenden histologischen Rindenbefunde sind ausreichend, um sich für gewisse Fragen der Histogenese verwerten zu lassen.

Es handelt sich hier um einen vierzehnjährigen imbezillen Epileptiker, welcher nach fünfjähriger Pflege in der Potsdamer Anstalt zur Autopsie gelangte. Bis zum Alter von 10 Monaten soll er sich nach der Angabe der Eltern normal entwickelt haben. In diesem Alter wurde zum ersten Male ein epileptischer Anfall bemerkt, welcher mit Bewußtlosigkeit und Zuckungen in der rechten Körperhälfte einherging. Die Anfälle traten in den ersten Lebensjahren in längeren Intervallen von einem Monat bis zu einem Vierteljahr auf, änderten ihren Charakter aber insofern, als sie die gesamte Körpermuskulatur ergriffen. In den letzten Jahren seines Lebens nahmen sie an Zahl ständig zu, traten nicht selten gehäuft auf und wechselten mit zahlreichen Schwindelanfällen ab. Bei seiner Aufnahme in die Anstalt zeigte er in geistiger Beziehung einen Schwachsinn mäßigen Grades. Mangel an Konzentrationsfähigkeit und Schwäche des Gedächtnisses werden in der Krankengeschichte besonders betont. Sein Vorstellungsschatz soll ursprünglich ein ziemlich reichhaltiger gewesen sein, wenn es auch bei den Intelligenzprüfungen immer erst besonderer Hinweise bedurfte, um Erinnerungsbilder in ihm zu erwecken. Seine Bildungsfähigkeit war eine geringe; über das Niveau der untersten Schulklasse kam er nicht hinaus. Unter dem Einfluß der zahlreichen Anfälle trat später allmählich Verblödung ein, mit deren Fortschreiten auch zeitweilige Erregungszustände verbunden waren.

Digitized by Google
Original from THE OHIO STATE UNIVERSITY
Generated on 2018-07-27 13:33 GMT / http://hdl.handle.net/2027/osu.32435056932478
Public Domain in the United States, Google-digitized / http://www.hathitrust.org/access_use#pd-us-google

In körperlicher Beziehung bot er das typische Bild einer cerebralen Kinderlähmung. Die rechten Extremitäten befanden sich im Zustande einer spastischen Parese mit Hypoplasie der gesamten Muskulatur ohne qualitative Veränderungen der elektrischen Erregbarkeit. Die Sehnenreflexe waren auf dieser Seite gesteigert; Muskelcloni waren aber durch passive Anspannung der Sehnen nicht auslösbar. Der rechte Fuß befand sich in Equinusstellung bei permanenter Hyperextension der großen Zehe. Das Babinskische Zeichen war hier von ungewöhnlicher Stärke. — Im Gebiet der Hirnnerven waren motorische Störungen nicht nachweisbar, abgesehen von „wurmförmigen" Bewegungen der Zunge, welche aber weder die Sprache noch den Kauakt beeinträchtigten. Die höheren Sinnesqualitäten und die Sensibilität der Haut wurden intakt gefunden.

Der tödliche Ausgang wurde durch Atmungslähmung in einem epileptischen Anfall herbeigeführt.

Bei der Sektion wurde folgender interessante Gehirnbefund erhoben. Das Volumen der linken Hemisphäre ist geringer als dasjenige der rechten. Die Raumverminderung ist, wie sich schon vor der Entfernung der Pia erkennen läßt, durch eine Mißbildung der basalen und hinteren Stirnhirnpartie bedingt. Der rechte Stirnpol überragt den linken um etwa 1 cm. Durch die etwas verdickte, aber nicht getrübte Pia hindurch sieht man, daß die Form und Verlaufsrichtung der Windungen in dem veränderten Gebiet von der Norm erheblich abweicht. An Stelle breiter und geschlängelter Windungszüge finden sich etwa zehn konzentrisch angeordnete schmale Gyri, welche durch seichte kreisbogenförmige und unverzweigte Furchen voneinander getrennt sind. An einzelnen Stellen zeigt die Pia über diesem Gebiet hinsichtlich der Gefäßverteilung ein ganz absonderliches Verhalten (vgl. Fig. 2, Taf. V). Nicht weit vom Stirnpol zieht an der lateralen Fläche quer über die Windung ein strangförmiges Konvolut von Venen, welches in eine tiefe Rinne des darum liegenden Rindengewebes eingebettet ist. Ein ähnlicher, noch größerer angiomatöser Gefäßkomplex liegt am hinteren aufsteigenden Ast der Fossa Sylvii. Auch zwischen diesen beiden Stellen ist die Pia gefäßreicher als unter normalen Verhältnissen; von einer geschwulstartigen Verknäuelung der Venen ist sonst aber an der lateralen Fläche nichts zu sehen. An der medialen Fläche des linken Stirnlappens ist ein kurzer Venenstrang von der gleichen Beschaffenheit wie der zuerst erwähnte vorhanden; er zieht von der Mantelkante zum Ursprungsgebiet des Gyrus cinguli quer über die erste Stirnwindung hinweg und liegt gleichfalls in einer ganz atypischen Furche. Auch außerhalb des mißgeformten Gebietes finden sich hier und da noch stark erweiterte Venen. Auf der Abb. 2 der Taf. V ist eine quer über die erste und zweite Schläfenwindung verlaufende deshalb besonders auffällig, weil ihre Einbettung in eine atypische Querfurche schon vor Entfernung der Pia erkennbar ist. Die weiche Hirnhaut ließ sich überall leicht von der Rinde ablösen; Verwachsungen waren auch in dem kranken Gebiete nirgends vorhanden. Nach Entfernung der Pia treten die Atypien im linken Frontallappen klar zutage. Wie die Fig. 3 auf Taf. V zeigt, ist die Rinde, etwa dem Bereich der zweiten und dritten Windung entsprechend, in eine große Zahl konzentrisch angeordneter Bogenfurchen und Bogenwindungen gegliedert, welche an der orbitalen Fläche beginnen und bis zum hinteren Teile der abnorm steil aufsteigenden Fissura lateralis verfolgt werden können. In dem nicht scharf zu trennenden Übergangsgebiet zu F_1 sind diese schmalen Windungen an ihrer Oberfläche glatt, in den basalwärts anschließenden Region haben sie das bekannte Gepräge des Status verrucosus; hier sind sie von einer Unzahl kleiner, meist nur hanfkorngroßer Höckerchen bedeckt. Nach hinten bildet die Fissura Sylvii die scharfe Grenze des in dieser Weise veränderten Cortex. Am Orte des vorderen strangförmigen Venenkonvolutes sieht man eine ziemlich tief einschneidende Querfurche. Da, wo das hintere Venenkonglomerat lag, bildet die Sylvische Spalte eine trichterartige Vertiefung. Die Bogenfurchen sind von verschiedener Tiefe; einige von ihen bilden nur ganz flache Rinnen, andere dringen etwas tiefer in das Pallium ein. Das dem vordersten Teil der Sylvischen Fissur benachbarte Stück des Frontallappens entbehrt fast jeglicher Längsfurchung und erinnert schon bei dieser Betrachtung an das Bild der Pachygyrie.

Generated on 2018-07-27 13:33 GMT / http://hdl.handle.net/2027/osu.32435056932478
Public Domain in the United States, Google-digitized / http://www.hathitrust.org/access_use#pd-us-google
Digitized by Google
Original from THE OHIO STATE UNIVERSITY

An der lateralen Oberfläche der linken Hemisphäre ist weiter der Mangel einer Vertikalfurche hervorzuheben, wenn man nicht den steil ansteigenden Endausläufer der Sylvischen Spalte als solche bezeichnen will. Vom Sulcus centralis und den ihn begrenzenden Zentralwindungen fehlt jede Andeutung. Auch die nicht zum Bereich der Mikrogyrie gehörigen, normal aussehenden Windungen lassen in ihrem Verlauf die Tendenz zu einer bogenartigen Lagerung um die Lateralfissur deutlich erkennen. An der Abb. 3 auf Taf. V sieht man, daß die obere Stirnwindung durch ein breites bogenförmiges Verbindungsstück in die obere Schläfenwindung übergeht. In ähnlicher Weise ist die Region des oberen Scheitelläppchens mit der zweiten Schläfenwindung verbunden. Aus dem Gesagten geht hervor, daß die Windungs- und Furchungsverhältnisse des linken Scheitellappens weit von der Norm abweichen. Nach dem Hinterhauptslappen hin nähert sich die Oberflächenformation wieder mehr dem normalen Bilde. Auch am Schläfenlappen ist, abgesehen von den tiefen Gefäßkerben, nichts Besonderes nachweisbar.

An der Basis der Hemisphären ist ein mikrogyrer Bezirk nur an der orbitalen Fläche des Lobus frontalis vorhanden. Er steht mit dem beschriebenen Gebiet an der lateralen Fläche in direktem Zusammenhang und beschränkt sich auf die proximale und laterale Randzone der Gyri orbitales. Mit einem schmalen Ausläufer greift die Mikrogyrie am Stirnpol auch auf den Rand der medialen Fläche über. Hier findet sich jene Gefäßfurche, auf deren genauere Lage bereits hingewiesen wurde.

Zu erwähnen wäre noch, daß beide Kleinhirnhemisphären von gleicher Größe sind. Querschnitte durch den Pons und die Pedunculi cerebri zeigen schon bei makroskopischer Betrachtung, daß links die corticospinale und corticopontile Faserung nur dürftig entwickelt ist; daraus resultiert eine beträchtliche Asymmetrie der Fußregionen in der Regio peduncularis und in der Brücke.

Auf einem Frontalschnitt durch den mißbildeten Stirnlappen (vgl. Fig. 4, Taf. V) fällt zunächst die erhebliche Erweiterung des Seitenventrikels auf. In der Tiefe desselben zeigt seine laterale Wandung eine starke Vorwölbung nach innen, welche ihrer Lage und Länge nach genau mit der vorderen Gefäßfurche des mikrogyren Gebietes übereinstimmt. Dann sind an diesem Präparat die Querschnitte der Stirnwindungen zu beachten, welche, im Einklange mit dem Oberflächenbilde, schon durch ihre ganz ungewöhnliche Zahl auffallen. Diese Windungen zeigen in ihrem Verhältnis zwischen grauer und weißer Substanz ganz sinnfällige Unterschiede. In dem Querschnitte der ersten Stirnwindung an der Mantelkante entspricht das Raumverhältnis zwischen Markkegel und Rinde annähernd der Norm. Dann folgen zwei Querschnitte, von denen sich nicht sicher sagen läßt, ob sie der ersten oder zweiten Frontalwindung zugerechnet werden sollen; in ihnen sind die Markkegel schmaler als gewöhnlich. Die folgenden Querschnitte gehören bereits dem Gebiete der oben beschriebenen Bogenwindungen an; in ihnen ist, mit Ausnahme der am weitesten dorsalwärts gelegenen, die Höhe und Breite der Markkegel sehr erheblich vermindert. An den beiden am weitesten basalwärts gelegenen Gyri ist der pathologische Charakter am stärksten ausgesprochen. Sie sind nur noch schwach voneinander durch eine seichte Furche getrennt, tragen an ihrer Oberfläche kleine warzenförmige Erhebungen und bieten auch an ihren Markkegeln das typische Bild der Mikrogyrie; denn man erkennt deutlich, wie die an ihrer Basis ziemlich breite weiße Substanz sich „eisblumenartig" in mehrere dünne Streifen gabelt. An der vorliegenden Abbildung ist dann weiter ersichtlich, wie von der Mantelkante nach der Basis hin die Tiefe der sekundären Furchen abnimmt, und wie sie sich an den am meisten ventral gelegenen zu ganz seichten Dellen verflachen. Man gewinnt so den Eindruck, als ob die Gyri in der bezeichneten Richtung immer mehr verwachsen. Tatsächlich handelt es sich aber nicht um Verwachsungen, sondern um die Folgezustände unvollkommener Furchungsvorgänge. Je weniger die sekundären Furchen einschneiden, um so mehr Rindensubstanz bleibt naturgemäß zu einem Gyrus vereinigt. Da es nun diese breiten Windungen sind, an denen die Rankeschen Warzen am deutlichsten hervortreten, so geht schon aus der makroskopischen Betrachtung hervor, daß Pachygyrie und Mikrogyrie auf den gleichen Entwicklungsfehler bei der Furchenbildung zurück-

Digitized by Google
Original from THE OHIO STATE UNIVERSITY
Generated on 2018-07-27 13:33 GMT / http://hdl.handle.net/2027/osu.32435056932478
Public Domain in the United States, Google-digitized / http://www.hathitrust.org/access_use#pd-us-google

geführt werden müssen. Ferner ist noch darauf hinzuweisen, daß die normale Breitenabnahme der grauen Rinde von der Kuppe der Windungen nach den Furchentälern hin im Bereich der Bogenformationen verschwindet und stellenweise sogar einer Umkehrung der normalen Maßverhältnisse Platz macht; hier ist dann die graue Substanz in der Tiefe der Furchen breiter als auf der Höhe der Gyri. Schließlich läßt sich an diesem Querschnitte noch erkennen, daß die Breite der Balkenfaserung trotz der starken Erweiterung des Ventrikels kaum hinter den normalen Maßen zurückbleibt, daß aber das tiefe zwischen Balken und Rinde gelegene Mark, welches hier vorwiegend Assoziationssysteme enthält, nur dürftig angelegt ist.

Für die mikroskopische Betrachtung standen mir bisher nur Kernfärbungen, Nissl-, Heidenhain- und Bielschowsky-Präparate, zur Verfügung; aber sie genügten, um ein ausreichendes Bild von den Rindenveränderungen zu gewinnen. In cytoarchitektonischer Beziehung wurde folgendes festgestellt. Im Bereich von F_1, wo der Cortex schon bei der Betrachtung mit dem bloßen Auge normal aussieht, ist auch die für diese Region typische Sechsschichtung mit dem starken Hervortreten der inneren Körnerschicht in normaler Weise sichtbar. Aber schon in den folgenden Gyri, welche oben als Übergangsgebilde von der normalen zur mikrogyren Rinde gekennzeichnet wurden, treten mannigfaltige Abweichungen zutage. Das Schichtungsbild wird stellenweise unscharf, die Grenzen der Strata verschwimmen, an anderen Stellen fehlt eine Schicht oder ist nur sehr dürftig angelegt; das gilt besonders von der Lamina granularis externa, von welcher fast auf der ganzen Strecke bis zu den ausgeprägt mikrogyren Windungen nur Spuren existieren. In einem cirkumscripten Gebiet, welches die F_1 zunächst gelegenen beiden Gyri umfaßt, ist die Lamina pyramidalis so zellarm, daß sie schon bei Betrachtung der Präparate mit bloßem Auge als heller Streifen kenntlich ist. Dabei ist aber ihr Areal gegenüber der Norm kaum vermindert. Dieser zellarme helle Streifen erinnert entfernt an die helle zellarme Zwischenzone der primitiven mikrogyren Rinde in Fall I. Daß man ihn mit dieser aber nicht ohne weiteres identifizieren darf, geht schon daraus hervor, daß eine entsprechende Massenentwicklung der Markfasern in ihm fehlt; auch sonst ist die, trotz ihrer Verbildung hier hochdifferenzierte Rinde weit von der primitiven Struktur der zuerst beschriebenen Mikrogyriefälle entfernt. Auch in dem die Wärzchen tragenden Windungsgebiete, welches bei der Oberflächenbetrachtung das typische Gepräge des Status verrucosus deformis bot, ist die Tendenz zu einer Stratifikation ganz unverkennbar. Nur sind die einzelnen Schichten bald so verbreitert und bald so verschmälert, daß sich die Identifizierung mit den entsprechenden Schichten der normalen Rinde als undurchführbar erweist. Die Analyse der Zellbilder wird dadurch noch wesentlich erschwert, daß an den abschüssigen Teilen der Höcker sich das Zellmaterial der vor und hinter der Schnittfläche gelegenen Teile einschiebt, so daß man leicht in den Irrtum gerät, alle sichtbaren Zellen einem Höcker zuzurechnen, welche tatsächlich zweien oder noch mehreren angehören. Man muß sich deshalb hier scharf an die Windungskuppen und die nähere Umgebung der feinen Markkegel halten. Bemerkenswert ist in diesem verrukösen Gebiete dann weiter die Tatsache, daß eine Vierschichtung, wie sie in den ersten beiden Fällen konstatiert wurde, vollkommen fehlt. Die Rinde bildet hier ein breites Zellenband, in welchem streifenartige Lücken eben angedeutet sind. Auch von einer wellenförmigen Schlängelung der äußeren Zellagen ist nichts zu sehen. Die Querschnitte der Wärzchen an der Oberfläche erweisen sich als flache Prominenzen des Stratum zonale, in deren Zentrum zuweilen noch einige Nervenzellen aus der zweiten und dritten Schicht liegen. Einzelne dieser Wärzchen besitzen eine andere histologische Struktur und zeigen dabei ganz eigenartige Lagebeziehungen zu den Markkegeln resp. deren Seitenästen. Man begegnet nämlich zuweilen der merkwürdigen Tatsache, daß die geweihartigen Äste, welche von der zentralen Markmasse der Windungen abgehen, sich nicht strahlenartig in der benachbarten grauen Substanz ausbreiten, sondern in Form geschlossener dicker Bündel die Rinde durchsetzen und bis zum Stratum zonale vorstoßen, wo sie dann in die Tangentialfaserung dieser Schicht übergehen. Da, wo sie die Oberfläche berühren, ist das Stratum zonale etwas vorgebuchtet und bildet ein schon dem bloßen Auge kenntliches Hügelchen. Auf der Strecke,

Digitized by Google
Original from THE OHIO STATE UNIVERSITY
Generated on 2018-07-27 13:33 GMT / http://hdl.handle.net/2027/osu.32435056932478
Public Domain in the United States, Google-digitized / http://www.hathitrust.org/access_use#pd-us-google

wo diese Markfaserzüge die Rinde durchbrechen, ist naturgemäß ihr Zellgehalt ein sehr geringer; aber ganz frei von Ganglienzellen sind diese Stellen nicht; denn zwischen die Faserbündel sind regelmäßig vereinzelte Pyramiden und spindelförmige Gebilde eingestreut. Man gewinnt dabei häufig den Eindruck, als ob der Strom der Fasern nervöse Zellelemente aus der angrenzenden Rinde fortgerissen und in Gebiete getragen habe, wo sie normalerweise vermißt werden. Denn im Stratum zonale finden sich hier konstant große Pyramidenzellen, welche mit der Einstellung ihrer Längsachse auf die Verlaufsrichtung der durchbrechenden Fasern hinweisen. Auch die Schichtungsverhältnisse der benachbarten Rinde zeigen an solchen Orten konstante Verschiebungen derart, daß die einzelnen Strata etwas nach der Oberfläche hin umbiegen und mit spitzen Ausläufern an dem Markfaserstrange zu enden scheinen. Daß die Tangentialfasern des Stratum zonale in dem mikrogyren Gebiete, wo immer eine ganze Anzahl kleiner Windungen zu einem größeren pachygyralen Komplex vereinigt sind, sich nicht auf die Oberfläche beschränken, sondern weit in die Rindensubstanz eindringen und zwischen den einzelnen Wärzchen breite Bänder bilden, braucht nach der bei Fall I gegebenen Schilderung nicht mehr besonders auseinandergesetzt zu werden. Hervorzuheben ist in histologischer Hinsicht noch, daß Form und Struktur der einzelnen Nervenzellen sich nicht weit von den normalen Bildern entfernen. Die Haupttypen sind ohne Schwierigkeit zu erkennen. In den größeren Pyramiden ist vielleicht die Differenzierung der chromatophilen Körper von der achromatischen Grundsubstanz geringer als unter normalen Bedingungen; da aber die Präparate von einem lange in Formol konservierten Gehirn stammen, möchte ich dieses Moment nicht hoch bewerten.

An dieser Stelle wäre noch hervorzuheben, daß bei aller Mannigfaltigkeit in den Strukturverhältnissen der mißbildeten Rindenregion doch nirgends der Eindruck hervorgerufen wird, als ob man es mit einer embryonalen Rinde zu tun habe resp. mit einer solchen, deren wesentliches Kennzeichen in der Fixierung einer bestimmten embryonalen Entwicklungsphase bestände. Dagegen spricht, abgesehen von der histologischen Beschaffenheit der Zellen, welche uns samt und sonders als ausgereifte Gebilde entgegentreten, ihre Distanz voneinander. In dieser Hinsicht ist ein merklicher Unterschied von der normalen Rinde des Erwachsenen kaum vorhanden. Da ferner das Hauptcharakteristikum der embryonalen Rinde in der Dichtigkeit ihres Zellgehaltes liegt — sind doch ihre Schichten im wesentlichen nur mehr oder minder ausgeprägte Verdichtungsstreifen —, so kann in dem vorliegenden Falle von einem embryonalen Gepräge des Cortex nicht die Rede sein.

Regressive Veränderungen der Ganglienzellen fehlen in der mißbildeten Zone auch bei diesem Falle nicht; doch halten sie sich in mäßigen Grenzen. Neben wabig degenerierten Exemplaren finden sich solche mit erheblichem Pigmentgehalt, die bei dem jugendlichen Alter des Kranken als pathologisch angesprochen werden müssen. Bevorzugt ist das Stratum pyramidale von derartigen Gebilden. — Abbauvorgänge, welche mit der Herxheimerschen Methode verfolgt wurden, sind dementsprechend nur in spärlichem Maße nachweisbar. Nur in den mikrogyren Windungen sind da, wo auch die architektonischen Verschiebungen ihren Höhepunkt erreichen, fetthaltige Adventitiazellen in einer das gewöhnliche Maß etwas übersteigenden Zahl vorhanden.

Das Fibrillenpräparat ergänzt die Nisslfärbungen in mancher Beziehung. Es zeigt, daß die fibrilläre Struktur in den größeren Pyramidenzellen nicht erheblich verändert ist. In den kleineren Zellformen ist die Zeichnung des Zellkörpers dagegen häufig verwaschen. Bemerkenswert ist ferner, daß auch an Stellen von abweichendem Schichtungstypus die großen Pyramidenzellen zum Teil mit jenen langen, bis ins Stratum zonale reichenden Gipfeldendriten ausgestattet sind, wie sie für bestimmte Windungsabschnitte des normalen Frontallappens charakteristisch sind. Hier sind also gewisse histologische Lokalzeichen erhalten geblieben. Allerdings fehlen auch histologische Formanomalien nicht ganz; denn stellenweise begegnet man in den tieferen Zellschichten ungewöhnlich großen Ganglienzellen mit reichverzweigten Dendriten, welche fast das Volumen der Beetzschen Riesenpyramiden beim Erwachsenen erlangen und die Maße der Pyramiden in ihrer Nachbarschaft um das Doppelte und Dreifache übertreffen; sie

Digitized by Google
Original from THE OHIO STATE UNIVERSITY
Generated on 2018-07-27 13:33 GMT / http://hdl.handle.net/2027/osu.32435056932478
Public Domain in the United States, Google-digitized / http://www.hathitrust.org/access_use#pd-us-google

sind auch durch die derbe Beschaffenheit ihrer im Zellkörper fasciculär angeordneten Fibrillen ausgezeichnet. Durch ihre Größe erinnern sie an die Riesenganglienzellen in den Rindenknoten der tuberösen Sklerose, ohne ihnen indessen jemals zu gleichen; es fehlen ihnen stets die Abweichungen an den Protoplasmafortsätzen, welche jene kennzeichnen.

Bezüglich der Zellaxone wäre zu bemerken, daß sie sich von den Zellen der tieferen Schichten, insbesondere von den Pyramiden dem Markkegel der Windungen zuwenden, also die normale Richtung einschlagen. Das interzelluläre Geflecht der Nervenfasern erscheint im Fibrillenpräparat ebenso wie in den Markscheidenpräparaten im Bereich der mikrogyren Zone nur sehr schwach entwickelt; besonders fehlen die tangentialen Elemente in den tieferen Schichten fast vollkommen, so daß sich das myeloarchitektonische Bild der Windungen von der Norm weiter als das cytoarchitektonische entfernt. Nur im Stratum zonale sind Tangentialfasern in größerer Zahl anzutreffen; hier schließen sie sich stellenweise sogar zu ungewöhnlich breiten Bändern zusammen, wodurch der Eindruck des Pathologischen noch gesteigert wird.

Der Gehalt der mikrogyren Rinde an zelliger und faseriger Glia bleibt fast überall innerhalb der normalen Breite. Nur an den Eintrittsstellen der Gefäße am Rande der warzenförmigen Erhebungen fanden sich des öfteren verdickte Partien, welche aus verfilzten Gliafasern bestanden. Diese Stellen gehen allmählich in das normale Gefüge des benachbarten Gewebes über. Ihr Breiten- und Tiefendurchmesser ist gering; zuweilen stülpen sie das Stratum zonale etwas nach innen vor.

Die Gefäße des Cortex bieten in qualitativer Hinsicht nichts Bemerkenswertes. Das gleiche gilt von den Gefäßen der Pia mit Ausnahme jener Stellen, wo schon bei der Oberflächenbetrachtung die streifenartig angeordneten Gefäßkonvolute aufgefallen waren. Hier ergab das mikroskopische Bild, daß es sich um Bildungen handelte, welche den teleangiektatischen Angiomen der weichen Haut nahestehen, wie sie bei ausgedehnten Naevi vasculosi des Gesichtes und Kopfes vorkommen. Sie waren im wesentlichen von stark erweiterten Venen gebildet, welcher durch ein lockeres, bindegewebiges Trabekelwerk zusammengehalten wurden. Sonst zeigte die Pia auch mikroskopisch keine nennenswerten Veränderungen, nichts wies auf abgelaufene Entzündungsprozesse hin. Daß an einzelnen Stellen frische extravasierte Blutkörperchen und an anderen daneben auch rostfarbenes amorphes Blutsegment gefunden wurde, ist bei einem Epileptiker, welcher vor dem Exitus zalreiche Anfälle hatte und in einem Anfall an Atmungslähmung zugrunde gegangen war, nichts Auffallendes.

Wenn wir nun die anatomischen Befunde der geschilderten Fälle miteinander vergleichen, so kann es keinem Zweifel unterliegen, daß wir in dem ersten die primitivste und zugleich reinste Form der Erkrankung vor uns haben. Der größte Teil einer ganz atypisch gefurchten Hemisphärenoberfläche ist von einer Unzahl kleiner Höckerchen bedeckt, welche ihr ein blumenkohlartiges Aussehen verleihen. Diesem makroskopischen Bilde entspricht ein ganz einheitliches, sich überall mit der gleichen Klarheit wiederholendes cytoarchitektonisches Grundschema. Unter einem zellfreien Stratum zonale ist stets ein welliges, resp. girlandenförmiges Band von Ganglienzellen anzutreffen, dessen Erhebungen mit der Kuppe der Höcker und dessen Senkungen mit den seichten Einkerbungen zwischen diesen korrespondieren. Als dritte folgt eine zellarme, vorwiegend von Markfasern erfüllte Schicht und als vierte ein breiter Zellstreifen, welcher den Erhebungen der äußeren Höcker nicht folgt, sondern in gerader Linie oder mit nur sanften und langgestreckten Ausbuchtungen verläuft. Abgesehen von der Gleichartigkeit der Rindenstruktur in dem mikrogyren Rindengebiete ist es auch das Fehlen von Heterotopien grauer Substanz im Mark und an den Ventrikeln, welches diesem Falle das Gepräge der „Reinheit" gibt.

Digitized by Google
Original from THE OHIO STATE UNIVERSITY
Generated on 2018-07-27 13:33 GMT / http://hdl.handle.net/2027/osu.32435056932478
Public Domain in the United States, Google-digitized / http://www.hathitrust.org/access_use#pd-us-google

Im zweiten Falle bildet die Mikrogyrie nur eine Teilerscheinung im Rahmen sehr mannigfaltiger Veränderungen eines pachygyren und mikrocephalen Gehirns. Die bezeichnete Vierschichtigkeit der Rinde tritt nur an einzelnen Stellen prägnant hervor; die Hauptmasse des Cortex hat eine andre Struktur; sie ist teils durch ein Festhalten der spätfötalen Sechsschichtung, teils dadurch charakterisiert, daß inselförmige Zellkomplexe von sehr verschiedenartiger Form und Größe nach Art von Heterotopien jeden Grundriß verwischen. Die Heterotopien bilden in diesem Falle auch sonst einen wesentlichen Bestandteil des teratologischen Prozesses. Sie sind in ganz ungewöhnlichem Maße in der Umgebung der Seitenventrikel und im Hemisphärenmark entwickelt. Zu betonen ist dabei, daß die höckerige Beschaffenheit der Hemisphärenoberfläche keineswegs auf diejenigen Bezirke beschränkt ist, welche den histologischen und cytoarchitektonischen Bau der Mikrogyrie zeigen, sondern in ganz gleicher Prägung auch über den anders gearteten Gebieten hervortritt.

Im dritten Falle handelt es sich nur um eine partielle Mißbildung im frontalen Abschnitt einer Hemisphäre. Innerhalb der mißbildeten Partie bildet eine mikrogyre Zone den Kulminationspunkt von Veränderungen, welche nach der normalen Rinde hin allmählich abklingen. Die Zwischenstufen werden von niedrigen Gyri mit breiter Rinde und schmalen Markkegeln gebildet, in denen der cytoarchitektonische Grundplan der betreffenden Region stellenweise noch kenntlich, an anderen Orten aber durch mannigfaltige Abweichungen getrübt ist. Diese „Übergangswindungen" zeigen auch im Gegensatz zu normal geformten Gyri die Tendenz, mit der Basis ihrer Markkegel zu verschmelzen und sich auf diese Weise den mikrogyren Komplexen zu nähern. In dem durch die Stärke der oberflächlichen Höckerbildung schon makroskopisch besonders gekennzeichneten mikrogyren Abschnitt im engeren Sinne ist diese Tendenz gewissermaßen auf die Spitze getrieben, indem hier mit der Verkleinerung der einzelnen Windungen das Volumen der gemeinsamen Markkegel an Masse erheblich zunimmt, während für die einzelnen Rindenerhebungen nur dünne Seitenausläufer übrigbleiben. Auf diese Weise kommen die an Eisblumen und Vogelpfoten erinnernden Verästelungen der Markkegel zustande (Oppenheim, Oekonomakis). Das räumliche Verhältnis von grauer und weißer Substanz wird dadurch immer mehr zu ungunsten der letzteren verschoben.

Aus der vergleichenden Betrachtung der drei Fälle geht zunächst ein Resultat mit Sicherheit hervor, daß nämlich dem makroskopischen Bilde der Mikrogyrie, resp. des Status verrucosus deformis weit voneinander abweichende Strukturveränderungen der Rinde zugrunde liegen können. Im ersten und dritten Falle sind es atypische, aber in ihrer Art gesetzmäßige Vorgänge in der Stratifikation und Markgliederung; im zweiten Falle kommt dieses Moment nur für einen kleinen Abschnitt der Rinde in Betracht. Hier sind es vorwiegend die zahlreichen Heterotopien in der grauen Substanz des Cortex, welche die Entstehung der höckerigen und warzenförmigen Erhabenheiten an der Oberfläche bedingt haben. Das sind zwei weit auseinanderliegende Befunde, welche nur noch den gemeinschaftlichen Boden der Entwicklungsstörung erkennen lassen.

Digitized by Google
Original from THE OHIO STATE UNIVERSITY
Generated on 2018-07-27 13:33 GMT / http://hdl.handle.net/2027/osu.32435056932478
Public Domain in the United States, Google-digitized / http://www.hathitrust.org/access_use#pd-us-google

Wenn wir dann weiter die Gebiete atypischer Schichtung miteinander vergleichen, so zeigen auch diese in ihrem Bau weitgehende Verschiedenheiten. Dem ersten Falle mit seiner gleichmäßig über die gesamte mikrogyre Rinde ausgedehnten Vierschichtung steht der dritte gegenüber, wo der normale Schichtungstypus nur durch lokale Anomalien unterbrochen wird. Leider genügt die cytoarchitektonische Analyse der meisten in der Literatur niedergelegten Fälle nicht, um auf dem Wege der vergleichenden Betrachtung zur Feststellung einer kontinuierlichen Reihe von Zwischenstufen und so zur Erkenntnis der formbestimmenden Faktoren der Mißbildung zu gelangen. Aus den gut untersuchten Fällen der Literatur geht, wie aus meinen Beobachtungen, nur nach der negativen Seite das eine sicher hervor, daß dem makroskopisch so charakteristischen Bilde der echten Mikrogyrie recht differente Rindenbefunde entsprechen. Der bereits oben erwähnte Fall von Nieuwenhuijse steht hinsichtlich der cyto- und myeloarchitektonischen Beschaffenheit der kranken Rindengebiete meinem ersten Falle ziemlich nahe. Nieuwenhuijse geht bei der Beschreibung seiner Präparate von Markscheidenfärbungen aus. Er findet fast überall einen stark verdickten Tangentialstreifen in der Mitte der grauen Rindensubstanz, welchen er ohne ausreichende Begründung mit dem Baillargerschen identifiziert. In Zellpräparaten soll ihm „die Körnerschicht" entsprechen. Durch diesen Streifen wird die Rinde in einen oberflächlichen und einen tiefen Teil gesondert, von denen nach seiner Meinung der erstere die vier äußeren, der letztere die beiden inneren Zellstrata umfaßt. Der oberflächliche Rindenanteil unterscheidet sich nun von dem tieferen besonders dadurch, daß er sich in viele kleine Falten gelegt hat. Der Antagonismus zwischen beiden Rindenteilen, von dem oben bereits die Rede war, soll sich darin bemerkbar machen, daß die Fältelung der oberflächlichen Schichten dort am stärksten und schönsten ausgesprochen ist, wo die tiefen Zellschichten eine geringe Dicke haben, während an Stellen, wo die zwei tiefen Schichten stark entwickelt sind, die Fältelung der oberflächlichen Lagen viel weniger prägnant hervortrete. Ich will hier nicht weiter erörtern, wie weit die Identifizierung der oberflächlichen und tiefen Rindenteile mit bestimmten Schichten der normalen Rinde gerechtfertigt ist. Aus den beigefügten Abbildungen kann man nicht entnehmen, daß dieser Modus videndi berechtigt ist, und ebensowenig kann man von seiner Beschreibung sagen, daß sie in dieser Hinsicht überzeugend wirkt. Aber in dem einen Punkte stimme ich mit ihm überein, daß das Zellmaterial des Cortex im wesentlichen in zwei Lagen gesondert ist, von denen die äußere sich durch ihre Fältelung von der tieferen deutlich abhebt. Zwischen beiden liegt auch in dem Bilde, welches Nieuwenhuijse gibt, eine zellarme Zone, in welcher räumlich die Markfasern überwiegen. Die Behauptung, daß wir es in ihr mit einem Korrelat der „Körnerschicht" zu tun haben, ist meines Erachtens ebenso willkürlich wie seine Homologisierung der übrigen Schichten; aber sein Verdienst, die Zweiteilung des Cortex in diesem Falle richtig erkannt zu haben, bleibt unbestreitbar. Wir haben also auch hier einen tief stehenden und relativ reinen Fall vor uns, der hinsichtlich der cytoarchitektonischen Cortexgliederung die gleiche Gesetzmäßigkeit wie unser Fall I aufweist. Das Gegenstück zu ihnen bilden diejenigen Fälle, wo die Stratifikation nur im Bereich der Kulminationspunkte der Höcker den normalen Weg der Entwicklung — und auch hier nur in geringem Maße — verlassen hat. Als Paradigma für diese Art kann eine Beobachtung von Bundschuh gelten. Der

Digitized by Google
Original from THE OHIO STATE UNIVERSITY
Generated on 2018-07-27 13:33 GMT / http://hdl.handle.net/2027/osu.32435056932478
Public Domain in the United States, Google-digitized / http://www.hathitrust.org/access_use#pd-us-google

Autor schildert die Veränderungen mit folgenden Worten: „Die warzenförmigen Hervorragungen der Großhirnrinde erweisen sich bei mikroskopischer Betrachtung als Vorstülpungen des ganzen Querschnitts der oberflächlichen Gehirnsubstanz derart, daß schon das Mark einen Markstrahl in die Vorbuchtung hineinsendet, der sich in zahlreiche Radiärbündel auflöst. Die eigentliche Rinde der Wärzchen zeigt den gewohnten Bau der Hirnsubstanz in den verschiedenen typischen Ganglienzellschichten, die sich über dem Markstrahl vorgebuchtet haben, und deren Zellen entsprechend der hier halbkreisförmigen Gehirnoberfläche (auf der Schnittfläche) radiär angeordnet sind. Auch die der Oberfläche parallel verlaufenden markhaltigen Nervenfasern, die Interradiärfasern, der Gennarische Streifen, wie die Tangentialfasern (scil. im Stratum zonale) sind ordentlich entwickelt. An mancher Stelle, besonders auf der Kuppe der Knötchen, besteht eine Gliafaserwucherung, die oft von pialem Gewebe durchsetzt ist." Bundschuh hat auch auf einige im Jahre 1873 von Simon publizierte Fälle von Mikrogyrie aufmerksam gemacht, bei welchen die quantitative und qualitative Geringfügigkeit der mikrogyren Rindenveränderungen sehr bemerkenswert ist. Die erkrankten Gebiete werden von dem Autor damals zwar als „Neubildungen von Gehirnsubstanz in Form von Geschwülsten an der Oberfläche der Windungen" aufgefaßt, aber über ihre Zugehörigkeit zur Mikrogyrie kann kein Zweifel bestehen. Er betont, daß die Knötchen normale Hirnelemente ohne erhebliche Abweichung von der normalen Anordnung enthielten; nur ihr Gehalt an Glia soll vermehrt gewesen sein. Diese Fälle verdienen auch deswegen ein gewisses Interesse, weil es sich um ältere Männer handelt, welche zum Teil bis an die Schwelle des Greisenalters gelangten und weder somatische noch psychische Ausfallserscheinungen in dem Maße, wie wir sie sonst bei dieser Krankheit zu sehen gewohnt sind, boten.

Es wäre jetzt die Frage zu beantworten, ob sich die mitgeteilten Befunde mit der Rankeschen Theorie in Einklang bringen lassen. Zu diesem Punkte möchte ich zunächst bemerken, daß der Status verrucosus simplex sicher eine normale Bildung der Hirnrinde im vierten und fünften Fötalmonat darstellt. Auf Grund eigener Untersuchungen an gut konservierten Gehirnen habe ich mich wiederholt davon überzeugt, daß die Retziusschen Wärzchen mit Mazerationsvorgängen nichts zu tun haben. Fäulnisprozesse äußern sich in ganz anderer Weise und sind nie imstande, so gleichmäßig angeordnete und geformte Gebilde hervorzubringen. Die Einwände Hochstetters und Streeters sind deshalb ohne Belang und genügen keinesfalls, um eine Diskussion der Rankeschen Anschauungen a limine abzulehnen, wie das Nieuwenhuijse getan hat.

Ob freilich alles das, was die Mikrogyrie an makroskopischen und mikroskopischen Befunden bietet, zwanglos aus den Retziusschen Wärzchen abgeleitet werden kann, das ist eine andere Frage. An der zweiten der von mir mitgeteilten Beobachtungen sehen wir, daß kleinhöckerige Unebenheiten der Hemisphärenoberfläche durch die Anwesenheit von Heterotopien in der Rinde hervorgebracht werden können. Ähnliches hat auch Probst an einem balkenlosen Gehirn beobachtet. Daß in diesem Falle das Bild der Mikrogyrie nicht auf den Status verrucosus simplex bezogen werden kann, liegt auf der Hand. Aber auch da, wo die Deformität in loco entstandenen Wachstumsanomalien der Rindenschichtung ihre Entstehung verdankt, scheint mir die Basis der Rankeschen Hypothese etwas

Digitized by Google
Original from THE OHIO STATE UNIVERSITY
Generated on 2018-07-27 13:33 GMT / http://hdl.handle.net/2027/osu.32435056932478
Public Domain in the United States, Google-digitized / http://www.hathitrust.org/access_use#pd-us-google

zu eng begrenzt. Gerade an denjenigen Stellen, wo sich der Prozeß in seiner reinsten und primitivsten Form zeigt, ist der Rindenbau ein derartiger, daß man die Annahme eines direkten Zusammenhanges mit dem Status verrucosus simplex ablehnen muß. Hier besitzt das cytoarchitektonische, durch die ausgesprochene Zweischichtung des Zellmaterials scharf charakterisierte Bild kaum eine Eigenschaft, welche man zum sicheren Ausgangspunkt eines Vergleiches mit den fraglichen Granulationen der fötalen Rinde machen könnte. Die Rinde ist hier an Zellen verarmt und in ihrer Struktur vereinfacht; man kann sie deshalb als Prototyp einer Hypoplasie bezeichnen, welche einen an sich gesetzmäßigen, aber von der normalen Entwicklung grundverschiedenen Weg gegangen ist. Daß die Definition der exzessiven Monströsität, wie sie Ranke und nach ihm Bundschuh für die mikrogyre Rinde gegeben haben, für solche Formationen nicht zutrifft, bedarf wohl keiner weiteren Ausführung. Aber auch für die komplizierter gebauten Rindengebiete, wie sie z. B. in unserem dritten Falle sich fanden, trifft diese Definition nicht unter allen Umständen zu. Denn wenn der Zellgehalt im mikroskopischen Präparat auch vermehrt erscheint, so ist damit noch nicht erwiesen, daß dieses Plus auf einem über das normale Maß hinausgehenden Profiferationsprozeß beruht. Man kann sich da sehr leicht täuschen, da eine atypische Annäherung der Zellen leicht als Vermehrung imponiert. Eine solche Annäherung wird unter den vorliegenden Verhältnissen dann stattfinden, wenn der interzelluläre Apparat, welcher sich aus Dendriten und Nervenfasern mit und ohne Markscheide zusammensetzt, mangelhaft entwickelt ist; das scheint aber fast stets der Fall zu sein.

Unter den in der Literatur mitgeteilten Fällen sind auf der andren Seite einige vorhanden, in welchen nahe Beziehungen zum Status verrucosus simplex unverkennbar sind. So scheinen in dem von Ranke zitierten Falle Antons die Retziusschen Wärzchen ohne erhebliche Veränderungen ihres ursprünglichen Gefüges fixiert worden zu sein, und auch im Falle Bundschuhs erinnern die warzigen Erhabenheiten durch die radiäre Anordnung der oberflächlichen Zellen bei sonst normalen Schichtungsverhältnissen lebhaft an den Bau der fötalen Granulationen. Man wird also zugeben müssen, daß für gewisse Fälle, welche allerdings recht selten zu sein scheinen, die Anschauungen Rankes zutreffen. Wenn nun die Rankesche Theorie in einem Falle richtig ist, im andern aber nicht, so weist dieser Umstand darauf hin, daß übergeordnete Faktoren vorhanden sein mögen, welche auf der einen Seite für die Bildung der Retziusschen Wärzchen, auf der andren Seite für die Genese der scheinbar so verschiedenartigen mikrogyren Rindenbilder von formbestimmender Bedeutung sind. Sie müssen in denjenigen Kräften gesucht werden, welche für die Entwicklung der sekundären Windungen im vierten und fünften Fötalmonat maßgebend sind, nämlich in der um diese Zeit einsetzenden Zunahme in der Ernährung des Rindengewebes und den damit auf das engste zusammenhängenden Proliferationsbewegungen in der corticalen Germinationsschicht. Ranke hat selbst darauf hingewiesen, daß unter normalen Verhältnissen die Bildung der warzenförmigen Zellwucherungen zeitlich mit dem Einwachsen zahlreicher Blutgefäße im vierten Fötalmonat zusammenfällt, und daß in derselben Entwicklungsphase in der vorher gleichförmig gebauten Rinde Proliferationszentren entstehen, welche um die Gefäße gruppiert sind. Ein ähnlicher Vorgang macht sich um diese Zeit an den Gefäßen der noch von Höhlengrau bekleideten Ventrikel-

Generated on 2018-07-27 13:33 GMT / http://hdl.handle.net/2027/osu.32435056932478
Public Domain in the United States, Google-digitized / http://www.hathitrust.org/access_use#pd-us-google
Digitized by Google
Original from THE OHIO STATE UNIVERSITY

wandung bemerkbar, und Ranke ist geneigt, die so häufigen periventrikulären Heterotopien auf Fixierungsvorgänge in den hier gelegenen perivaskulären Vegetationszonen zurückzuführen.

Während die Rinde bis zum vierten Fötalmonat ihr Zellbildungsmaterial aus der innersten grauen Schicht der Hemisphärenwandung durch Abwanderung der dort entstehenden Neuroblasten bezieht, wird sie von nun an in der Produktion ihrer Ganglienzellen unter dem Einfluß einer reichlicheren Gefäßversorgung selbständiger. Oder mit anderen Worten ausgedrückt: die Anreicherung ihrer grauen Substanz erfolgt immer mehr an Ort und Stelle, wodurch ihr Querdurchmesser eine relativ rasche Zunahme erfährt. Die Vermehrung der Zellen vollzieht sich dabei in der dem Randschleier benachbarten äußeren Zone in rascherem Tempo als in der inneren, woraus sich die Bildung zapfen- und warzenförmiger Vorsprünge in dem Randschleier ergibt. Diese Fortsätze, welche wir als Retziussche Wärzchen kennen, überragen aber an frischen und gut konservierten Gehirnen die Oberfläche nicht, sondern bleiben, wie bereits erwähnt wurde, von einer zarten Randschicht bedeckt. Erst wenn diese sehr leicht zerstörbare Haut kadaverösen Veränderungen unterliegt, treten sie frei an die Oberfläche. Die Wärzchen sind bereits von Retzius als Kennzeichen einer vorübergehenden, sehr energischen Entwicklung der Pyramidenzellen gedeutet worden, welche bald wieder durch die Ausbildung der angrenzenden Schichten ausgeglichen werden soll. Nach meiner Meinung ist es weniger die Ausbildung der inneren Schichten, welche den Ausgleich bedingt, als die Entwicklung der Windungen, durch welche das Areal der oberflächlichen Zellschichten mehr als das der tieferen ausgedehnt wird. Von diesem Standpunkt aus wird die Differenz in der Zellproduktion der oberflächlichen und tieferen Strata verständlich, weil die Besetzung der längeren äußeren Linie mehr Zellmaterial beansprucht.

Daß die Retziusschen Granulationen der Bildung der sekundären Windungen vorangehen, kann als sicher gelten. Auch Ranke hat das hervorgehoben, ohne seine Vorstellungen über die Mechanik dieses Vorgangs näher zu präzisieren. So verdienstvoll sein Hinweis auf die eben angeführten embryologischen Tatsachen war, so darf man sich doch der Erkenntnis nicht verschließen, daß sie in der von ihm bezeichneten Begrenzung für eine generelle Deutung der mikrogyren Rindenveränderungen nicht ausreichen. Er hat sich da bei der Conception seiner Theorie zu eng an den Status verruc. simpl. gehalten. Um das Substrat für das allgemeine Verständnis der Histogenese dieser Mißbildung zu gewinnen, ist eine weitere Vertiefung unserer Kenntnisse von der normalen Entwicklung der Windungen unerläßlich. Heute stehen wir in dieser Hinsicht noch vollkommen auf dem schwanken Boden der Hypothese, und nur als Hypothese möchte ich deshalb die folgenden Ausführungen bewertet wissen, welche den Zweck verfolgen, auf dem von Ranke eingeschlagenen Wege zu einer etwas weiteren Perspektive zu gelangen. Dieser Autor nimmt, wie wir eben gesehen haben, an, daß die im vierten Monat in den Cortex einwachsenden Gefäße die Bildung von Vegetationszentren in ihrer Umgebung veranlassen. Unter normalen Verhältnissen ist nach meiner Meinung diese Eigenschaft nicht allen Gefäßen in gleichem Maße zu vindizieren; sie kommt vorwiegend denjenigen zu, welche im Laufe der weiteren Entwicklung in die Tiefe der Sulci geraten. Beim Beginn des Prozesses sind sie durch längere oder kürzere

Digitized by Google
Original from THE OHIO STATE UNIVERSITY
Generated on 2018-07-27 13:33 GMT / http://hdl.handle.net/2027/osu.32435056932478
Public Domain in the United States, Google-digitized / http://www.hathitrust.org/access_use#pd-us-google

Abstände voneinander getrennt. Diejenigen Gefäße, an welchen sich die gesteigerte Zellproduktion geltend macht, bilden zugleich Puncta fixa in den Form- und Niveauverschiebungen, welche sich nun einleiten. Das in ihrer Umgebung gebildete Material wird durch immer neu hinzukommende Zellen seitlich abgedrängt, und stößt dabei auf die aus den nächstbenachbarten Quellen stammenden Elemente. Dadurch wird eine Volumenzunahme der grauen Substanz und eine Vorwölbung der Oberfläche bedingt. Am Orte der stärksten Summation entwickelt sich die Kuppe der Windung, während die Produktionszentren mit dem Abklingen ihrer formativen Potenz immer mehr in die Tiefe der Furchen geraten. Dieser Vorstellung liegt die anatomisch unbestreitbare Tatsache zugrunde, daß mit der fortschreitenden Entwicklung des Gehirns die graue Rindensubstanz auf der Kuppe der Windungen konstant an Breite zunimmt und sich nach den Furchen hin allmählich verjüngt. Auch am reifen Organ ist die Gegensätzlichkeit im Verhalten der Breitendurchmesser auf der Höhe der Gyri und in der Tiefe der Sulci scharf ausgeprägt. Ich möchte betonen, daß die hier geschilderte Art der Oberflächengestaltung nur für die im späteren Fötalleben entstehenden Furchen und Windungen Geltung hat; die Fissuren der ersten Fötalmonate entwickeln sich aus Einstülpungsvorgängen, an welchen die Wand der Hemisphärenbläschen in ihrer ganzen Dicke teilnimmt. Das Wachstum ist dabei von außen nach innen gerichtet, zeigt also die entgegengesetzte Tendenz wie bei den späteren Faltungsprozessen.

Das Prinzip der Zellanreicherung der grauen Rindensubstanz von bestimmten linear angeordneten Gefäßpunkten aus genügt für sich allein nicht um die Formentwicklung der Windungen bis zu ihrer definitiven Gestaltung zu erklären. Es müssen sich mit der gesetzmäßigen Produktion und Lagerung der Zellen noch andere Faktoren vereinigen, bis das typische Oberflächenrelief erreicht wird. Dahin gehört vor allem die Markreifung der Nervenfasern; da die meisten corticopetalen und corticofugalen Leitungsdrähte an denjenigen Stellen angelegt werden, wo sich die meisten Zellen befinden, wird an den Kuppen der Windungen die Massenzunahme der Substanz durch die leitenden Elemente noch gefördert und damit auch die Tendenz zur Vorwölbung der Kuppen verstärkt.

Bei der Mikrogyrie werden die hier gekennzeichneten Normen verlassen. Die Entwicklung der perivaskulären Vegetationszentren erfolgt zunächst an atypischen Stellen. Daraus ergibt sich eine atypische Verlaufsrichtung der Furchen und Windungen, welche zuweilen Anklänge an das Carnivoren- oder Affengehirn aufweisen. Zweitens ist die Zellproduktion in diesen Zentren vermindert. Die Ursache dafür kann in einer verminderten Gewebsernährung durch Störungen in der Vaskularisation oder in einem pathologischen Verhalten des zelligen Urmaterials der Rinde oder schließlich in einer Vereinigung beider Faktoren liegen. Die Zellanreicherung der grauen Rindensubstanz auf dem gewöhnlichen Wege ist in jedem Falle eine unzulängliche. Zur Kompensation des Defizits entwickeln sich an zahlreichen Gefäßen zwischen den ursprünglichen Vegetationsstreifen neue Keimzentren, welche nach dem oben dargestellten Prinzip um so weiter in die Tiefe geraten, je vollkommener sie ihrer Aufgabe gerecht werden. In der überwiegenden Zahl der Fälle ist dieser kompensatorische Prozeß ein sehr unvollkommener und neben tiefer einschneidenden Furchen finden wir dann die bekannten seichten Einkerbungen, welche dem makroskopischen Bilde ein so charakteristisches Gepräge ver-

Digitized by Google
Original from THE OHIO STATE UNIVERSITY
Generated on 2018-07-27 13:33 GMT / http://hdl.handle.net/2027/osu.32435056932478
Public Domain in the United States, Google-digitized / http://www.hathitrust.org/access_use#pd-us-google

leihen. Das konstante Vorhandensein von tiefer einschneidenden Furchen im Bereich der mikrogyren Gebiete ist meines Erachtens für die genetische Betrachtung der Dinge von großer Bedeutung. Es zeigt, daß die gleichen Faktoren, welche die Oberflächengestaltung der normalen Hemisphären bewirken, auch unter pathologischen Bedingungen, nur in abgeschwächtem Maße, wirksam sind. So sind die Bogenfurchen, welche in unsern, wie in vielen von anderen Autoren beobachteten Fällen an die Formverhältnisse des Carnivorentypus erinnern, immer deutlich ausgeprägt, erreichen wohl aber niemals die Tiefe normaler Primärfurchen. Ferner erblicke ich in folgenden Tatsachen weitere objektive Grundlagen für das Vorhandensein atypischer Entwicklungsvorgänge in der angedeuteten Richtung. Das geschilderte Verhältnis in den Breitendurchmessern der grauen Substanz auf der Höhe der Windungen und in der Tiefe der Furchen ist in den mikrogyren Gebieten gegenüber der Norm stark verschoben. Schon in der Tiefe der ebenerwähnten Bogenfurchen behält die Rinde die gleiche Breite wie auf der Höhe der Gyri. Ich verweise auf den in dieser Hinsicht sehr beweiskräftigen Fall III meiner Beobachtungen. Im Bereich der Höcker ist hier das normale Verhältnis geradezu umgekehrt; in der Tiefe der Dellen erscheint die Rinde breiter als an den Erhebungen. In der Fig. 4 auf Taf. V ist der allmähliche Übergang von den normalen zu pathologischen Verhältnissen gut zu erkennen. Je weniger tief die Sulci vordringen, um so breiter wird die sie umsäumende graue Schicht. Dabei ist hervorzuheben, daß alle diese Windungen (mit Ausnahme der an der Mantelkante gelegenen oberen Stirnwindung) histologische Kennzeichen der Mikrogyrie aufweisen, daß aber die Warzenbildung an der Oberfläche nur an den beiden am weitesten basalwärts gelegenen Gyri deutlich ausgeprägt ist.

Eine weitere Stütze für die hier entwickelten Anschauungen bildet das Verhalten der Gefäße in der Umgebung der einzelnen Höcker. Es ist bei unbefangener Betrachtung der makroskopischen und mikroskopischen Präparate unverkennbar, daß erstens in jeder Delle stets ein parallel zur Oberfläche gerichtetes Gefäß verläuft, und daß zweitens jeder Höcker mantelförmig von Gefäßen umschlossen wird, welche in rechtem Winkel aus denjenigen der Oberfläche abzweigen. Man braucht nur eine Reihe von Schnitten plastisch zu rekonstruieren, um zu erkennen, wie vollständig die Gefäßumrahmung der einzelnen Höcker ist, und wie wichtig dieses Verhalten für die Gestaltung der Rinde sein muß. Die Annahme atypischer Puncta fixa bei der Mikrogyrie wird noch durch die zuweilen wiederkehrende Beobachtung gefördert, daß an den Abzweigungsstellen der in die Tiefe eindringenden Gefäßäste die Glia des Stratum zonale mit Bindegewebsfasern der Pia und adventitiellem Gewebe in eigenartiger Weise vermischt ist. An einzelnen Stellen ist die Verankerung zwischen Pia und Stratum zonale eine so starke, daß der Gedanke wachgerufen wird, es könnten sich hier vielleicht Wachstumswiderstände manifestieren, welchen die fötale Rinde begegnet ist, und die für die Entstehung der Mißbildung von entscheidender Bedeutung sind. Da derartige Befunde nicht gerade häufig sind, so läßt sich schon aus diesem Grunde die Vorstellung von einer formbestimmenden Wirkung solcher äußeren Widerstände nicht aufrechthalten, ganz abgesehen davon, daß der Gesamtkomplex der vorhandenen Veränderungen von diesem Gesichtswinkel aus nicht erklärt werden könnte. Die Verschiedenartigkeit der histologischen Bilder nötigt vielmehr zu der Annahme, daß

Digitized by Google
Original from THE OHIO STATE UNIVERSITY
Generated on 2018-07-27 13:33 GMT / http://hdl.handle.net/2027/osu.32435056932478
Public Domain in the United States, Google-digitized / http://www.hathitrust.org/access_use#pd-us-google

in der primär verminderten Proliferationspotenz der Ganglienzellen ein wesentliches Moment für das Zustandekommen der Veränderungen enthalten sein muß.

Auch der scheinbare Widerspruch zwischen dem makroskopisch so gleichartigen Oberflächenbilde der Mikrogyrie und der Polymorphie der histologischen Rindenbefunde wird durch die skizzierten Anschauungen ausgeglichen. Wenn wir einen Querschnitt durch ein mikrogyres Rindengebiet anlegen, so sehen wir, daß die kleinen Höcker sich immer als dicht nebeneinander gereihte Erhebungen auf einer gröberen Grundwindung präsentieren. Es kommt nur selten vor, daß die Tendenz zur Bildung richtiger Windungen und Furchen in der verbildeten Region vollkommen verschwindet, und daß die mikrogyre Rinde eine — abgesehen von den ihr eignen warzigen Unebenheiten — plane Fläche bildet. Der Tiefendurchmesser der Grundwindungen ist aber, wie erwähnt wurde, gegenüber demjenigen normaler Gyri erheblich verkürzt und damit auch ihr Oberflächenareal stark vermindert. Unter diesen Umständen bedingt die Kleinfältelung der Rinde einen partiellen Ausgleich des Oberflächenverlustes. Wie wir gesehen haben, vollzieht sich diese Faltung in engster Angliederung an die eindringenden Gefäße; diese liegen, wenn man sie sich in flächenhafter Verbindung vorstellt, in den Wänden von Zylindern, deren Längsachse senkrecht zur Rindenoberfläche orientiert ist. Das Wachstum der Ganglienzellen erfolgt in der Weise, daß sie sich in den Hohlraum der Zylinder einstülpen und dabei deren subpiale Basis zu kleinen Buckeln vorwölben. Von der Evolutionskraft des Keimstreifens wird es abhängen, ob die Ausfüllung der intervasculären Zonen eine mehr oder minder vollständige wird. Ist die Produktion der Zellen eine reichliche und ihre Schichtungstendenz und Differenzierungsfähigkeit nur wenig beeinträchtigt, dann kann ein Endzustand resultieren, welcher sich von der Norm — auch nach der funktionellen Seite — nicht weit entfernt. Wie wir wissen, ist nun die Proliferation der Neuroblasten in der fraglichen Fötalperiode schon unter normalen Verhältnissen in dem äußeren, der Pia zugewandten Randzone des Keimstreifens stärker als in der inneren. Unter pathologischen Wachstumsbedingungen tritt diese Differenz noch krasser hervor und bei einem gewissen Grade des Prozesses kommt es dahin, daß nur die äußere Lage zwischen den Gefäßen emporkeimt, während die innere in ihrer ursprünglichen Lage verharrt. So kommt es zur Bildung jener zweischichtigen Rinde, bei welcher das äußere Stratum (auf den üblichen Schnitten) die Form einer Girlande, das innere diejenige eines fast gradlinigen Streifens annehmen muß. Wo dieser relativ schwere Grad der Verbildung vorliegt, kann man die Mikrogyrie als ein Mittelding zwischen gyrencephaler und lissencephaler Rinde bezeichnen.

Auch im Markscheidenbilde erscheinen die einzelnen Höcker der Mikrogyrie meist als Protuberanzen flacher Windungen; ihre Fasern fließen immer zu gemeinschaftlichen Markkegeln zusammen. Von dem Umstand, ob das gesamte Zellmaterial in die Protuberanzen vordringt oder nur die äußere Schicht, hängt es ab, wie sich das Bild im einzelnen Falle gestaltet. Im ersten Falle sehen wir von dem gemeinsamen Markkegel direkte Sekundärkegel abzweigen, welche sich häufig noch „eisblumenförmig" verzweigen und dann in der grauen Substanz mit deutlichem Anklingen an die normale Myeloarchitektonik radienförmig aufteilen; auch mehrere tangentiale Zwischenstreifen können dabei produziert werden. Ist dagegen nur die äußere Zellage an der Bildung der Höcker beteiligt, dann erfolgt die radiäre Auffaserung

Generated on 2018-07-27 13:33 GMT / http://hdl.handle.net/2027/osu.32435056932478
Public Domain in the United States, Google-digitized / http://www.hathitrust.org/access_use#pd-us-google
Digitized by Google
Original from THE OHIO STATE UNIVERSITY

des Markes an der Stelle, wo der Hauptkegel mit der innern geraden Zellschicht in Berührung tritt. Die Fasern verlaufen in ziemlich gleichen Abständen und biegen an der äußern Grenze dieser Schicht zu einem erheblichen Teil in einen breiten Tangentialstreifen um, in welchem sich gewissermaßen alle innere Tangentialfasern der Rinde summieren. Erst aus diesem breiten Grenzstreifen gehen die Markbündel hervor, welche in den Innenraum der äußeren girlandenförmigen Zellschicht vordringen. Bei oberflächlicher Betrachtung der Präparate ist man geneigt, nur diese zuletzt genannten Bündel mit den Markkegeln der normalen Windungen zu analogisieren. Aus der Beschreibung geht aber hervor, daß diese Auffassung irrtümlich wäre. — Bei allen Formen der kongenitalen Mikrogyrie ist die subpiale Tangentialfaserschicht ungewöhnlich reich an Fasern. Auf Grund meiner eigenen Beobachtungen glaube ich diese Tatsache damit erklären zu können, daß die Zellaxone sich in beträchtlicher Zahl nach außen wenden und die fehlenden kurzen subcorticalen Assoziationssysteme zum Teil ersetzen.

Aus dem Gesagten geht demnach hervor, daß jeder Höcker als Abortivform einer Sekundärwindung betrachtet werden muß. Deshalb scheint mir die alte Bezeichnung „Mikrogyrie" den Sachverhalt besser als der Rankesche Terminus „Status verrucosus deformis" zu treffen. Denn durch ihn wird die nach meiner Meinung irrtümliche Vorstellung erweckt, daß jeder Verruca des Status simplex eine Rindenprotuberanz des Status deformis entspricht. Wäre dies der Fall, dann müßte die mikrogyre Rinde unendlich viel mehr und sehr viel kleinere Unebenheiten an ihrer Oberfläche zeigen, als sie tatsächlich besitzt.

Nur aus dem Zusammenwirken der veränderten Vaskularisation, welche mit der Entwicklung atypischer lokalisierter Vegetationszentren auf das engste verknüpft ist, und der verminderten Evolutionspotenz der zelligen Rindenelemente in diesen Zentren läßt sich meines Erachtens die Verschiedenartigkeit der Rindenbilder bei der Mikrogyrie zwanglos erklären. Im Rahmen dieser Auffassung hat der Status verrucosus deformis Rankes nur mehr die Bedeutung eines Spezialfalles. Er wird dann zustande kommen, wenn die Abweichungen vom normalen Entwicklungsgang relativ gering bleiben, wenn Produktion und Differenzierung der nervösen Zellelemente ein relativ hohes Maß erreichen und nur auf den Kuppen sonst normal angelegter Windungen der eine Fehler eintritt, daß der „Anschluß" der inneren Zellschichten an die schon normalerweise stärker wuchernde Außenschicht nicht vollkommen erreicht wird. Am anderen Ende der pathologischen Reihe stehen diejenigen Fälle, wo eine ausgesprochene Zweischichtung des Zellbestandes mit einer erheblichen Reduktion der Zahl der Ganglienzellen und einer sehr mangelhaften Differenzierung ihrer Struktur vereinigt ist. Hierhin gehört der erste meiner Fälle. In dem girlandenförmigen Verlauf der äußeren Zellstreifen und seiner Trennung von der inneren Schicht ist nur noch ein leises Anklingen an den Status verrucosus simplex bemerkbar; und dieser Befund rückt gegenüber der qualitativen und quantitativen Hypoplasie der Zellen noch sehr in den Hintergrund. In welchem Verhältnis die beiden formbestimmenden Faktoren beteiligt sind, ob im gegebenen Falle die Gefäß- oder die Zellkomponente höher zu bewerten ist, das wird sich nur selten entscheiden lassen. Einen Hinweis auf eine besonders schwere Schädigung der Zellkomponente enthalten diejenigen Fälle, bei welchen die Rindenmißbildung mit Heterotopien vereinigt ist.

Digitized by Google
Original from THE OHIO STATE UNIVERSITY
Generated on 2018-07-27 13:35 GMT / http://hdl.handle.net/2027/osu.32435056932478
Public Domain in the United States, Google-digitized / http://www.hathitrust.org/access_use#pd-us-google

Nach den Forschungsergebnissen von His bezieht der Cortex das Zellmaterial zur Entwicklung seines grauen Belages durch Abwanderung der Neuroblasten aus dem Höhlengrau der Hirnbläschen, der sog. Matrix. Auf dieser Wanderung können die Neuroblasten, bevor sie ihr Ziel erreichen, festgehalten werden. Sie entwickeln sich dann, wie v. Monakow und seine Schüler nachgewiesen haben, am falschen Ort zu atypischen grauen Verbänden „auf Kosten derjenigen Gebiete, an deren Aufbau sie mitzuwirken bestimmt waren".

H. Vogt hat die Bedeutung dieser gestörten Cytokinese für das Zustandekommen der Gehirnmißbildungen im allgemeinen und der Mikrogyrie im besonderen hervorgehoben, und auch nach meinen Erfahrungen sind die topischen Beziehungen zwischen Heterotopie und Mikrogyrie oft so sinnfällige, daß an dem Bestehen eines engen kausalen Zusammenhanges der Erscheinungen kein Zweifel sein kann. Da mit der Tendenz zu atypischer Fixierung der abwandernden Neuroblasten häufig eine Verminderung ihrer qualitativen Differenzierungsfähigkeit hervortritt, wird es verständlich, daß gerade die mit Heterotopien einhergehenden Fälle neben einer mehr oder minder erheblichen Zellverarmung der Rinde und „vereinfachten" Stratifikation auch schwere Veränderungen der Form und Struktur der Ganglienzellen aufweisen.

Daß die Gefäßversorgung des Cortex für das Zustandekommen der Mikrogyrie nicht ohne Bedeutung ist, hat schon Kotschetkowa behauptet. Ihr war aufgefallen, daß „die mikrogyr veränderten Windungen gewöhnlich mehr oder weniger mit bestimmten Arterienbezirken zusammenfallen, ein Umstand, der mit großer Wahrscheinlichkeit dafür spricht, daß der primäre pathologische Prozeß vom Zirkulationsapparat ausgeht".

Die gleiche Ansicht hat Oekonomakis vertreten, welcher an eigenen Beobachtungen bemerkte, daß die Mikrogyrie sich im Versorgungsgebiet jener Arterie angesiedelt hatte, die Kundrat als Lieblingssitz der Porencephalie bezeichnet hatte, nämlich der Arteria cerebri media. Schwerer noch als das lokalisatorische Moment fällt für ihn dabei die Tatsache in die Wagschale, daß die Mikrogyrie gar nicht selten mit porencephalischen Defekten zu einem einheitlichen pathologischen Komplex vereinigt ist. Da die Bildung gewisser Formen der Porencephalie ohne die Annahme eines mangelhaft angelegten Gefäßapparates unerklärlich ist, wird man auch für ihre Begleiterscheinung auf die gleiche Fehlerquelle rekurrieren müssen.

Die Gefäßkomponente tritt als mißbildender Faktor ferner da in den Vordergrund, wo sich Anklänge zur Angiombildung in der Pia finden. Das ist bei der dritten der von mir mitgeteilten Beobachtungen der Fall gewesen. Hier lag der Hauptanteil der mißbildeten Windungen unter einem ungewöhnlich reich vaskularisierten Gebiete der Pia, und an derjenigen Stelle, wo die Verknäuelung der Gefäße ihren höchsten Grad erreichte, zeigten auch die warzenförmigen Unebenheiten an der Oberfläche der Gyri die stärkste Entfaltung. Die engen Lagebeziehungen machen hier die Annahme eines zufälligen Zusammentreffens der Erscheinungen zum mindesten sehr unwahrscheinlich, und diese Annahme verliert vollkommen ihren Boden, wenn man solche Fälle zum Vergleich heranzieht, in denen typische Teleangiektasien der Pia zu Verbildungen der Großhirnwindungen geführt haben. Solche Fälle sind neuerdings von Volland, Hebold u. a.

Digitized by Google
Original from THE OHIO STATE UNIVERSITY
Generated on 2018-07-27 13:35 GMT / http://hdl.handle.net/2027/osu.32435056932478
Public Domain in the United States, Google-digitized / http://www.hathitrust.org/access_use#pd-us-google

beobachtet worden. Ich selbst konnte zwei derartige Gehirne untersuchen, welche von schwachsinnigen Epileptikern stammten.[1]) Das Vorhandensein ausgedehnter Naevi vasculosi an der Gesichts- und Kopfhaut hatte schon bei Lebzeiten der Kranken den Verdacht erweckt, daß an den Hirnhäuten teleangiektatische Veränderungen bestehen mochten. Tatsächlich erwiesen sich große Flächen der Pia von den bekannten Gefäßkonvoluten erfüllt, die zum größten Teil aus erweiterten und vermehrten Venen und Capillaren, zu einem geringen Teil auch aus erweiterten Arterien bestanden. Im Bereich der Gefäßveränderungen waren die Windungen in beiden Fällen atrophisch, wobei die haarscharfe Begrenzung der Atrophie auf die teleangiektatischen Gebiete der weichen Hirnhaut auffiel. Bezüglich des Verlaufes der verkleinerten Windungen wurde festgestellt, daß sie an einigen Stellen vom normalen Typus deutlich abwichen. Ferner wurden in einem der Fälle an der Oberfläche der Windungen und zwar meist in der Nähe ihrer Kulminationspunkte kleine höckrige Auswüchse beobachtet. Bei der histologischen Untersuchung wurden in den atrophischen Rindengebieten Abweichungen vom normalen Schichtungstypus der betreffenden Region gefunden, welche sich hauptsächlich in einer mangelhaften Entwicklung der dritten Schicht und einer damit zusammenhängenden Sonderung der tieferen Zellagen von den oberflächlichen dokumentierten. Die erwähnten Höcker erwiesen sich im histologischen Bild als Protuberanzen der äußern Zellschichten mit ausgesprochen radiärer Anordnung der Zellen. Die Ähnlichkeit dieser Befunde mit den bei typischer Mikrogyrie beobachteten ist eine so große, daß sie zu dem Schlusse berechtigt, es müsse hier ein gemeinschaftlicher Faktor beim Zustandekommen der Veränderungen in Wirksamkeit gewesen sein. Dieser kann aber nach der Lage der Dinge nur in einer atypischen Vaskularisation bestehen. Daß Form und Struktur der Rinde bei diesen Teleangiektasien der weichen Häute, welche nach der heutzutage herrschenden Anschauung viel mehr das Gepräge der Mißbildung als der Neubildung tragen, nicht in dem gleichen Maße wie bei der reinen Mikrogyrie beeinflußt werden, ist neben andren Gründen auf deren späte Entwicklung zurückzuführen, welche häufig noch weit in das postfötale Leben hinüberreichen mag.

Für ein enges Zusammenwirken von atypischer Gewebsernährung und Parenchymentwicklung spricht meines Erachtens auch die Art und Weise, wie sich nach allen bisherigen Beobachtungen die mikrogyren Veränderungen der Kleinhirnrinde dokumentieren; hier tritt die Gefäßkomponente in der Lokalisation des Prozesses noch deutlicher als am Großhirn in Erscheinung. Schon bei der Betrachtung der erkrankten Cerebellargebiete mit bloßem Auge gewinnt man wegen ihrer oft haarscharfen herdförmigen Begrenzung gegenüber dem gesunden Gewebe den Eindruck, daß ein Zusammenhang mit der Vaskularisation innerhalb bestimmter Gefäß-, oder besser Capillargebiete bestehen müsse. Das ist auch der Grund, weshalb die anatomische Diagnose und Klassifikation der kongenitalen Rindenveränderungen des Kleinhirns, wenn anderweitige Indikatoren fehlen, Schwierigkeiten bereiten kann; es können dann leicht Zweifel auftauchen, ob vorhandene Defekte als sekundäre Schrumpfungsprodukte nach Gefäßwanderkrankungen oder als Mißbildungen zu deuten sind. In dem zweiten unserer Fälle, wo sich neben den unzweifelhaften Zeichen

[1]) Auch für die Überlassung dieser Gehirne bin ich dem Direktor der Potsdamer Anstalt für Epilept., Herrn San.-Rat Kluge, zu Dank verpflichtet.

Digitized by Google
Original from THE OHIO STATE UNIVERSITY
Generated on 2018-07-27 13:35 GMT / http://hdl.handle.net/2027/osu.32435056932478
Public Domain in the United States, Google-digitized / http://www.hathitrust.org/access_use#pd-us-google

schwerer Großhirnmißbildung auch noch Heterotopien im Mark des Cerebellums fanden, war die Deutung klar, und doch hielt ich es für nötig, erst die Möglichkeit komplizierender Prozesse an den Gefäßwänden der Pia auszuschließen, bevor ich mich auf ganz sicherem Boden fühlte. In der herdförmigen Lokalisation und den ganz unvermittelten Übergängen von krankem zu normalem Gewebe liegt ein nicht unerheblicher Unterschied der cerebellaren Mikrogyrie gegenüber der cerebralen.

Auch in histologischer Beziehung weichen die mikrogyren Rindengebiete des Kleinhirns von denjenigen des Großhirns dadurch nicht unwesentlich ab, daß hier die einzelnen Zelltypen ihrer definitiven Form und Struktur näherkommen. Die Purkinjeschen Zellen bleiben, wenn das Volumen ihrer Körper und die Verästelung ihrer Dendriten auch nicht ganz das normale Maß erreicht, stets als solche erkennbar, und ebenso lassen sich die Körner-, Korb- und Golgizellen fast immer scharf identifizieren. Auch dieses Moment spricht dafür, daß hier die Störung in der Entwicklungspotenz der Ganglienzellen niedriger als diejenige der Vaskularisation einzuschätzen ist. Zu einer ähnlichen Anschauung scheint auch Ernst auf Grund seiner Beobachtung an einem Fall von „Agyrie, Atypie und Heterotopie" des Kleinhirns gelangt zu sein, in welchem die mangelhafte Abgrenzung des Wurmes für eine Störung vor dem 3. Fötalmonat sprach. Dabei waren die Purkinjeschen Zellen in den mißgestalteten Gebieten gut geformt; da sie frühestens gegen Ende des 6. Monats auftreten, so müssen sich in der verbildeten Anlage noch weitgehende Reifungsvorgänge vollzogen haben.

Trotz der gekennzeichneten Unterschiede besitzen die mikrogyren Großhirn- und Kleinhirngebiete immer noch genügend gemeinsame Eigenschaften, aus denen hervorgeht, daß in beiden die gleichen Faktoren an der definitiven Gestaltung des verbildeten Gewebes wirken. Hier wie dort ist als das wesentlichste Kennzeichen der atypischen Entwicklung die mangelhafte Faltung der Oberfläche unverkennbar; an gewissen Stellen sind in unsrem zweiten Falle, ähnlich wie in der Beobachtung von Ernst, die Grenzen der mikrogyren Kleinhirnlamellen fast vollkommen unkenntlich geworden. Derartige Gebiete kann man mit demselben Recht im Schema der „Agyrie" und der „Pachygyrie" unterbringen. Sie sind durch die vollkommene Regellosigkeit des Schichtenbaues besonders ausgezeichnet, und gerade diese Eigenschaft deutet in Verbindung mit ihrer herdförmigen Begrenzung meines Erachtens darauf hin, daß der normale Entwicklungsplan, wie in der Großhirnrinde, durch das Auftreten atypischer Vegetationszentren gestört wird. In diesem regellosen Durcheinander von Körnern, Purkinjeschen Zellen und molekularer Substanz bleibt nur die eine „Reminiszenz" an den normalen Bauplan bestehen, daß die Purkinjeschen Zellen sich in der Regel am Rande der Körnerkomplexe ansiedeln, und daß sich im Entfaltungsbereich ihrer Dendriten meist eine von fremden Beimischungen ziemlich freie molekulare Substanz entwickelt. Das räumliche Mißverhältnis zwischen grauer und weißer Substanz ist dabei innerhalb der verbildeten Zonen das gleiche wie bei den schwersten Formen der cerebralen Mikrogyrie.

Einige Worte wären bei dieser Gelegenheit noch über Bau und Lage der beiden cerebellaren Heterotopien unseres zweiten Falles hinzuzufügen, welche in der beschriebenen Ausdehnung recht selten zu sein scheinen. Im Gegensatz zu den

Generated on 2018-07-27 13:35 GMT / http://hdl.handle.net/2027/osu.32435056932478
Public Domain in the United States, Google-digitized / http://www.hathitrust.org/access_use#pd-us-google
Digitized by Google
Original from THE OHIO STATE UNIVERSITY

versprengten grauen Inseln der Großhirnhemisphären sind diese Gebilde durch einen hohen Differenzierungsgrad ihrer Zellen ausgezeichnet. Alle Zelltypen der Kleinhirnrinde sind in ihnen der Form nach deutlich ausgeprägt; nur hinsichtlich ihres Volumens bleiben sie in ganz ähnlicher Weise, wie die Exemplare der verbildeten Rinde selbst, hinter dem normalen Maße zurück.

Ferner ist ihr in der Serie festgestellter Zusammenhang mit mikrogyren Rindenherden beachtenswert. Er weist darauf hin, daß sie einer Versenkung von Rindenelementen in die Tiefe ihre Entstehung verdanken. Ihr Keimmaterial ist hier offenbar von der äußeren Oberfläche nach innen verpflanzt worden, während bei den Heterotopien des Großhirns die umgekehrte Wanderungstendenz der Regel zu entsprechen scheint. Für diese Annahme spricht auch die Tatsache, daß die Wand des IV. Ventrikels vollkommen frei von atypischen Ansiedlungen grauer Substanz war, und daß zwischen Ventrikelwandung und Heterotopie auf beiden Seiten die normal geformten und gebauten Nuclei dentati eingeschaltet waren, an denen eine vom zentralen Höhlengrau ausgehende abnorme Cytokinese nicht ganz spurlos vorübergezogen wäre.

Die Verbindung mit den mikrogyren Rindenbezirken und die nahezu symmetrische Lage der Heterotopien deutet darauf hin, daß für ihre Entstehung gleichfalls vaskuläre Einflüsse maßgebend gewesen sind, und zwar in der Weise, daß einwachsende Gefäße Keimmaterial aus der äußeren Germinationsschicht in die Tiefe verschleppt haben. Diese Vorstellung findet in der Tatsache eine weitere Stütze, daß die Oberfläche der Kleinhirnrinde über den beiden Herden schon makroskopisch deutlich erkennbare Einsenkungen aufwies. Die Entstehungsmöglichkeit von Heterotopien durch eine Zellenabwanderung aus der superfiziellen Keimschicht hat Ranke für die Großhirnrinde bereits in Betracht gezogen. Es fragt sich aber, ob diese hochdifferenzierten Zellverbände, wie wir sie hier im Hemisphärenmark des Kleinhirns vor uns haben, noch als Heteropien im eigentlichen Sinne bezeichnet werden dürfen, da ihr kontinuierlicher Zusammenhang mit der Außenfläche des Organs außer Zweifel steht. Meines Erachtens ist es ratsamer, derartige Verbände unter den Begriff der „innern Mikrogyrie" zu subsummieren. Heinrich Vogt hat ein ungewöhnlich klares Beispiel dieser Form der Rindenmißbildung an den Occipitallappen eines Mikrocephalen beobachtet und auf atypische Einstülpungsvorgänge bereits angelegter Rinde zurückgeführt. Diese Auffassung ist von der meinigen nicht weit entfernt. Daß bei der cerebellaren inneren Mikrogyrie die Kleinfältelung weniger als bei der cerebralen in Erscheinung tritt, ist aus dem Grunde kein entscheidender Gegeneinwand, weil auch die äußere Mikrogyrie an diesem Organ ein anderes Gepräge hat und überall die Tendenz zur Bildung furchenloser Konglomerate von grauer Substanz zeigt. Ich möchte mich aber gegen die Annahme verwahren, daß nun alle Heterotopien des Cerebellums in dieser Weise zu deuten seien. Es kommen, wie die Beobachtungen von H. Vogt und M. Astwazaturow lehren, ganz unzweifelhaft im Markkörper des Kleinhirns ungegliederte graue Massen vor, deren Entstehung nur einer falschen Fixierung ventrikulärer Neuroblasten zugeschrieben werden kann. In ihrem Bau zeigen sie keinerlei „Andeutungen, die auf eine der Kleinhirnrinde oder den Kernen des Kleinhirns verwandte Struktur hinweisen". Das sind echte Heterotopien, welche denjenigen in der Ventrikelwand und im Marke der Großhirnhemisphären zur Seite gestellt werden müssen.

Digitized by Google
Original from THE OHIO STATE UNIVERSITY
Generated on 2018-07-27 13:35 GMT / http://hdl.handle.net/2027/osu.32435056932478
Public Domain in the United States, Google-digitized / http://www.hathitrust.org/access_use#pd-us-google

Nach dieser Abschweifung kehren wir zu den vaskulären Einflüssen zurück, welche bei dem Zustandekommen der mikrogyren Mißbildung wirksam sind. Schon vor Kotschetkowa und Oekonomakis hat sich eine ganze Reihe von Autoren für eine starke Beteiligung des Gefäßapparates an den Veränderungen ausgesprochen; sie dachten dabei aber an „entzündliche" Vorgänge und hielten dementsprechend die wesentlichen Züge des anatomischen Bildes für Produkte adhäsiver Prozesse. Als beweisend für diese Auffassung wurden die zwischen den kleinen Höckern mit den Gefäßen verlaufenden breiten Gliafaserauszüge angesehen. Der konsequenteste Vertreter dieser Anschauung ist Oppenheim, welcher sich bei der Demonstration eines diesbezüglichen Falles in der Berliner Gesellschaft für Psych. und Nervenkrankh. folgendermaßen äußerte. „Nehmen wir nun an, daß in einem frühen Stadium, etwa unter der Geburt durch ein Geburtstrauma, eine meningeale Blutung auf die junge Rinde eingewirkt hat, daß auf diese eine Meningoencephalitis mit Schrumpfung und Atrophie folgte, oder auch, daß es sich um eine primäre Meningoencephalitis handelte, so können wir uns vorstellen, daß dieser Prozeß zu einer Schrumpfung, gewissermaßen zu einer Kräuselung der Hirnoberfläche und zu einer Verwachsung der so gebildeten Läppchen untereinander führte."

Daß diese Auffassung jetzt nicht mehr aufrecht erhalten werden kann, bedarf nach den vorhergehenden Ausführungen keiner weiteren Erörterung. Die fraglichen Gliafaserzüge haben mit Verwachsungsvorgängen nicht das mindeste zu schaffen; sie sind schon durch ihren Verlauf, ihren kontinuierlichen Zusammenhang mit dem Stratum zonale an der Oberfläche der Höcker und ihre Beschränkung auf diese Schicht als Derivate der marginalen Glia scharf gekennzeichnet, welche nur infolge der mangelhaften Furchungsvorgänge zwischen den Abortivgyri in der Tiefe festgehalten werden. Auch die von einigen Autoren beschriebenen Veränderungen an den Gefäßwänden, das gelegentliche Vorkommen von Körnchenzellen, Lymphocyten und Plasmazellen in ihren adventitiellen Scheiden sind ohne große Bedeutung und keine Stütze für die Theorie einer primären Entzündung, denn derartigen Befunden begegnet man in jeder Rinde, deren Parenchymbestandteile regressiven Veränderungen in ausgedehnterem Maße unterliegen. In mikrogyren Rindenabschnitten, deren mangelhaft differenzierte Zellen von Hause aus eine starke Neigung zu Zerfallsprozessen besitzen, wird man sie geradezu erwarten müssen, zumal da auch die Ernährung des Gewebes infolge der fehlerhaften Gefäßanordnung unter pathologischen Bedingungen steht. Das wichtigste und für sich allein schon entscheidende Argument gegen die Entzündungstheorie sehe ich in der Gleichartigkeit der Oberflächengestaltung bei allen reinen Fällen und in der Gesetzmäßigkeit des cyto- und myeloarchitektonischen Bildes. Eine Entzündung, welche den Bau eines Organes in dieser Weise umgestalten könnte, gibt es nicht.

Wenn nun auch die Hypothese eines primären und formbestimmenden Inflammationsprozesses abgelehnt werden muß, so kann doch nicht geleugnet werden, daß entferntere Beziehungen zwischen Mißbildung und Entzündung bestehen. Die gleichen Momente, welche die Tendenz zu regressiven Vorgängen in der mikrogyren Rinde bedingen, verleihen ihr auch eine gesteigerte Vulnerabilität gegenüber exogenen Schädlichkeiten. So ist meines Erachtens die häufige Kombination von Mikrogyrie und Porencephalie für viele Fälle in der Weise zu erklären, daß sich grobe Substanzverluste im Gefolge malacischer Prozesse auf mikrogyr angelegten Hemisphären-

Generated on 2018-07-27 13:35 GMT / http://hdl.handle.net/2027/osu.32435056932478
Public Domain in the United States, Google-digitized / http://www.hathitrust.org/access_use#pd-us-google
Digitized by Google
Original from THE OHIO STATE UNIVERSITY

gebieten entwickeln. Es ist aber auch der umgekehrte Kausalnexus möglich: es können sich in der Umgebung von exogen bedingten Erweichungsherden in einer ursprünglich normal angelegten fötalen Rinde die gleichen Abweichungen vom normalen Ernährungs- und Wachstumstypus des Gewebes entwickeln, wie sie aus Gründen endogener Natur bei reiner Mikrogyrie auftreten. Und schließlich besteht noch die bereits von Oekonomakis hervorgehobene dritte Möglichkeit, daß Porencephalie und Mikrogyrie koordinierte Attribute eines primären Anlagefehlers im Gefäßapparat sind. Welcher der bezeichneten Wege im gegebenen Falle zurückgelegt worden ist, das wird sich kaum jemals entscheiden lassen, weil die Krankheitsprodukte fast immer erst nach langem Bestehen, wenn sie durch sekundäre Prozesse verunstaltet worden sind, untersucht werden. Die radiäre Anordnung der mikrogyren Windungen in der Umgebung porencephalischer Defekte enthält nur einen Hinweis auf ihre Bildungsperiode im fötalen Leben, gibt aber auf die Frage der exogenen oder endogenen Ursache keine Antwort. Jedenfalls berechtigt das kombinierte Auftreten von Mikrogyrie und Porencephalie nicht zu dem Schlusse, daß beide nur verschiedene Intensitätsgrade eines gleichen Prozesses und zwar eines Entzündungsprozesses darstellen.

Einige Worte sind an dieser Stelle noch über die in der Einleitung erwähnte Hypothese von Nieuwenhijuse zu sagen. Der holländische Autor, welcher an die bekannten Versuche Nissls anknüpft, sieht in dem Ausfall der corticothalamischen Verbindungssysteme, welche aus den tiefen Rindenschichten entspringen, den Grund zu einer Spaltung innerhalb der grauen Substanz des Cortex. Wie sich der Autor den Vorgang denkt, ist bereits oben auseinandergesetzt worden. Die eigenartige Verbildung des Cortex wäre nach seiner Auffassung im wesentlichen nichts andres als das Produkt einer sekundären Wachstumsstörung. Da aber der girlandenförmige Verlauf des äußeren Zellstreifens von diesem Gesichtspunkt aus absolut nicht zu erklären wäre, muß der Autor für ihn „hypertrophische Vorgänge" zu Hilfe nehmen, für welche seine eigene Abbildung sonst allerdings keine tatsächliche Grundlage bietet. Durch diese Unstimmigkeit ist der Wert der ganzen Hypothese genügend gekennzeichnet, und es braucht kaum noch an die Willkürlichkeit erinnert zu werden, welche in der Analogisierung des oberflächlichen Zellbandes mit den vier ersten Schichten der normalen Rinde und des tiefen Bandes mit den beiden innersten liegt. Wäre der Ausfall der aus den tiefen Schichten hervorgehenden langen Fasern, insbesondere der Projektionsfasern, für die Gestaltung der cytoarchitektonischen Rindenbilder von so einschneidender Wirkung, dann müßte man erwarten, daß die „Spaltung" bei allen Fällen von fötaler Aplasie dieser Systeme mehr oder weniger deutlich zutage tritt, was aber keineswegs zutrifft. So anerkennenswert die tatsächlichen Beobachtungen Nieuwenhuijses sind, so liegt in seiner Deutung der Rindenbefunde eine offenbare Umkehrung der Kausalbeziehungen; die Beschaffenheit der Rinde hängt nicht von dem Ausfall ihrer Verbindungen mit den tiefer gelegenen Hirnteilen ab, sondern der Ausfall dieser Verbindungen von der Beschaffenheit der Rinde. Es wurde oben auseinandergesetzt, wie die girlandenförmige Anordnung der äußeren Zellschichten zustande kommt. Die Lücke zwischen dem innern und äußern Zellstreifen ist in der mittleren Fötalperiode schon unter normalen Verhältnissen angedeutet und wird unter pathologischen Bedingungen um so größer werden müssen, je weiter die

Digitized by Google
Original from THE OHIO STATE UNIVERSITY
Generated on 2018-07-27 13:35 GMT / http://hdl.handle.net/2027/osu.32435056932478
Public Domain in the United States, Google-digitized / http://www.hathitrust.org/access_use#pd-us-google

Proliferation der Neuroblasten in beiden Schichten hinter dem normalen Maß zurückbleibt.

Das Ergebnis dieser Betrachtungen möchte ich in folgenden Sätzen zusammenfassen:

Die kongenitale Mikrogyrie der Großhirn- und Kleinhirnrinde kann nur als Produkt pathologischer Wachstumsvorgänge in der Rinde selbst aufgefaßt werden, bei welchen sich die Abweichung vom normalen Entwicklungsgang in gesetzmäßiger Weise vollzieht. Die gleichen Faktoren, welche die normale Gestaltung der Gyri und Sulci bewirken, sind auch für die Mikrogyrie von formbestimmender Bedeutung, nämlich die Vaskularisation der Rindensubstanz und die Proliferationspotenz der in die Keimzone des Mantels gelangten Neuroblasten. Die Mikrogyrie ist im wesentlichen eine Kompensationserscheinung gegenüber quantitativen und qualitativen Herabsetzungen dieser den normalen Entwicklungsgang beherrschenden Faktoren. Da die Kompensation unter allen Umständen hinter der normalen Produktion zurückbleibt, gehören alle Fälle von kongenitaler Mikrogyrie zu den Monstra per defectum.

Die cytoarchitektonische Struktur der mikrogyren Großhirnrinde ist eine vielgestaltige. Die Einzelbefunde lassen sich im Sinne einer aufsteigenden Reihe ordnen. Am unteren Ende derselben stehen diejenigen Fälle, welche durch deutliche Zweischichtung des Zellmaterials gekennzeichnet sind, am oberen Ende diejenigen, welche bei sonst normalen Schichtungsverhältnissen isolierte pilz- oder warzenförmige Auswüchse der oberflächlichen Zellelemente über das Niveau des Stratum zonale aufweisen. Nur diese letzteren gestatten eine direkte Ableitung aus dem Status verrucosus simplex seu Retzii und führen den von Ranke vorgeschlagenen Namen „Status verrucosus deformis" mit Recht. Bei der überwiegenden Zahl der Fälle trifft die alte Bezeichnung „Mikrogyrie" oder das von Oekonomakis vorgeschlagene Wort „Polygyrie" den Sachverhalt besser; denn in der Nomenklatur muß die Vorstellung zum Ausdruck gelangen, daß jede einzelne der kleinen Erhebungen, welche der Gehirnoberfläche das charakteristische Aussehen verleihen, die Abortivform einer Sekundärverbindung darstellt. Auch an das Wort „Mikropolygyrie" könnte man denken, weil es auf die wesentlichen Eigenschaften der Mißbildung, die Kleinheit der Abortivwindungen und ihre große Zahl hindeutet und eine Verwechslung mit der erworbenen sekundären Mikrogyrie ausschließt.

Die faseranatomische Ausbeute meiner Fälle ist eine nur geringe. Die Ausdehnung der Veränderungen war wie bei den meisten Beobachtungen dieser Art zu groß, als daß sie zur Feststellung systematischer Beziehungen bestimmter Cortexgebiete untereinander oder zu tieferliegenden Teilen des Zentralorgans verwandt werden konnten. Das wenige, was in dieser Hinsicht zu sagen war, ist in der Beschreibung der Befunde bereits enthalten. Nur auf eine Tatsache von allgemeiner Bedeutung möchte ich kurz hinweisen. Aus der vergleichenden Betrachtung der in der Literatur niedergelegten Beobachtungen und meines eignen Materials geht hervor, daß alle von einer mikrogyren Rindenregion ausgehenden Fasersysteme einer Wachstumshemmung unterliegen. Dieselbe tritt — ceteris paribus — in der Projektionsfaserung um so stärker hervor, je länger das betreffende System ist. So zeigt die Pyramidenbahn fast immer eine erhebliche Einbuße an

Digitized by Google
Original from THE OHIO STATE UNIVERSITY
Generated on 2018-07-27 13:35 GMT / http://hdl.handle.net/2027/osu.32435056932478
Public Domain in the United States, Google-digitized / http://www.hathitrust.org/access_use#pd-us-google

Fasern. Nicht selten findet sich eine vollkommene Aplasie (vgl. Fall 1). Das ist der Grund, weshalb die Mikrogyrie als anatomisches Substrat cerebraler Kinderlähmungen in den Berichten der Autoren ziemlich häufig wiederkehrt. Sie steht in dieser Hinsicht nur wenig hinter den porencephalischen Defekten, den lobären Sklerosen und meningo-encephalitischen Narben zurück. Daß bei den unzweifelhaft kongenitalen Veränderungen der echten Mikrogyrie die motorischen Ausfallserscheinungen häufig erst in den ersten Lebensjahren der Kinder hervortreten, hat darin seine natürliche Erklärung, daß ihren Pflegern der krankhafte Zustand erst dann auffällt, wenn die Zeit da ist, wo ein willkürlicher und zweckmäßiger Gebrauch der Extremitäten erwartet wird. Außerdem scheinen sich aber auch in einer Anzahl von Fällen kompensatorische Mechanismen auszubilden, welche die Funktionsstörung bis zu einem gewissen Alter zu verdecken und auszugleichen vermögen (Oekonomakis).

In fast dem gleichen Maße sind auch die corticopontilen Bahnen betroffen. Ihr Ausfall bedingt die bekannten sekundären Wachstumsstörungen im kontralateralen mittleren Kleinhirnschenkel und in der gegenüberliegenden Kleinhirnhemisphäre.

In den schon beträchtlich kürzeren corticothalamischen Projektionsfasern ist der Defekt im allgemeinen weit weniger ausgeprägt. Immerhin genügt er, um die Entfaltung der einzelnen Kerngruppen des Thalamus zu hemmen. Von der Lokalisation der Mikrogyrie hängt es ab, welche Kerngebiete mehr, welche weniger in Mitleidenschaft gezogen werden. Eine so weitgehende Volumensverminderung des ganzen Zwischenhirns, wie in dem ersten der von mir beschriebenen Fälle, gehört zu den Seltenheiten; sie steht hier aber mit der außerordentlichen Schwere der Struktur- und Zellveränderungen in der verbildeten Rinde in vollem Einklang.

Für die Assoziations- und Commissurenfasern genügt „das Gesetz der Länge" nicht. Denn wenn auch in einigen Fällen von einer Volumensverminderung und atypischen Gestaltung der tiefen Markstrata und von einer dürftigen Entwicklung des Balkens die Rede ist, so treten diese Befunde doch gegenüber der Tatsache in den Hintergrund, daß fast immer eine erhebliche Reduktion des ganzen Markkörpers beobachtet wird, welche vorwiegend durch einen starken Faserausfall in den kurzen Bahnen bedingt sein muß. Denn seit den Untersuchungen von Schellenberg wissen wir, daß gerade die kurzen Fasern im menschlichen Gehirn erheblich dominieren; und daß ihnen gegenüber die Menge der Projektionsfasern eine relativ sehr geringe ist. — In den zweischichtigen Rindengebieten ließ sich erkennen, daß ein nicht unerheblicher Teil der aus der Rinde hervorgehenden kurzen Fasern in ganz atypischer Weise statt in die Markkegel in das Stratum zonale gelangte. Der Faserreichtum dieser Schicht, welcher in vielen Beschreibungen besonders hervorgehoben wird, scheint demnach vornehmlich auf einer Verlagerung derartiger kurzer Assoziationsfasern zu beruhen. In dieser Dislokation liegt ein weiteres Moment, welches zur Faserverarmung des Markkörpers beiträgt. So vielgestaltig wie die qualitativen und quantitativen Veränderungen der Rinde bei der Mikrogyrie sind, so mannigfaltig sind auch die graduellen Verschiedenheiten in den Veränderungen des Hemisphärenmarkes. Die Korrelation ist allem Anschein nach eine so weitgehende, daß man aus dem Vorhandensein eines räumlich stark reduzierten Markkörpers auf das Bestehen schwerer hypoplastischer Zustände in der Schichtung und Differenzierung

Generated on 2018-07-27 13:35 GMT / http://hdl.handle.net/2027/osu.32435056932478
Public Domain in the United States, Google-digitized / http://www.hathitrust.org/access_use#pd-us-google
Digitized by Google
Original from THE OHIO STATE UNIVERSITY

der Rindenzellen schließen kann. Durch die Entwicklung sekundärer Wachstumsstörungen im Zwischenhirn und die in ihrem Gefolge auftretenden Atrophien zweiter und dritter Ordnung in den anschließenden Neuronen wird die Variabilität des anatomischen Gesamtbildes eine ganz unbegrenzte. Einen hohen Grad von Selbständigkeit der Entwicklung besitzt das Corpus striatum, welches in Bau und Größe auch bei starker Verbildung des Cortex häufig ganz normale Verhältnisse zeigt. Auf diese Tatsache haben Heinrich Vogt u. a. bereits hingewiesen. Sie steht mit der frühzeitigen Anlage dieses Organteiles, welche bereits gegen Ende des zweiten Fötalmonats erfolgt, in engem Zusammenhang.

Literaturverzeichnis.

Alzheimer, Einiges über die anatomischen Grundlagen der Idiotie. Zentralbl. f. Nervenheilk. u. Psych. 1904.

Anton, Entwicklungsstörungen des Gehirns. Handbuch der pathol. Anat. des Nervensyst. Herausgegeben von Flatau usw. 1904.

Arndt und Sklarek, Über Balkenmangel im menschlichen Gehirn. Archiv f. Psychol. u. Nervenkrankheiten *37*, 1903.

Bresler, Klinische und pathologisch-anatomische Beiträge zur Mikrogyrie. Archiv f. Psych. usw. *31*, 1899.

Bundschuh, Über warzige Hyperplasien der Gehirnoberfläche des normal gefurchten Gehirns bei einem Fall von Syringomyelie. Zieglers Beiträge *55*, Heft 1.

Ernst, Mißbildungen des Nervensystems. In Schwalbes Morphologie der Mißbildungen des Menschen und der Tiere. Jena 1909.

Freud, Die infantile Cerebrallähmung. Aus Spezielle Pathol. u. Therap. Herausgegeben von Nothnagel *9*, Wien 1897.

Hebold, Hämangiom der weichen Hirnhaut bei Naes. vasc. des Gesichts. Archiv f. Psych. *51*.

His, Die Entwicklung des menschlichen Gehirns während der ersten Monate 1904.

Jelgersma, Das Gehirn ohne Balken. Neurol. Zentralbl. 1890.

Kalischer, Über Mikrogyrie und Mikrophthalmie. Neurol. Zentralbl. 1899, *18*, S. 398.

Kotschetkowa, Beiträge zur pathologischen Anatomie der Mikrogyrie. Archiv f. Psych. *34*, 1901.

v. Monakow, Über die Mißbildungen des Zentralnervensystems. Ergebn. der Pathol. u. path. Anat. *6*, 1901.

Oekonomakis, Über umschriebene mikrogyrische Verbildungen an der Großhirnoberfläche und ihre Beziehungen zur Porencephalie. Archiv f. Psych. *39*, 1905.

Oppenheim, Über Mikrogyrie und die infantile Form der cerebralen Glossopharyngolabialparalyse. Neurol. Zentralbl. *14*, 1905, S. 130.

Otto, Kasuistische Beiträge zur Kenntnis der Mikrogyrie. Archiv f. Psych. *23*, 1892.

Probst, Über den Bau des vollkommen balkenlosen Großhirns sowie über Mikrogyrie und Heterotopie der grauen Substanz. Archiv f. Psych. *34*, 1901.

Ranke, Normale und pathologische Hirnrindenbildung. Zieglers Beiträge *47*, 1910.

Retzius, Das Menschenhirn. Stockholm 1895.

Nieuwenhuijse, Zur Kenntnis der Mikrogyrie. Neurol. Bladen 1913, Nr. 1 und 2.

Nissl, Sitzungsberichte der Heidelberger Akademie der Wissenschaften 1911. Abhandl. 38.

Streeter, The cortex of the brain during the fourth month etc. The american Journ. of Anat. *7*, 1907.

Vogt, Über die Anatomie, das Wesen und die Entstehung mikroceph. Mißbildungen usw. Arbeit aus dem hirnanat. Instit. in Zürich 1905, Heft 1.

Vogt und Astwazaturow, Über angeborene Kleinhirnerkrankungen mit Beiträgen zur Entwicklungsgeschichte des Kleinhirns. Archiv f. Psych. *49*, 1912.

Volland, Über zwei Fälle von cerebralem Angiom nebst Bemerkungen über Hirnangiome. Zeitschr. f. die Erforschung des jugendlichen Schwachsinns *6*, 1912.

Zingerle, Über Porencephalia congenita. Zeitschr. f. Heilkunde *25* und *26*, 1904, 1905.

Digitized by Google
Original from THE OHIO STATE UNIVERSITY
Generated on 2018-07-27 13:35 GMT / http://hdl.handle.net/2027/osu.32435056932478
Public Domain in the United States, Google-digitized / http://www.hathitrust.org/access_use#pd-us-google

Generated on 2018-07-27 13:35 GMT / http://hdl.handle.net/2027/osu.32435056932478
Public Domain in the United States, Google-digitized / http://www.hathitrust.org/access_use#pd-us-google

Digitized by Google

Original from
THE OHIO STATE UNIVERSITY

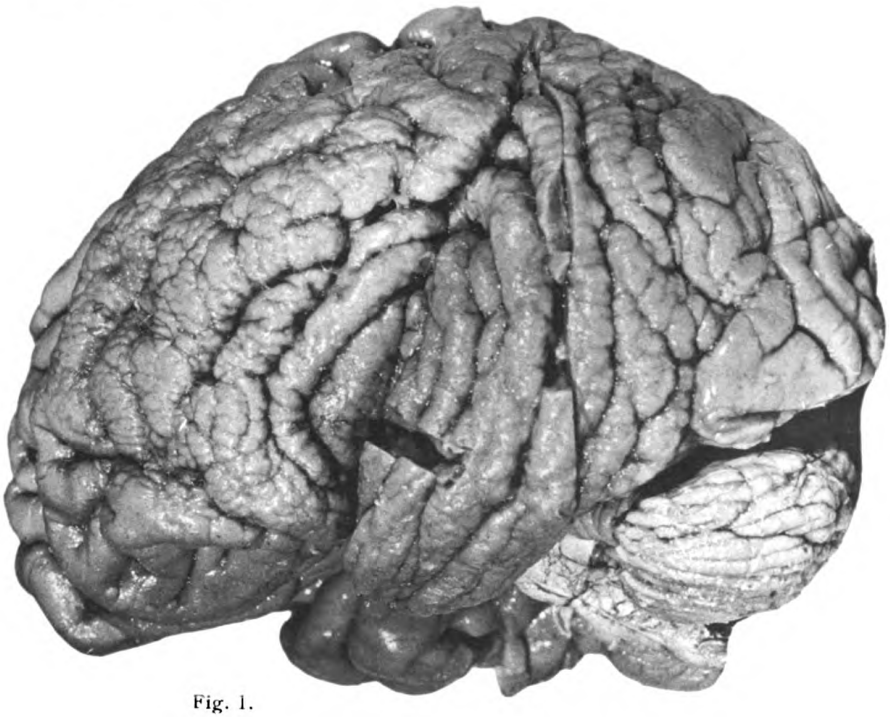

Fig. 1.

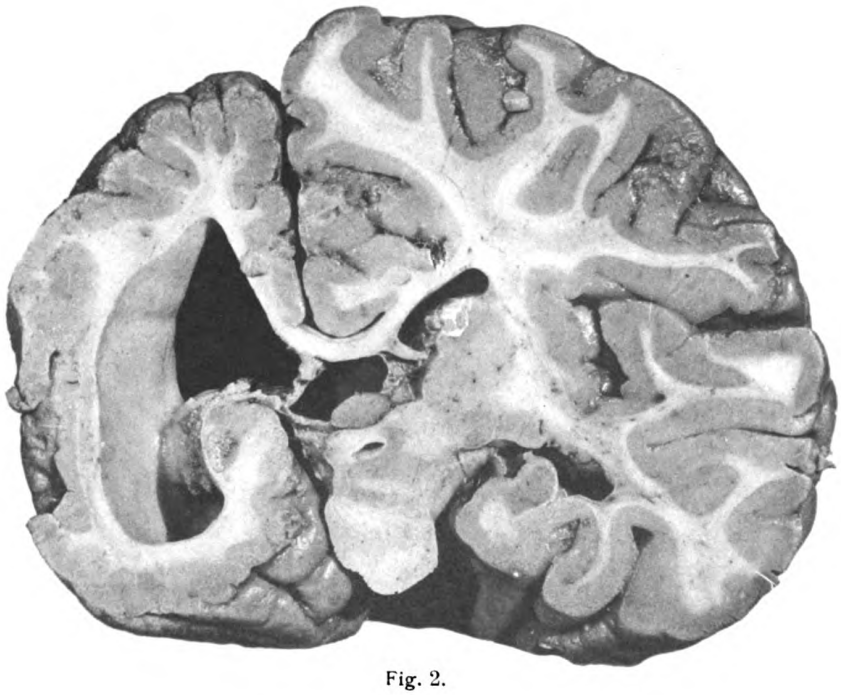

Fig. 2.

Verlag von Johann Amb

Digitized by Google
Original from THE OHIO STATE UNIVERSITY
Generated on 2018-07-27 13:35 GMT / http://hdl.handle.net/2027/osu.32435056932478
Public Domain in the United States, Google-digitized / http://www.hathitrust.org/access_use#pd-us-google

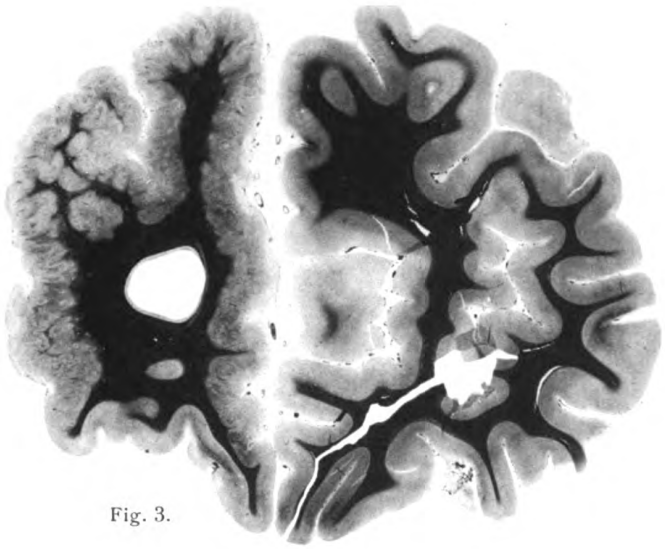

Fig. 3.

Fig. 4.

rosius Barth in Leipzig.

Lichtdruck von Albert Frisch, Berlin W.

Digitized by Google

Original from THE OHIO STATE UNIVERSITY

Generated on 2018-07-27 13:35 GMT / http://hdl.handle.net/2027/osu.32435056932478
Public Domain in the United States, Google-digitized / http://www.hathitrust.org/access_use#pd-us-google

Generated on 2018-07-27 13:35 GMT / http://hdl.handle.net/2027/osu.32435056932478
Public Domain in the United States, Google-digitized / http://www.hathitrust.org/access_use#pd-us-google

Digitized by Google

Original from
THE OHIO STATE UNIVERSITY

Generated on 2018-07-27 13:35 GMT / http://hdl.handle.net/2027/osu.32435056932478
Public Domain in the United States, Google-digitized / http://www.hathitrust.org/access_use#pd-us-google

Digitized by Google

Original from
THE OHIO STATE UNIVERSITY

Fig. 2.

Verlag von Johann Ambr

Digitized by Google
Original from THE OHIO STATE UNIVERSITY
Generated on 2018-07-27 13:35 GMT / http://hdl.handle.net/2027/osu.32435056932478
Public Domain in the United States, Google-digitized / http://www.hathitrust.org/access_use#pd-us-google

Fig. 1.

sius Barth in Leipzig.

Lichtdruck von Albert Frisch, Berlin W.

Digitized by Google

Original from THE OHIO STATE UNIVERSITY

Generated on 2018-07-27 13:35 GMT / http://hdl.handle.net/2027/osu.32435056932478
Public Domain in the United States, Google-digitized / http://www.hathitrust.org/access_use#pd-us-google

Generated on 2018-07-27 13:35 GMT / http://hdl.handle.net/2027/osu.32435056932478
Public Domain in the United States, Google-digitized / http://www.hathitrust.org/access_use#pd-us-google

Digitized by Google

Original from
THE OHIO STATE UNIVERSITY

Generated on 2018-07-27 13:35 GMT / http://hdl.handle.net/2027/osu.32435056932478
Public Domain in the United States, Google-digitized / http://www.hathitrust.org/access_use#pd-us-google

Digitized by Google

Original from
THE OHIO STATE UNIVERSITY

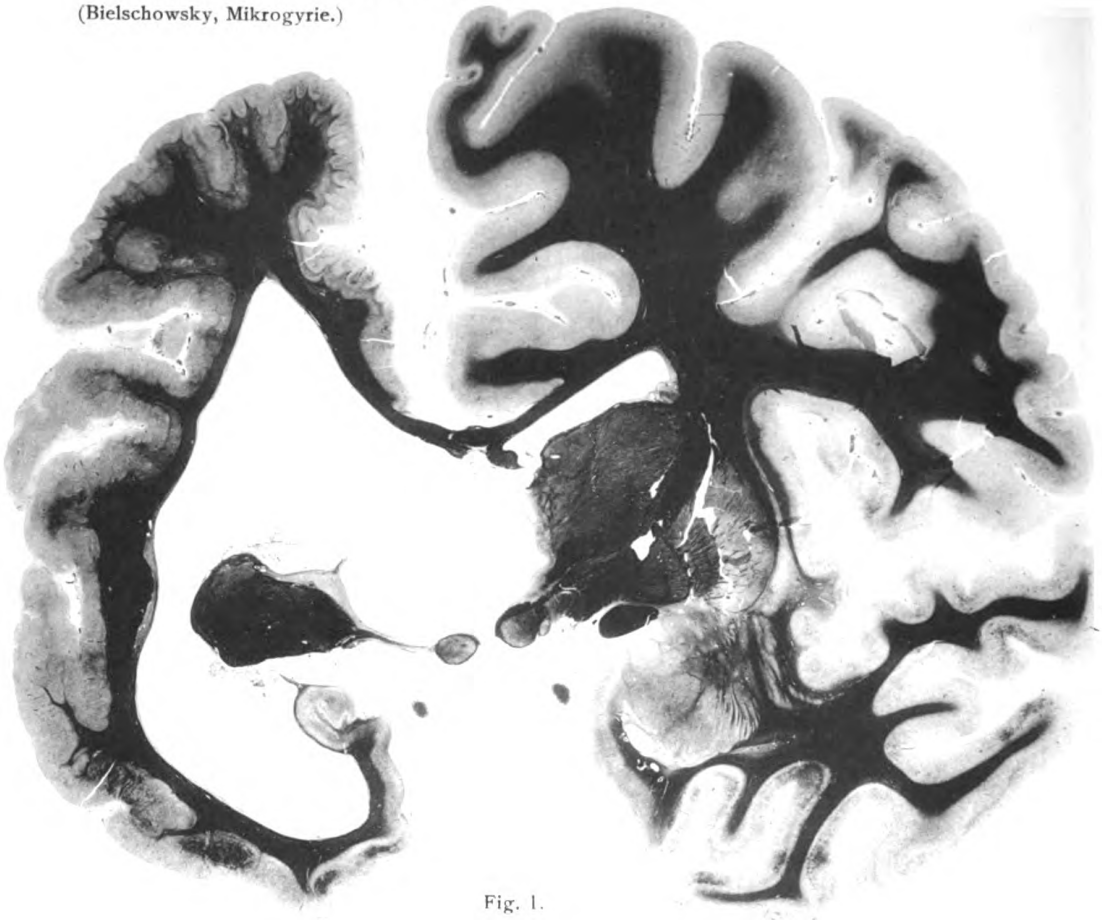

Fig. 1.

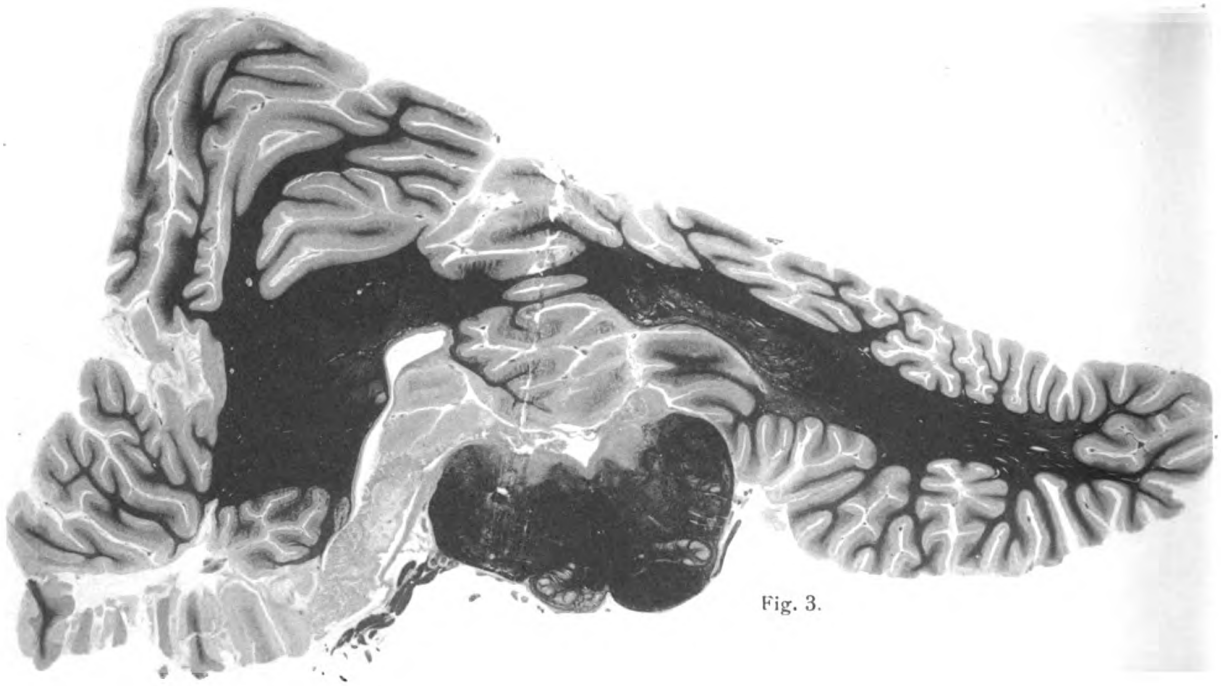

Fig. 3.

Verlag von Johann Ambros

Digitized by Google
Original from THE OHIO STATE UNIVERSITY
Generated on 2018-07-27 13:35 GMT / http://hdl.handle.net/2027/osu.32435056932478
Public Domain in the United States, Google-digitized / http://www.hathitrust.org/access_use#pd-us-google

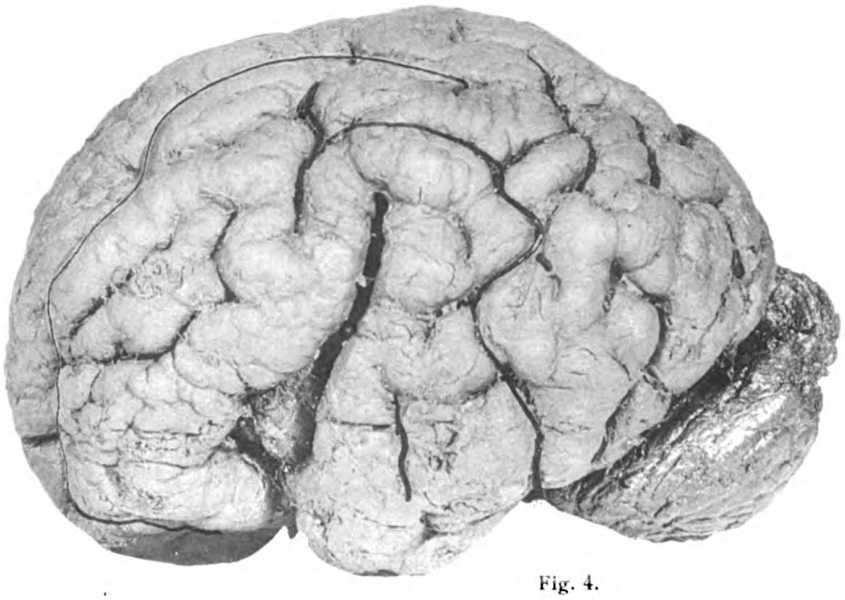

Fig. 4.

Fig. 2.

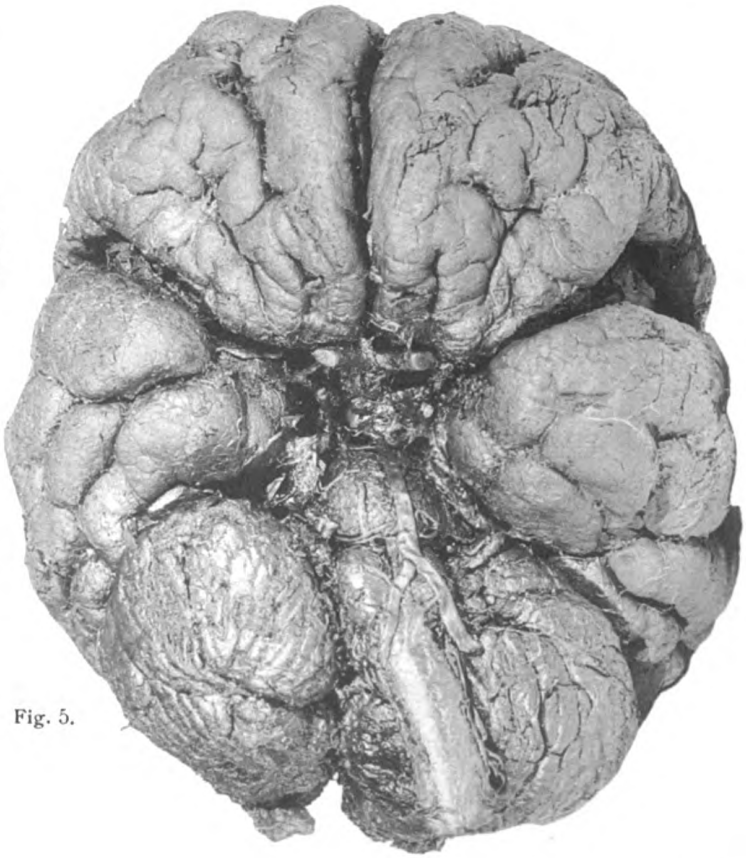

Fig. 5.

us Barth in Leipzig.

Lichtdruck von Albert Frisch, Berlin W.

Digitized by Google

Original from THE OHIO STATE UNIVERSITY

Generated on 2018-07-27 13:35 GMT / http://hdl.handle.net/2027/osu.32435056932478
Public Domain in the United States, Google-digitized / http://www.hathitrust.org/access_use#pd-us-google

Generated on 2018-07-27 13:35 GMT / http://hdl.handle.net/2027/osu.32435056932478
Public Domain in the United States, Google-digitized / http://www.hathitrust.org/access_use#pd-us-google

Digitized by Google

Original from
THE OHIO STATE UNIVERSITY

Generated on 2018-07-27 13:35 GMT / http://hdl.handle.net/2027/osu.32435056932478
Public Domain in the United States, Google-digitized / http://www.hathitrust.org/access_use#pd-us-google

Digitized by Google

Original from
THE OHIO STATE UNIVERSITY

(Bielschowsky, Mikrogyrie.)

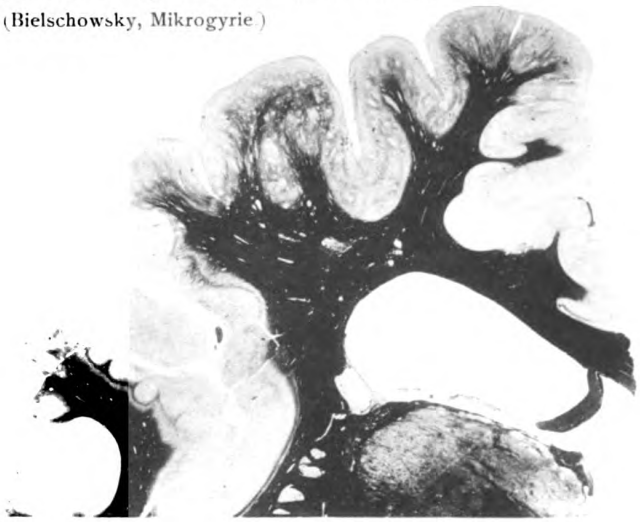

Fig. 1.

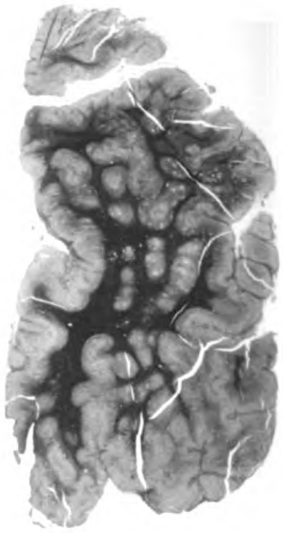

Fig. 2.

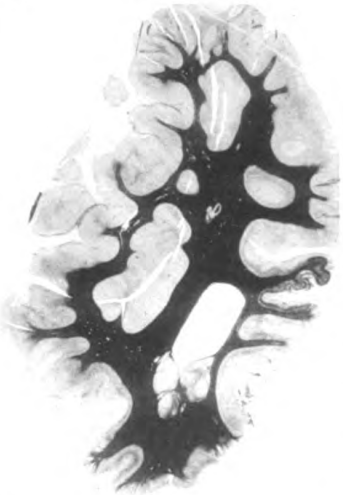

Fig. 4.

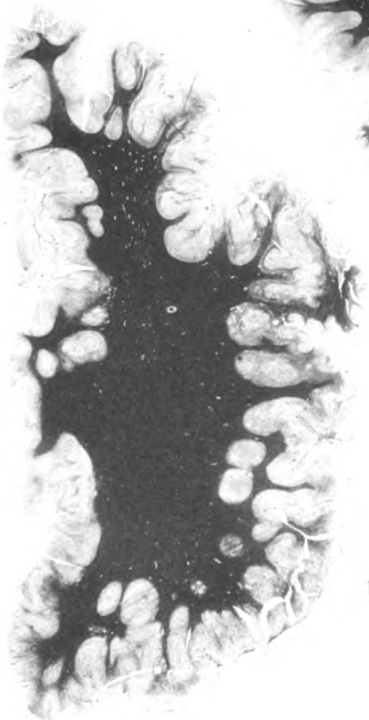

Fig. 3.

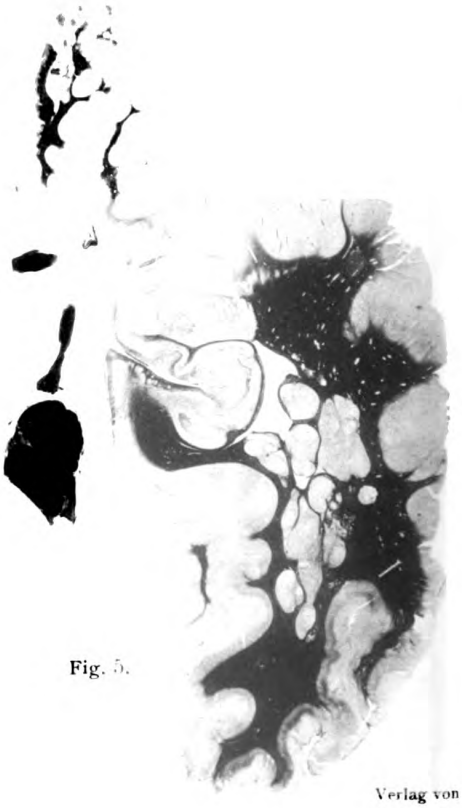

Fig. 5.

Verlag von Johan

Digitized by Google

Original from THE OHIO STATE UNIVERSITY

Generated on 2018-07-27 13:35 GMT / http://hdl.handle.net/2027/osu.32435056932478
Public Domain in the United States, Google-digitized / http://www.hathitrust.org/access_use#pd-us-google

Fig. 6.

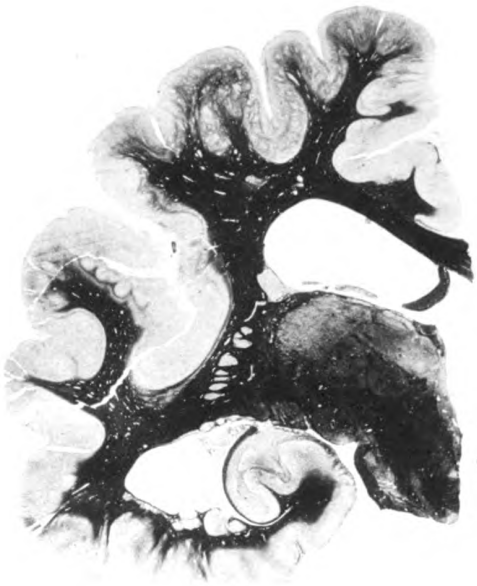

Fig. 7.

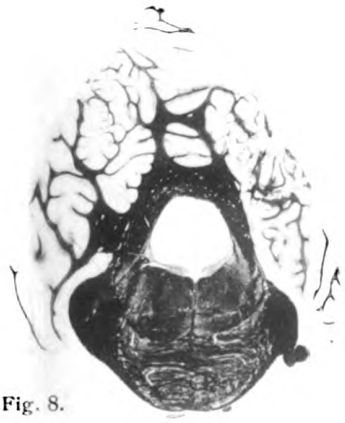

Fig. 8.

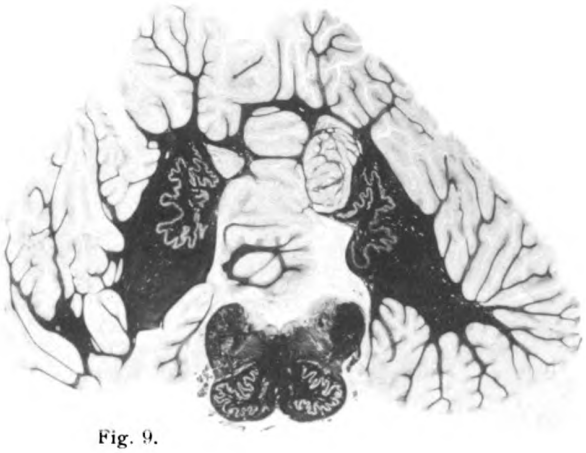

Fig. 9.

Ambrosius Barth in Leipzig.

Lichtdruck von Albert Frisch, Berlin W.

Digitized by Google

Original from THE OHIO STATE UNIVERSITY

Generated on 2018-07-27 13:34 GMT / http://hdl.handle.net/2027/osu.32435056932478
Public Domain in the United States, Google-digitized / http://www.hathitrust.org/access_use#pd-us-google

Generated on 2018-07-27 13:34 GMT / http://hdl.handle.net/2027/osu.32435056932478
Public Domain in the United States, Google-digitized / http://www.hathitrust.org/access_use#pd-us-google

Digitized by Google

Original from
THE OHIO STATE UNIVERSITY

Generated on 2018-07-27 13:34 GMT / http://hdl.handle.net/2027/osu.32435056932478
Public Domain in the United States, Google-digitized / http://www.hathitrust.org/access_use#pd-us-google

Digitized by Google

Original from
THE OHIO STATE UNIVERSITY

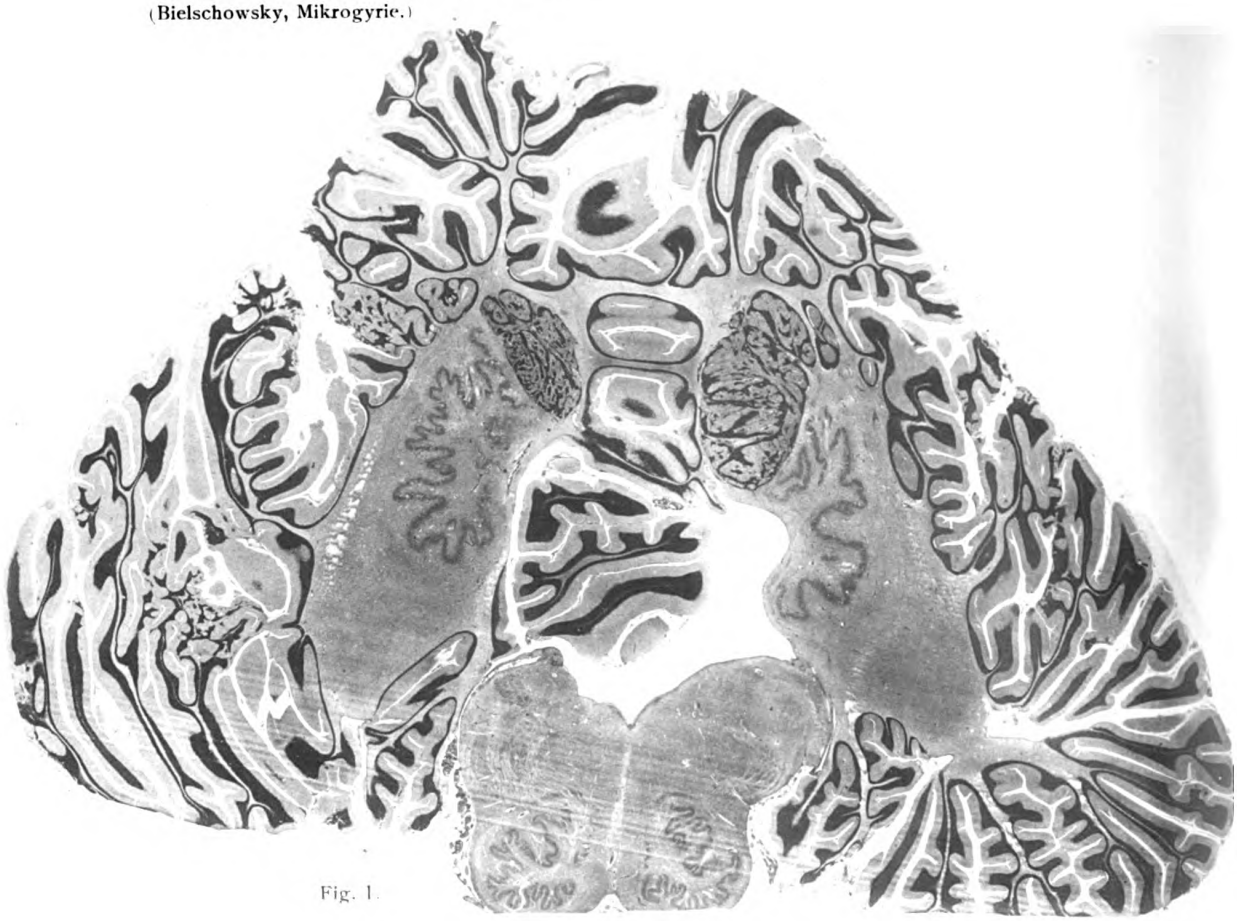

Fig. 1.

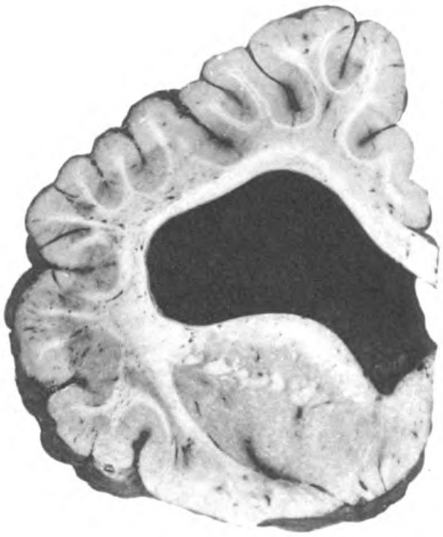

Fig. 4.

Digitized by Google
Original from THE OHIO STATE UNIVERSITY
Generated on 2018-07-27 13:34 GMT / http://hdl.handle.net/2027/osu.32435056932478
Public Domain in the United States, Google-digitized / http://www.hathitrust.org/access_use#pd-us-google

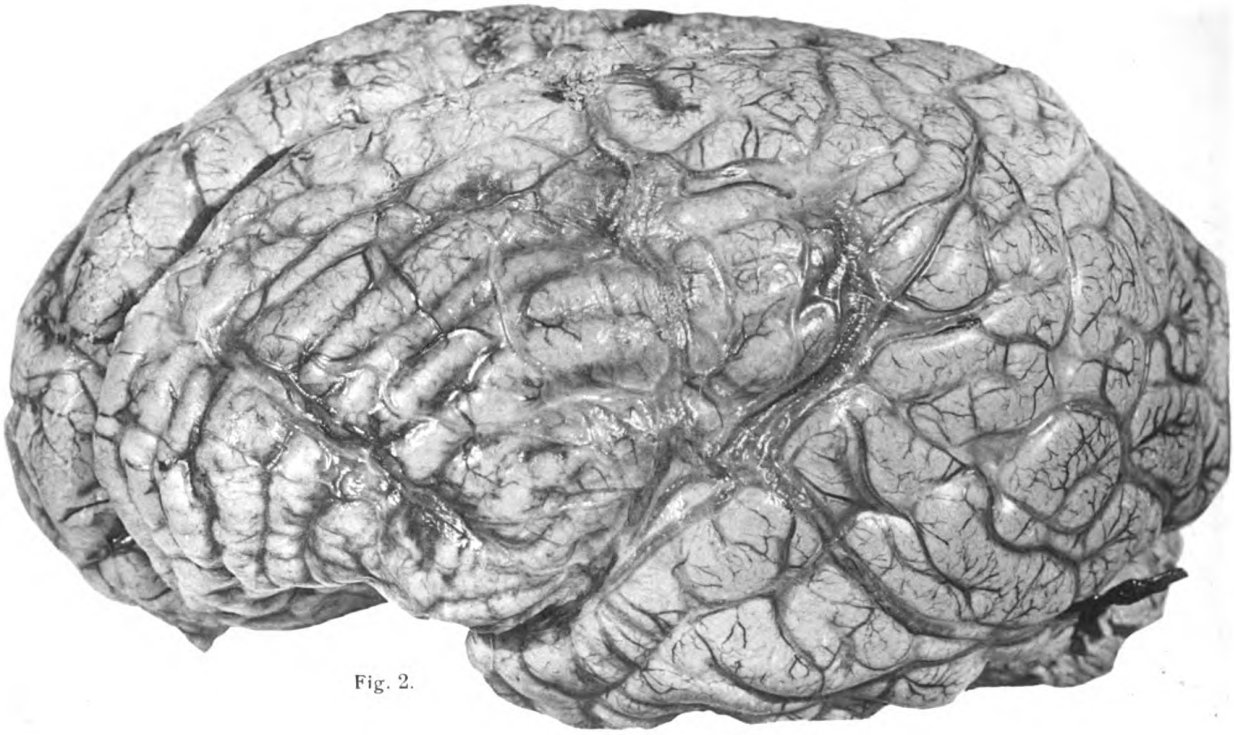

Fig. 2.

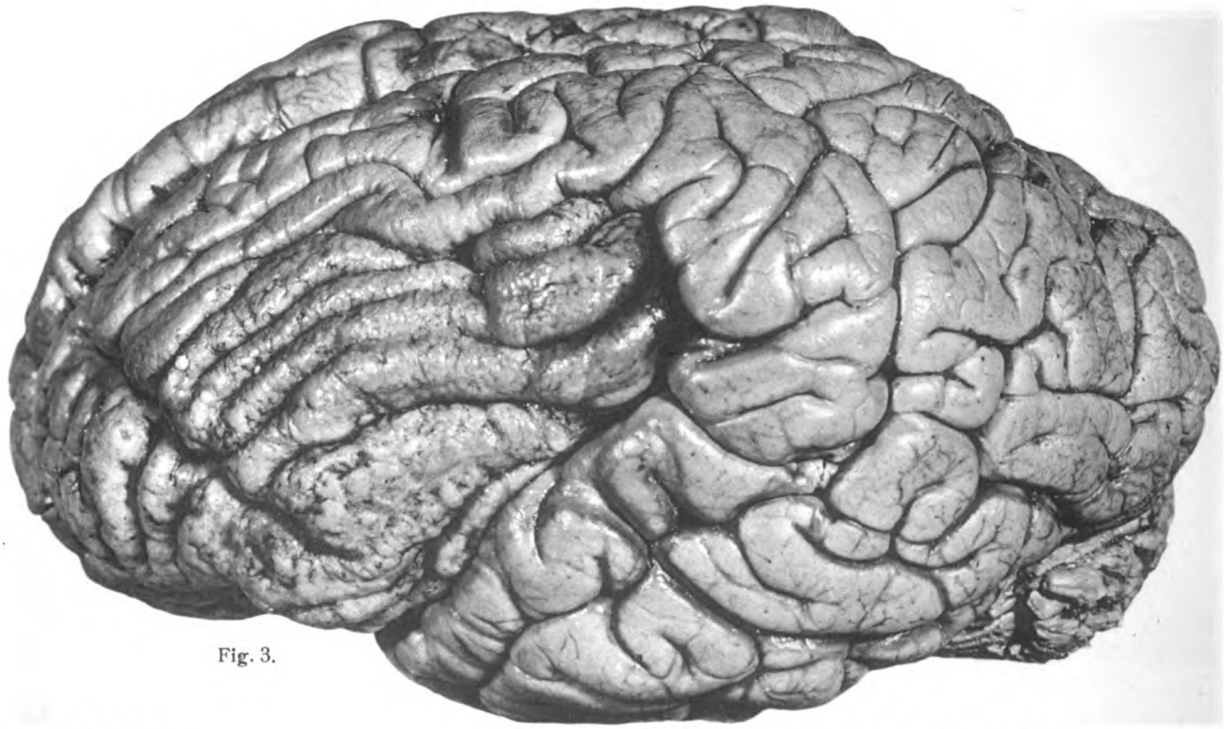

Fig. 3.

mbrosius Barth in Leipzig.

Lichtdruck von Albert Frisch, Berlin W.

Digitized by Google

Original from THE OHIO STATE UNIVERSITY

Generated on 2018-07-27 13:34 GMT / http://hdl.handle.net/2027/osu.32435056932478
Public Domain in the United States, Google-digitized / http://www.hathitrust.org/access_use#pd-us-google

Generated on 2018-07-27 13:34 GMT / http://hdl.handle.net/2027/osu.32435056932478
Public Domain in the United States, Google-digitized / http://www.hathitrust.org/access_use#pd-us-google

Digitized by Google

Original from
THE OHIO STATE UNIVERSITY

Tafel-Erklärung:

Tafel I.

Alle Abbildungen beziehen sich auf Fall I.

Fig. 1. Laterale Fläche der linken Hemisphäre. Bogenförmige Anordnung der mikrogyr veränderten Windungen. Steiler Verlauf der bis zur Mantelkante reichenden Fissura lateralis.

Fig. 2. Frontalschnitt durch dasselbe Gehirn. Die Schnittfläche geht rechts durch den oberen Teil des Sulc. cent.

Fig. 3. Markscheidenfärbung. Frontalschnitt durch die Stirnlappen. In der linken Hemisphäre wird der vorderste Teil des stark erweiterten Seitenventrikels sichtbar.

Fig. 4. Markscheidenfärbung. Frontalschnitt. Niveau der größten Breite des Chiasma.

Tafel II.

Fig. 1. Cystoarchitektonisches Bild einer „vierschichtigen" mikrogyren Rindenpartie.

Fig. 2. Myeloarchitektonisches Bild von der gleichen Region. Vergrößerung 60fach.

Tafel III.

Fig. 1. Frontalschnitt aus der Höhe des mittleren Abschnittes der Corp. mammill. Fall I.

Fig. 2. Querschnitt durch das proximale Brückengebiet. Höhe der hinteren Vierhügel. Fall I.

Fig. 3. Querschnitt durch die Med. obl. in der Höhe der Hypoglossuskerne und durch das Kleinhirn. Fall I.

Fig. 4. Laterale Fläche der linken Großhirnhemisphäre von Fall II. Mikrogyre Runzelung der bogenförmig angelegten Windungen. Steiler Verlauf der Fossa Sylv.

Fig. 5. Basale Fläche desselben Gehirns. Pachygyre Gestaltung der Schläfenwindungen.

Tafel IV. (Zu Fall II.)

Fig. 1. Frontalschnitt durch die mittlere Partie des l. Stirnlappens. Heterotopien in den Markkegeln und im Rindenweiß der Stirnwindungen.

Fig. 2. Horizontalschnitt durch die Kuppe der rechten Hemisphäre. Heterotopien im Markkern der Hemisphäre.

Fig. 3. Horizontalschnitt etwas mehr basalwärts als der vorhergehende.

Fig. 4. Paraventrikuläre Heterotopien am Hinterhorn des Seitenventrikels. Frontalschnitt.

Fig. 5. Paraventrikuläre Heterotopien am Unterhorn des Ventrikels. Horizontalschnitt.

Fig. 6. Horizontalschnitt im Niveau der Commissura ant. Mißverhältnis zwischen dem dürftig angelegten Pallium und den gut entfalteten tiefen Ganglien.

Fig. 7. Frontalschnitt, welcher das Übergangsgebiet der Caps. interna zum Hirnschenkelfuß trifft.

Fig. 8. Querschnitt durch den mittleren Teil des Pons. Rudimentäre Anlage der corticopontilen und Pyramidenbahnen.

Fig. 9. Querschnitt durch die Med. obl. Heterotopien im beiderseitigen Hemisphärenmarke des Kleinhirns zwischen den Nucl. dentati und dem Wurm.

Tafel V.

Fig. 1. Querschnitt durch Med. obl. und Cerebellum. Mikrogyre Rindenbezirke in beiden Kleinhirnhemisphären. Heterotopien zwischen Nucleus dentatus und Wurm. Vergleiche Fig. 9 auf Taf. IV. Hämatoxylin-Kernfärbung.

Fig. 2. Laterale Fläche der linken Großhirnhemisphäre von Fall III vor Entfernung der Pia. Die Gefäße der weichen Haut sind an einzelnen Stellen über dem mikrogyren Rindengebiet zu angiomähnlichen Konvoluten vereinigt.

Fig. 3. Dieselbe Hemisphäre wie in der vorhergehenden Abbildung nach Entfernung der Pia. Bogenförmige Anordnung der verbildeten Windungen. Tiefe, quer über die Windungen verlaufende Gefäßfurche.

Fig. 4. Frontalschnitt durch den mißbildeten Stirnlappen. Allmähliche Verschmälerung der Markkegel in den Windungen.

Generated on 2018-07-27 13:34 GMT / http://hdl.handle.net/2027/osu.32435056932478
Public Domain in the United States, Google-digitized / http://www.hathitrust.org/access_use#pd-us-google
Digitized by Google
Original from THE OHIO STATE UNIVERSITY

Kasuistischer Beitrag zur Lehre von der chronischen Myelitis.

Von
Otto Helmut Klüpfel.

(Mit 17 Textfiguren.)

Obwohl die klinische Erfahrung und die Ergebnisse des Tierexperiments in den letzten Jahren unsere Kenntnisse über das Wesen der Myelitis wesentlich gefördert haben, so ist doch nach dem Urteil derjenigen Autoren (Oppenheim, Bruns, Nonne, Henneberg, Schmaus), die sich mit dem Studium dieser Frage näher beschäftigt haben, das Myelitisproblem noch immer in vielen Beziehungen ungeklärt. Insbesondere die Pathogenese der Myelitis ist auch heute noch durchaus ungenügend bekannt. Schmaus bezeichnet die Lehre von der Myelitis geradezu als die unklarste und am meisten umstrittene der gesamten Pathologie.

Vor allem macht die Einordnung der als degenerative Myelitis beschriebenen Zustände unter den Begriff der Rückenmarksentzündung, wie Henneberg in seiner Monographie eingehend darlegt, unüberwindliche Schwierigkeiten, da die Fälle degenerativer Myelitis weder in ätiologischer noch in klinischer Hinsicht von den infiltrativen Formen sich trennen lassen und da auch anatomisch eine einigermaßen scharfe Grenze zwischen beiden Formen meist nicht zu ziehen ist. Es besteht daher bei der Mehrzahl der Autoren die Neigung, den Myelitisbegriff derart zu erweitern, daß auch die degenerative Gruppe neben den eigentlich entzündlichen Formen sich darunter unterbringen läßt. Dabei ist aber zu berücksichtigen, daß die degenerative, nicht entzündliche Myelitis von manchen Autoren auch heute noch als besondere Krankheitsform abgetrennt und der echten entzündlichen Myelitis selbständig gegenüber gestellt wird. Ganz besonders strittig ist diese Frage hinsichtlich der chronischen Myelitisformen.

Folgende Beobachtung ist ein lehrreicher Beitrag zu dieser Frage.

A. Krankengeschichte.

1. Untersuchung (Medizinische Klinik in Tübingen), Februar/März 1909.

Anamnese: E. F. aus U., Ladnerin, 48 Jahre alt, hat nach ihrem eigenen Bericht seit Sommer 1908 Schmerzen in der rechten Sitzbeingegend, die an der Außenseite des rechten Ober- und Unterschenkels blitzartig bis in den Fuß hinabfahren und besonders nachts auftreten. Später gab sie an, schon seit 1904 Schmerzen in der rechten Hüfte gehabt zu haben. Sie ermüde rasch und wenn sie länger gelaufen sei, kippe der Fuß öfters um. Sie könne daher nur beschwerlich ihrer Arbeit nachgehen. Ein längerer Aufenthalt im Krankenhaus zu U. habe keine Besserung gebracht. Seit Dezember 1908 Verschlimmerung. Sie sei oft schwindlig, seelisch aufgeregt, deprimiert und müsse viel über ihre Krankheit nachdenken. Bei Ruhe habe sie mehr Schmerzen wie im Gehen. Die Schmerzen hören auf, wenn sie länger gegangen sei. Der Stuhlgang sei regelmäßig, der Urin bei Aufregung etwas trüb. Menses unregelmäßig. Vor 4 Jahren habe sie eine Influenza durchgemacht. Familienanamnese ohne Besonderheiten.

Digitized by Google
Original from THE OHIO STATE UNIVERSITY
Generated on 2018-07-27 13:34 GMT / http://hdl.handle.net/2027/osu.32435056932478
Public Domain in the United States, Google-digitized / http://www.hathitrust.org/access_use#pd-us-google

Bei der Aufnahme in die medizinische Klinik am 19. 2. 1909 wurde folgender Befund erhoben. Große Frau, von mäßigem Ernährungszustand. Keine Ödeme. Echauffiertes Aussehen, Struma. Beweglichkeit des rechten Beines erschwert und schwächer als links. Bewegungsfähigkeit im rechten Fußgelenk fast ganz aufgehoben. Die übrigen Gelenke frei. Pupillen eng, reagieren wenig auf Licht und Akkommodation. Conjunctivalreflex fehlt. Sehnenreflexe an den unteren und oberen Extremitäten gesteigert. Rechts Babinski. Zunge leicht belegt, Zähne schlecht. Es besteht eine leichte Pharyngitis. Im Gebiet der mittleren Brustwirbel ist eine mäßige Kyphoskoliose vorhanden (seit dem 14. Jahr). Lungengrenzen an normaler Stelle und respiratorisch verschieblich. Perkussionsschall links hinten etwas verkürzt, wohl infolge der Kyphoskoliose. Auskultatorisch normale Verhältnisse. Das Herz erscheint nach links wenig verbreitert, Spitzenstoß im vierten Intercostalraum fühlbar, von hebendem Charakter, verbreitert. Systolisches Geräusch an der Spitze und akzentuierter zweiter Aortenton. Puls beschleunigt, gleichmäßig. Arterien rigide. Blutdruck in der Radialis 145 mm Hg nach Riva Rocci. Leber einen Querfinger unter dem Rippenbogen zu fühlen. Milz nicht vergrößert. Nirgends Druckempfindlichkeit im Abdomen. Urin frei von Eiweiß und Zucker, in normalen Mengen ausgeschieden. Stuhlgang in Ordnung. Ord.: Brom, Arsen, Bettruhe.

Über den Verlauf wird folgendes bemerkt:

Februar 1909: Die Kranke, die anfangs sehr erregt war, wird ruhiger, schläft besser. Ausgesprochene Peroneusparese rechts. Babinski rechts positiv. Elektrische Untersuchung ergibt normales Verhalten, weder partielle noch komplette Entartungsreaktion der Peroneusgruppe. Keine Sensibilitätsstörung. Blase und Mastdarm intakt. Genitalbefund: Metritis mit kleinen Myomen. Druck neben der Tibiakante außen schmerzhaft. Augen völlig intakt. Keine Zeichen von multipler Sklerose. Keine Druckempfindlichkeit der Wirbelsäule. Wassermann negativ.

Ord.: Massage, Bewegungen.

Ende März 1909: Pat. hat sich während ihres Aufenthaltes in Beziehung auf ihren Allgemeinzustand gut erholt. Der lokale Befund an den Beinen hat sich in nichts geändert.

Bei der Entlassung wird bemerkt: Da für eine multiple Sklerose außer dem Babinski kein Anhaltspunkt vorhanden und eine Neuritis wegen des Babinskischen Phänomens unwahrscheinlich ist, so liegt der Verdacht auf Tumor der Medulla spinalis nahe.

2. Aufnahme in die Klinik für Gemüts- und Nervenkranke in Tübingen (9. 11. 1909).

Aus dem ärztlichen Aufnahmebericht ist zu entnehmen: Pat. litt schon als Schulkind an einer Deformität des Rückgrats. Mit 19 Jahren extramatrimonialer Partus. Hatte später im Hause des Bruders viele Jahre angestrengten Dienst, war aber immer gesund und erwies sich als tüchtig und fleißig bis zum Beginn der Erkrankung, die im Laufe des vorigen Jahres einsetzte. Sie bekam zunächst Beschwerden beim Gehen, die als Plattfußbeschwerden aufgefaßt wurden. Es zeigte sich jedoch später (Oktober 1908), daß sich eine Parese und Atrophie des Peroneus am rechten Bein ausbildete. Sie wurde nun längere Zeit mit dem faradischen Strom behandelt ohne rechten Erfolg. Wie schon bemerkt, führte damals eine Untersuchung in der medizinischen Klinik in Tübingen zu der Wahrscheinlichkeitsdiagnose eines intravertebralen Tumors. Die Beschwerden nahmen zu und griffen zunächst auch auf das linke Bein über, so daß die Gehschwierigkeit immer größer wurde; auch die Arme wurden bald kraftlos und ungeschickt. Mit dem Fortschreiten des körperlichen Leidens entwickelte sich allmählich ein schwerer psychischer Depressionszustand mit Angst, Selbstanklagen, Versündigungs- und Verfolgungsideen, Verzweiflungsausbrüchen, Taedium vitae und Suicidgedanken, während dessen der Ernährungszustand sehr zurück ging und der Schlaf äußerst mangelhaft war. Sie kam nun in die psychiatrische Klinik in Tübingen.

Aus der näheren Erhebungen ist in Ergänzung der Anamnese noch folgendes nachzutragen. Mutter starb im 45. Jahre an Kopfleiden. Geschwister gesund. Normale Geburt. Mittlere Schulleistungen. Enuresis nocturna bis zur Pubertät. Nervöses Kind.

Digitized by Google
Original from THE OHIO STATE UNIVERSITY
Generated on 2018-07-27 13:34 GMT / http://hdl.handle.net/2027/osu.32435056932478
Public Domain in the United States, Google-digitized / http://www.hathitrust.org/access_use#pd-us-google

Ängstlich, schüchtern und empfindlich. Nach beendeter Schulzeit jahrelang in Stellung als Zimmermädchen und Kinderfräulein, teilweise im Ausland (Frankreich); außereheliche Partus, der verheimlicht wurde; im Anschluß daran depressiv und anscheinend in der Depression Beitritt zu einer religiösen Sekte. Gute Arbeitskraft, stets gesund, leicht reizbar, früher keine längeren Verstimmungen.

1904 Influenza. Ungefähr seit dieser Zeit (1904) Schmerzen in der rechten Hüfte, besonders im Sitzen, Schmerzen am „Ischias"nerven, später Kreuzweh und gürtelförmige Schmerzen. Aus Scheu vor Entdeckung der Geburtsspuren wurde kein Arzt zugezogen. Seit Anfang 1908 Erschwerung des Gehens, kann seither nicht mehr recht auftreten und es kommt zum Umkippen des rechten Fußes. Im Frühjahr 1909 zunehmende Schwäche im rechten Bein; mehrwöchentliche Behandlung in der medizinischen Klinik ohne Erfolg. Beim Sitzen Schmerzen im rechten Bein und Muskelwogen und nach längerer Ruhe Steifigkeit. Im linken Bein nie Schmerzen, aber ebenfalls langsam Abnahme der Kraft und Muskelwogen. Der Gang wurde immer schlechter und mühsamer. Die Kraft in den oberen Extremitäten blieb gut, aber die Arme schliefen oft ein. Keine Blasen- und Mastdarmstörungen.

Im Laufe des Jahres 1909, besonders in den letzten Monaten vor der Aufnahme in die Klinik psychische Veränderung. Patientin wurde schwermütig, unruhig, weinte, jammerte und betete viel, schlief und aß nicht ausreichend, machte sich Selbstvorwürfe über ihren Lebenswandel, sie habe ihren Angehörigen Kummer bereitet, sie sei verdammt, komme in die Hölle, durch das Verschweigen ihrer Geburt habe sie sozusagen ihr Kind ermordet, ihr Leiden sei Gottes Strafe für all dies — Lebensüberdruß. Vom Suicid werde sie nur aus Angst vor der Hölle zurückgehalten. Wahnvorstellungen depressiven Charakters: der Landjäger werde sie holen, sie werde des Mordes angeklagt und verurteilt werden — keine Sinnestäuschungen. Äußerlich geordnetes Verhalten, orientiert, zugänglich.

Aufnahmebefund 3. 11. 1909: Große, kräftig gebaute Frau, von reduziertem Ernährungszustand, 57 kg Körpergewicht. Im Bereich der Brustwirbelsäule mäßige Kyphoskoliose. Keine Klopfempfindlichkeit der Wirbelsäule. Systolisches Geräusch an der Herzspitze, zweiter Aortenton accentuiert. Pulmones ohne Besonderheiten. Urin hellgelb sauer ohne Eiweiß und Zucker 1007. Temperatur 37,5. Die Hirnnerven zeigen keinerlei Störung, insbesondere Bulbusbewegungen frei. Pupillen reagieren prompt auf Licht und Konvergenz. Augenhintergrund ohne Besonderheiten. Nirgend trophiche Störungen der Hand und Nägel. Armreflexe lebhaft. Grobe Kraft im rechten Arm herabgesetzt (Rechtshänderin), Händedruck dynamometrisch rechts = 55, links = 65 kg. Rumpfaufrichten ohne Armhilfe unmöglich. Rechtes Bein atrophisch. Schlaffe Parese. Nur die Zehen sind aktiv noch etwas beweglich, sonstige aktive Bewegungen unmöglich. Quadriceps geschwunden. Oberschenkelumfang rechts 40, links 43 cm, Unterschenkel rechts 32, links 34,5 cm Umfang. Auch das linke Bein schlaff paretisch. Hochheben des linken Beines oder stärkeres Beugen im Knie nicht möglich. Patellar- und Achillessehnenreflex sowie Plantarreflex rechts nicht auszulösen, dagegen links vorhanden. Kein Babinski.

Der elektrische Befund (7. XI. 09) ergibt für die verschiedenen Nervengebiete ein sehr verschiedenes Verhalten. Am rechten Bein für einen Teil der Muskeln (Quadriceps, Gastrocnemius und Peronei) totale EaR., für die meisten anderen nur partielle EaR. Am linken Bein partielle EaR. im Cruralis und Peroneusgebiet neben herabgesetzter Erregbarkeit in anderen Muskeln.

Auf sensiblem Gebiete besteht Hypästhesie beider Beine, annähernd rechts und links gleich, distalwärts zunehmend, beiderseits Hypalgesie, am stärksten an den Unterschenkeln, weniger deutlich an den Füßen und an den Oberschenkeln. Außerdem Thermhypästhesie an den Beinen, von oben nach unten zunehmend am rechten Unterschenkel am deutlichsten ausgeprägt. Am Rumpf geht die Hypalgesie von unten im Bereich des Epigastriums und Rückens allmählich in normale Schmerzempfindlichkeit über. An den Armen und im Gesicht ist keine Störung der Berührungs- und Schmerzempfindung nachweisbar. Lagesinn allenthalben ohne Störung. Zu bemerken ist, daß

Generated on 2018-07-27 13:34 GMT / http://hdl.handle.net/2027/osu.32435056932478
Public Domain in the United States, Google-digitized / http://www.hathitrust.org/access_use#pd-us-google
Digitized by Google
Original from THE OHIO STATE UNIVERSITY

die Sensibilitätsprüfung infolge mangelhafter Aufmerksamkeit und depressiver Hemmung damals sehr erschwert war.

15. 11. 1909. Das Röntgenbild ergibt keinen pathologischen Befund, namentlich keinen Anhaltspunkt für eine Caries der Wirbelsäule. Körperlicher Zustand unverändert. Psychisch schwer gedrückte, hoffnungslose Stimmung. Wassermann negativ. Trotzdem Schmierkur, da mit Wahrscheinlichkeit eine Myelitis auf spezifischer Grundlage angenommen wird.

23. 12. 1909. Psychisch etwas freier. Verträgt Schmierkur gut, aber bisher neurologisch ohne Erfolg. Aufsitzen ohne Hilfe der Hände möglich. Ileopsoas frei. Rechts Fußstrecker ganz ausgefallen, bei Innervationsanstrengung nur leichte zuckende Bewegungen der zweiten und dritten Zehe. Bein im Hüftgelenk rotierbar, links besser. Zehenbeugung, geringe Plantarflexion und etwas Pronation möglich. Zehenstreckung nach oben ganz unmöglich. Beugung im Knie links und rechts kraftlos möglich, gegen Widerstand nicht. Auch Streckung des Beines nach passiver Beugung links möglich. Glutaeus maximus und ein Teil des Vastus intakt. Alle aktiven Bewegungen gehen links kraftvoller als rechts. Kann bei gestreckten Beinen ohne Armbenützung freisitzen, sich auch langsam aber mit Mühe zurückfallen lassen. Alle Gelenke völlig schlaff, nirgends Contracturen. Bei passiven Bewegungen keine Muskelrigidität. Patellarreflex fehlt rechts vollständig, ist links nur spurweise vorhanden. Achillesreflex rechts erloschen, links vorhanden. Plantarreflex fehlt rechts, links normal, kein Babinski. Bauch etwas aufgetrieben. Funktion der Bauchmuskeln beim Aufsitzen und Einziehen sehr gering, Parese rechts stärker als links. Bauchreflex links auslösbar, rechts nicht. Linker Arm von normaler Kraft, rechter Arm schwächer, besonders beim Hochheben. Muskulatur des rechten Armes schlaffer und weicher als links. Sehnenreflexe abgeschwächt, keine Muskelrigidität. Subjektives Gefühl der Schwere im rechten Arm. Bewegung der Finger geschickt, nicht ataktisch. Das rechte Schulterblatt steht mehr ab, als es durch die Skoliose erklärbar ist.

Ende Dezember 1909. Parästhesien in den oberen Extremitäten, Kribbeln in den Händen. Psychisch gleichmäßiger, ruhiger Stimmung.

Februar 1910. Heftige Schmerzen in den Armen. Beine unverändert. Wieder mehr depressiv.

Mai 1910. Fast dauernd Bettruhe. Rasches Ermüden im ganzen Körper; beim Sitzen Zusammensinken im Kreuz. Näharbeit noch möglich. Keine Ataxie, kein Intentionstremor. Keine Blasen- und Mastdarmstörungen. Allgemeine ausgebreitete fibrilläre Zuckungen und Parästhesien, letztere anfallsweise. Keine Hirnnerven- und Oblongatasymptome. Psychisch gleichmäßiger und ruhiger.

Juli 1910. Von Tag zu Tag größeres Schwächegefühl, kraftlos in den Armen. Beine fast völlig gelähmt; oft Ödeme der Knöchel nach längerem Sitzen. Schmerzen in den Sitzknochen, nach abwärts in die Knie ausstrahlend. Viel quälende Parästhesien. Überall zucke es, am rechten Daumenballen, auch am linken, in den Armen, im linken Oberschenkel, in der Magengrube, im Leib. Gefühl von Käferkrabbeln und Stechen an den verschiedensten Körperstellen, öfters auch stechende Schmerzen in der linken Gesichtshälfte. Atemnot bei längerem Sprechen. Oft Verschlucken. Erschwerung des Hustens. Anfälle von Schwindel, wie wenn man sie plötzlich umdrehen würde oder wie wenn das Bett im Kreise gedreht würde. Sie kann sich die Haare nicht mehr machen, weil die Kraft der Arme nicht ausreicht. Starker Tremor der Hände, verschüttet alles, kann kaum allein essen.

Objektiver Befund: Das rechte Bein ist jetzt vollständig gelähmt, am linken Bein sind nur noch geringe Zehenbewegungen möglich. Beinreflexe beiderseits erloschen. Grobe Kraft der Arme ebenfalls beiderseits herabgesetzt, Triceps-Reflex beiderseits lebhaft. Bauchdecken paretisch, der Bauch aufgetrieben, Bauchdeckenreflexe erloschen. Zunehmende allgemeine Kraftlosigkeit. Die Sensibilitätsprüfung ergibt infolge des depressiven und gehemmten Zustandes unsichere und widersprechende Resultate.

Oktober 1910. Vollständige schlaffe Paraplegie der Beine. Zunehmende Kraftlosigkeit auch in den Armen. Beginnende Atrophie der kleinen Handmuskeln. Die

Digitized by Google
Original from THE OHIO STATE UNIVERSITY
Generated on 2018-07-27 13:34 GMT / http://hdl.handle.net/2027/osu.32435056932478
Public Domain in the United States, Google-digitized / http://www.hathitrust.org/access_use#pd-us-google

Spatia interossea an den Händen sinken ein. Selbst leichte Häkelarbeit macht Mühe. Große Kraftlosigkeit im Oberkörper, muß Rückenstütze bekommen, um noch sitzen zu können.

November 1910. Zunehmende Kachexie, auffallende Abmagerung im Gesicht. Liegt meist schlaff und müde in den Kissen, kann sich nur noch mit Unterstützung aufrichten. Zunehmende Atrophie der Interossei und der Daumen- und Kleinfingerballenmuskeln. Atembeschwerden, vermehrte Atemfrequenz. Verschluckt sich oft.

22. 11. 1910. In letzter Zeit rasche Zunahme der allgemeinen Körperschwäche. Unter steigender Dyspnöe Exitus. Pat. hatte sich in den letzten Tagen nicht mehr allein aufsetzen können, klagte über häufige Schmerzen auf dem Rücken. Kein Decubitus. Herztätigkeit bis zum Tode gut. Starke Atrophie der Handmuskeln. Befund an den Beinen unverändert. Keine Blasen- und Mastdarmstörungen.

B. Anatomische Untersuchung.

Sektionsbefund (Professor v. Baumgarten). 23. 11. 1910.

Äußere Besichtigung: Weibliche Leiche mit mäßig entwickeltem Fettpolster, mangelhafter Muskulatur. Die Wirbelsäule weist eine Skoliose nach links auf, außerdem findet sich eine Lordose. Die beiden unteren Extremitäten sind einwärts gerollt. Die Farbe der Haut ist allgemein grauweiß, an den abhängigen Stellen reichlich Totenflecke. In der Bauchhöhle kein abnormer Inhalt. Der Situs entspricht der Norm. Ebenso in der Brusthöhle kein abnormer Inhalt, die Lungen retrahieren sich beiderseits gut. Das Herz weist durchaus normale Verhältnisse auf. Das Parenchym beider Lungen ist vollkommen lufthaltig.

Makroskopischer Befund am Zentralnervensystem.

Das Gehirn und seine Häute zeigen, außer einer mäßigen, diffusen Trübung und Verdickung der Pia, an den dorsalen Partien der Konvexität keine makroskopisch sichtbaren pathologischen Veränderungen. Die Gehirnsubstanz hat normale Konsistenz. Am Rückenmark dagegen besteht eine auffallende Weichheit der Substanz durch die ganze Länge. In den mittleren Brustsegmenten ist die Konsistenzverminderung stärker, im Bereich des 6. und 7. Segments so hochgradig, daß die Substanz beim Einschneiden herausquillt und das ungehärtete Organ nahezu verflüssigt erscheint. Im Cervical- und im Lendenmark ist die äußere Konfiguration im ganzen normal erhalten, im mittleren Dorsalmark dagegen besteht eine stärkere Abplattung von vorn nach hinten, auch sind die beiden Seiten unsymmetrisch und der Umfang des Querschnittes ist beträchtlich verkleinert. Die Grenzen zwischen grauer und weißer Substanz sind verwischt, im Gebiet des mittleren Dorsal- und des oberen Lumbalmarks sind die beiden Substanzen überhaupt nicht zu unterscheiden. Die graue Substanz des Vorderhornes ist hier stellenweise erweicht und quillt im Querschnitt unter dem Messer vor. Vielfach sind kleinere und größere Blutungen erkennbar. Im unteren Brust- und im Lendenmark erweisen sich die vorderen Wurzeln als degeneriert und stellen dünne graue Stränge dar, während die hinteren Wurzeln makroskopisch keine Veränderungen erkennen lassen. Die Innenfläche der Dura ist glatt, nur an einzelnen Stellen im Gebiet des 11. Dorsalsegments (hier auf die rechte hintere Zirkumferenz beschränkt) und des 5. Lumbalsegments (über dessen vorderem Umfange) und an verschiedenen Stellen der Cauda finden sich schwielige und teilweise verkalkte Auflagerungen, die aber nirgends feste Verwachsungen mit dem Rückenmark zeigen und bei der Präparation als zusammenhängende Membranen sich ablösen lassen. Außerdem sind die Meningen über dem Lendenmark, teilweise auch über dem Brustmark, schon makroskopisch erkennbar verdickt und stellenweise derb mit der Rückenmarksoberfläche verwachsen.

Mikroskopische Beschreibung.

Untersuchungstechnik. Aus den verschiedenen Segmenten des Rückenmarks wurden Stücke frisch teils in 96proz. Alkohol, teils in Weigertscher Neuroglia-

Generated on 2018-07-27 13:34 GMT / http://hdl.handle.net/2027/osu.32435056932478
Public Domain in the United States, Google-digitized / http://www.hathitrust.org/access_use#pd-us-google
Digitized by Google
Original from THE OHIO STATE UNIVERSITY

beize konserviert. Der Rest kam in Formol. Aus den meisten Segmenten des Hals-, Brust- und Lendenmarks sowie aus Hirnstamm und Großhirnrinde wurden Stücke für Markscheidenfärbung (Weigert-Pal nach Celloidineinbettung) und für Zellfärbungen nach Nissl, van Gieson sowie für Hämatoxylin-Eosin (nach Paraffineinbettung) verwendet. Außerdem kamen die neueren Methoden von Alzheimer zur Feststellung feinerer histopathologischer Veränderungen, insbesondere an der Neuroglia und den Gefäßen, sowie zur Analyse der Abbaustoffe zur Anwendung. Periphere Nerven konnten aus äußeren Gründen nicht untersucht werden.

Wir beginnen die Beschreibung mit dem caudalen Abschnitt des Rückenmarks, der die ältesten Veränderungen aufweist. Vorausgeschickt wird eine kurze Darstellung der Veränderungen an der Pia.

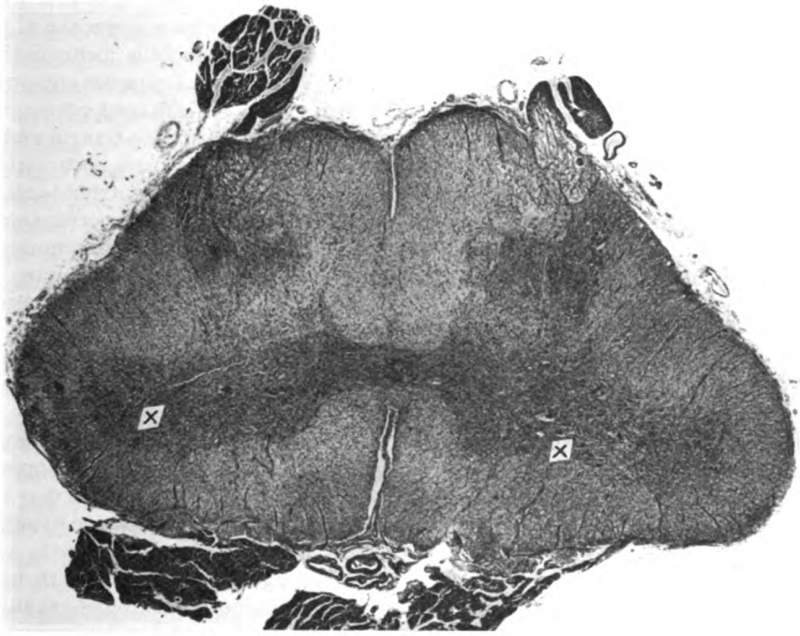

Fig. 1. V. Lumbalsegment. Starke Schrumpfung besonders der Vorderhörner und Vorderseitenstränge, leichtere Atrophie der Hinterstränge. Schwund fast aller motorischen Vorderhornzellen. Wurzeldegeneration. Alte leptomeningitische Schwarten und Verdickungen der Hirnhäute.

Die Pia ist in den unteren Rückenmarksabschnitten bis zum unteren Dorsalmark mehr oder weniger verdickt, besonders stark im 5. Lumbalsegment. Hier besteht über den Vordersträngen eine derbe schwielige Einlagerung in der Pia, die aus ziemlich kernreichem Bindegewebe besteht und vereinzelt kleine perivasculäre Rundzellenansammlungen aufweist. Am deutlichsten treten diese in der Fissura mediana anterior und um die Arteria spinalis anterior herum auf, bald mehr am Eingang, bald vorwiegend im Grunde der Fissur. Der Befund stimmt mit der Beobachtung von Wickman bei der Poliomyelitis überein, der ausdrücklich auf die Diskontinuität der Rundzelleninfiltrationen hinweist. In den unteren Abschnitten des Rückenmarks finden sich jedoch auch an anderen Orten Rundzellenanhäufungen. Sie treten zumeist herdförmig auf und liegen perivasculär. Auf manchen Querschnitten findet man solche Herde an der ganzen Peripherie des Rückenmarks oder um einen größeren Abschnitt derselben, zuweilen auf eine Seite beschränkt oder wenigstens stärker als auf der andern Seite. Häufig dringen Infiltrationen den Septen entlang in das Mark ein; auch sammelt sie sich stellenweise

Digitized by Google
Original from THE OHIO STATE UNIVERSITY
Generated on 2018-07-27 13:34 GMT / http://hdl.handle.net/2027/osu.32435056932478
Public Domain in the United States, Google-digitized / http://www.hathitrust.org/access_use#pd-us-google

um die Wurzeln, intra- oder extramedullär, an. In den höheren Abschnitten des Rückenmarks ist eine deutliche Verdickung der Pia nicht mehr vorhanden und die Infiltrate sind nicht einmal mehr an den genannten Prädilektionsstellen, in und um die vordere Fissur, nachweisbar.

V. Lumbalsegment (Fig. 1) (Nisslpräparat). Der Querschnitt ist schon makroskopisch erkennbar verändert und zwar im dorsoventralen Durchmesser deutlich verkleinert, im queren vergrößert. Dadurch erscheint der Querschnitt namentlich vorn abgeflacht. Die Oberfläche über der Eintrittszone der Vorderwurzeln ist leicht eingezogen. Auch die graue Substanz zeigt atypische Form. Die Vorderhörner sind ungleichmäßig atrophisch gleichfalls im dorsoventralen Durchmesser abgeflacht und mit der Spitze seitlich verzogen. Auch die Hinterhörner sind geschrumpft. Bei stärkerer Vergrößerung (Nisslpräparaten) sieht man, daß in den Vorderhörnern die multipolaren motorischen großen Ganglienzellen vollständig geschwunden sind, so daß sich an manchen Schnitten im ganzen Querschnitt keine einzige Zelle mehr findet. An andern Schnitten findet sich noch hin und wieder ein vereinzeltes Exemplar entsprechend der mediodorsalen Zellsäule. Aber auch diese Zellen zeigen den Zustand schwerer chronischer Degeneration und Atrophie. Ganz vereinzelt trifft man eine Ganglienzelle mit teilweise erhaltener Nisslstruktur. Meist aber bilden die Zellen, wo sie noch vorhanden sind, fortsatzlose gleichmäßig dunkelgefärbte Zellstümpfe mit exzentrisch gelagerten atrophischen homogen dunklen Kernen (Zellsklerose). Um die degenerierten Ganglienzellen herum finden sich nicht selten stärkere periganglionäre Ansammlungen von Gliazellen. Im übrigen sind die Vorderhörner beiderseits in ganzer Ausdehnung in ein kernreiches aus Glia bestehendes sklerotisches Gewebe umgewandelt (Fig. 1). Auch die Clarkeschen Säulen zeigen starke Veränderungen, teils im Sinne völligen Zellschwundes, teils im Sinne einer Sklerosierung der Zellen. Nicht minder schwer verändert ist die perikornuale großzellige Gruppe des Hinterhorns, auch hier trifft man kaum ein vereinzeltes normales Element.

Die atrophischen Vorderhörner fallen durch ihre Blutarmut auf; sie enthalten nur wenig und kleine Gefäße, nirgends Blutungen oder hyperämische Anschoppungen, auch keine Gefäßneubildungen. Zuweilen sieht man in den Wandungen der kleinen Gefäße eine mäßige Vermehrung der Gefäßwandzellen. Es finden sich weder Erweiterung der periadventitiellen Lymphräume, noch perivasculäre Schrumpfungsräume um die kleinen Gefäße, noch auch sog. pericelluläre Schrumpfungen. Stellenweise trifft man auf ein größeres Gefäß mit verdickter Wandung, in der auch spärliche Rundzellenanhäufungen vorkommen können. Körnchenzellen oder andere Abbauprodukte sind hier nicht vorhanden.

Die Meningen sind über dem ganzen Querschnitt des Lendenmarks, auch über den Hintersträngen, verdickt und mit der Rückenmarksoberfläche fast allenthalben fest und derb verwachsen. In der Gegend der Vorderstränge insbesondere der Vorderwurzelzone sind die weichen Häute in eine dicke Schwiele umgewandelt, die das Mehrfache der normalen Pia ausmacht (Fig. 1). Sie besteht aus kernhaltigem Bindegewebe, aber nur an wenigen Stellen besteht Kernvermehrung; gelegentlich sieht man um ein größeres Gefäß mäßige Rundzellenansammlungen, namentlich in der Fissura anterior und um die Arteria ventralis.

Die Gliarandschicht ist gleichfalls an allen Teilen der Oberfläche, namentlich über dem Vorderhorn, verdickt; die Gliasepten sind vermehrt und verbreitert. Die Gefäße in den Septen besitzen teilweise verdickte und zellreiche, teilweise atrophische Wandungen. In der Gegend der Seitenstränge und der hinteren Wurzelzone finden sich innerhalb des gewucherten Gliasaumes, aber auch diffus zerstreut in den Hintersträngen, starke Ansammlungen von runden, konzentrisch geschichteten, oder mit großem Kern ausgestatteten, bei Kresylviolettfärbung rötlich erscheinenden Abbauprodukten (sog. Corpora amylacea).

Markscheidenfärbung. Wir geben nur von diesem Segment eine Einzelbeschreibung und fassen im übrigen den Markscheidenbefund für das ganze Rückenmark unten zusammen.

Digitized by Google
Original from THE OHIO STATE UNIVERSITY
Generated on 2018-07-27 13:34 GMT / http://hdl.handle.net/2027/osu.32435056932478
Public Domain in the United States, Google-digitized / http://www.hathitrust.org/access_use#pd-us-google

Die Hinterstränge erscheinen im ganzen Lendenmark schon bei Betrachtung mit bloßem Auge im ganzen dunkler als das übrige Gebiet. In den Vorder- und Seitensträngen diffuse, ziemlich gleichmäßige Lichtung der Markfaserung. Nur die seitliche Grenzschicht und die Randpartie der Vorderstränge beiderseits etwas dunkler. Im übrigen alle Teile gleich stark vom Faserausfall betroffen, auch Kleinhirnseitenstränge, Gowerssches Bündel und Vorderstranggrundbündel. Keine ausgesprochene Bevorzugung der Pyramiden-Seitenstränge. Faserlichtung symmetrisch, nur der rechte Pyramiden-Seitenstrang etwas stärker aufgehellt.

Vordere Wurzeln schwer degeneriert, in derbe Stränge umgewandelt, vielfach nur noch wenige färbbare Marktümmer enthaltend (Fig. 2). In den hinteren Wurzeln ebenfalls Zeichen von Markscheidendegeneration, neben einzelnen gequollenen und sich auf lösenden Markscheiden besteht bündelweiser Faserausfall, oder auch diffuse Lichtung, in den extramedullären Wurzeln größere, ungefärbte, helle Flecke (Fig. 2). Das endoneurale Bindegewebe vielfach vermehrt. Auch im intramedullären Verlauf der hinteren Wurzeln spärliche Faserdegenerationen nachweisbar. Die Hinterstränge lassen ebenfalls, obwohl im ganzen dunkler gefärbt, als die übrigen Stränge, doch eine ungleichmäßige Färbung, hellere und dunklere Stellen erkennen. Als deutlich gelichtete Zone fällt vielfach das ovale Hinterstrangbündel und das ventrale Hinterstrangfeld in die Augen. Auch der Gollsche Strang erscheint im ganzen etwas heller als der Burdachsche. Bei stärkerer Vergrößerung sieht man, daß hier neben gequollenen und in Auflösung begriffenen Markscheiden kleine entmarkte Lückenfelder sich finden. In den grauen Vorderhörnern ist der feine Faserfilz gleichfalls stark geschwunden, und auch in der Commissura anterior besteht ein Faserausfall. Die Strangfasern sind gut erhalten.

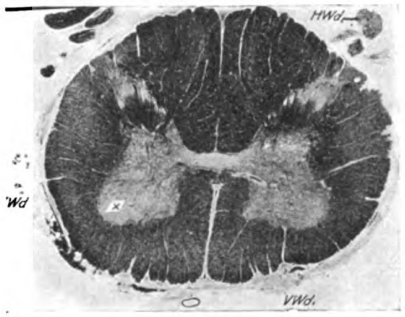

Fig. 2. Markscheidenpräparat aus L_2. Grobe Lückenfelder neben diffusem Faserausfall im ganzen Rückenmarksquerschnitt, symmetrisches Lückenfeld in beiden Hintersträngen. × = Totale Entartung des Vorderhorns. *Wd* = Schwere Degeneration von Wurzelbündeln, auch in den Hinterwurzeln (*HWd*).

Neben der gröberen Areolierung (den eigentlichen Lückenfeldern) läßt sich auch noch ein einfacher diffuser Faserausfall, der eine gleichmäßige Lichtung der ganzen Stränge erzeugt, nachweisen. Gerade diese Art der Rarifizierung erstreckt sich nicht etwa nur auf ein System, sondern tritt, wenn auch in geringerem Grade, im ganzen Querschnitt in Erscheinung, wenn auch schwächer in den Hintersträngen. Zwischen den gröberen Lücken finden sich stark verdickte Septa. Was den Inhalt der Lückenfelder betrifft, so sind diese nur zum kleinsten Teil ganz leer, der größere Teil enthält mehr oder weniger gequollene oder in Zerfall begriffene Achsenzylinder. An manchen sieht man dünne Markscheidenreste um die im übrigen nackten Achsenzylinder.

Schließlich kommt noch eine dritte Art des Faserausfalls vor, die man als umschriebene Nekrosen bezeichnen kann. Es sind scharf abgegrenzte, meist unregelmäßige, helle, ungefärbte Flecke mitten in gut gefärbten Strangpartien, die unten zusammenhängend erörtert werden.

IV. Lumbalsegment. Auch hier finden sich, neben Piaverdickung mit reichlich gewucherten Gefäßen in der Umgebung der Arteria mediana anterior und im Grunde der Fissura anterior kleinzellige Infiltrationen, in denen neben gewucherten Gefäßwandzellen vor allem auch lymphocytäre Elemente vorkommen. Spärlicher sind derartige Rundzellenanhäufungen in den Vorderhörnern, und in den Vorderseitensträngen, wo sie teils perivasculär, teils in den gewucherten Septen liegen. Sie fehlen auch nicht ganz in den hinteren Wurzeln, wenn sie auch hier nur ganz vereinzelt und bei Durchsicht mehrerer Schnitte und gelegentlich in einem Segmente nachweisbar sind. Die Infiltrate

Generated on 2018-07-27 13:34 GMT / http://hdl.handle.net/2027/osu.32435056932478
Public Domain in the United States, Google-digitized / http://www.hathitrust.org/access_use#pd-us-google
Digitized by Google
Original from THE OHIO STATE UNIVERSITY

in der Rückenmarksubstanz lassen auch hin und wieder vereinzelte gliogene Körnchenzellen erkennen. Extramedullär fehlen sie zwar nicht ganz, nur sind sie hier äußerst selten.

In diesem Segment tritt zum erstenmal ein vereinzelter cystischer Hohlraum auf, in dessen Umgebung das Gewebe etwas verdichtet und die Glia gewuchert ist. Die Einzelbeschreibung dieser Bildungen siehe unten (D 4 und C 6).

III.—IV. Lumbalsegment. Äußere Form im ganzen normal, nur die linke Hälfte etwas geschrumpft. Die Meningen allenthalben verdickt. Die rechte hintere Wurzel degeneriert. Auch hier wird die gewucherte Pia aus derbfibrösem, gefäßarmem Bindegewebe gebildet, nur vereinzelt finden sich kleinzellige perivasculäre Infiltrate,

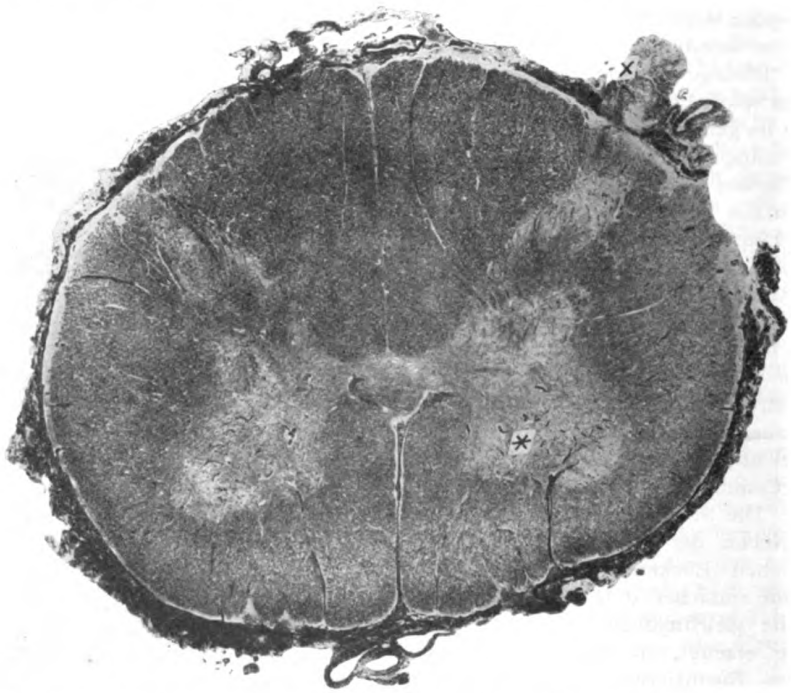

Fig. 3. Lendenmarksquerschnitt (v. Giesonpräparat). Entzündliche Hyperämie und beginnende Erweichung der Vorderhörner. Diffuse Entartungsvorgänge im Gesamtquerschnitt. Starke Verdickung der Meningen. Entartung einer Hinterwurzel (×). Gefäßwucherung.

besonders wiederum in der Umgebung der Arteria mediana ventralis, die in ihren Wandungen einschließlich der Intima stark verdickt ist. Randglia verdickt, stellenweise mit unregelmäßigen Einziehungen der Oberfläche.

Graue Substanz von normalem Umriß, aber stark geschrumpft. Die Vorderhörner im ganzen Querschnitt in sklerosiertes, fast nur aus kleinen Gliakernen bestehendes Gewebe umgewandelt. Die großen Ganglienzellen bis auf wenige degenerierte Elemente geschwunden. Auch hier trifft man auf manchen Schnitten nicht eine einzige motorische Vorderhornzelle mehr. Soweit solche vorhanden sind, finden sie sich im Zustand schwerster Sklerose. Auch einzelne inkrustierte Zellen sind sichtbar. Der Schwund der Ganglienzellen betrifft auch hier alle Ganglienzellgruppen, am intensivsten die ventromediale und ventrolaterale Säule. Das Zentrum des Vorderhorns erscheint rechts und links heller als die Randpartien und wird beiderseits von einem zellarmen, in Zerfall begriffenen Gewebe eingenommen, in dessen Mitte ein größeres, stark verdicktes Gefäß mit Erwei-

Generated on 2018-07-27 13:34 GMT / http://hdl.handle.net/2027/osu.32435056932478
Public Domain in the United States, Google-digitized / http://www.hathitrust.org/access_use#pd-us-google
Digitized by Google
Original from THE OHIO STATE UNIVERSITY

terung der perivasculären Räume verläuft. Auch in der Umgebung kleinerer Gefäße finden sich erweiterte Lymphräume, in denen Abbauprodukte und vereinzelte Körnchenzellen nachweisbar sind. Die Corpora amylacea trifft man in ungeheurer Menge, besonders entlang den Gefäßen und Septen, in großen Haufen in der Hinterwurzelzone und diffus zerstreut über die Hinterstränge, spärlicher in den Vordersträngen, und gar nicht in den Vorderhörnern.

I. Lumbalsegment. Pia durchweg mäßig verdickt, vereinzelte kleine Rundzellenansammlungen, wie in den andern Segmenten. Randglia auf das Vielfache verdickt. Starke Lückenfeldbildung im Vorderstrang. Nekrosen im Seitenstrang. Ausgedehnte Sklerosierung der grauen Substanz.

II. Dorsalsegment. Partiell verdickte Pia. Geringe kleinzellige meningeale Infiltrationen in der vorderen Fissur, ebenso in den Gefäßscheiden einzelner sklerotischer Gefäße im Vorderhorn. Vorderhörner sklerosiert, die motorischen Zellen fast ganz geschwunden. Über den Seitensträngen und an der Hinterwurzeleintrittszone kugelige Abbaustoffe, reichlich in den Hintersträngen, deren periphere Teile dicht damit übersät sind, weniger dicht in den vor-

Fig. 4. Nisslpräparat aus D_{11}. Starke Vorderhornsklerose mit Gefäßveränderungen. Ausgedehnte Lückenfelder und umschriebene Nekrosen in der weißen Substanz.

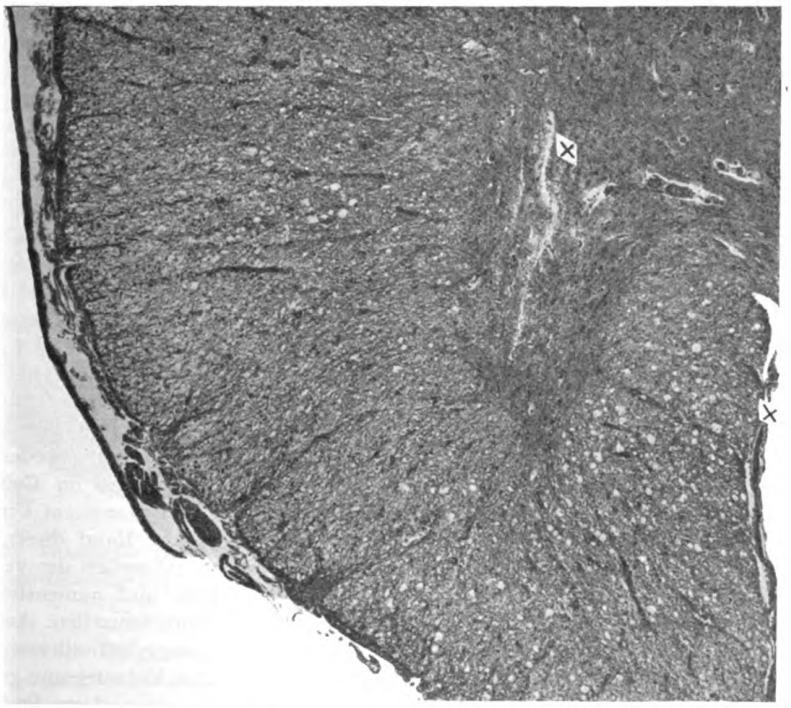

Fig. 5. Ausschnitt aus Fig. 4 bei stärkerer Vergrößerung. Kleinzellige Infiltrationsherde im Vorderhorn und den Meningen der Fissura ant. (×). Gefäßveränderung. Lückenfelder.

Generated on 2018-07-27 13:34 GMT / http://hdl.handle.net/2027/osu.32435056932478
Public Domain in the United States, Google-digitized / http://www.hathitrust.org/access_use#pd-us-google
Digitized by Google
Original from THE OHIO STATE UNIVERSITY

deren Seitensträngen. Lückenfeldbildung und Nekrosen in den Vorder- und Seitensträngen. Starker Faserausfall in den Hintersträngen.

8.—9. Dorsalsegment. Meningen wenig verdickt, mit gewucherten Gefäßen. Rundzellenansammlungen in der Vorder- und Hinterwurzelzone. Stellenweise perivasculäre Infiltration in den Seitensträngen. Lückenfeldbildung besonders stark in den Seitensträngen, ebenso Nekrosen, mäßiger Faserausfall in den Hintersträngen. Verdickte Septen. Viele Abbaukugeln im Mark.

6.—7. Dorsalsegment. Hochgradige Deformation (artifiziell). Pia verdickt, kleinzellige Infiltration um einzelne Meningealgefäße am Eingang der Fissur und an manchen Septen der Vorder- und Seitenstränge. Linkes Vorderhorn total nekrotisch, mit Cystenbildung, rechtes Vorderhorn Nekrose. Starker diffuser Faserausfall in Vorder- und Seitensträngen. Umschriebene Faserausfälle im Hinterstrang. Verdickte Septen auch im Hinterstrang (Fig. 6).

6. Dorsalsegment. Beide Vorderhörner in nekrobiotischer Einschmelzung fast in ganzem Umfang in Zerfallshöhlen umgewandelt. Pia kaum verdickt. Wenig Rundzellen in den Meningen. Gliavermehrung mit Astrocyten im Hinterstrang (Fig. 6).

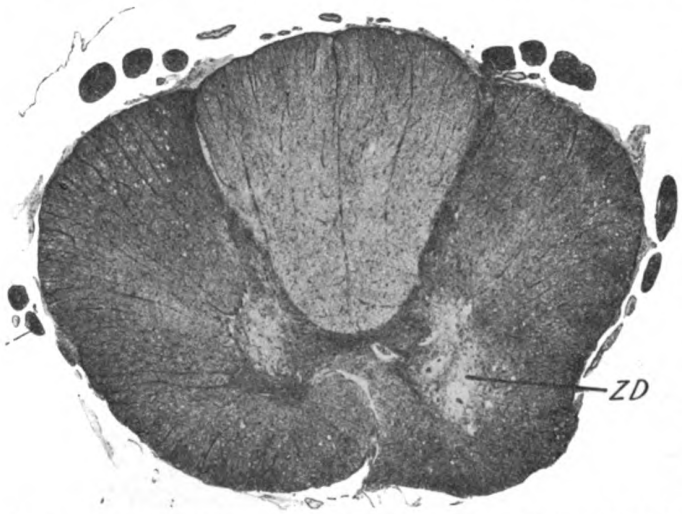

Fig. 6. Nisslpräparat aus D_6. Erweichung und cystische Umwandlung eines Vorderhorns (*ZD*), Sklerose des andern. Hochgradige Atrophie der Gefäße. Diffuse Lückenfelder.

4. Dorsalsegment. Über das Verhalten im allgemeinen ist dem vorstehend Gesagten nichts hinzuzufügen. Dagegen finden sich in diesem Segment auf dem Querschnitt 3 große Cysten, je eine in der Spitze bzw. im Zentrum des Vorderhorns und eine kleinere im rechten Vorderstrang (Fig. 9). Die Cyste im rechten Vorderstrang ist kreisrund, scharfrandig und völlig leer. Das umgebende Gewebe ist rarifiziert, kernarm und ohne alle reaktiven Erscheinungen an Gefäßen und Glia. Das Loch im rechten Vorderstrang hat einen Umfang von etwa $^1/_4$ der Breite des normalen Vorderhorns, es ist eirund und wird durch ein das innere durchsetzendes, schmales Gewebsseptum in zwei ungleich große Hälften geteilt, im übrigen enthält auch diese Cyste keinerlei Inhalt, weder Blut, noch Detritus noch geronnene Lymphe. Das umgebende Gewebe ist im Gegensatz zur erstgenannten Cyste verdichtet, kernreicher als normal und in weitem Umkreise von großen Massen runder Abbaustoffe übersät. Der eigentliche Rand dieser Cyste wird gebildet von einem dichten Saum gewucherten Gewebes, Gliazellen der verschiedensten Formen, Endothelsprossen neu sich bildender Gefäße und namentlich von ganzen Haufen runder Abbauzellen sowie spärlichen typischen Körnchenzellen. Am Rand der Cyste liegt das Rudiment einer in Auflösung (Verflüssigung) befindlichen multipolaren motorischen Vorderhornzelle, umgeben von einem Haufen kleinerer und größerer gliogener Abbauzellen (Fig. 9). Die dritte Cyste zeigt wieder ein anderes Verhalten. Sie lehnt sich an einer Seite unmittelbar an ein verdicktes größeres längs getroffenes Gefäß an. Die Wand dieses an einem Ende in das Lumen der Cyste etwas hineinragenden Gefäßes zeigt hochgradige zellige Infiltration, bestehend teils aus gewucherten Adven-

Generated on 2018-07-27 13:34 GMT / http://hdl.handle.net/2027/osu.32435056932478
Public Domain in the United States, Google-digitized / http://www.hathitrust.org/access_use#pd-us-google
Digitized by Google
Original from THE OHIO STATE UNIVERSITY

titia- und Endothelzellen, teils aus echten Körnchenzellen, die mit feineren oder gröberen Abbauprodukten beladen sind. Man hat an diesem Gefäß an der Stelle, wo es die Grenze der Cyste bildet, den Eindruck, als ob die Cyste entstanden wäre durch hochgradige Ausbuchtung eines perivasculären Lymphraumes. Daß es sich nicht einfach um postmortale oder agonale Bildungen handelt, beweisen die reaktiven und regressiven Ver-

Fig. 7. Markscheidenpräparat aus D_6. Das gleiche Verhalten wie vorige Figur. Starke Wurzeldegeneration (*).

Fig. 8. Querschnitt aus D_{5-6} nach v. Gieson. Ausgedehnte Lückenfeldbildung, dazwischen umschriebene nekrotische Herdchen. Vorderhörner entartet.

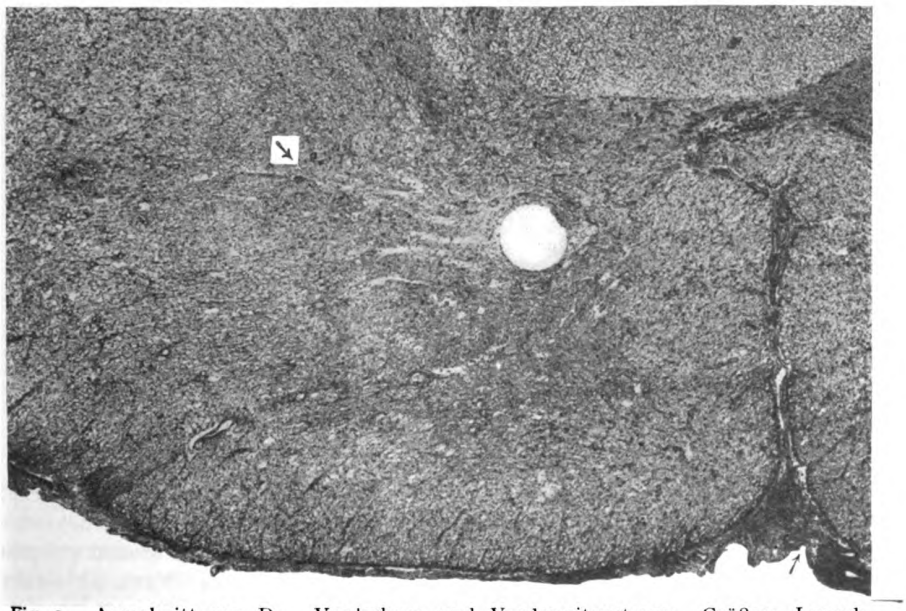

Fig. 9. Ausschnitt aus D_4. Vorderhorn und Vorderseitenstrang. Größere Lymphcyste im degenerierten Vorderhorn. Piaverdickung und Infiltration. Gefäßveränderung.

änderungen der Umgebung, insbesondere die frischen Infiltrationen an den Gefäßen und die Gewebeverdichtung mit Gliawucherung.

1. Dorsalsegment. Hochgradig deformiert. Querschnitt asymmetrisch, stark verzogen; ebenso die Form der grauen Substanz. Vorderhörner in eine zellreiche sklerotische Glianarbe verwandelt, deren zentraler Teil aus fast völlig kernlosem nekrotischem Gewebe besteht. In der dorsolateralen Zellsäule beiderseits ziemlich viele große Ganglien-

Digitized by Google
Original from THE OHIO STATE UNIVERSITY
Generated on 2018-07-27 13:34 GMT / http://hdl.handle.net/2027/osu.32435056932478
Public Domain in the United States, Google-digitized / http://www.hathitrust.org/access_use#pd-us-google

zellen erhalten, aber meist sklerosiert, teilweise auch Veränderungen akuteren Charakters (Schwellung, Tigrolyse). Clarkesche Säulen besser erhalten als in anderen Abschnitten. Im übrigen Teil der Vorderhörner alle Ganglienzellen bis auf wenige hochgradig atrophische Elemente geschwunden. In den Hintersträngen spärliche Körnchenzellen in peri- und endoadventitiellen Lymphräumen. Kleine Cysten überall in der grauen und weißen Substanz verbreitet, auch in den Hintersträngen.

Unteres Cervicalmark. Im ganzen gut erhaltene Form. Im übrigen wie sonst. Im VI. Cervicalsegment finden sich über den ganzen Querschnitt zerstreut zahlreiche scharfrandige Cysten wie sie vom oberen Dorsalmark beschrieben sind. Es sind kreisrunde oder längliche cystische Löcher, in der grauen wie in der weißen Substanz, die insofern eine gewisse örtliche Bevorzugung zeigen, als sie in größerer Zahl in den zentralen Partien, spärlicher gegen die Peripherie der Schnittfläche hin vorzukommen

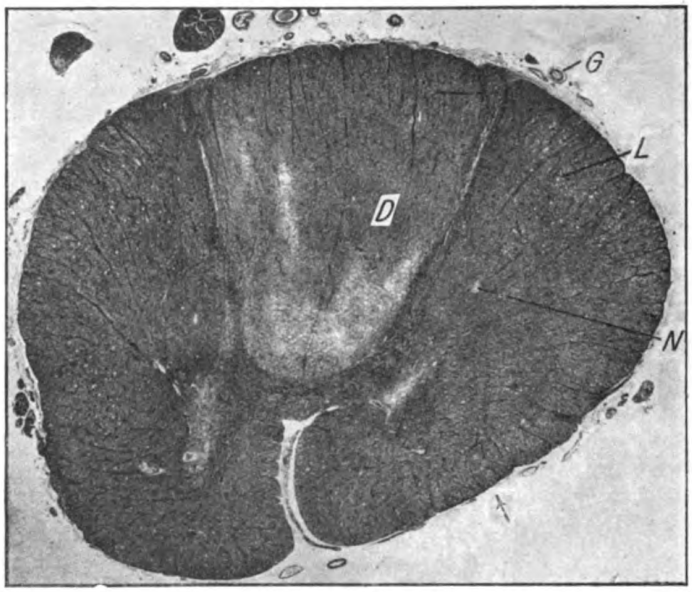

Fig. 10. Querschnitt aus D_3. Lückenfelder (*L*) und nekrotische Herde (*N*) in der weißen Substanz. Vorderhörner hochgradig entartet und geschrumpft. Degeneration in den Hintersträngen. Gefäße verdickt (*G*).

scheinen. Ihre Größe und Durchmesser variieren stark (0,1—0,3 mm). Öfters liegt im Zentrum eines solchen Loches ein quer- oder längsgetroffenes, meist atrophisches Gefäß, doch sind die meisten Cystchen ganz ohne Inhalt. Zwischen ihnen finden sich nekrotische Herdchen eingestreut, die ebenfalls häufig ihre Beziehung zu einem zentral gelegenen, hyalin oder fibrös entarteten kleinen Gefäß erkennen lassen. Unsere Abbildungen (Fig. 13) zeigen Vorderhorn und Pyramidenseitenstrang von solchen Herden durchsetzt. Im Seitenstrang handelt es sich, abgesehen von den erwähnten leeren Cysten, um kleinste Herde von wechselnder Gestalt, mit nekrotischem Inhalt. Im Vorderhorn sind die Nekrosen ausgedehnter, teilweise kommt es durch Konfluenz mehrerer kleiner Herde zur Einschmelzung großer Bezirke. Bei letzteren läßt sich nachweisen, daß sie in Beziehung zu einem größeren Gefäß stehen, das häufig zentral gelegen ist und dann wie in einem toten Gewebe eingebettet erscheint. Offenbar handelt es sich hierbei um ein Stadium des Gewebszerfalls, das im weiteren Fortschreiten zur Ausbildung der vorerwähnten Cysten führt. Während die früheren Stadien reaktive Erscheinungen seitens der Glia vermissen lassen und keine Infiltration zeigen, findet sich um die voll ausgebil-

Generated on 2018-07-27 13:34 GMT / http://hdl.handle.net/2027/osu.32435056932478
Public Domain in the United States, Google-digitized / http://www.hathitrust.org/access_use#pd-us-google
Digitized by Google
Original from THE OHIO STATE UNIVERSITY

deten Cysten oft ein derber Gliasaum, stellenweise auch Zellvermehrung mit Körnchenzellen in den Lymphräumen größerer Gefäße.

Außer den Cysten bzw. Nekrosen findet sich in Schnitten aus dem unteren Halsmark innerhalb der Vorderhörner beiderseits eine größere myelomalacische Erweichung in Form eines gegen die Umgebung nicht scharf abgegrenzten Herdes, der in der Mitte zur völligen Verflüssigung der grauen Substanz geführt hat. Innerhalb dieses Bezirkes trifft man viele überaus blutreiche Gefäße, in deren Umgebung miliare Blutaustritte, grobscholligen Detritus, da und dort auch eine größere Blutung in das zerfallende Gewebe hinein. Thromben sind nicht nachweisbar. Die Gefäße dieser Partie sind prall gefüllt, ihre Wandungen vielfach verdickt und fibrös entartet, aber ohne ausgesprochene kleinzellige Infiltration, also akut entzündliche Vorgänge. Massenhaft amorphe Abbaukugeln in den Hinter- und den Randpartien der Seitenstränge.

In den mittleren oberen Cervicalsegmenten nimmt der Krankheitsprozeß an Intensität ab, Infiltrationen sind kaum mehr nachweisbar; im C 3 ist eine vereinzelte Cyste. Das Verhalten der Markscheiden und der weißen Stränge ist unten geschildert. Hintere Wurzeln o. B.

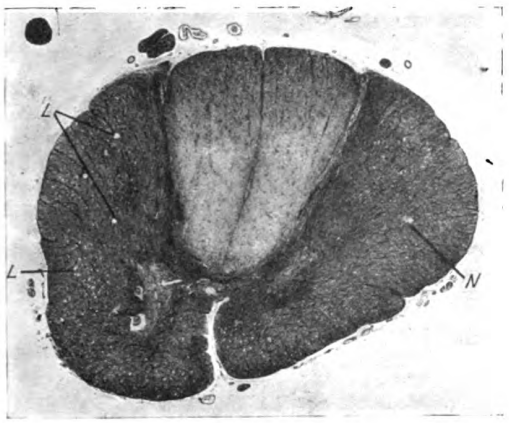

Fig. 11. Ähnliche Verhältnisse wie in voriger Figur aus dem gleichen Segment (D_3).

Wir wollen der Einzelbeschreibung eine gemeinsame Besprechung einiger wichtiger histologischer Eigentümlichkeiten, namentlich des

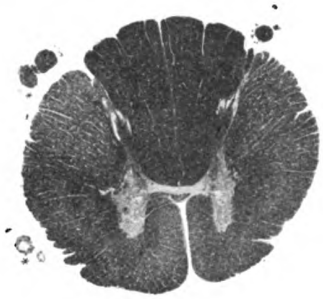

Fig. 12. Markscheidenpräparat aus D_1.

Verhaltens der Markfasern, der Cysten und der amorphen Abbaustoffe, anschließen, da sie für die Beurteilung des histopathologischen Befundes von Bedeutung sind.

Markscheiden. Derselbe Typus der Faserdegeneration, den wir beim Lumbalmark genauer beschrieben haben, findet sich durch alle Segmente des Rückenmarks in gleicher Weise wieder. Der Markfaserausfall ist am stärksten in den Seiten- und Vordersträngen, während die Hinterstränge relativ gut erhalten und dunkel gefärbt erscheinen. Hervorzuheben ist dabei aber vor allem der nicht systematische Charakter des Faserausfalls innerhalb der einzelnen Segmente, die Diskontinuität und Ungleichartigkeit des Prozesses in verschiedenen Höhen des Rückenmarks und die circumscripte Nekrosenbildung. Eine gewisse Ähnlichkeit des Gesamtbildes mit der amyotrophischen Lateralsklerose besteht zweifellos durch die relative Intaktheit der Hinterstränge, aber wenn man eine größere Anzahl von Schnitten genauer und bei starken Vergrößerungen untersucht, so sieht man, daß nicht eine geschlossene, systematische Degeneration vorliegt, sondern herdförmig auftretende Lückenfelder, die sich in ziemlich unregelmäßiger Weise bald mehr über den Seitensträngen, bald mehr über den Vorder-

Digitized by Google
Original from THE OHIO STATE UNIVERSITY
Generated on 2018-07-27 13:34 GMT / http://hdl.handle.net/2027/osu.32435056932478
Public Domain in the United States, Google-digitized / http://www.hathitrust.org/access_use#pd-us-google

strängen, spärlich auch in den Hintersträngen ausbreiten. Es handelt sich also um Areolierung, wie sie Redlich bei gewissen Formen von multipler Sklerose mit besonders rapidem Verfall des Nervengewebes, vielleicht als Folge akuter Zirkulationsstörung beschrieben hat (perivasculäre Areolierung?). Eine Beziehung der stärker ausgeprägten Flecken zu pathologisch veränderten Gefäßen ist vielfach erkennbar. Nirgends findet sich — um das nochmals besonders zu betonen — das bekannte dreieckige Degenerationsfeld der Pyramiden im Seitenstrang umschrieben ausgeprägt. In keiner Höhe des Rückenmarks auch läßt sich eine Beschränkung der Degenerationszone auf die Pyramidenvorderstränge nachweisen. Überall vielmehr sind alle anderen Systeme der Vorderstränge in erheblichem Maße bald mehr, bald

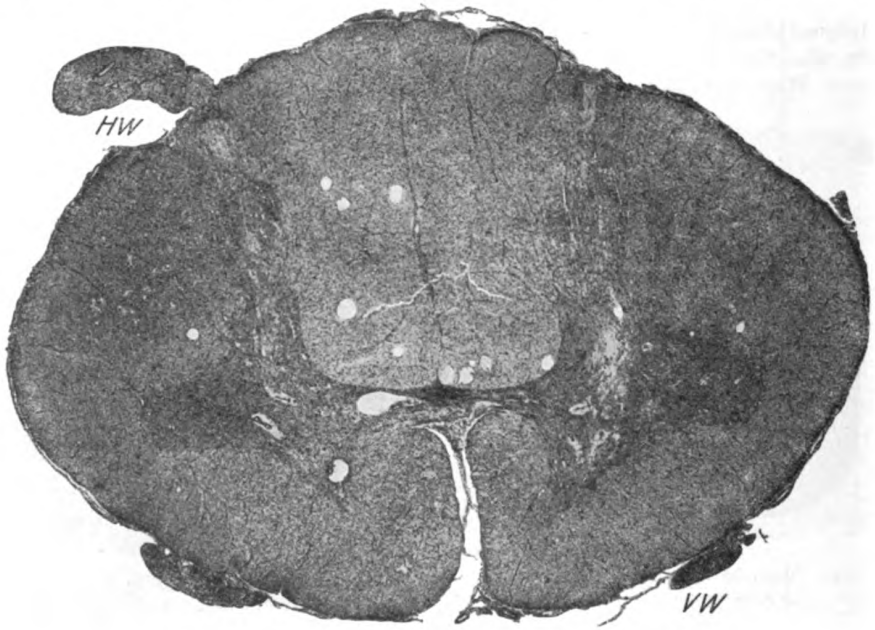

Fig. 13. Nisslpräparat aus C_6. (Beschreibung S. 61.)

weniger als die Pyramidenstränge, mitbetroffen. Überall trifft man besonders bei schwacher Vergrößerung auf den ersten Blick neben den dunkler sich abhebenden Hintersträngen die diffuse durch Lückenfeldbildung stark gelichteten Vorder- und Seitenstränge, wobei stets die seitliche Grenzschicht, ebenfalls meist gleichmäßig dunkel gefärbt, sich von den helleren Nachbarzonen gut abhebt. Die Ausdehnung und Intensität der Lichtung ist auf den verschiedenen Höhen des Rückenmarks nicht überall gleich, es besteht vielmehr eine starke Variation in den einzelnen Segmenten, dagegen herrscht eine gewisse Symmetrie der beiden Seiten in gleichen Rückenmarkshöhen. Während die Faserlichtung im unteren Dorsal- und im Lendenmark über die ganze Fläche der Vorderstränge sich verteilt und eine erhebliche und wesentliche Bevorzugung eines Systems, also insbesondere der Pyramidenbahnen, sich nicht erkennen läßt, vielmehr auch die Kleinhirnseitenstränge und die anterolateralen Bündel in verschiedenen Segmenten mehr oder weniger stark betrifft, macht die Aufhellung im oberen Dorsal- und im Cervicalmark einen mehr circum-

Generated on 2018-07-27 13:34 GMT / http://hdl.handle.net/2027/osu.32435056932478
Public Domain in the United States, Google-digitized / http://www.hathitrust.org/access_use#pd-us-google
Digitized by Google
Original from THE OHIO STATE UNIVERSITY

scripten Eindruck, indem die Lichtungsfelder sich hier stärker in den Pyramidensträngen ausprägen als in den anderen Bahnen. Hier grenzt sich die Lichtung im Vorderstrang vielfach schärfer ab. Auch zwischen rechts und links finden sich auf denselben Schnitten merklichere Verschiedenheiten, so ist z. B. im Dorsal- und Cervicalmark regelmäßig die linke Vorderstranglichtung wesentlich schmäler als die rechte (Fig. 16). Die Lückenfeldbildung tritt meist am deutlichsten in den Vordersträngen hervor, während die oben erwähnten circumscripten herdförmigen Nekrosen ihre Prädilektionsstelle in den Seitensträngen haben (Fig. 8, 11, 16). Gegenüber den hochgradigen Degenerationen in den Vorder-Seitensträngen tritt der Faserausfall in den Hintersträngen auf allen Höhen des Rückenmarks zurück,

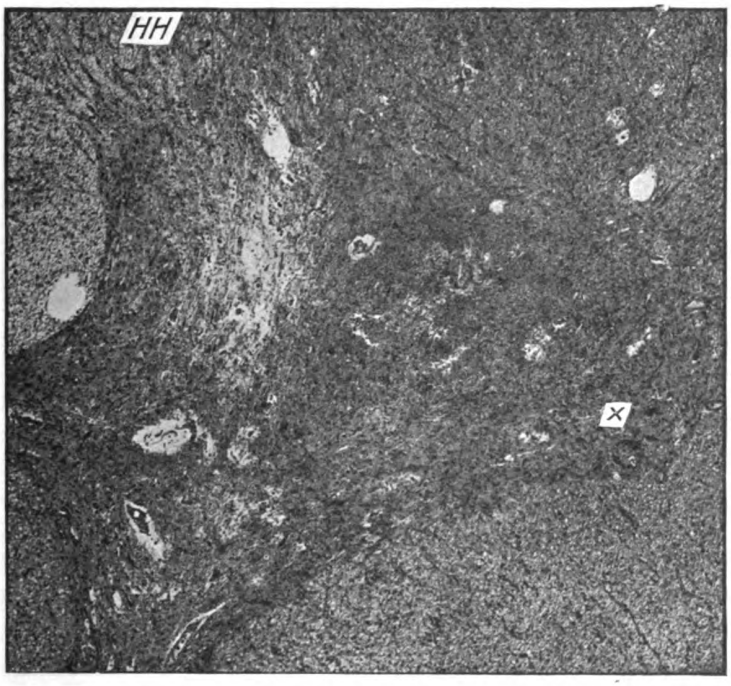

Fig. 14. Stärker vergrößerter Ausschnitt des Vorderhorns von Figur 13.

so daß man bei schwacher Vergrößerung den Eindruck einer völligen Intaktheit haben könnte. Bei genauer Durchsicht der Präparate in verschiedenen Segmenten ergibt sich jedoch, daß auch in den Hintersträngen nicht unerhebliche degenerative Ausfälle bestehen. Meist ist das Gebiet des ovalen Hinterstrangbündels und des ventralen Hinterstrangfelds deutlich gelichtet. Allerdings handelt es sich auch hier nicht um einen streng systematischen Charakter des Faserausfalls. Am stärksten ist die Atrophie in den unteren Partien des Rückenmarks, nach oben zu nimmt sie mehr und mehr ab. An deren Stelle ist im Cervicalmark der Gollsche Strang deutlich aufgehellt im Vergleich zum Burdachschen. Die vorderen Wurzeln erweisen sich allenthalben als schwer degeneriert sowohl im intra- als im extramedullären Verlauf, aber auch in den hinteren Wurzeln finden sich nicht allzuselten Anzeichen einer teils isolierten, teils bündelförmigen Faserdegeneration mit stellenweiser Vermehrung

Generated on 2018-07-27 13:34 GMT / http://hdl.handle.net/2027/osu.32435056932478
Public Domain in the United States, Google-digitized / http://www.hathitrust.org/access_use#pd-us-google
Digitized by Google
Original from THE OHIO STATE UNIVERSITY

des endoneuralen Bindegewebs und vereinzelt sogar mit Rundzellenansammlungen. Selbst in dem relativ gut erhaltenen oberen Halsmark kommen mehr oder minder stark degenerierte Partien an den hinteren Wurzeln vor (Fig. 12). In der Medulla oblongata und im oberen Halsmark fallen die starkgelichteten Hellwegschen Bündel in die Augen. Besondere Bedeutung im Hinblick auf die differentialdiagnostische



Fig. 15. Ausschnitt aus Hinterhorn und Seitenstrang von C_6. Zahlreiche Nekrosen (*N*) im Pyramidenseitenstrang nebst starker Gliawucherung und Lückenfeldbildung. Größere Lymphcysten.

Fig. 16. Markscheidenpräparat aus C_3. Ausgedehnte Faserdegeneration im ganzen Querschnitt. Vordere und hintere Wurzeln teils total, teils bündelweise degeneriert (*D*). Außer der diffusen Faserlichtung, umschriebene Nekrosen (*N*).

Unterscheidung von der amyotrophischen Lateralsklerose gewinnt die Tatsache, daß schon in diesen Höhen, namentlich aber von der Pyramidenkreuzung aufwärts, die Pyramidendegeneration rasch abnimmt und schon in mittleren Teilen der Oblongata und in der Pons kaum mehr und in den Hirnschenkeln nicht einmal mehr in Form einer geringen Aufhellung nachweisbar ist.

Außer den über größere Bezirke ausgebreiteten Lückenfeldern finden sich eigenartige scharf umschriebene Nekrosen größeren und kleineren Umfangs in der weißen Substanz, innerhalb deren sowohl das nervöse Gewebe wie die Stützsubstanz zugrunde gegangen ist, und die im Markscheidenpräparat deutlich als unregelmäßig gestaltete helle Flecke erscheinen (Fig. 11, 16). Die Gestalt dieser nekrotischen Herde ist ebenso wie ihr Umfang außerordentlich wechselnd. Bald sind es kleine runde, nur den Umfang von wenigen Markscheiden einnehmende Herdchen, bald handelt es sich um größere, oft buchtig aussehende Herde, die den Eindruck

Generated on 2018-07-27 13:34 GMT / http://hdl.handle.net/2027/osu.32435056932478
Public Domain in the United States, Google-digitized / http://www.hathitrust.org/access_use#pd-us-google
Digitized by Google
Original from THE OHIO STATE UNIVERSITY

machen, als ob sie durch Konfluenz von kleineren entstanden wären. Vielfach ist eine Beziehung der nekrotischen Flecken zu pathologisch veränderten Gefäßen unverkennbar. Man sieht nicht selten im Zentrum eines solchen Faserlichtungsbezirkes ein Gefäß liegen, dessen Wandungen verdickt und dessen Lumen verengert ist. Handelt es sich um ein größeres längs- oder stark quergetroffenes (sklerotisches) Gefäß, so läßt sich nachweisen, wie im ganzen Verlaufe desselben das angrenzende Gewebe zerfällt, so daß ein mehr oder weniger langgestreckter Lichtungsbezirk entsteht, innerhalb dessen die Markscheiden völlig ungefärbt geblieben sind. Der periadventitielle Lymphraum ist in solchen Gebieten regelmäßig außerordentlich stark erweitert (Lymphstauung). Eine Vermehrung der Gefäßwandzellen oder stärkere Infiltration fehlt dagegen; es finden sich nirgends Körnchenzellenansammlungen. Auch läßt sich eine Vermehrung der Gliazellen in der Umgebung der Nekrosen nicht nachweisen. Die Gestalt der Herde namentlich der größeren Nekrosen ist mit der Annahme einer perivasculären Nekrose zum mindesten gut verträglich und gerade der letztere Befund, wo sich ein umfänglicher Herd an ein schwer verändertes großes Gefäß anlehnt und dieses umgibt, scheint im Zusammenhang mit der zweifellos bestehenden Lymphstauung eine solche Annahme geradezu zwingend zu machen. Die Rarifizierung des Gewebes in der weiteren Umgebung könnte man auf ein langsam zunehmendes, konzentrisches vom Gefäß aus fortschreitendes Wachstum auffassen.

Fig. 17. Markscheidenpräparat aus C_1. Übergang in die Medulla oblongata. *HWd* = stark degenerierte hintere Wurzel. Lichtung der Hinterstränge. Entartung der Hellwegschen Bündel.

Cysten. Was die Cysten betrifft, so ist folgendes zu erwähnen. Vom 4. Lumbalsegment proximalwärts treten vereinzelte scharf umschriebene cystische Hohlräume von wechselnder Größe und Gestalt innerhalb des Rückenmarksquerschnittes auf, wie sie näher bei D 4 und C 6 beschrieben sind. Diese finden sich vorwiegend in den Seitensträngen, jedoch nicht auf das Areal der Pyramidenseitenstränge beschränkt, sondern auch im Kleinhirnseitenstrang und im Vorderseitenstrang. Spärlicher sind sie in der grauen Substanz. Die Hauptgegend der Cystenbildung ist das obere Dorsal- und das untere Cervicalmark; im übrigen Lumbalmark wie im unteren Dorsalmark finden sich keine derartigen cystischen Hohlräume. Im 6. Dorsalsegment ist keine miliar umschriebene Cystenbildung vorhanden, sondern das ganze linke und in geringerem Grade auch das rechte Vorderhorn ist in ganzer Ausdehnung zerfallen und erweicht. Das Vorderhorn stellt hier eine teilweise mit Detritus angefüllte, weite buchtige Höhle dar, deren Ränder unscharf und wie zernagt aussehen. Erst vom 4. Dorsalsegment ab stellen sich nach oben hin zunehmend in reichlicher Menge derartige Cystenbildungen ein, sowohl über die graue wie die weiße Substanz verbreitet, vereinzelt auch in den Hintersträngen. Man kann in einzelnen Schnitten bis zu 10 und mehr solcher Hohlräume zählen. Ihre Zahl, Größe, Form und Verteilung wechselt von Segment zu Segment. Sie erstrecken sich bis zum 3. Cervicalsegment und werden nach oben zu spärlicher. In

Digitized by Google
Original from THE OHIO STATE UNIVERSITY
Generated on 2018-07-27 13:35 GMT / http://hdl.handle.net/2027/osu.32435056932478
Public Domain in the United States, Google-digitized / http://www.hathitrust.org/access_use#pd-us-google

einigen Schnitten dieses Segments findet sich nur eine Gruppe kleiner Cystchen in den Hintersträngen, während alle anderen Abschnitte, auch die Seitenstränge, frei davon sind. Meist handelt es sich im Querschnitt um kreisrunde, häufig um länglichrunde, aber auch um unregelmäßig gestaltete, glattrandige Hohlräume, die vielfach eine sichere Beziehung zu Gefäßen erkennen lassen. Die Cysten sind ohne Zweifel vaskulärer Entstehung. Eine größere Anzahl Cysten ist leer oder mit geronnener Lymphe erfüllt und stellt nichts anderes als stark dilatierte kleine Lymphgefäße dar, was schon daraus hervorgeht, daß man noch zuweilen die auseinandergedrängte Endothelwand des Gefäßes erkennen kann. Andere Cysten lassen sich als dilatierte durch Stauung entstandene Lymphräume erklären. Ein dritter Teil, und das sind besonders die unregelmäßig gestalteten langgestreckten und aus mehreren Ausbuchtungen zusammengesetzten Höhlungen, deren Mitte vielfach durch ein pathologisch verändertes Blutgefäß und darum herum gelagerte nekrotische Massen eingenommen wird, entsteht wohl durch einen ähnlichen vaskulären Prozeß. Daß es sich nicht um postmortale oder agonale, etwa auf Einwanderung von gasbildenden Bakterien oder auf Fäulnis beruhende artifizielle Cysten handeln kann, geht aus der Tatsache hervor, daß in der Umgebung mancher Cysten sich Körnchenzellen, die sonst nur spärlich angetroffen werden, in größeren Mengen finden, ferner daraus, daß diese Cysten in ihrer Umgebung stärkere Gliawucherung und sklerotisch verdichtete Partien aufweisen. In ihrer Umgebung ist das Gewebe teilweise aufgelockert (Ödem) oder auch verdichtet (Gliawucherung). Ebenso kann wohl mit Sicherheit ausgeschlossen werden, daß es sich einfach um technische Kunstprodukte, sogenannte Schrumpfräume, handelt. Dagegen spricht außer dem geschilderten histologischen Verhalten, schon allein die Art ihrer Verteilung und ihr vorwiegendes Vorkommen an gewissen Prädilektionsorten, während bei Einwirkung chemischer Agenzien das ganze Gewebe gleichmäßig über den Schnitt verteilt die Schrumpfungsvorgänge zeigen müßte. Dagegen ist die Vermutung nicht von der Hand zu weisen, daß es an manchen Stellen zu einem Ausfall von Gewebe, insbesondere von degenerierten Gefäßen, aber auch von anderen Bestandteilen aus den Höhlungen gekommen ist. Dies scheint namentlich dort der Fall zu sein, wo ein Teil einer Cyste noch Inhalt führt, wogegen der andere leer ist.

Amorphe Abbaustoffe. Außer den vielfach erwähnten typischen Körnchenzellen sind in unserem Falle als auffällige und das pathologisch-anatomische Bild stellenweise beherrschende Erscheinung zu nennen, in runden Kugeln oder als längliche Schollen massenhaft auftretenden Abbaustoffe, die in den unteren Rückenmarksabschnitten geradezu in enormen Mengen vorkommen und früher unter dem Sammelnamen der Corpora amylacea zusammengefaßt wurden. Sie verhalten sich färberisch sehr verschiedenartig. Ein Teil besitzt ein homogenes, strukturloses, stark lichtbrechendes Aussehen von gleichartiger Farbe, ein anderer Teil ist deutlich geschichtet und setzt sich aus mehreren in Farben abwechselnden Lagen zusammen. Eine dritte Art schließlich besitzt einen dunkleren runden Kern, ist im übrigen homogen oder leicht körnig und meist schwach färbbar und von anderer Farbe als der Kern. Was ihr Vorkommen betrifft, so sind diese amorphen Stoffe am reichlichsten im Gebiet der Seiten- und Hinterstränge des Lumbal- und unteren Dorsalmarks. Sehr starke Anhäufungen finden sich in der Peripherie des Rückenmarks und entlang den Gliasepten, namentlich dort, wo die gliöse Randschicht

Digitized by Google
Original from THE OHIO STATE UNIVERSITY
Generated on 2018-07-27 13:35 GMT / http://hdl.handle.net/2027/osu.32435056932478
Public Domain in the United States, Google-digitized / http://www.hathitrust.org/access_use#pd-us-google

stark gewuchert und verdickt ist. Innerhalb dieser und der davon ausgehenden Septen, finden sie sich stellenweise in dichten Haufen an den Seiten-Vordersträngen, an der Wurzel Eintrittszone und an der Oberfläche der Hinterstränge, ein Vorkommen wie es ähnlich bei der Tabes beobachtet ist. In der grauen Substanz fehlen sie durchweg. Im ganzen spärlicher ist ihr Vorkommen in dem oberflächlichen Gliafaserfilz der Seitenstränge und der Vorderstränge sowie an deren Septen, obwohl auch hier an einzelnen Stellen haufenweise Ansammlungen, wenn auch nicht in dem Grade wie in den Hintersträngen, vorhanden sind. Ganz fehlen sie in der grauen Substanz mit Ausnahme der Spitze der Hinterhörner, wo sie ebenfalls in der Umgebung der eintretenden Wurzeln größere Konglomerate bilden. Es enthalten also gerade diejenigen Teile des Rückenmarks solche Stoffe in den größten Mengen, die nach den anderen Färbemethoden wenig oder gar nicht verändert erscheinen. Für die Beurteilung ihrer histopathologischen Bedeutung ist es wichtig, daß sie hinsichtlich ihrer Verteilung auf dem Querschnitt oft geradezu das Negativ der mit Scharlach sich rotfärbenden lipoiden Abbaustoffe und der Zerfallsprodukte der Markscheiden darstellen. Ihre Deutung ist jedoch noch eine strittige. Unzweifelhaft handelt es sich um verschiedenartige Stoffe. Schmaus faßt sie als Ansammlungen von bei der Härtung geronnenem Exsudat auf und erblickt in ihrem Vorhandensein einen Beweis dafür, daß den Quellungs- und Degenerationsvorgängen ein entzündliches Ödem zugrunde liegt. Nach Alzheimer sind sie indessen nicht als postmortale Niederschläge, sondern als Fällungsprodukte anzusehen, die schon im Leben aus der Gewebsflüssigkeit ausgefällt wurden. Sie gehören geradezu zum Bilde mancher akuter und chronischer Krankheiten des Zentralnervensystems, insbesondere des Rückenmarks und finden sich hier in großen Mengen sowohl an Orten akuter Zerfallsvorgänge wie an Stellen von ganz chronisch verlaufenden Veränderungen, beispielsweise bei der Tabes in einer ähnlichen Anordnung und Verteilung wie in unserem Falle. Es handelt sich also zweifellos um eigenartige ihrer histochemischen Natur nach noch unaufgeklärte Stoffwechselprodukte, die im Verlaufe von chronisch und akut zum Verfall des Nervengewebes führenden Erkrankungsprozessen ebenso auftreten und wieder verschwinden wie andere pathologische Stoffe, die wir als Abbauprodukte bezeichnen. Dafür spricht auch die Tatsache, daß sich zu ihnen die Glia ähnlich verhält wie jenen Stoffen gegenüber. An manchen Stellen mit reichem Vorkommen findet man eine ihnen gegenüber so gut wie ganz reaktionslose Glia, an andern Stellen wirken sie wie Fremdkörper, in dem die Glia zur Wucherung angeregt wird.

C. Zusammenfassung.

Bei einer unverheirateten, neuropathisch belasteten Frau entwickelte sich im Alter von 43 Jahren, nach den Angaben der Patientin im Anschluß an eine vor längerer Zeit durchgemachte Influenza ein chronisches organisches Nervenleiden, das mit Schmerzen in der rechten Hüfte begann (1904), allmählich unter blitzartig durchfahrenden Schmerzen im ganzen rechten Bein, später Kreuzweh und gürtelförmigen Schmerzen sich verschlimmerte und nach 4 Jahren zu Störungen der Beweglichkeit in den Beinen führte, die mit einer Erschwerung des Gehens einhergingen, derart, daß die Kranke nicht mehr ordentlich auftreten konnte und daß der rechte Fuß umkippte. Dabei machte sich eine zunehmende allgemeine Schwäche

Digitized by Google
Original from THE OHIO STATE UNIVERSITY
Generated on 2018-07-27 13:35 GMT / http://hdl.handle.net/2027/osu.32435056932478
Public Domain in the United States, Google-digitized / http://www.hathitrust.org/access_use#pd-us-google

zunächst im rechten Bein geltend und im Oktober 1908 wurde eine Parese und Atrophie der rechten Peroneusgruppe festgestellt. Im Februar und März 1909 bestand eine Erschwerung aller Bewegungen am rechten Beine, während das linke Bein und die Arme noch normale Beweglichkeit besaßen, ferner war allgemeine Steigerung der Sehnenreflexe sowohl an den unteren wie oberen Extremitäten vorhanden, ohne objektive Sensibilitätsstörungen und ohne Entartungsreaktion aber mit positivem Babinski rechts. Es bestand damals Druckempfindlichkeit außen neben der Tibiakante. Pupillen, Augenbewegungen und Augenhintergrund waren intakt, ebenso Blase und Mastdarm. Die Differentialdiagnose schwankte anfangs zwischen multipler Sklerose, Rückenmarkstumor und Neuritis. Da beide Prozesse im Laufe der Beobachtung auszuschließen waren, so gelangte man zur Wahrscheinlichkeitsdiagnose eines Tumors der Medulla spinalis. — In der Folgezeit klagte die Patientin dauernd über Schmerzen im rechten Bein und Steifigkeit beiderseits nach längerem Sitzen. Es stellten sich fibrilläre Zuckungen ein, und auch im linken Bein begann, ohne daß hier jemals Schmerzen vorhanden waren, die Kraft langsam zu schwinden. Späterhin traten auch hier fibrilläre Zuckungen ein. Die Kraft in den Armen war damals noch gut, doch kam es häufig zum Einschlafen der Arme. Anfang November 1909, d. h. ein halbes Jahr nach der ersten Beobachtung in der Medizinischen Klinik, etwa vier Jahre nach Beginn der ersten Symptome kam Patientin wegen schwerer Depression in die Klinik für Gemüts- und Nervenkrankheiten zu Tübingen. Das rechte Bein war jetzt fast völlig gelähmt, schlaff und atrophisch, nur die Zehen zeigten sich noch etwas aktiv beweglich. Im linken Bein bestand ebenfalls eine schlaffe Parese. Die früheren spastischen Erscheinungen (Babinski) fehlten jetzt. Knie-, Achilles- und Plantarreflex waren erloschen. Schon früher waren Erscheinungen von Entartungsreaktion in den Beinen nachgewiesen, während lebhafte Armreflexe bestanden. Die grobe Kraft im rechten Arm war herabgesetzt. Seitens der Sensibilität war Hypästhesie, Hypalgesie und Thermhypästhesie an der unteren Hälfte des Rumpfs und den Beinen vorhanden, rechts stärker als links. Die Thermhypästhesie bestand am deutlichsten im Gebiet des rechten Unterschenkels. Außerdem zeigte sich die elektrocutane Empfindlichkeit von den Knien abwärts herabgesetzt. Trophische Störungen der Haut waren nicht vorhanden. Die Hirnnerven zeigten keine Ausfalls- oder Reizerscheinungen. Vom Dezember 1909 bis Februar 1910 wurde viel über heftige Schmerzen und Parästhesien in Händen und Armen, sowie zeitweise auch im ganzen Körper, geklagt. Im Lauf des Sommers 1910 kam Schwäche im Rumpf und in den Armen hinzu. Die Kranke hatte keinen Halt mehr im Kreuz, konnte nicht mehr sitzen und sank zusammen. Die schlaffe Lähmung des rechten Beines war jetzt eine vollständige, während am linken Bein noch geringe Zehenbewegungen ausgeführt werden konnten. Im linken Oberschenkel, in den Armen, an den Daumenballen beider Hände traten fibrilläre Zuckungen auf. Oktober 1910 wurde die schlaffe Lähmung am linken Bein stärker und es bestand schließlich eine vollständige schlaffe Paraplegie beider Beine; auch die Parese der Arme machte Fortschritte, die kleinen Handmuskeln begannen zu atrophieren, es kam zum Auftreten stechender Schmerzen in der linken Gesichtshälfte, zu starker Abmagerung im Gesicht und in raschem Fortschreiten zur Entwicklung von bulbären Symptomen in Form von Schluck- und Atemstörungen, die nach wenigen Wochen (November 1910) zum Exitus führten. Trismus, Krallenhandstellung, Masseterenklonus, Blasen-,

Generated on 2018-07-27 13:35 GMT / http://hdl.handle.net/2027/osu.32435056932478
Public Domain in the United States, Google-digitized / http://www.hathitrust.org/access_use#pd-us-google
Digitized by Google
Original from THE OHIO STATE UNIVERSITY

Mastdarmlähmung waren während der ganzen Krankheit nie zur Beobachtung gekommen. Auch fehlten dauernd okuläre Symptome, Intentionstremor, Nystagmus sowie Dysarthrie und andere Kardinalsymptome der multiplen Sklerose. Dagegen ging mit der Entwicklung des körperlichen Leidens hauptsächlich im Anfang eine schwere psychische Veränderung im Sinne eines melancholischen Zustandes mit Selbstvorwürfen, Lebensüberdruß, Verfolgungsvorstellungen usw. einher, dessen Pathogenese hier nicht eingehender berücksichtigt werden kann. Daß chronisch progressive Rückenmarkserkrankungen häufig mit Gemütsdepressionen verbunden sind, ist eine bekannte Tatsache.

Auf Grund des geschilderten klinischen Krankheitsverlaufes mußte man anatomisch an einen fortschreitenden Prozeß im Rückenmark mit Beteiligung der motorischen und sensibeln Systeme denken. Nach anfänglichen Reizerscheinungen zunächst in Form von Schmerzen im rechten Bein, zeitweise lanzinierenden Charakters, war eine spastische Parese gefolgt, die im weiteren Verlauf zur Atrophie führte und schließlich in vollständig schlaffe Lähmung überging. Im linken Bein setzt später, ohne neuralgisches Vorstadium und ohne daß spastische Erscheinungen jeweils sicher beobachtet worden waren, langsam progressiv eine schlaffe atrophische Lähmung ein. Der Lähmung der Rumpfmuskeln gingen dagegen wieder ein neuralgisches Vorstadium (Kreuz- und Gürtelschmerzen) voraus. Ebenso war die schlaffe Parese und Atrophie der Arme eingeleitet durch ausgesprochene Schmerzen und Parästhesien in den Armen. Bulbäre Lähmungserscheinungen führten schließlich zum Tod.

Differentialdiagnostisch kamen im Initialstadium Rückenmarkstumor oder Polyneuritis in Betracht. Man konnte während der ersten Krankheitsphase an eine extramedulläre Neubildung mit Wurzelschmerzen und nachfolgender Kompressionsmyelitis denken. Auch für multiple Neuritis ließen sich mancherlei Erscheinungen anführen: der subakute, fortschreitende Verlauf, die starken Schmerzen und Parästhesien, die späteren objektiven Sensibilitätsstörungen, die trophisch-motorischen Störungen, beginnend im Peroneusgebiet, die Intaktheit von Blasen- und Mastdarmfunktion, die bei diesem Leiden meist unbeeinträchtigt ist. Auch die Ausbildung eines Depressionszustandes ließ sich wohl damit vereinbaren, da psychische Störungen eine häufige Komplikation der Polyneuritis darstellen. Gegen diese Annahme sprachen das Fehlen der Ataxie, namentlich der Schwellung und Druckempfindlichkeit der Nervenstämme sowie der weitere Verlauf.

Von den übrigen differentialdiagnostisch in Betracht kommenden chronisch-progressiven Rückenmarksaffektionen scheiden nach dem Ergebnis der Autopsie von vornherein die multiple Sklerose, die Syringomyelie und die einfache Poliomyelitis anterior chronica aus. An eine subakute atrophische Spinallähmung war in der ersten Zeit wohl zu denken. Leichte rheumatische Schmerzen können hierbei auftreten, wenn sie auch eine untergeordnete Rolle spielen (Oppenheim). Der Beginn mit Schwäche in einem Bein, die Beschränkung auf eine Muskelgruppe, das allmähliche Übergreifen auf das andere Bein kommen ebenso vor wie in unserem Falle. Allein der anatomische Befund mit der ausgebreiteten Degeneration der Rückenmarkstränge widerspricht dieser Diagnose durchaus, wenn nicht schon der spätere klinische Verlauf sie ausgeschlossen hätte. Auch ist zu bedenken, daß die chronische Form der Poliomyelitis anterior ein sehr seltenes Leiden ist und daß nach Oppenheim die

Digitized by Google
Original from THE OHIO STATE UNIVERSITY
Generated on 2018-07-27 13:35 GMT / http://hdl.handle.net/2027/osu.32435056932478
Public Domain in the United States, Google-digitized / http://www.hathitrust.org/access_use#pd-us-google

große Mehrzahl der als subakute Poliomyelitis aufgefaßten Krankheitsfälle in die Kategorie der Polyneuritis gehört. Raymond spricht geradezu von einer unter dem Bilde der Poliomyelitis anterior verlaufenden Polyneuritis. Es darf also bei derartigen differentialdiagnostischen Erwägungen nicht vergessen werden, daß klinisch nach der Ansicht vieler Autoren, wie Brissaud, Raymond, Medea eine strenge Untersuchung in manchen Fällen gar nicht zu treffen ist und daß man unter Umständen mit einer Kombination beider Krankheiten rechnen muß, da dieselbe Schädlichkeit, welche zur Poliomyelitis führt, gleichzeitig eine Polyneuritis machen kann.

Es bleibt somit nur die Diagnose einer subakuten bzw. chronischen Myelitis und ihre Abgrenzung gegenüber der amyotrophischen Lateralsklerose übrig.

Daß unser Krankheitsbild klinisch gewisse Verwandtschaft mit der amyotrophischen Lateralsklerose besitzt und daß auch der mikroskopische Befund, namentlich das Markscheidenpräparat in mancher Hinsicht daran erinnert, ist nicht zu bestreiten. Klinisch stellen zwar nach allgemeiner Erfahrung die chronische Myelitis bzw. Poliomyelitis und die amyotrophische Lateralsklerose bei typischen Formen streng zu trennende Krankheiten dar, die Literatur zeigt jedoch atypische Fälle, die man ebensowohl der einen wie der anderen zurechnen könnte.

Es sei nur daran erinnert, daß Fälle von amyotrophischer Lateralsklerose beschrieben sind einerseits mit stark zurücktretenden spastischen Erscheinungen, andererseits mit den mannigfachsten Sensibilitätsstörungen und sogar Ataxie, und daß auch anatomisch Veränderungen in den nicht motorischen Systemen beschrieben sind, die in typischen Fällen ganz intakt sind. So hat Kahler schlaffe atrophische Lähmung bei fehlenden Spasmen und Rigidität bei einer ausgesprochenen entzündlichen Vorderhornerkrankung und kaum nachweisbaren Seitenstrangerkrankung als amyotrophische Lateralsklerose beschrieben. Senator stellte bei einem als typische Amyotrophie aufgefaßten Fall klinisch Schmerzen, anatomisch fehlende Atrophie der vorderen Wurzeln fest. Auch Pal beschrieb eine unter dem Bilde der Amyotrophie verlaufende Poliomyelitis mit Schmerzen.

Allerdings weist Oppenheim mit Recht darauf hin, daß bei derartig weitgehenden Modifikationen des Krankheitsbildes, namentlich wo spastische Erscheinungen fehlen, die Diagnose der amyotrophischen Lateralsklerose im klinischen Sinne keine Berechtigung habe, daß vielmehr eine chronisch-atrophische Spinallähmung also eine Poliomyelitis anterior vorliege. Ebenso wird man ihm im Interesse klinischer Klarheit beistimmen, wenn er fordert, daß Fälle mit vorherrschenden und von Anfang an bestehenden Schmerzen oder solche mit ausgesprochenen Veränderungen in den nichtmotorischen Bahnen, etwa gar in den Hintersträngen (Mott, Tredgold) oder den spinalen Kleinhirnbahnen (Holmes, Mura, Rossi-Roussy) und mit anderen weitgehenden anatomischen Abweichungen (Senator, Haenel) von der echten amyotrophischen Lateralsklerose zu trennen seien.

Diese stellt pathologisch anatomisch eine primäre degenerative Erkrankung des gesamten corticomuskulären Systems und nur von diesem dar, und zwar sowohl des motorischen Protoneurons (Vorderhorn — Vorderwurzel — motorischer Nerv) wie der sekundären corticospinalen Leitungsstrecke (Pyramidenbahn). Jedes Hinausgreifen des Krankheitsprozesses über dieses System namentlich die ausgesprochene Beteiligung sensibler Anteile schließt die reine unkomplizierte Amyo-

Generated on 2018-07-27 13:35 GMT / http://hdl.handle.net/2027/osu.32435056932478
Public Domain in the United States, Google-digitized / http://www.hathitrust.org/access_use#pd-us-google
Digitized by Google
Original from THE OHIO STATE UNIVERSITY

trophie aus. Freilich bleibt zu berücksichtigen, daß auf Grund von atypischen Einzelfällen namhafte Autoren (Leyden, Möbius, Goldscheider, Kahler) eine prinzipielle Trennung der amyotrophischen Lateralsklerose von der chronischen Poliomyelitis anterior ablehnen wollen und den einzigen Unterschied klinisch in der Art der Entwicklung und des Verlaufs anerkennen, während sie anatomisch die Poliomyelitis wie die Amyotrophie als primäre Erkrankung der nervösen motorischen Elemente nur mit verschiedener Ausdehnung und Lokalisation des Prozesses in der grauen und weißen Substanz also im Grunde als wesensgleich auffassen.

In unserem Falle macht die differentialdiagnostische Abgrenzung weniger große Schwierigkeiten. Symptomatologisch war das Krankheitsbild von Anfang an durch Schmerzen ausgezeichnet und lange Zeit neben Parästhesien dadurch beherrscht. Im späteren Verlauf gesellten sich objektive Ausfallserscheinungen auf sensiblem Gebiete (an den Beinen Hypästhesie für Berührung, Schmerzreize, Wärme und Kälte) dazu. Diese ausgesprochene Beteiligung der Sensibilität schloß von vornherein eine reine amyotrophische Lateralsklerose aus. Dazu kommt die Eigenart der Ausbreitung der Krankheitserscheinungen, der elektive Beginn in einem umschriebenen Muskelgebiet (Peroneus), der wesentliche Unterschied in dem Verhalten beider Beine, rechts zunächst spastische Parese, links sofortige Ausbildung einer atrophischen Lähmung mit fehlenden Sehnenreflexen, das Fehlen des spastisch-atrophischen Stadiums, d. h. der Muskelrigidität an den Armen.

All das läßt sich mit der Annahme einer reinen Erkrankung des motorischen Apparates im Sinne der unkomplizierten amyotrophischen Lateralsklerose nicht vereinen, weist vielmehr auf einen allgemeineren und ausgebreiteteren destruktiven Krankheitsvorgang im Gesamtrückenmark hin. Die mikroskopische Untersuchung zeigt denn auch, daß es sich um einen diffusen chronisch myelitischen Prozeß handelt, der seinen Ausgang vom Lendenmark genommen hat und wahrscheinlich unter Mitbeteiligung der Meningen und Wurzeln — und in langsamem Fortschreiten unter akuteren Schüben allmählich den größten Teil des Rückenmarks in allen Teilen des Querschnitts mehr oder minder stark ergriffen und schließlich in großem Umfange zum Untergang von Nervengewebe geführt hat, teils mit anschließender Narbenbildung und sklerotischer Schrumpfung ganzer Abschnitte (Vorderhornsklerose), teils in Form diffuser Lückenfelder und pseudosystematischer Lichtungsbezirke in den Rückenmarkssträngen, teils in Gestalt umschriebener an Gefäße sich anschließender Nekrosen oder durch Stauung und Ödem bedingter Cystenbildung.

Das histopathologische Gesamtbild unseres Falles weist unstreitig eine gewisse Ähnlichkeit mit dem der amyotrophischen Lateralsklerose auf. Gleichwohl lassen sich gegen die letztere und zugunsten eines myelitischen Prozesses sehr gewichtige Gründe anführen. Zunächst ganz allgemein, das was schon aus der symptomatischen Erörterung hervorging: die Beteiligung von Systemen, die bei der Amyotrophie nicht betroffen sind, also die Ausbreitung der Degeneration in mehr oder weniger starkem Grade über die ganze weiße Substanz. Namentlich ist hinzuweisen auf die ausgesprochene Entartung der peripheren Rückenmarksabschnitte in den Vorderseitensträngen, also gerade auch in den Kleinhirnseitenstrangbahnen, die vielfach stärker ist als in den Pyramidensträngen selbst. Ferner die segmentweisen Markfaserlichtungen in den Hintersträngen und die umschriebenen Nekrosen in diesen, das Fehlen des systematischen Charakters der Faserdegeneration (nirgends

Digitized by Google
Original from THE OHIO STATE UNIVERSITY
Generated on 2018-07-27 13:35 GMT / http://hdl.handle.net/2027/osu.32435056932478
Public Domain in the United States, Google-digitized / http://www.hathitrust.org/access_use#pd-us-google

findet sich das typische Degenerationsfeld des Pyramidenseitenstranges in umschriebener Weise wie es der amyotrophischen Lateralsklerose zukommt), der diskontinuierliche, von Segment zu Segment wechselnde Charakter des Markausfalls. Als entscheidend muß jedoch das starke Ergriffensein der hinteren Wurzeln bezeichnet werden, die in einzelnen Segmenten bündelweise schweren Markzerfall und fortgeschrittene Grade der Atrophie erkennen lassen. Schließlich wäre auch darauf hinzuweisen, daß das Stehenbleiben der Pyramidendegeneration in der Medulla oblongata, ohne auf die cerebralen Abschnitte überzugreifen, gleichfalls gegen die Annahme einer amyotrophischen Lateralsklerose spricht.

Was nun die Natur dieses ausgebreiteten spinalen Krankheitsvorganges betrifft, so kann es nach dem Gesagten keinem Zweifel unterliegen, daß es sich um einen myelitischen Prozeß handelt. Außer den degenerativ atrophischen und sklerosierenden Veränderungen bestehen solche echt entzündlicher Art: Wir verweisen auf die Veränderungen an den Gefäßen, die zwar spärlichen aber unverkennbaren kleinzelligen Infiltrationsherde teils in den weichen Häuten, teils in den Gefäßscheiden der Rückenmarksubstanz, die Hyperämie und Blutaustritte namentlich in den grauen Hörnern, die Erweichung im (mittleren) Dorsalmark, die hochgradige zur Cystenbildung führende Lymphstauung, von der es unentschieden bleiben muß, ob sie als entzündliches Ödem aufgefaßt werden darf (Nissl), die Quellung und Auseinanderdrängung der Gliasepten einerseits und die Vermehrung der Gliazellen anderseits.

Von den verschiedenen neuerdings abgetrennten Gruppen der Myelitis scheiden zunächst im Hinblick auf den schleichenden Verlauf die akuten Formen sämtlich aus. Ebensowenig kommt eine der einfachen infiltrativen Myelitiden von chronischem Verlauf in Frage. Der Begriff der chronischen genuinen Myelitis ist ja überhaupt heute ein sehr strittiger geworden. Manche Autoren halten zwar noch an dem Vorkommen einer echten chronischen Myelitis fest (Oppenheim) als Krankheitsbildern, die sehr langsam progressiv verlaufen und erst nach Jahresfrist zur Paraplegie und Anästhesie führen. Andere dagegen bestreiten deren Berechtigung, sodaß heute das Gebiet der chronischen Myelitis sehr eingeengt wurde. Henneberg bezeichnet die Mehrzahl der als chronisch genuine Myelitis beschriebenen Fälle als stationär gewordene akute Formen oder als Narbenbildung nach abgelaufener Rückenmarksentzündung oder schließlich er rechnet sie zu seiner funikulären Myelitis bzw. zu den vaskulären Prozessen.

In unserem Falle finden sich neben den im Vordergrund stehenden schweren degenerativen Zerfallsvorgängen an den Markscheiden der weißen Substanz und dem Untergang fast aller Ganglienzellen in den Vorderhörnern stellenweise auch in den Hinterhörnern echt entzündliche Erscheinungen allerdings geringgradig und von spärlichem Vorkommen, aber doch unzweideutig infiltrativer und exsudativer Natur. Es handelt sich mithin um eine der nach neueren Erfahrungen häufigen Übergangs- und Mischformen, die für die Pathogenese der Myelitis überhaupt von Bedeutung geworden sind. Das Nebeneinander von herdförmigen miliaren Nekrosen, von diffusen pseudosystematischen Strangdegenerationen und von kleinzelligen Infiltrationen weist auf die Verbindung einer disseminierten herdförmigen Myelitis mit der funikulären Myelitis von Henneberg hin. Eine unkomplizierte funikuläre Myelitis ist trotz mancher Ähnlichkeit im anatomischen Bilde deswegen auszu-

Digitized by Google
Original from THE OHIO STATE UNIVERSITY
Generated on 2018-07-27 13:35 GMT / http://hdl.handle.net/2027/osu.32435056932478
Public Domain in the United States, Google-digitized / http://www.hathitrust.org/access_use#pd-us-google

schließen, weil dort die Beteiligung der Hinterstränge stärker ist, die graue Substanz dagegen fast ganz verschont zu bleiben pflegt, namentlich aber weil bei jener die extramedullären vorderen und hinteren Wurzeln selbst in vorgeschrittenen Stadien intakt sind (Henneberg), während sie in unserem Falle erheblich degeneriert waren. Diese Kombination verschiedener histopathologischer Vorgänge deckt sich mit der neuen Erfahrung, wonach in vielen Fällen nekrobiotische und entzündliche Veränderungen gleichzeitig vorhanden sind und daß demnach alle Übergänge zwischen der sog. degenerativen (nekrotisierenden) und der infiltrativen (entzündlichen) Myelitis vorkommen können. Die gleiche Schädlichkeit, d. h. derselbe Entzündungsreiz verursacht teils einfache Degeneration und Nekrose des nervösen Gewebes (ev. auch der Glia) teils entzündliche Veränderungen am Gefäßbindegewebeapparat. Welcher Art diese Schädlichkeit bei unserer Kranken war, läßt sich nicht mit Sicherheit sagen. Vielleicht spielt die überstandene Influenza eine ätiologische Rolle.

Literaturverzeichnis.

Ein ausführliches Literaturverzeichnis findet sich in der unten zitierten Monographie von Henneberg über Myelitis.

Aoyama, Über einen Fall von Poliomyelitis ant. chron. mit Sektionsbefund. Deutsche Zeitschr. f. Nervenheilk. *26*, 1904.

Babinski, Les névrites. Tracté d. Méd.

Bielschowsky, Zur Histologie der Poliomyelitis ant. chron. Zeitschr. f. klin. Medizin *37*, 1899.

Bruns, Über Myelitis. Neurol. Zentralbl. 1896.

Brissaud, Leçons sur les maladies nerveuses. Paris 1892.

Cassierer und Maas, Über einen Fall von Poliomyelitis ant. chron. Monatsschr. f. Psych. u. Neurol. *24*.

Dejerine und Thomas, Maladies de la moelle épinière 1902. Poliomyel. ant. chronique.

Flatau, Wirbel- und Rückenmarksgeschwülste. Handbuch der Neurologie 1911.

Goldscheider, Über Poliomyelitis. Zeitschr. f. klin. Medizin *23*, 1893.

Grunow, Poliomyelit. ant. chron. u. acuta der Erwachsenen. Deutsche Zeitschr. f. Nervenheilk. *20*, 1901.

Heilbronner, Rückenmarksveränderungen bei multipler Neuritis. Monatsschr. f. Psych. u. Neurol. *3*, 1898.

Henneberg, Die Myelitis und die myelitischen Strangerkrankungen. Lewandowskys Handbuch der Neurol. 1911.

Henneberg, Über funikuläre Myelitis (komb. Strangdegeneration). Archiv f. Psychiatrie *40* und Berlin. klin. Wochenschr. 1904.

Henneberg, Über einen mit Bulbärparalyse komplizierten Fall von komb. Systemerkrankung. Monatsschr. f. Psych. u. Neurol. *16* und Neurol. Zentralbl. 1904.

v. Kahlden, Einige neuere Arbeiten über Poliomyelit. ant. acuta. Zentralbl. f. allgem. Path. usw. *5*.

Kahler, Über die Veränderungen, welche sich im Rückenmark infolge einer geringgradigen Kompression entwickeln. Zeitschr. f. Heilkunde 1882.

v. Leyden-Goldscheider, Erkrankungen des Rückenmarks und der Medulla oblongata. Wien 1897.

Marburg, Multiple Sklerose.

Marburg, Die amyotrophische Lateral-Sklerose. Lewandowskys Handbuch der Neurol. 1911.

P. Marie, Vorlesungen über die Krankheiten des Rückenmarks. Wien 1893.

Medea, Beitrag zur Kenntnis der Poliomyelitis ant. subacuta adultorum. Monatsschr. f. Psych. u. Neurol. *23*.

Generated on 2018-07-27 13:35 GMT / http://hdl.handle.net/2027/osu.32435056932478
Public Domain in the United States, Google-digitized / http://www.hathitrust.org/access_use#pd-us-google
Digitized by Google
Original from THE OHIO STATE UNIVERSITY

Nonne, Klinische und anatomische Untersuchung eines Falles von Poliomyelitis ant. chronic. Deutsche Zeitschr. f. Nervenheilk. *1*, 1891.

Nonne und Fründ, Klinische und anatomische Untersuchung von 6 Fällen von Pseudosystemerkrankung des Rückenmarks usw.

Oppenheim, Lehrbuch der Nervenkrankheiten 1908.

Oppenheim, Zum Kapitel der Myelitis. Berliner klin. Wochenschr. 1891 Nr. 31.

Oppenheim, Über die Poliomyelitis ant. chron. Archiv f. Psych. *19*, 1888.

Oppenheim, Zur Pathologie der chronischen atrophischen Spinallähmung. Archiv f. Psych. *24*, 1892.

Pal, Zur Lehre der amyotrophischen Lateral-Sklerose. Jahrbuch der Wiener Krankenanstalten *6*, 1898.

Pal, Über amyotrophische paretische Formen der komb. Erkrankungen von Nervenbahnen. Wiener med. Wochenschr. Nr. 7, 8, 10, 1898.

Perrin, Les polynévrites. Paris 1902.

Raymond und Philippe, Atrophie musculaire progressive spinale due a une poliomyélite chronique. Revue neurologique 1902 und Archiv de neurologie *14*, 1902.

Redlich, Neuere Arbeiten über Myelitis. Zentralbl. f. allgem. Pathol. usw. *9*.

Strümpell, Zur Lehre von der progressiven Muskelatrophie. Deutsche Zeitschr. f. Nervenheilk. *3*, 1893.

Strümpell, Über Myelitis. Kongreß f. innere Medizin 1901.

Schmaus-Sacki, Path. Anatomie des Rückenmarks 1901.

Wickman, Weitere Studien über Poliomyelitis acuta. Deutsche Zeitschr. f. Nervenheilk. *38*, 1910.

Wickman, Die akute Poliomyelitis. Lewandowskys Handbuch der Neurologie 1911.

Generated on 2018-07-27 13:35 GMT / http://hdl.handle.net/2027/osu.32435056932478
Public Domain in the United States, Google-digitized / http://www.hathitrust.org/access_use#pd-us-google
Digitized by Google
Original from THE OHIO STATE UNIVERSITY

JOURNAL FÜR PSYCHOLOGIE UND NEUROLOGIE.

Band 22. Heft 3.

Psychologische Bemerkungen zu dem von Max Schottelius publizierten Fall eines „Hellsehers".

Von

Privatdozent Dr. K. Oesterreich, Tübingen.

„So schädlich auf diesem Gebiet die Leichtgläubigkeit psychologisch schlecht orientierter Laien wirken kann, so verwerflich ist doch auch jede vorschnelle Stellungnahme psychologischer Schulweisheit." (Ebbinghaus-Dürr, Grundzüge der Psychologie *II*, 459.)

Der Bericht, den Max Schottelius im Journ. f. Psychol. u. Neurol. *20*, 1913 und *21*, 1914 über den Fall Ludwig Kahn gegeben hat und der seitdem noch eine Ergänzung durch einen Artikel von Robert Meyer in der Berl. klin. Wochenschr. 1914, Nr. 23 erfahren hat, ist, sei die Lösung des Problems, welche sie wolle, auf jeden Fall hinreichend gewichtig, um den Psychologen zu einem näheren Interesse für denselben zu veranlassen, um so mehr, als die Möglichkeit vorhanden zu sein scheint, Kahn noch näheren Untersuchungen zu unterwerfen. Es kommt darauf an, daß bei erneuter Untersuchung nicht planlos herumexperimentiert wird, sondern sofort Wege eingeschlagen werden, die geeignet sind, die einstweilen noch mehrfachen theoretischen Erklärungsmöglichkeiten einzuengen. Es ist das um so wichtiger, da Kahn nicht beliebig häufig „hellsehen" zu können behauptet, sondern durch die Experimente so ermüdet werde, daß er stets mehrere Tage aussetzen müsse, und in Zeiten der Angegriffenheit überhaupt seine Fähigkeit einbüße. Es sollen deshalb hier die Gesichtspunkte kurz bezeichnet werden, welche vom psychologischen Standpunkt aus bei weiteren Versuchen im Auge zu behalten sind.

Die wichtigste Frage ist natürlich, ob 1. wissentlicher Betrug, 2. unwissentliche Täuschung oder aber 3. eine sogenannte parapsychische Leistung vorliegt. Alleinige Unterlage für die Beantwortung dieser Frage können einstweilen nur die bisherigen Berichte bieten. Wir fassen zunächst die Möglichkeiten 1 und 2 ins Auge. In beiden Fällen bedürfte es der Mitwirkung von Sinneswahrnehmungen seitens Kahns. Um bloßes Erraten auf Grund der Gleichförmigkeit des psychischen Geschehens oder gar Vorauswissen des Inhalts der beschriebenen Zettel (Geburtsdaten od. dgl.) kann es sich nicht durchweg handeln, wie schon die erste Lektüre der Schotteliusschen Mitteilungen erkennen läßt.

Es ist nun von Henning (diese Zeitschr. *21*, 1915) gezeigt worden, daß parapsychische Leistungen auch sonst noch vorgetäuscht werden können: 1. dadurch, daß der Bleistift und der Druck, mit dem geschrieben wird, ausreicht, um auf der Unterlage einen für besonders Scharfsichtige entzifferbaren Eindruck zu hinterlassen, 2. daß die Schrift sich auf der Rückseite des Schreibpapiers plastisch durch-

Digitized by Google
Original from THE OHIO STATE UNIVERSITY
Generated on 2018-07-27 13:35 GMT / http://hdl.handle.net/2027/osu.32435056932478
Public Domain in the United States, Google-digitized / http://www.hathitrust.org/access_use#pd-us-google

drückt, so daß sie auch dort entweder visuell oder taktil (durch die Fingerspitzen oder auch die etwa überempfindliche Stirnhaut) entziffert werden kann, 3. daß eventuell das zusammengefaltete Papier, während es an die Stirn geführt wird, etwas aufgefaltet oder auch unaufgefaltet gegen das Licht einfach gelesen wird. Für die Übertragbarkeit der Erklärung 1. auf die Leistungen Kahns macht Henning geltend, daß derselbe sich am Schreibtisch zu schaffen mache, für 2 und 3, daß er in schwierigeren Fällen das Papier an die Stirn führe.

So frappierend die Ausführungen Hennings bei der ersten Lektüre seines Aufsatzes wirken, so wenig halten sie doch einer näheren Prüfung stand.

Nachprüfung der Henningschen Versuche haben mir mit Bestimmtheit ergeben, daß die allgemeine Angabe, „daß man bei gewöhnlicher Bleistiftschrift aus der Unterlage alles lesen kann", positiv unrichtig ist. Auch in der Einschätzung des Versuchsresultats kann ich Henning nicht zustimmen, wenn er von einer Versuchsperson, die das Wort „hellsehen" aus dem Eindruck in der Unterlage dahin entziffert: „H, e, 2 Oberlängen, n oder etwas Ähnliches, 1 Oberlänge, Rest undeutlich", bemerkt: „Die Lesung ist also fast richtig". (!)

Vor allem aber unterliegt die Art, wie Henning die Ergebnisse seiner Versuche auf die Berichte von Schotteli us über Kahn zu übertragen versucht, den schwersten Bedenken. Gleich beim ersten Versuch, den Schottelius mit Kahn machte, schrieb er in Abwesenheit von Kahn drei Zettel an seinem Schreibtisch, die in einer für Kahn nicht bekannten Weise vertauscht wurden. Er las sie dennoch sämtlich in der richtigen Reihenfolge, ohne daß er sie überhaupt zu sehen bekam. Ebenso war es beim zweiten und dritten Versuch. Wieder erhielt er keinen Zettel in die Hand und wieder gab er die Antworten in richtiger Reihenfolge. Haymann vermied ferner, was Schottelius noch unterlassen hatte, ausdrücklich, daß eine Schreibunterlage auf dem Tisch zurückblieb. Kahn erhielt bei Haymanns erstem Versuch keinen der drei Zettel, die keine durch Gleichförmigkeit der psychischen Prozesse erschließbaren Sätze enthielten, und von denen ihm zwei überhaupt unsichtbar blieben, den dritten sah er zusammengekniffl daliegen, in die Hand, und wieder war alles, was er sagte, nach Inhalt und Reihenfolge richtig. Merta (a. a. O. S. 247) schrieb die drei Zettel sogar auf seinem entfernt gelegenen Amtszimmer, Kahn erhielt sie wieder nicht in die Hand, nicht einmal zu sehen, und wieder war alles richtig. Auch die drei an einem entlegenen Orte geschriebenen Zettel Eiseles blieben sämtlich Kahn unsichtbar. Was soll man unter solchen Umständen dazu sagen, wenn Henning an dem Anfang seiner Ausführungen schlankweg erklärt: „Wie ich zeigen werde, lassen sich diese Erscheinungen recht gut mit den Sinnesleistungen Normaler erklären, und alle meine Versuchspersonen konnten ebenfalls dasselbe leisten, was Ludwig Kahn für Geld zeigt" — alle hatten Zettel und Schreibunterlage zur freien Verfügung! Auf diese Weise ist es freilich nicht schwer „Erklärungen" zu geben: es wird einfach an Stelle des zu erklärenden Tatbestandes ein anderer gesetzt.

Auch sonst enthalten die Angaben Hennings über die Schotteliusschen Versuche für die Unzulänglichkeit ihrer Verwertung charakteristische Fehler. So ist das, was er von „der ersten Sitzung" von Schottelius (*21*, 69) berichtet, nicht in derselben geschehen. Und auch die Bemerkung, es seien anscheinend keine

Generated on 2018-07-27 13:35 GMT / http://hdl.handle.net/2027/osu.32435056932478
Public Domain in the United States, Google-digitized / http://www.hathitrust.org/access_use#pd-us-google
Digitized by Google
Original from THE OHIO STATE UNIVERSITY

Versuchsprotokolle geführt worden, trifft für Schottelius nicht zu, denn derselbe machte seine Aufzeichnungen „gleich, nachdem Kahn gegangen war". (*20*, 240.)

Endlich ist die Aufstellung der Bedingung, daß bei den Versuchen der Versuchsleiter den Inhalt der Zettel nicht kennen darf, im vorliegenden Fall ein methodologisches Nonsens. Es handelt sich ja gerade um die Frage, ob etwa ein parapsychischer telepathischer Prozeß vorliegt. Ein solcher ist aber nur möglich, wenn der Versuchsleiter (sei es bewußt oder mindestens unbewußt) den Zetteleinhalt kennt. Andernfalls ist die fundamentalste Voraussetzung des telepathischen Prozesses überhaupt aufgehoben, und der Versuch muß ebenso negativ ausfallen, wie etwa in einem elektrischen Stromleiter der induzierte Strom ausbleibt, wenn durch den benachbarten zweiten Leiter kein induzierender Strom hindurchgeht. Unter den Irrtümern, die die Übersteigerung des Prinzips des unwissentlichen Versuchs schon zur Folge gehabt hat, ist es wohl der größte, wenn Unwissentlichkeit dort gefordert wird, wo das Gegenteil Bedingung des positiven Ausfalls des Versuchs ist.

So viel über Hennings Bemerkungen. Die an sich wertvollen Mitteilungen, die sein Aufsatz enthält, sind leider eingebettet in eine Polemik, die bereits da mit Sicherheit urteilt und verwirft, wo angesichts des vorliegenden Materials ein negatives Urteil zu fällen wissenschaftlich unerlaubt ist. Das von Schottelius vorgelegte Material gestattet nicht daran zu zweifeln, daß Kahn den Inhalt beschriebener Zettel auch anzugeben imstande ist, wenn er weder Zettel noch Unterlage in die Hand oder zu sehen bekommt.

Die einzige Erklärung, die unter diesen Umständen übrigbleibt, wenn man keinen aus dem Bereich der bekannten psychischen Phänomene hinausgehenden Tatbestand annehmen will, wäre die „Ausdrucks-" oder „Zeichentheorie", auf die denn auch Henning unter dem Einfluß von Meyers Artikel im Nachwort seines Artikels zurückgreift. Aber wir müssen uns klarmachen, was nun angenommen werden muß. Nicht weniger als dies nämlich: daß ganz belanglose psychische Vorgänge, wie das Schreiben des Satzes „Trüb' nie den Brunnen, der dich tränkte, wirf keinen Stein hinein", Ausdrucksphänomene, Zeichen hinter sich zurücklassen, die für eine andere Person derartig genau entzifferbar sind, daß sogar undeutliche Schriftzüge, die der Betreffende geschrieben hat, erraten werden können. Nun bin ich persönlich zwar überzeugt, daß die Ausdrucksphänomene eine viel größere Bedeutung haben, daß sie viel feiner und differenzierter sind, als gewöhnlich angenommen wird. Es würde mich nicht überraschen, wenn eine genaue Untersuchung ergeben würde, daß affektbetonte Handlungen, ein Mord, ein Diebstahl usw., sich in spezifischer Weise äußerlich kundgeben und daß es auch Personen gibt, die hinreichende, im wesentlichen doch wohl auf primärer Veranlagung beruhende Resonanzfähigkeit, Einfühlung oder wie man es sonst nennen will, besitzen, um aus der eventuell gar nicht vorsätzlich bewußten Wahrnehmung dieser Ausdrucksphänomene instinktiv die Handlungen, die sie hervorbrachten, zu erahnen. Aber daß auch das Denken und Niederschreiben belangloser Sätze, selbst wenn es mit gespannter Erwartung geschieht, sich äußerlich genügend kundgibt, will doch sehr wenig einleuchten[1]). Immerhin wird bei neuen Versuchen mit Kahn darauf zu

[1]) R. Meyer scheint immerhin einer solchen Annahme zuzuneigen: Berliner klinische Wochenschrift 8. Juni 1914, S. 1078.

Digitized by Google
Original from THE OHIO STATE UNIVERSITY
Generated on 2018-07-27 13:35 GMT / http://hdl.handle.net/2027/osu.32435056932478
Public Domain in the United States, Google-digitized / http://www.hathitrust.org/access_use#pd-us-google

achten sein, daß der Versuchsleiter ihm nicht sichtbar ist. Am besten wären die Versuche deshalb, vorausgesetzt daß Kahn nicht die Zettel selbst in die Hand erhält, im Dunkelzimmer unter Abschluß alles Lichtes vorzunehmen, wenn man sich mit einer entsprechend dichten Binde oder einem Wandschirm nicht begnügen will.

Vermag Kahn bei Fortfall der Gesichtswahrnehmungen noch die Zettel zu „lesen", so wird man auch die Ausdruckstheorie für unzureichend zur Erklärung ansehen müssen. Bis dahin bleibt theoretisch die Möglichkeit erhalten, daß dieselbe im Recht ist, wenn ihre Chancen nach unseren derzeitigen Kenntnissen über die Ausdrucksphänomene auch als verschwindend gering angesehen werden müssen.

Wie liegen die Dinge aber, wenn auch die Ausdruckstheorie unhaltbar zu sein scheint? Solange keine neuen Beobachtungen vorliegen, sind wir genötigt, auch diesen Fall parapsychischer Funktionen, unbeirrt um allen theoretischen Dogmatismus, ins Auge zu fassen und experimentelle Anordnungen zu ersinnen, die geeignet wären, auch in diesem Fall weiterzuführen und zwischen theoretischen Erklärungsmöglichkeiten zu entscheiden.

Es bestehen dann vor der Hand, wenn ich mich auf die wichtigsten beschränke, drei verschiedene denkbare Möglichkeiten der Erklärung:

Entweder 1. sieht Kahn die auf dem Papier stehenden Schriftzüge unmittelbar durch besondere Sinneswahrnehmung, oder 2., es wird auf irgendeinem physikalischen Wege der physiologische Sehprozeß bzw. der entsprechende Erinnerungsvorstellungsprozeß des Experimentators auf den Organismus von Kahn übertragen, so daß er sich auch in ihm abspielt, oder 3., es findet eine rein psychische, physikalisch nicht vermittelte Übertragung von Gesichtsvorstellungen des Experimentators auf Kahn statt. Bei 1 hätten wir es mit „Fernsehen" oder „Hellsehen" im unmittelbarsten Sinne zu tun, bei 2 gleichsam mit „physiologischer Telepathie", bei 3 mit „psychischer Telepathie".

Zwischen diesen wichtigsten drei Möglichkeiten muß das Experiment entscheiden.

Ich gehe sie der Reihe nach durch, die erforderlichen Versuchsanordnungen angebend und zugleich die Chancen der verschiedenen Erklärungen für Kahn auf Grund der bisher bekannten Tatsachen prüfend.

Die Deutung 1 nimmt eine Sonderstellung ein, insofern in diesem Fall der Experimentator keine Rolle spielt. Kahn müßte in diesem Fall Zettel zu lesen imstande sein, die der Experimentator nicht geschrieben und nicht gelesen hat. Nun wird zwar angegeben, daß Kahn auch Zettel liest, nachdem sie derart durcheinandergeworfen sind, daß der Experimentator sie nicht mehr auseinanderzuhalten imstande ist und nicht weiß, was jeweils auf dem gerade zu lesenden Zettel steht. Aber der Versuch ist nicht in zwingender Form gemacht worden. Nach den Mitteilungen Pierre Janets und Alfred Binets über unbewußte Wahrnehmungen bei Hysterischen muß, solange ihre Behauptungen nicht streng widerlegt worden sind, die Möglichkeit einer unbewußten Identifizierung der einzelnen Zettel durch den Experimentator offen gelassen werden, derart, daß er unbewußt die doch gewiß äußerlich nicht absolut ununterschiedenen Zettel in ihrer individuellen Eigenart kennt und unterscheidet. Wäre es so, dann würde nichts hindern anzunehmen, daß mit der

Digitized by Google
Original from THE OHIO STATE UNIVERSITY
Generated on 2018-07-27 13:35 GMT / http://hdl.handle.net/2027/osu.32435056932478
Public Domain in the United States, Google-digitized / http://www.hathitrust.org/access_use#pd-us-google

Wahrnehmung des einzelnen Zettels sich jeweils für ihn unbewußt auch die Vorstellung der auf ihm stehenden Schriftzüge verbindet. Damit wäre aber die Bedingung nicht in voller Strenge erfüllt, daß der Experimentator den Inhalt der einzelnen Zettel nicht kennt. Er würde ihn zwar nicht bewußt gegenwärtig haben, wohl aber unbewußt, eventuell rein physiologisch, wenn man Unterbewußtes nur als physiologischen Prozeß, nicht als eigentlich Psychisches gelten lassen will.

Ich will mich selbst nicht ohne weiteres für die französisch-angloamerikanische Theorie des Unterbewußten in ihrem vollen Umfang einsetzen, aber die Experimente müssen so gestaltet werden, daß von seiten dieser Theorie, solange sie nicht schlechthin widerlegt ist, keine Einwände möglich sind. Es darf deshalb der Experimentator die Zettel weder selbst geschrieben noch gelesen haben. Kann Kahn auch in diesem Fall die Zettel lesen, so wäre damit erwiesen oder doch höchst wahrscheinlich gemacht, daß er die Schriftzüge derselben direkt liest. Es wären dann Versuche nötig, um festzustellen, welche näheren Umstände erfüllt sein müssen, damit er verborgene Schrift zu lesen vermag. Daß solche bestehen müssen, ist außer Frage. Denn auch für Kahn ist das Lesen immer nur ein Ausnahmezustand. Er kann nicht alle Schriftstücke der ganzen Welt hellsehend lesen, sondern stets nur einige wenige vor kurzem geschriebene Zettel, die ihm vorgelegt werden. Es wäre nun zunächst zu ermitteln, ob die Entfernung des Zettels von Kahn eine Rolle spielt. Dafür scheint zu sprechen, daß er unter Umständen zur Erleichterung des Hellsehens den Zettel erst gegen die Stirn legt. Aber zwingend ist das Argument nicht (s. u.). Liest er Zettel, die sich mehrere Meter von ihm entfernt befinden? Wird das Lesen gehemmt, wenn die Zettel mit Holz, Metall usw. bedeckt werden? Natürlich wären auch Versuche mit verschiedenartiger Tinte, Bleistift usw. anzustellen, mit Metallschrift auf Schiefer usw.

In Analogie zu den übrigen Sinneswahrnehmungen würde anzunehmen sein, daß von der Schrift auf den Zetteln irgendwelche Ätherwellen (wie beim gewöhnlichen Gesichtssinn) oder Corpuscularstrahlen (wie beim Geruchssinn) auf eine für sie empfängliche Körperzone von Kahn ausgehen. Die Frage ist natürlich sofort, welcher Teil des Körpers als Sinnesorgan fungiert? Ist das Auge beteiligt? Sind es Teile des Gehirns selbst, die von (den Schädel durchdringenden) Strahlen getroffen werden? Oder ein anderer Teil des Organismus? So unwahrscheinlich das eine oder andere sogleich erscheinen mag, nur durch den experimentellen negativen Nachweis kann das Feld der Erklärungsmöglichkeiten allmählich eingeschränkt werden.

In Wirklichkeit scheint es nun aber nach den Berichten, die Schottelius gibt, nicht so zu sein, daß Kahn die Zettel unmittelbar liest und der Experimentator dabei keine Rolle spielt. So findet sich die Angabe, daß das Lesen leichter geht, wenn der Versuchsleiter Kahn sympathisch ist, als wenn er das nicht ist; man denkt unwillkürlich an gleichgestimmte Stimmgabeln, von denen die zweite beim Anstrich der ersten miterklingt. Ein Beweis ist es natürlich nicht, denn Kahn ist überhaupt von der allgemeinen Stimmung abhängig. — Viel wichtiger ist die Tatsache, daß er einen Zettel, den ein Experimentator nicht unmittelbar vor dem Versuch, sondern schon etwas früher geschrieben hatte, nur mit Mühe zu lesen vermochte. Die Erinnerungsbilder des Experimentators waren dabei vermutlich

Digitized by Google
Original from THE OHIO STATE UNIVERSITY
Generated on 2018-07-27 13:35 GMT / http://hdl.handle.net/2027/osu.32435056932478
Public Domain in the United States, Google-digitized / http://www.hathitrust.org/access_use#pd-us-google

schon etwas verwischt[1]). Die Schrift wird ja schwerlich inzwischen wesentliche Veränderungen erlitten haben. Fast zwingend aber spricht ein anderer Umstand gegen ein unmittelbares Lesen der Zettel durch Kahn, denn er sieht seiner Angabe nach die Schriftzüge stets nebeneinander, so wie der entfaltete Zettel sie darbietet. In Wirklichkeit sind aber die Zettel, wenn sie ihm vorgelegt werden, mehrfach zusammengefaltet. Sie müßten von ihm also während des Lesens gleichsam erst geistig aufgefaltet werden, es wäre keine bloße Fernwahrnehmung mehr, sondern ein noch viel komplizierterer Vorgang. Nichts weist darauf hin, daß dergleichen geschieht. Man wird deshalb an ein unmittelbares Lesen der Zettel seitens Kahns nicht glauben können, sondern wird durch diesen Umstand von der Erklärung 1 fort- und den anderen beiden Möglichkeiten 2 und 3 zugetrieben.

Erst recht ausgeschaltet wäre 1, wenn sich experimentell erweisen ließe, daß Kahn auch vom Versuchsleiter nur vorgestellte, aber gar nicht geschriebene Schriftzüge zu lesen imstande ist. Als Versuchsleiter wäre zweckmäßig dabei jemand zu wählen, der ein ganz besonders deutliches Vorstellungsvermögen besitzt (wie es sich besonders bei Künstlern öfters findet). Oder aber man könnte auf hypnotisch-suggestivem Wege im Versuchsleiter eventuell sogar eine Halluzination der Schriftzüge hervorrufen.

Kommt Erklärung 2 in Frage, so muß auch hier wieder an Strahlungen gedacht werden; statt wie bei 1 gehen sie diesmal vom Versuchsleiter auf Kahn über. Es wäre ganz wie bei 1 zu verfahren und zu ermitteln, ob die Entfernung eine Rolle spielt, ob die Zwischenschaltung eines Holz-, Metall- oder anderen Schirmes zwischen beide Personen von Bedeutung ist usw. Wie bei 1 würde es sich wesentlich um ein physiologisch-physikalisches Problem handeln.

Würde keine noch so weitgehende Variierung der physikalischen Verhältnisse das „Hellsehen" zu stören vermögen, so wird man, wenn man nicht eine alles durchdringende und durch nichts zu beeinflussende Strahlung oder gar eine keiner physiologisch-physikalischen Vermittlung bedürfende, sozusagen direkte Fernwahrnehmung annehmen will, zur Erklärung 3, d. h. zur Annahme „psychischer Telepathie", kommen. Daß es a priori keinen Einwand gegen sie gibt, braucht wohl nicht hervorgehoben zu werden. Es ist im Gegenteil sogar sehr unwahrscheinlich, daß im Gegensatz zu allen übrigen Teilen der Wirklichkeit allein zwischen Psychischem keine unmittelbare Wechselwirkung vorkommt. Logisch möglich ist es natürlich, daß das Psychische auch in diesem Punkt von allem Physischem grundsätzlich verschieden sich verhält. Erledigt wäre mit der bloßen Feststellung des Vorkommens eines telepathischen Vorganges die Sache aber auch in diesem Falle nicht; es würde auch dann wieder die Aufgabe sein, die Bedingungen festzustellen, unter denen derartige psychische Telepathie auftritt, denn ein universell

[1]) Ob auch die örtliche Entfernung, daß der Zettel in erheblicher Entfernung vom Ort des Versuches selbst geschrieben wurde, als solche eine Rolle spielt, wie Schottelius *21*, 34 annimmt, kommt mir wenig wahrscheinlich vor. — Freilich spricht auch gegen die Erschwerung durch zeitlichen Abstand die *21*, 33, Zeile 19 von oben berichtete Episode, wo ein Experimentator durch Geschäfte am Versuch gehindert wurde, so daß er beinahe vergessen hätte, K. die bereits geschriebenen Zettel vorzulegen, dieser sie dann aber doch „schlank vorlas". Doch könnte man annehmen, daß in diesem Fall eben die Erinnerungen im Experimentator rasch und stark wieder lebendig wurden, in dem oben erwähnten Fall dagegen nicht.

Digitized by Google
Original from THE OHIO STATE UNIVERSITY
Generated on 2018-07-27 13:35 GMT / http://hdl.handle.net/2027/osu.32435056932478
Public Domain in the United States, Google-digitized / http://www.hathitrust.org/access_use#pd-us-google

verbreitetes Phänomen ist sie ja nicht, nicht einmal bei Kahn selbst, — eine Aufgabe, an die man bisher auch da nicht ausreichend gedacht hat, wo man das Vorkommen telepathischer Phänomene durch andere Fälle längst als erwiesen ansieht.

Eine Gedankenübertragung im engsten Sinne des Wortes würde, wie schon Schottelius mit Recht betont hat, in keinem Fall vorliegen: nicht der Sinn des Geschriebenen, sondern die visuellen Buchstabenphänomene wären es, die „übertragen" würden, denn Kahn sieht die fremdsprachlichen Worte und mathematischen Zeichen in visueller Gestalt vor sich, kennt aber, sofern sie über seinen Bildungsgrad hinausgehen, ihren Sinn nicht. Er macht Fehler bei undeutlicher Schrift, will übrigens auch Zeichnungen auf Zetteln zu beschreiben imstande sein.

Wozu aber, fragt man sich, wenn es sich um Vorstellungsübertragung von dem Experimentator auf ihn handelt, dann das An-die-Stirn-Legen der Zettel durch Kahn bei geringerer psychischer Disponiertheit? Man wird dabei dann nicht an eine direkte Wirkung des Blättchens auf Kahn denken, sondern an eine sozusagen autosuggestive Stärkung des Selbstvertrauens und Hebung der psychisch-nervösen Stimmung, auch wohl der eigentümlichen subjektiven Anstrengung, die Kahn beim Lesen nötig hat. Anders ist es wohl auch kaum zu verstehen, daß er regelmäßig zu wissen wünscht, wo sich der Zettel, den er lesen soll, jeweils befindet, auch wenn er ihm völlig unsichtbar bleibt.

In den von Schottelius gegebenen Berichten finde ich nun kein Moment, das die Wagschale zwischen 2 und 3 auf die eine oder andere Seite sinken ließe.

Die Entscheidung zwischen ihnen ist überhaupt außerordentlich schwer. Wenn zum Beispiel etwa angenommen wird, wie es heute in der Medizin die überwiegende, obschon nicht unbedingt allgemeine und auch nicht im geringsten erweisbare Ansicht ist, daß alle psychischen Prozesse physiologisch eindeutig bedingt werden, so kann in voller Strenge die Möglichkeit wohl nicht ausgeschlossen werden, daß überall, wo psychische Telepathie vorzuliegen scheint, es eben die physiologischen Grundvorgänge sind, welche auf ein anderes Individuum eine Wirkung üben. Immerhin wird man zu glauben geneigt sein, und es ist auch logisch die Wahrscheinlichkeit eine der Gewißheit nahe kommende, daß, wenn es sich um physikalische Wirkung des einen Organismus auf den anderen handelt, dieselbe durch physikalische Mittel (Metall- oder andere Schirme) oder Vergrößerung der gegenseitigen Entfernung auch beeinträchtigt werden können muß. Wer nicht auf parallelistischem Boden steht, wird natürlich gegen eine unmittelbare psychische Wechselwirkung keinen grundsätzlichen Einwand zu erheben bereit sein.

Auch Kahn selbst neigt nach den Mitteilungen von Meyer offenbar zu der Auffassung 2 oder 3. Er hält sich nicht für einen „Hellseher", sondern für einen „Gedankenleser"; ja er meint dies augenscheinlich sogar in dem Sinne, daß er den gedanklichen Inhalt der Zettel telepathisch erfaßt, denn er erklärte: „Es sei auch gleichgültig, wer die Zettel geschrieben habe ... Das einzige Erfordernis sei, daß eine Person zugegen sei, die den Zettelinhalt kenne"[1]). Das ist nun freilich sicher unrichtig, denn dann würde Kahn nicht undeutlich Geschriebenes falsch lesen. Er ist Telepath — im Sinne von 2 oder 3 —, aber nicht die Gedankeninhalte, sondern die visuellen Schriftbilder übertragen sich auf sein Bewußtsein.

[1]) Berliner klinische Wochenschrift 8. Juni 1914, S. 1078.

Digitized by Google
Original from THE OHIO STATE UNIVERSITY
Generated on 2018-07-27 13:35 GMT / http://hdl.handle.net/2027/osu.32435056932478
Public Domain in the United States, Google-digitized / http://www.hathitrust.org/access_use#pd-us-google

Möge nun 2 oder 3 die zutreffende Erklärung sein, so ist ein Punkt von großer Bedeutung doch jetzt schon mit ziemlicher Deutlichkeit erkennbar. Es bedeutet nämlich, wenn nur die Erklärungen 2 und 3 in Betracht kommen, das ohne weiteres ein sehr schwerwiegendes Argument zugunsten der Theorien des Unbewußten; sei es nun in ihrer Reduktion desselben auf physiologische Vorgänge oder Anerkennung seiner als wirklich Psychischen (worüber vorläufig eine Entscheidung nicht möglich ist). Denn auf keinen Fall sind ja die Schriftzüge, deren Empfindungs- oder Vorstellungsbild von dem Versuchsleiter sich auf Kahn überträgt, in dem Versuchsleiter im Augenblick der Übertragung, wo der Zettel mehrfach zusammengekniffen ist, bewußt so deutlich gegenwärtig, wie Kahn sie innerlich vor sich sieht. Einmal gibt es überhaupt nur ganz wenige Menschen mit so gesteigerter Vorstellungskraft, so daß es ausgeschlossen erscheint, daß alle Personen, mit denen Kahn das Lesen gelingt, von dieser Art gewesen sind, und sodann wußte der Versuchsleiter mehrfach bewußt jedenfalls nicht, was auf dem jeweils zu lesenden Zettel stand. Überträgt sich aber von ihm das Vorstellungsbild bzw. sein physiologisches „Äquivalent" auf Kahn, so müssen die Schriftzüge irgendwie in ihm unbewußt psychisch gegenwärtig oder mindestens physiologisch irgendwie in ihm repräsentiert gewesen sein!

So viel zum Fall Kahn, damit bei einer etwa möglich werdenden Neuuntersuchung sogleich die entscheidenden Punkte getroffen werden können.

Zur Entgegennahme von Mitteilungen über ähnliche Fälle bin ich übrigens jederzeit gern bereit; ich werde ihnen, soweit es mir möglich ist, näher nachgehen. —

Für den auch nur ein wenig mit der Literatur Vertrauten nimmt der Fall Kahn übrigens keine so exzeptionelle Stellung ein, wie die meisten zu glauben scheinen. Fälle parapsychischer Leistungen sind bereits unter so guten Bedingungen beobachtet worden, daß selbst Lehmann und Hennig, denen sicherlich kein Kenner des Materials ein zu geringes Maß an kritischer Zurückhaltung vorwerfen wird, jede mit den gewohnten Mitteln von Hyperästhesie, Kombination usw. arbeitende Erklärung für unzureichend ansehen[1]). Ich vermeide absichtlich, hier von „okkulten" Tatsachen zu sprechen. Die Verwendung des Wortes „okkult" ist ein ausgezeichnetes Erkennungsmittel für den erkenntnistheoretisch ungebildeten Naturalismus. Denn in Wahrheit ist jede Tatsache gleich okkult. Jeder einfachste mechanische Vorgang ist nicht weniger unbegreiflich als es eine Creatio ex nihilo wäre. Wir sind lediglich daran gewöhnt. Okkult ist die Bezeichnung für die Gefühlswirkung, die ungenügend bekannte, sehr ungewöhnliche wirkliche oder vermeintliche Tatsachen auf uns ausüben. Diesen Gefühlston haben seinerzeit auch Crookes' Radiometer und die Entdeckung der Röntgenstrahlen hervorgerufen. Heute sind wir auf physikalischem Gebiet durch die Umwälzungen der letzten fünfzehn Jahre überhaupt so abgestumpft gegen fundamentale Neuerungen, daß nichts mehr jenen Gefühlston in einem die wissenschaftliche Objektivität gefährdenden Maße erweckt. In der Psychologie sind wir noch nicht so weit,

[1]) Vgl. A. Lehmann, Aberglaube und Zauberei, 2. Aufl., Stuttgart 1908, S. 545 ff. und R. Hennig, Wunder und Wissenschaft, Hamburg 1904, wo S. 157 f. Experimente eines (nicht mit Namen genannten) deutschen Physikers mitgeteilt werden, die mit dem Fall Kahn nahe verwandt sind.

Digitized by Google
Original from THE OHIO STATE UNIVERSITY
Generated on 2018-07-27 13:35 GMT / http://hdl.handle.net/2027/osu.32435056932478
Public Domain in the United States, Google-digitized / http://www.hathitrust.org/access_use#pd-us-google

daß man sich allgemein angewöhnt hätte, in bezug auf Tatsachenfragen zunächst die Erfahrung frei zu Worte kommen zu lassen.

Der Fall Kahn hat also nicht eine so hohe Bedeutung, daß die Realität „parapsychischer" Phänomene durch ihn erst bewiesen werden würde. Sollte er sich aber doch noch als Betrug oder mit den gewöhnlichen Auskunftsmitteln erklärbar erweisen, so wären früher und mit größerer Sicherheit konstatierte Fälle einfach nicht um einen weiteren vermehrt. Ins Gericht zu gehen wäre dann freilich mit den Berichterstattern wegen unerhört leichtfertiger unwahrer Angaben. Vorderhand aber bleibt schwer zu glauben, daß die Berichte so grob falsch sind, wie sie sein müßten, wenn der Fall Kahn nicht parapsychischer Natur sein sollte.

Generated on 2018-07-27 13:35 GMT / http://hdl.handle.net/2027/osu.32435056932478
Public Domain in the United States, Google-digitized / http://www.hathitrust.org/access_use#pd-us-google
Digitized by Google
Original from THE OHIO STATE UNIVERSITY

(Aus dem Neurobiologischen Laboratorium der Universität Berlin.)

Über juvenile Paralyse und ihre Beziehungen zu den endogenen Heredodegenerationen des Nervensystems.

Von
Max Bielschowsky.

(Mit 1 Abbildung im Text und 1 Tafel.)

Unter den zahlreichen Arbeiten, welche im Laufe der letzten Jahre über die pathologische Anatomie der juvenilen Paralyse veröffentlicht worden sind, stehen diejenigen von Sträussler an erster Stelle. Sträussler darf das Verdienst für sich in Anspruch nehmen, als erster auf eine Reihe eigenartiger Veränderungen im Kleinhirn hingewiesen zu haben, welche die juvenile Paralyse von der Paralyse der Erwachsenen unterscheiden. Seine Befunde und die Deutung, welche er ihnen gab, haben eine interessante Diskussion über die pathologische und nosographische Stellung dieser Krankheit hervorgerufen. Diese von ihm gefundenen Kleinhirnveränderungen bestehen 1. in dem Vorhandensein zahlreicher, mehrkerniger Purkinjescher Zellen, 2. in dem Vorkommen eigenartiger Auftreibungen an den Axonen und Dendriten dieser Zellen und 3. in dem Befunde allgemeiner, über das ganze Organ verbreiteter Schrumpfungsvorgänge, welche den Veränderungen bei den endogenen Degenerationen des spinocerebellaren Systems, insbesondere denjenigen bei der cerebellaren Heredoataxie Pierre Maries eng verwandt sein sollen.

Wenn wir zunächst den ersten der erwähnten Befunde ins Auge fassen, so ist zu bemerken, daß Sträussler in dem Vorkommen der mehrkernigen Purkinjeschen Zellen eine Entwicklungsanomalie erblickte, welche durch eine direkte intrauterine Schädigung, d. h. durch die kongenitale Syphilis hervorgebracht werde. Diese Anschauung mußte ihm schon deswegen nahe liegen, weil er neben den mehrkernigen Purkinjeschen Zellen auch noch andersgeartete Entwicklungsstörungen in den Zentralorganen seiner Kranken nachweisen konnte. Aus seinen Befunden ging auch hervor, daß die sogenannte juvenile Paralyse keineswegs immer an das jugendliche Alter gebunden ist, denn er sah die fraglichen mehrkernigen Zellen auch bei einem Kranken, welcher bereits weit in das dritte Lebensdezennium hineingerückt war. Nach seiner Meinung ist die fragliche Zellanomalie in der Kleinhirnrinde deshalb von prinzipieller Bedeutung, weil sie uns auch bei älteren Individuen einen Rückschluß auf die Art der syphilitischen Durchseuchung gestattet. Sie zeigt uns, daß bei der Entstehung der Krankheit eine hereditäre Lues wirksam war; und da, wo derartige Zellen bei Paralytikern in späteren Lebensdezennien gefunden werden, gestatten sie trotz des Alters der Kranken den diagnostischen Schluß, daß eben nicht eine erworbene, sondern eine hereditäre Lues die Grundlage des paralytischen Prozesses gebildet hatte. Für diese Fälle sei deshalb die Bezeichnung hereditäre Paralyse zweckmäßiger.

Generated on 2018-07-27 13:35 GMT / http://hdl.handle.net/2027/osu.32435056932478
Public Domain in the United States, Google-digitized / http://www.hathitrust.org/access_use#pd-us-google
Digitized by Google
Original from THE OHIO STATE UNIVERSITY

Von späteren Autoren ist das Vorkommen der zweikernigen Purkinjeschen Zellen in der Kleinhirnrinde bei juveniler Paralyse vielfach bestätigt worden, so von Rondoni, Trapet, Hough, Fischer, Lafora u. a. Lafora hebt in Übereinstimmung mit Sträussler besonders hervor, daß die juvenile Paralyse manchmal in das spätere Lebensalter hinüberreiche und deswegen besser als hereditäre Paralyse zu bezeichnen sei. Er geht noch einen Schritt weiter als Sträussler, indem er für alle Fälle von Paralyse der Erwachsenen, in denen die histologische Untersuchung auch nur Andeutungen von Entwicklungsstörungen verrät, die Berechtigung postuliert, die Diagnose einer „Dementia paralytica hereditaria tarda" zu stellen. Wenn in klinisch unter dem Bilde von juveniler Paralyse verlaufenden Fällen Entwicklungsstörungen des Nervengewebes vermißt werden, so könne die Übertragung des Virus auf placentarem Wege zu einer Zeit erfolgt sein, in welcher das zentrale Gewebe bereits eine gewisse Reife erlangt hatte. Für die mit Entwicklungsstörungen einhergehenden Fälle von hereditärer Paralyse sei eine germinale Infektion anzunehmen. —

Die von Sträussler begründete Lehre der hereditären Paralyse ist nicht ohne Widerspruch geblieben, denn man fand, daß zweikernige Ganglienzellen auch bei Paralyse der Erwachsenen mit unzweifelhaft erworbener Syphilis, bei seniler Demenz, bei Dementia praecox, bei tuberkulöser Meningitis, bei Delirium tremens, bei Typhus, kurzum bei den heterogensten Affektionen vorkommen. Marburg hält die zweikernigen Ganglienzellen für Zufallsbefunde, und wenn sie in pathologischen Organen häufiger als in normalen beobachtet worden seien, so habe das darin seinen einfachen Grund, daß die ersteren häufiger untersucht würden.

Alzheimer berichtet in seinem ausgezeichneten Referat über die „Ergebnisse auf dem Gebiete der pathologischen Histologie der Geistesstörungen" aus dem Jahre 1912, daß er zweikernige Purkinjesche Ganglienzellen bei verschiedenen Geistesstörungen und organischen Gehirnprozessen nur sehr vereinzelt angetroffen habe, während man bei der hereditären Paralyse ganz überraschend häufig zwei-, etwas seltener auch dreikernigen Ganglienzellen begegne. Er hebt dabei hervor, daß die Kerne oft ganz auffällige Größenunterschiede zeigen, was er bei zweikernigen Ganglienzellen aller Arten sonst nicht gesehen habe, und daß das Plasma-Kern-Verhältnis oft ganz außerordentlich zugunsten des Kernes verschoben sei. Auch atypische Verästelungen in den Dendriten derartiger Zellen, Größenunterschiede der Zellen untereinander und Verlagerungen müßten die Auffassung begünstigen, daß wir hier im Kleinhirn der juvenilen Paralytiker einen Befund vor uns haben, der als etwas Besonderes anzusehen ist. Allerdings mahnt er gegenüber den Schlußfolgerungen Sträusslers und Laforas bezüglich der Diagnostizierbarkeit der hereditären Paralyse zur Vorsicht, denn er fand in dem Falle eines Paralytikers, über dessen im dritten Dezennium erworbene Syphilis die genauesten Angaben auch von den behandelnden Ärzten zu erhalten waren, die gleichen Anomalien wie bei jugendlichen Paralytikern mit hereditärer Lues.

Es ist klar, daß derartige Fälle das Fundament der Lehre von der hereditären Spätparalyse auf das schwerste erschüttern müssen. Die Frage von der Entstehung und der Bedeutung der zweikernigen Purkinjeschen Zellen hält Alzheimer für noch ganz ungeklärt. Es müsse vor allen Dingen noch ein größeres Material von Paralysen des reifen Alters, besonders Fälle mit schweren makrosko-

Digitized by Google
Original from THE OHIO STATE UNIVERSITY
Generated on 2018-07-27 13:35 GMT / http://hdl.handle.net/2027/osu.32435056932478
Public Domain in the United States, Google-digitized / http://www.hathitrust.org/access_use#pd-us-google

pischen Kleinhirnveränderungen nach zweikernigen Zellen durchforscht werden. Der von ihm angeführte Fall lege die Möglichkeit nahe, daß zweikernige Ganglienzellen unter besonderen Bedingungen auch noch im späteren Leben entstehen können.

Eine Änderung des Sträusslerschen Erklärungsversuches ist von Ranke versucht worden. Auf Grund der Tatsache, daß juvenile Paralytiker auffallend häufig von Eltern mit metasyphilitischen Erkrankungen abstammen, spricht er die Vermutung aus, daß die zweikernigen Zellen nicht in direktem Zusammenhang mit dem paralytischen Prozeß ständen, sondern als Stigmata einer degenerativen Anlage des Nervensystems und somit auch nur als Zeichen einer ererbten Disposition zur Paralyse aufzufassen seien. Sybelius und Schröder haben einen ähnlichen Standpunkt vertreten.

Eingehende Untersuchungen über die Entstehung der zweikernigen Zellen verdanken wir dann Kolb. Dieser Autor untersuchte 25 Fälle von Paralyse mit sicher erworbener Syphilis und fand in 20 Fällen, also in 80%, zweikernige Gebilde. Seine Beobachtungen bezogen sich allerdings in erster Reihe auf Ganglienzellen des Rückenmarkes, insbesondere auf die großen motorischen Vorderhornzellen, nebenher wurden aber auch die Purkinjeschen Zellen, die Zellen der Hirnrinde und der Spinalganglien eingehend betrachtet. In 50% seiner positiven Fälle von gewöhnlicher Paralyse wurden in zwei und mehreren Abschnitten des Zentralnervensystems zweikernige Ganglienzellen gefunden, woraus sich nach seiner Meinung der bestimmte Schluß ziehen lasse, daß derartige Zellen für die juvenile Paralyse nicht charakteristisch sind. Man müsse sich hüten, eine Paralyse deshalb als Produkt einer hereditären Lues bezeichnen zu wollen, weil sich zweikernige Ganglienzellen in den Zentralorganen finden. Kolb fand ebenso wie Alzheimer, daß die zweikernigen Ganglienzellen außer bei der Paralyse auch bei zahlreichen Psychosen und anderen pathologischen Prozessen des Gehirns vorkommen, und diese Tatsache veranlaßte ihn zu der Fragestellung, was diesen Prozessen gemeinsam ist. Er sieht eine wichtige, gemeinsame Eigenschaft aller dieser Krankheiten in regressiven Veränderungen der Ganglienzellen, durch welche eine abnorme Lipoidaufspeicherung in den Zellkörpern hervorgebracht wird. In den zweikernigen Vorderhornzellen bildeten atypische Anhäufungen von gewöhnlichem Lipochrom oder verwandten Lipoidsubstanzen einen gesetzmäßigen Befund, und er zweifelt deshalb nicht daran, daß diese regressiven Veränderungen der Zellen den Anstoß zu einer Teilung ihrer Kerne geben. Der Kern könne wegen der atypischen Lagerung jener katabiotischen Lipoidprodukte seine trophische Funktion nicht mehr über den ganzen Bereich der Zellen ausüben. Die Ernährung eines weiten Zellterritoriums werde auf diese Weise in Frage gestellt, und für dieses unterernährte Gebiet wird ein neuer Kern gebildet. Kolb gibt übrigens die Möglichkeit zu, daß neben den im späteren Leben entstandenen zweikernigen Ganglienzellen auch solche vorkommen, welche auf unvollständige Teilungsvorgänge im Embryonalleben zurückzuführen sind. Dieser zweite Modus komme besonders für die juvenile Paralyse in Betracht, bei welcher nicht selten eine ganz überraschend große Zahl zweikerniger Purkinjezellen beobachtet worden ist. Was die biologische Wertung seiner Befunde anlangt, so vertritt Kolb die Anschauung, daß es sich bei den fraglichen Zellen primär um ein rein regressives Phänomen handle. Nur dort, wo

Digitized by Google
Original from THE OHIO STATE UNIVERSITY
Generated on 2018-07-27 13:35 GMT / http://hdl.handle.net/2027/osu.32435056932478
Public Domain in the United States, Google-digitized / http://www.hathitrust.org/access_use#pd-us-google

die Nekrobiose der Zellen wenigstens vorübergehend zum Stillstand kommt, scheint sich unter gewissen Voraussetzungen der zweite Kern zu entwickeln. Der biologische Endzweck liege nicht in einer Verdoppelung der Zelle, sondern in deren möglichst langer und vollkommener Erhaltung unter abnormen Verhältnissen. Der ganze Vorgang sei ein degenerativer mit reparatorischer Tendenz.

Dieser Erklärungsversuch Kolbes ist bald darauf von Stein angefochten worden. Stein fand bei sechs juvenilen Paralysen ohne Ausnahme mehrkernige Purkinjesche Zellen. In dreien seiner Fälle waren sie so zahlreich, daß in jedem Schnitt mehrere Exemplare gefunden wurden. Bei 19 Fällen von Paralyse der Erwachsenen mit erworbener Syphilis fanden sich doppelkernige Zellen 15 mal, also in 84%. Im allgemeinen sei aber ihr Vorkommen hier viel seltener als bei den juvenilen Fällen. Auch bei anderen Psychosen, insbesondere bei der presbyophrenen Demenz kommen sie nach seinen Angaben in einem hohen Prozentsatz vor. Von Interesse ist noch seine Angabe, daß er bei 15 normalen Fällen nicht ein einziges Mal doppelkernige Purkinjesche Zellen gesehen habe. Er bezweifelt die Entstehung dieser Zellen im späteren Leben und erblickt, ähnlich wie Ranke, in ihrem Vorkommen ein anatomisches Merkmal einer zu Psychose führenden Anlage des Gehirns. Aus den hier mitgeteilten Befunden und Auffassungen der Autoren geht hervor, daß das letzte Wort über die Bedeutung und Entstehung der mehrkernigen Ganglienzellen auch heute noch nicht gesprochen ist.

Die Auftreibungen an den Dendriten und Axonen der Purkinjeschen Zellen und die atrophischen Veränderungen der Kleinhirnrinde im allgemeinen nehmen in der Arbeit Sträusslers eine viel wichtigere Stellung ein als die zweikernigen Zellen. Die Atrophie des Kleinhirns war in dreien seiner Fälle eine derartige, daß er sich für berechtigt hält, sie als eine angeborene aufzufassen. Die Verbreitung des atrophischen Prozesses über das ganze Organ, die Beteiligung aller Schichten, der isolierte Ausfall der Purkinjeschen Zellen bei gleichzeitigem Persistieren der die Purkinjeschen Zellen umspinnenden Faserkörbe, die Verschmälerung der Körnerschicht bei kompensatorischer Anschwellung der Markleisten hält er für Erscheinungen, welche ihn in den Stand setzen, die Atrophie als eine angeborene zu erklären. Demnach seien die Veränderungen nicht als Produkte des paralytischen Prozesses, sondern als der Ausdruck einer von der Paralyse unabhängigen und nur mit ihr kombinierten, hereditären Erkrankung des Nervensystems aufzufassen. Damit rücke die juvenile Paralyse von den auf exogenen Ursachen beruhenden Erkrankungen ab und komme mit den exquisit endogenen Heredodegenerationen in eine Reihe. Da nun auch Übergänge von der kongenitalen Kleinhirnatrophie zu der juvenilen Form der amaurotischen Idiotie existieren, so ergeben sich schon daraus indirekte Beziehungen zwischen amaurotischer Idiotie und juveniler Paralyse. Neben diesen indirekten Beziehungen existieren nach seiner Meinung aber auch noch direkte, welche sich in dem Vorkommen identischer anatomischer Befunde bei diesen beiden Krankheiten offenbaren; und zwar sind das die schon oben erwähnten Veränderungen an den Zellfortsätzen der Purkinjeschen Zellen. Hier wie dort fänden sich Auftreibungen an den Axonen und Dendriten, in denen es zu Ablagerung einer feinkörnigen Lipoidsubstanz komme.

Die Auftreibungen an den Fortsätzen der Purkinjeschen Zellen sind auch von Schaffer als ein wichtiges Argument für die heredodegenerative Anlage der

Generated on 2018-07-27 13:35 GMT / http://hdl.handle.net/2027/osu.32435056932478
Public Domain in the United States, Google-digitized / http://www.hathitrust.org/access_use#pd-us-google
Digitized by Google
Original from THE OHIO STATE UNIVERSITY

juvenilen Paralyse angesehen worden. Schaffer hatte sich die Frage vorgelegt, ob der klinisch von Jendrassik, Higier u. a. nachgewiesenen engen Verwandtschaft der nervösen Heredoaffektionen untereinander nicht ein gemeinsames, histopathologisches Substrat entspräche; und der anatomische Vergleich der verschiedenen Formen der familiären Heredodegenerationen führte ihn zu einer bejahenden Antwort. Er glaubt, daß allen diesen Krankheitszuständen eine inhärente Schwäche des Hyaloplasma zugrunde liege. Das Hyaloplasma — d. i. die ungeformte plasmatische Substanz der Ganglienzelle und ihrer Fortsätze — sei derjenige Neuronbestandteil, welcher als der Träger der heredodegenerativen Veränderungen angesprochen werden müsse. Den Ausgangspunkt seiner Betrachtungen bilden die Veränderungen bei der amaurotischen Idiotie, um deren pathologisch-anatomische Erforschung er sich große Verdienste erworben hat. Die Nervenzellen zeigen bei dieser Krankheit sowohl in ihren Zellkörpern wie in deren Protoplasmafortsätzen sehr charakteristische Schwellungszustände, welche er als Hypertrophie des Hyaloplasma deutet; und ähnliche Befunde seien an den Purkinjeschen Zellen bei einzelnen Fällen von kongenitaler Kleinhirnatrophie und auch bei der juvenilen Paralyse beobachtet worden. Obgleich hinsichtlich der Lokalisation und des quantitativen Grades dieser Hyaloplasmahypertrophie die mannigfaltigsten Variationen vorkommen, so könne an der engen, nosologischen Zusammengehörigkeit der positive Befunde aufweisenden Prozesse nach seiner Meinung kaum ein Zweifel bestehen. „Somit möchte ich", sagt Schaffer, „die nervösen Heredodegenerationen in einer innewohnenden Schwäche des Neurons erkennen, welche als chemische Konstitutionsanomalie von den rein formalen Bau- und Konstruktionsanomalien (Mißbildungen, Hemmungsbildungen) zu unterscheiden wäre. Diese Plasmaschwäche führt früher oder später zu einer krankhaften Veränderung, zur Hypertrophie des Hyaloplasma und stellt in dieser Form einen endogenen, krankhaften Prozeß dar. Der endogene Charakter gibt sich in der Elektivität des histopathologischen Prozesses kund." Über die hier nur kurz referierte Anschauung Schaffers wird weiter unten noch einiges zu sagen sein. An dieser Stelle möchte ich nur kurz bemerken, daß seine Lehre, soweit sie sich auf die Hineinbeziehung der juvenilen Paralyse in den Kreis der endogenen, heredofamiliären Erkrankungen bezieht, bereits von Alzheimer bei der Tagung der deutschen Nervenärzte in Breslau (1913) angefochten worden ist. Auch Bielschowsky hat damals bereits darauf hingewiesen, daß die von Schaffer als gleichartig betrachteten Dendriten- und Achsenzylinderschwellungen eine ganz verschiedene Deutung verlangen, und daß speziell die Schwellungsprodukte an den Axonen der Purkinjeschen Zellen auf die Wirkung mechanischer Faktoren in der Körnerschicht zurückzuführen sind.

Mit den Anschwellungen der Purkinjeschen Zellfortsätze beschäftigt sich Alzheimer schon in dem erwähnten Referat. Man müsse offenbar zwei Formen unterscheiden, nämlich diejenigen in der Molekularschicht und die in der Körnerschicht. In der Körnerschicht hat sie Sträussler als vorwiegend homogene Gebilde geschildert, und seine Darstellung läßt keinen Zweifel darüber, daß es sich hier um Auftreibungen der Purkinjeschen Zellaxone handelt. Alzheimer weist nun darauf hin, daß im Kleinhirn zahlreicher Paralytiker mit zweifellos erworbener Lues diese Gebilde ebenso zahlreich wie bei jugendlichen Paralytikern vorkommen, und daß sie auch bei ganz andersgearteten Prozessen, wie z. B. bei der tuberkulösen

Generated on 2018-07-27 13:35 GMT / http://hdl.handle.net/2027/osu.32435056932478
Public Domain in the United States, Google-digitized / http://www.hathitrust.org/access_use#pd-us-google
Digitized by Google
Original from THE OHIO STATE UNIVERSITY

Meningitis Erwachsener, gar nicht selten sind. Er hält diese Axonkugeln für gleichbedeutend mit denjenigen, welche von Marinesco, Laignel-Lavastine und Pitulescu sowie von Nageotte beschrieben und bald als Ausdruck der Degeneration, bald als Ausdruck einer Regeneration gedeutet worden sind. Im Großhirn scheinen sie ihm nach seinen Erfahrungen nicht vorzukommen. Jedenfalls sei aber diese Form der Achsenzylinderveränderung im Kleinhirn eine weit verbreitete und dürfe mit den Anschwellungen, wie man sie an den Zellkörpern und Dendriten im Zentralnervensystem der amaurotischen Idiotie sieht, nicht zusammengeworfen werden.

Die von Sträussler an den Purkinjeschen Zelldendriten der juvenilen Paralyse beschriebenen Anschwellungen seien bei dieser Krankheit kein konstanter Befund und unterscheiden sich von den fraglichen Gebilden bei der amaurotischen Idiotie durch ihre viel geringere Massenentfaltung. Auch fehle ihnen die Einlagerung besonderer Lipoidstoffe, welche bei der amaurotischen Idiotie kaum jemals vermißt werden. Dann hebt er noch hervor, daß derartige Auftreibungen der Ganglienzelldendriten, wie sie gelegentlich bei juveniler Paralyse vorkommen, auch bei der Dementia senilis und bei Huntingtonscher Chorea beobachtet worden sind. „So dürften sich wohl nicht ganz unbegründete Bedenken gegen den Versuch erheben lassen, aus den Veränderungen an den Purkinjeschen Zellen der hereditären Paralyse Beziehungen zwischen dieser und der amaurotischen Idiotie erschließen zu wollen." Auch die Argumentation Sträusslers für die Zusammengehörigkeit der jugendlichen Paralyse mit der Hérédoataxie cérébelleuse ist für ihn nicht stichhaltig. Denn auch bei Paralyse nach sicher erworbener Lues können sich atrophische Zustände hohen Grades im Kleinhirn und in der Brücke entwickeln. Es sei nur schwer zu sagen, ob sie hauptsächlich durch primäre, paralytische Veränderungen, durch sekundäre Atrophien oder durch beides verursacht seien. Jedenfalls liege die direkte oder indirekte Abhängigkeit der Atrophie vom paralytischen Prozeß nicht außerhalb jeder Diskussion. Und wenn Sträussler für den kongenitalen Charakter seiner Kleinhirnatrophien eine auffallende Kleinheit des Rückenmarkes ins Feld führt, so wird daran erinnert, daß derartige Rückenmarkshypoplasien bei Idioten auffallend häufig sind. Demnach scheint es immer noch möglich, ja sogar wahrscheinlich, daß alle die Veränderungen, welche Sträussler als Ausdruck der endogenen Erkrankung des spinocerebellaren Systems auffaßt, entweder Folgen des paralytischen Prozesses selbst sind oder gewissen für die juvenile Paralyse charakteristischen fötalen Entwicklungshemmungen ihren Ursprung verdanken.

Im Laufe der beiden letzten Jahre hatte ich Gelegenheit, fünf Fälle von juveniler Paralyse anatomisch eingehend zu untersuchen. Sie geben mir Gelegenheit, auf die hier berührten Probleme näher einzugehen. Ich verdanke das Material Herrn Oberarzt Dr. Gallus, dem derzeitigen stellvertretenden Direktor der Brandenburgischen Provinzialanstalt für Epileptische, und Herrn Prof. Dr. Wechselmann. Den genannten Herren spreche ich für die gütige Überlassung des Materials und der Krankengeschichten hiermit meinen ergebensten Dank aus.

Vom klinischen Verlaufe der Krankheitsfälle teile ich nur die notwendigsten Daten mit, soweit sie zur Begründung der Diagnose von Bedeutung sind oder gegenüber dem gewöhnlichen Verlaufe der Paralyse bemerkenswerte Abweichungen zeigen. Auch aus den mikroskopischen Befunden soll hier nur dasjenige hervor-

Digitized by Google
Original from THE OHIO STATE UNIVERSITY
Generated on 2018-07-27 13:35 GMT / http://hdl.handle.net/2027/osu.32435056932478
Public Domain in the United States, Google-digitized / http://www.hathitrust.org/access_use#pd-us-google

gehoben werden, was aus dem Rahmen der gewöhnlichen Paralysenbefunde heraustritt und für die Frage von Bedeutung ist, ob die juvenile Paralyse in eine Reihe mit den endogenen Heredodegenerationen gehört.

Fall 1. Kind Erna V. Der Vater, der verstorben ist, soll an Lues erkrankt gewesen sein. Die Mutter ist angeblich gesund. Sie hat keine Fehlgeburten durchgemacht, aber außer der Patientin kein Kind geboren.

Die Patientin wurde in den ersten Lebensjahren wegen hereditärer Lues behandelt. Bis zum 6. Jahre soll sie sich gut entwickelt und auch in der Schule Fortschritte gemacht haben. Ihre Nervenkrankheit begann im 6. Jahre damit, daß sich der Gang verschlechterte und die Intelligenz nachließ.

Aus einem im 9. Lebensjahr erhobnen Status geht hervor, daß das Kind fast paraplegisch geworden war. Beine und Knie wurden im Hüftgelenk flektiert gehalten. Es bestand positiver Babinski, Fußklonus und Steigerung der Patellarreflexe. Die Pupillen waren beiderseits verzogen und lichtstarr.

Unter dem Einfluß einer Salvarsankur scheint sich der Zustand des Kindes dann etwas gebessert zu haben, jedenfalls machte die Krankheit in den beiden folgenden Jahren nur geringe Fortschritte, bis dann im Alter von 11 Jahren eine wesentliche Verschlechterung auftrat. Sie konnte gar nicht mehr stehen und gehen, brachte die Beine auch nicht mehr auseinander und mußte wegen vollkommener Verblödung gefüttert werden. Aus dem Status, welcher in der Klinik des Herrn Prof. Wechselmann erhoben wurde, geht hervor, daß das Kind vollkommen apathisch und dement geworden war.

Pupillen different, l > r, Reaktion auf Lichteinfall erloschen, Augenbewegungen frei.

Starke Beugecontracturen an den Extremitäten, deren willkürliche Beweglichkeit fast vollkommen erloschen ist. Babinski positiv. Fußklonus beiderseits. Sprachliche Äußerungen erfolgen überhaupt kaum noch spontan. Auf Fragen wird nur mit „Ja" geantwortet. Sie ist ganz unsauber und läßt Urin und Stuhl unter sich. Antiluetische Behandlung ruft eine Änderung des klinischen Zustandes nicht hervor. Patientin ging in schwerster Verblödung im Alter von 13 Jahren an einer Pneumonie zugrunde.

Aus dem Sektionsprotokoll ist hervorzuheben, daß die Windungen beider Großhirnhemisphären, besonders in den frontalen Abschnitten, verschmälert erscheinen. Die Pia zeigt über den Stirnlappen eine starke, fibrös-sulzige Verdickung. Die Pia über dem Kleinhirn war im allgemeinen von fast normaler Zartheit, nur an der dorsalen Fläche des Wurmes ließ sich in der Umgebung der Incisura semilunaris eine schwartige Verdickung nachweisen. Das Volumen des Kleinhirns entsprach der Altersstufe des Kindes. Veränderungen an den größeren Gefäßen der Basis waren nicht vorhanden.

Mikroskopisch fanden sich in der Pia und im Cortex der Großhirnhemisphären die typischen Veränderungen der progressiven Paralyse, nämlich regressive Veränderungen an den Ganglienzellen in mannigfaltiger Form, Lichtung der Radiär- und Tangentialfaserung, der letzteren besonders im Stratum zonale, Verdichtung des gliösen Randfilzes an der Oberfläche der Windungen und in der Umgebung der Gefäße. Perivasculäre Infiltrate sind in den Stirnwindungen deutlich nachweisbar, bleiben aber im großen ganzen quantitativ hinter dem gewöhnlichen Durchschnittsmaß der Paralyse zurück. Sie setzen sich im wesentlichen aus kleinen, einkernigen Lymphocyten zusammen. Plasmazellen werden nur selten in ihnen angetroffen. Dagegen finden sich in der Adventitia der mittelgroßen Arterien häufig große Mastzellen mit dem bekannten feinkörnigen, im Nissl-Präparate metachromatisch gefärbten Inhalt. Als bemerkenswerte Befunde sind in der Großhirnrinde 1. das Vorhandensein zahlreicher Cajalscher Zellen im Stratum zonale, 2. das Vorkommen von Ganglienzellnestern in der Lamina pyramidalis des Stirnhirns und schließlich das Vorkommen von zahlreichen Ganglienzellheterotopien in den Markkegeln der Windungen zu verzeichnen.

Die histologischen Veränderungen in der Pia des Kleinhirns sind gering. Nur in der schon oben gekennzeichneten Partie am Oberwurm finden sich die bekannten

Generated on 2018-07-27 13:35 GMT / http://hdl.handle.net/2027/osu.32435056932478
Public Domain in the United States, Google-digitized / http://www.hathitrust.org/access_use#pd-us-google
Digitized by Google
Original from THE OHIO STATE UNIVERSITY

Bildungen der fibrösen Hyperplasie. In ihre Maschen sind größere Mengen von Lymphocyten und Abbauzellen eingelagert, während die Pia sonst nur spärliche Infiltrate aufweist. Auch die Pialamellen in den Furchen sind nur wenig unverändert. Nur am Grunde der Furchen findet man an den aus der Pia in die Substanz einstrahlenden Gefäßen breitere Lymphocytenringe. Bezüglich der Veränderungen in der Kleinhirnsubstanz ist folgendes zu bemerken: In den Hemisphären ist eine wesentliche Veränderung im Bau und in der Raumentfaltung der einzelnen Schichten nur selten wahrnehmbar, und da, wo man Veränderungen findet, beschränken sie sich scharf auf die oberflächlichen Kuppen der Lamellen. Sie bestehen hier in einer geringfügigen Verschmälerung des Stratum moleculare und in einem Ausfall an Purkinjeschen Zellen. Dabei ist der Gegensatz zwischen der Oberfläche der Läppchen und ihren den Furchen zugewandten Seitenflächen oft ein ganz sinnfälliger. Denn während man dort nur noch vereinzelten und meist auch qualitativ veränderten Exemplaren Purkinjescher Zellen begegnet, ist hier die Besetzung der Purkinjeschen Zellschicht quantitativ normal. Im Wurm, und zwar besonders in der Umgebung der Incisura semilunaris, sind die Veränderungen in etwas ausgedehnterer Form vorhanden. Die Veränderung der Rindensubstanz beschränkt sich hier nicht auf das Stratum moleculare und die Purkinjeschen Zellen, sondern greift deutlich auf die Körner über. Das Betroffensein der Körnerschicht dokumentiert sich bei gewöhnlicher Nissl- und Kernfärbung schon darin, daß die hellen Plasmahäufchen zwischen den einzelnen Körnergruppen an Raum zunehmen. Bei einem stärkeren Grade der Erkrankung sieht man dann auch, daß sich eine faserige Substanz in diesen Plasmahaufen, welche von einzelnen Autoren als Glomeruli cerebellosi bezeichnet worden sind, entwickelt.

Zahlreiche Purkinjezellen enthalten zwei, einige sogar drei Kerne. In diesen mehrkernigen Gebilden ist die Kernstruktur zumeist die gleiche wie in normalen Zellen, d. h. man findet einen gut begrenzten, von einer Kernmembran umschlossenen bläschenförmigen Kern mit gut entwickelten Kernkörperchen und einem zarten Gerüst von Kernfäden, denen die Chromatinkörperchen aufgelagert sind (vgl. Fig. 1, 3 und 5 auf Taf. VI). In den zweikernigen Zellen liegen die Kerne bald dicht beisammen, bald in größerer Distanz voneinander, meist sind sie wie in der abgebildeten Figur in der Längsachse des Zellkörpers orientiert. Da, wo drei Kerne vorkommen, ist einer von ihnen in der Regel erheblich kleiner als die beiden anderen. Mitunter sieht man aber auch, daß die Kerne regressiv verändert sind. Die feinere Kernstruktur ist dann verschwunden und das Kernplasma wird gleichmäßig dunkel durch Kernfarbstoffe tingiert, so daß das Kernkörperchen sich nicht mehr deutlich abhebt. Auch an den Plasmastrukturen des Zellkörpers sind in diesem Falle meist regressive Veränderungen wahrnehmbar: die Tigroidsubstanz verblaßt und die Grenzen des Zellkörpers werden gegenüber dem benachbarten Gewebe unscharf. Wiederholt wurden auch Vakuolen in der Randpartie derartiger Zellen gefunden. Sie erinnern dann an die bekannten Fenestrationsformen der Spinalganglienzellen. Mitunter findet man auch riesige Zellformen in der Purkinje-Schicht, welche wie große Kugeln aussehen und keine Dendriten besitzen. Im Bielschowsky-Präparat sind sie gleichmäßig von Korbfasern umschlossen, d. h. an der der Molekularschicht zugewandten Seite ebenso umrahmt, wie an ihrer lateralen und der Körnerschicht zugewandten Fläche (vgl. Fig. 2 auf Taf. VI).

Aus dem Studium der Silberpräparate geht ferner hervor, daß in den an Purkinjeschen Zellen verarmten Partien selbstverständlich auch die Dendriten dieser Zellen mit allen ihren feinen Verzweigungen und die Kletterfasern untergegangen sind.

Gliafärbungen ergänzen das beschriebene Bild insofern, als sie eine Proliferation der faserigen Glia in den Oberflächenbezirken der Läppchen aufdecken. Ihre Anordnung entspricht vollkommen derjenigen der Bergmannschen Fasern. Ihre Ursprungszellen liegen in der supragranulären Gliazellschicht, welche sich auch unter normalen Verhältnissen zwischen die Körner- und Molekularschicht einschiebt, und hier nur die eine Abweichung zeigt, daß ihre Kerne dichter liegen und stellenweise zu mehreren Parallelreihen angeordnet sind. Abgesehen von den geschilderten Oberflächenpartien an den Kuppen der Läppchen ist weder im Silber- noch im Markscheidenpräparat eine Verminderung der

Digitized by Google
Original from THE OHIO STATE UNIVERSITY
Generated on 2018-07-27 13:35 GMT / http://hdl.handle.net/2027/osu.32435056932478
Public Domain in the United States, Google-digitized / http://www.hathitrust.org/access_use#pd-us-google

Nervenfasern zu erkennen. Hervorzuheben ist nur noch folgender Befund: Im Übergangsgebiet von den geschrumpften Oberflächenpartien zu den normalen Seitenflächen der Lamellen findet man hier und da kugelige Anschwellungen an den Axonen der Purkinjeschen Zellen. In der Tiefe der Windungen, wo ganz normale Verhältnisse bezüglich des Schichtenbaues obwalten, werden sie ebenso vermißt wie da, wo durch den pathologischen Prozeß der Untergang der Purkinje-Zellen herbeigeführt worden ist. Dendritenschwellungen mit Ansammlungen von lipoider Substanz fehlten vollkommen. Zu ihrem Nachweis wurde neben anderen Methoden auch die Herxheimersche Fettfärbung zur Anwendung gebracht, welche aber nach dieser Richtung ein vollkommen negatives Resultat lieferte. Dagegen fand man bei der Anwendung von Fettfärbungen, daß auch in den sonst noch ganz normal erscheinenden Windungsgebieten eine außerordentlich feine Bestäubung der Gewebssubstanz in der Molekularschicht und in der Purkinjeschen Zellschicht stattgefunden hatte. Überall fanden sich kleine rote Körnchen, welche sowohl in den Zellkörpern und Dendriten der Ganglienzellen, wie in der benachbarten, nicht näher differenzierten Substanz hervortraten. Überall fanden sich auch gröbere Fettpartikel in den Adventitiazellen der in die Molekularschicht eindringenden Gefäße. Die Gliakerne waren häufig von einem zarten Saum feinster Fettstäubchen umrahmt.

Das Rückenmark bot hinsichtlich der Beschaffenheit seiner Stränge normale Verhältnisse. Die Vorderhörner enthielten in der Cervicalschwellung einzelne kleine Herdchen, in denen die motorischen Zellen vollkommen verschwunden waren, und der entstandene Defekt durch einen kernreichen Gliafilz gedeckt erschien. Es sei gleich hier bemerkt, daß diese herdförmigen Zellausfälle den Eindruck erwecken mußten, daß die Schädigung des Gewebes auf vasculärem Wege erfolgt war, obgleich in der Struktur der Gefäße selbst ein sicherer Anhaltspunkt für diese Auffassung nicht mehr gefunden werden konnte.

Fall 2. Erich G. Über die hereditären Verhältnisse und etwaige Lues der Eltern ist nichts Sichres bekannt. Im Alter von 3 Jahren traten Krampfanfälle von typisch epileptischem Charakter auf, die sich häufig wiederholten und rasch zu einem Rückgang der Intelligenz führten. Im Alter von 10 Jahren wird er in die Potsdamer Anstalt für Epileptische aufgenommen. Aus dem bei der Aufnahme erhobenen Status geht hervor, daß beide Pupillen exzentrisch lagen und entrundet waren. Es besteht beiderseits vollkommne Lichtstarre. Die Sprache wird als unbeholfen und schwerfällig bezeichnet. Der Gang des Patienten ist spastisch und breitbeinig. Sehnen- und Periostreflexe der Extremitäten sind lebhaft. Die Bauchdeckenreflexe fehlen. Psychisch bietet er das Bild eines ruhigen Schwachsinnes. Im weiteren Verlaufe der Erkrankung tritt eine enorme Häufung der Krampfanfälle auf. Außerdem werden zahlreiche Schwindelanfälle beobachtet. Im April 1914 wurden 235 Krampfanfälle und 18 Schwindelanfälle notiert. Schwerer geistiger Verfall. Spontane sprachliche Äußerungen hören vollkommen auf. Er reagiert aber bis zu seinem Exitus auf Anruf und nimmt selbständig Nahrung zu sich. Das Ende wurde durch Schluckpneumonie herbeigeführt.

Die Sektion ergab folgendes: Starke fibröse Leptomeningitis mit ziemlich gleichmäßiger Verbreitung über beide Hemisphären, kammartige Verschmälerung der Windungen beider Frontallappen, mäßiger Hydrocephalus internus. Die Pia des Kleinhirns ist nirgends erheblich verdickt. Eine Verkleinerung des Organs hat nicht stattgefunden.

Bei der mikroskopischen Untersuchung wiesen Pia und Großhirnrinde die typischen Veränderungen der Paralyse auf. Bemerkenswert ist nur die geringe Beteiligung der Plasmazellen an den perivasculären Infiltraten. An den Kleinhirnwindungen sind im Bereiche der dorsalen Hemisphärenfläche und des Oberwurmes die ersten Ansätze einer Kuppendegeneration der Windungen zu verzeichnen. Das histologische Bild gestaltet sich im einzelnen hier genau so wie im ersten Falle. Eine Besonderheit liegt nur in dem außerordentlich zahlreichen Auftreten der zweikernigen Purkinjeschen Zellen. Sie werden in keinem Schnitte vermißt und liegen stellenweise zu mehreren Exemplaren nebeneinander. Auffallend ist ferner das außerordentlich kleine Volumen der Purkinje-Zellen in diesem Falle. Bei Vergleichen mit normalen Präparaten

Digitized by Google
Original from THE OHIO STATE UNIVERSITY
Generated on 2018-07-27 13:35 GMT / http://hdl.handle.net/2027/osu.32435056932478
Public Domain in the United States, Google-digitized / http://www.hathitrust.org/access_use#pd-us-google

der gleichen Altersstufe bleiben die Zellen samt und sonders weit hinter den Durchschnittsmaßen zurück.

Die Zellkörper sind bei Anwendung der Nissl-Färbung meist auffallend dunkel und ohne deutliche Differenzierung von chromatophiler und nicht geformter Substanz. Ihre Dendriten sind schwach entwickelt und zeigen, wie aus Bielschowsky-Präparaten hervorgeht, auch nicht annähernd den normalen Reichtum an feineren Verzweigungen.

Unter den einkernigen Purkinjeschen Zellen findet man sehr zahlreiche Exemplare, in denen der Kern atypische Formen aufweist. Besonders häufig sind Biskuit- und Hantelformen, welche durch Zwischenstufen zu vollkommenen Abschnürungsbildern kleiner Kernbläschen führen (vgl. Fig. 6, Taf. VI). Viele von diesen Kernen sind regressiv verändert, dunkel und ohne deutliche Kernstrukturen, viele zeigen Faltungsstreifen in der Kernmembran, viele zeigen aber auch ein ganz normales Gefüge. Die Kuppendegeneration der Windungen greift, wie im ersten Fall, auf die Körnerschicht über, deren spezifische Elemente an solchen Stellen eine deutliche Lichtung erfahren haben. Die Gliadeckung des Parenchymausfalles entspricht genau derjenigen des ersten Falles. Im Übergangsgebiete vom kranken zum gesunden Rindengewebe finden sich in der Körnerschicht wieder die Axonkugeln an den Purkinjeschen Zellen, welche am deutlichsten bei Anwendung der Bielschowsky-Silbermethode hervortreten, zuweilen aber auch mit Hilfe gewöhnlicher Anilinfärbungen und auch schon mit dem Hämatoxylin der üblichen Kernfarben nachweisbar sind. An Markscheidenfärbungen sind krankhafte Veränderungen überhaupt kaum nachweisbar.

Fall 3. Martha H. Vater, der bereits seit mehreren Jahren tot ist, soll ein starker Trinker gewesen sein. Die Mutter ist angeblich gesund. Nervenkrankheiten in der Familie werden in Abrede gestellt. Als kleines Kind hat sie an englischer Krankheit gelitten, war aber bis zum 10. Jahre gesund. Im vorschriftsmäßigen Alter von sechs Jahren begann sie mit dem Schulbesuch, mußte aber nach zweijährigem Unterricht einer Hilfsklasse überwiesen werden. Mit dreizehn Jahren wurde sie menstruiert, doch blieben die Menses schon nach kurzer Zeit vollkommen fort.

Die Krankheit begann im 10. Jahre mit einer „Nervenlähmung", welche nach er Beschreibung der Mutter als eine Hemiplegie aufgefaßt werden muß. Die Lähmungserscheinungen sollen rasch verschwunden und nur der rechte Arm etwas steif geblieben sein. Im Alter von vierzehn Jahren traten in Zwischenräumen von drei bis vier Wochen epileptische Anfälle auf, die mit vollkommener Bewußtlosigkeit und Konvulsionen einhergingen. Mit dem Einsetzen dieser Anfälle wurde auch ihre Sprache undeutlich und ihr Gang sehr unsicher. Es geschah häufig, daß sie stolperte und hinfiel. Bei ihrer Aufnahme in die Anstalt im Alter von 15 Jahren bot sie folgenden neurologischen Befund: Pupillendifferenz ($l > r$), beide Pupillen sind lichtstarr, reagieren aber auf Konvergenz. Der Gesichtsausdruck ist blöde und starr. Die Sprache ist näselnd, verwaschen, manchmal spricht sie ganz fließend, manchmal macht sich ein an Stottern erinnerndes Silbenstolpern bemerkbar. Die Muskulatur der Extremitäten ist gespannt und zeigt auch in der Ruhe eine erhebliche Hypertonie. Die aktive Beweglichkeit der Hände ist dabei wenig beeinträchtigt. Greifbewegungen werden mit Sicherheit ausgeführt. Im Gegensatz dazu wird der Gang als schwankend und unsicher bezeichnet. Sie geht immer mit gespreizten Beinen, tritt manchmal zuerst mit der Fußsohle, manchmal zuerst mit der Ferse auf. Das starke Schwanken führt häufig zu raschem Hinfallen. Die Sehnen- und Periostreflexe der Extremitäten sind gesteigert.

Ihre Intelligenz ist eine sehr geringe. Einfache Fragen, z. B. nach den Namen ihrer Geschwister, nach ihrer Heimat, nach ihrer Schule beantwortet sie richtig, kann auch kleine Gedichte und Gebete hersagen. Sie zählt bis dreißig und vermag auch einfachste Additionsaufgaben lösen.

Im Laufe weniger Monate erfolgte ein rascher Rückgang ihrer intellektuellen Fähigkeiten. Sie wird jetzt auch im Gebrauch ihrer Arme sehr unbeholfen, muß angezogen und gefüttert werden, da sie ihr Essen verschüttet, wenn sie den Löffel nach dem Munde führt. Sie wird unsauber und bis zu einem gewissen Grade wider-

Digitized by Google
Original from THE OHIO STATE UNIVERSITY
Generated on 2018-07-27 13:35 GMT / http://hdl.handle.net/2027/osu.32435056932478
Public Domain in the United States, Google-digitized / http://www.hathitrust.org/access_use#pd-us-google

spenstig. Der Exitus erfolgte im Alter von $15^1/_2$ Jahren. Die Todesursache besteht auch hier in einer Schluckpneumonie.

Sektionsbefund: Kleines, 1040 g schweres Gehirn. Fibröse Leptomeningitis. Über den beiden Groß- und Kleinhirnhemisphären sulziges Infiltrat, besonders an der basalen Pia. Hydrocephalus internus leichten Grades.

Aus der mikroskopischen Untersuchung geht hervor, daß die Großhirnveränderungen wieder das typische Bild der progressiven Paralyse bieten. Als auffallend ist wieder das starke Zurücktreten der Plasmazellen in den perivasculären Infiltraten zu verzeichnen. In den Stirnwindungen finden sich massenhaft Stäbchenzellen, welche sich bei Anwendung der Tanninsilbermethode als Endothelien verödeter oder gewucherter Capillaren entpuppen. Starker Zellausfall, besonders in der dritten Schicht der Stirnwindungen. In der Regio gigantopyramidalis hat auch ein nicht unbeträchtlicher Ausfall an Beetzschen Riesenpyramiden stattgefunden. In der Wandung der aus der Pia einstrahlenden größeren Gefäße liegen häufig riesige Mastzellen.

Das Kleinhirn, dessen pialer Überzug in diesem Falle stärkere fibröse Veränderungen aufwies als in den beiden vorherigen, ist in toto verkleinert und erreicht etwa nur zwei Drittel des normalen Umfanges. Die Verkleinerung betrifft Wurm und Hemisphären ziemlich gleichmäßig. Nach der Entfernung der Pia sieht man, daß die Lamellen der Oberfläche überall verschmälert und durch breitere Furchen voneinander getrennt sind, als man es unter normalen Verhältnissen findet. Nimmt man die Lupe zu Hilfe, dann läßt sich auch erkennen, daß viele der oberflächlichen Lamellen an ihrer der Pia zugewandten Fläche kleine napfförmige Vertiefungen aufweisen.

Bei der mikroskopischen Betrachtung der weichen Häute ist die starke Infiltration der Arachnoidealräume mit Lymphocyten und Abbauzellen ungewöhnlich. Auch in der Tiefe der Furchen liegen zwischen den Piablättern nicht selten von breiten Lymphocytenringen umschlossene Gefäßkonglomerate.

Die Schilderung der mikroskopischen Substanzveränderungen des Cerebellums beginnen wir mit der Schilderung von Kern- und Nissl-Färbungen. Da ist zunächst die Verteilung und Lokalisation des Schrumpfungsprozesses zu beachten. Fig. 11, Taf. VI gibt ein klares Bild der Verhältnisse. Man sieht, daß auch hier die an der Oberfläche des Organs liegenden Lamellen am stärksten betroffen sind, und zwar sind hier alle Rindenschichten an der Schrumpfung beteiligt. Die bereits mit der Lupe erkennbaren napfförmigen Einsenkungen treten deutlich hervor. Im Gegensatz zu den stark veränderten oberflächlichen Lamellen sind die in der Tiefe der Furchen liegenden meist besser erhalten, ja zum Teil noch ganz normal. Das ist aber keineswegs immer der Fall. Bei der mit *a* bezeichneten Stelle der Figur sieht man, daß die nach links von dem zentralen Markkegel gelegenen Lamellen in der Tiefe weit besser erhalten sind als die nach rechts blickenden. Häufig sieht man auch, daß benachbarte kleine Windungen in ihrem Verhalten stark kontrastieren. Während die eine fast normal erscheint, ist die andere geschrumpft und in ihrem Zellbestande in allen Schichten verarmt. Auf diese Weise gewinnt man den Eindruck, daß der Prozeß eine herdförmige, oder besser, fleckenartige Verteilung angenommen hat. Jedenfalls lehrt die Betrachtung des Bildes, daß von einem gleichmäßigen Betroffensein der Windungen nicht die Rede sein kann.

Über die Elemente der einzelnen Schichten ist folgendes zu sagen: Stark vermindert sind an den Schrumpfungsstellen wieder die Purkinjeschen Zellen, welche bis auf spärliche Reste mit ihren Dendriten und Axonen untergegangen sind. In der verschmälerten Molekularschicht fehlen die Korbzellen vollkommen. Die Körnerschicht hat ihre spezifischen Elemente in bald höherem, bald geringerem Maße eingebüßt und sieht gegenüber den normalen Stellen blaß und unscharf begrenzt aus. An den Orten der stärksten Erkrankung erscheint das Areal der Markfasern verbreitert. Dieser Eindruck beruht auf einer Täuschung und ist lediglich durch die Raumverminderung des Körnergebietes hervorgerufen.

In den gut erhaltenen Lobuli finden sich wieder zweikernige Purkinjesche Zellen, wenn auch nicht in so großer Zahl wie in den beiden ersten Fällen. Auffallend sind die starken Schwankungen im Volumen der einzelnen Zellen. Neben ganz auffallend

Digitized by Google
Original from THE OHIO STATE UNIVERSITY
Generated on 2018-07-27 13:35 GMT / http://hdl.handle.net/2027/osu.32435056932478
Public Domain in the United States, Google-digitized / http://www.hathitrust.org/access_use#pd-us-google

großen Gebilden finden sich sehr kleine Elemente, in denen die Kernplasmarelation häufig zuungunsten des Plasma verschoben ist.

Die Silberimprägnationen bieten gleichfalls recht charakteristische Bilder (vgl. Fig. 12, Taf. VI). Auch hier fallen zunächst wieder die großen Differenzen im Verhalten der einem und demselben Markstämmchen aufsitzenden kleinen Windungen auf. Die am oberen Rande der Abbildung gelegenen, welche der Oberfläche des Organs entsprechen, sind stark geschrumpft und verödet, während die am weitesten nach unten gelegnen, räumlich aber kaum einen halben Zentimeter von ihnen entfernten Windungen normales Aussehen haben. Das dazwischenliegende Gebiet kann man als Übergangszone zwischen dem gesunden und kranken Areal bezeichnen. Die Nissl- und Kernfärbungen werden durch diese Präparate insofern ergänzt, als sie einen starken Ausfall der zentripetalen Moos- und Kletterfasern in der Körner- und Molekularschicht aufdecken. Bei Immersionsbetrachtung sieht man auch, daß kugelförmige Anschwellungen an den Axonen der Purkinjeschen Zellen nicht selten sind. Sie finden sich aber immer nur in dem Übergangsgebiete vom gesunden zum kranken Gewebe, besonders da, wo in der Körnerschicht Lichtungen resp. Sklerosierungsvorgänge nachweisbar sind. In den gänzlich verödeten Windungen vermißt man sie genau ebenso wie in den normalen. In den Silberpräparaten ist noch folgender Befund in die Augen springend: An der Grenze von Körnerschicht und Mark treten nicht selten helle Flecke auf, welche ihre Entstehung dem starken Ausfall von Nervenfasern und Körnerzellen verdanken. Ihre Begrenzung ist meist eine unscharfe. Für die Auffassung von der Lokalisation des Prozesses sind diese Herde deswegen besonders bedeutungsvoll, weil sie zeigen, daß das Zerstörungswerk nicht immer von der pialen Oberfläche nach innen, sondern gar nicht selten auch von innen nach außen vorrückt. Gleiche Bilder liefern auch die Markscheidenpräparate, welche im übrigen nichts Besonderes zeigen. Mitunter läßt sich aus der Kuppenregion verödeter Rindenabschnitte ein zarter Degenerationsstreifen bis in tiefere Markregionen verfolgen; seine zentrale Lage im Mark weist darauf hin, daß er als Degenerationsprodukt der aus den Purkinjeschen Zellen hervorgehenden Nervenfasern aufzufassen ist.

Das Gliapräparat zeigt in den geschrumpften Läppchen eine enorme Zunahme der faserigen Glia. In der Molekularschicht haben die Gliafasern die bekannte radiäre Anordnung der Bergmannschen Fasern, wo sie häufig mit fußförmigen Verbreiterungen an der pialen Oberfläche enden und manchmal auch das innere Piablatt durchbrechen. Außer diesen Radiärfasern kommt unter der pialen Oberfläche in den Gebieten stärkerer Veränderung auch ein tangential ausgebreitetes Fasergeflecht zur Entwicklung.

Die in der Norm fast faserfreie Körnerschicht ist in den geschrumpften Gebieten überall von einem dichten Geflecht zarter Gliafäserchen durchzogen, deren Kaliber im allgemeinen weit hinter demjenigen der Molekularschicht zurückbleibt. Hier kommen auch große, plasmareiche Astrocyten vor. Charakteristisch für die Körnerschicht und ihr Übergangsgebiet zum Mark ist der Befund, daß die gewucherte Glia eine spongiöse, ziemlich grobmaschige Beschaffenheit annimmt, und daß der Substanzverlust an Parenchym durch die proliferierte Stützsubstanz nicht vollkommen gedeckt wird. Diejenigen Stellen, die bei Anwendung der Gliafärbung dieses spongiöse, grobmaschige Aussehen tragen, sind die gleichen, welche im Silber- und Markscheidenpräparat als helle Flecke imponieren. Die Gliawucherung erstreckt sich häufig bis tief in die Markkegelchen der Windungen hinein. Hier kommt es dann auch zur Bildung großer, häufig plasmareicher und mehrkerniger Astrocyten. Die Bildung gliogener Körnchenzellen wurde nur selten wahrgenommen, amöboide Zellen fehlten ganz.

Daß an der Grenze von Körner- und Molekularschicht die supragranulären gliösen Zellen an Zahl erheblich zugenommen haben und mehrschichtige Reihen bilden, versteht sich nach dem geschilderten Verhalten der Bergmannschen Fasern von selbst.

Pons, Medulla oblongata und Rückenmark bieten, abgesehen von den typischen Infiltrationserscheinungen am Blutgefäßbindegewebsapparat, nichts Besonderes. Nur am Boden der Rautengrube stoßen wir noch auf merkwürdige Verhältnisse. Hier finden sich sehr zahlreiche kleine, in das Lumen des Ventrikels hineinragende Höckerchen,

Digitized by Google
Original from THE OHIO STATE UNIVERSITY
Generated on 2018-07-27 13:35 GMT / http://hdl.handle.net/2027/osu.32435056932478
Public Domain in the United States, Google-digitized / http://www.hathitrust.org/access_use#pd-us-google

welche sämtlich von gut erhaltenem Ependymepithel bekleidet sind. Sie übertreffen zum Teil die gewöhnlichen Ependymgranulationen an der Ventrikelwand der Paralytiker um ein Beträchtliches. Eigenartig ist ihre Struktur insofern, als die gliösen Zellen der subependymären Gliaschicht in ihrem Bereich Spindelgestalt und eine bündelförmige Anordnung annehmen. Sie stehen dabei ziemlich dicht gedrängt und erinnern in ihrem Gefüge an die Struktur peripherischer Fibrome. Die Gliazellen haben hier gut entwickelte Plasmakörper und bilden eine faserige Zwischensubstanz, welche sich in ihrer Anordnung der Parallelstellung der Zellen genau einfügt. Häufig reichen diese Höckerchen ebenso tief in die Substanz der Medulla oblongata, als sie sich über den Rand des Ventrikels erheben. Zwischen den Höckern finden sich Lakunen und Divertikel, welche zum Teil weit in die Tiefe reichen. Auf den Querschnitten bekommen sie häufig das Aussehen rings von Epithel bekleideter Kanäle.

Fall 4. Erich Gü. Aus der Potsdamer Anstalt für Epileptische. Geboren am 15. VII. 1903, gestorben am 8. XI. 1914. Über Lues der Eltern und über das Vorhandensein von Nervenkrankheiten in der Familie ist nichts bekanntgeworden. Der Patient soll von frühester Jugend an Symptome des Schwachsinns geboten haben. Im Alter von 8 Jahren traten zuerst Schwindelanfälle bei ihm auf und bald darauf auch echte Krampfanfälle, die etwa eine Minute dauerten und mit vollkommenem Bewußtseinsverlust verbunden waren. Nach den Anfällen große Schläfrigkeit, zuweilen auch Erregtheit. Im Alter von 9 Jahren wird er wegen seiner Krampfanfälle in die Potsdamer Anstalt aufgenommen. Er zeigte zuerst ein freundliches und heiteres Wesen, sang und spielte mit den anderen Kindern. Seine Sprache ist schwer verständlich. Schulkenntnisse sind trotz zweijährigen Schulbesuches nur sehr dürftig. Er ist imstande, kleine Geschichten und Märchen zu erzählen und kann bis zwanzig zählen.

Körperlich bot er bei seiner Aufnahme in die Anstalt folgende Symptome: Es besteht eine starke Differenz der Pupillen. Die linke ist erheblich weiter als die rechte. Die Lichtreaktion ist auf beiden Seiten erloschen. Die Sprache ist nasal, verwaschen und stammelnd.

Die grobe Kraft der Arme und Beine ist auf beiden Seiten gleichmäßig herabgesetzt. Bei passiven Bewegungsversuchen macht sich in allen Gelenken eine starke Rigidität bemerkbar. Auch die aktive Beweglichkeit ist durch Spasmen stark behindert; alle aktiven Bewegungen sind durch sie verlangsamt. Der Gang ist spastisch und ataktisch. Wegen starken Schwankens verliert er oft das Gleichgewicht vollkommen und stürzt hin. Beim Kniehackenversuch und auch bei anderen Zielbewegungen der Beine treten stark schleudernde Bewegungen auf. Die Patellarreflexe sind beiderseits sehr stark. Es besteht beiderseits Fußklonus, Patellarklonus und positiver Babinski. Beide Füße sind in Equinusstellung. Wassermannsche Reaktion im Blut stark positiv.

Der Zustand zeigte trotz energischer antiluetischer Behandlung eine deutliche Progression. Er verblödet nach wenigen Monaten vollkommen, spricht fast gar nicht mehr und gibt nur hin und wieder einige lallende und ganz unverständliche Laute von sich. Die Schwindel- und Krampfanfälle häufen sich stetig.

In den letzten Monaten vor dem Exitus lag er — vollkommen stumpf — zusammengekauert in seinem Bett, war ganz teilnahmlos gegen seine Umgebung und reagierte auch auf Anruf nicht mehr. Nach zweijähriger Anstaltspflege ging auch dieser Kranke an einer Schluckpneumonie zugrunde.

Sektionsbefund: An den weichen Häuten und den Großhirnwindungen die typischen Veränderungen der Paralyse. Das Cerebellum ist stark verkleinert, sein pialer Überzug aber nur an der dorsalen Fläche des Wurmes erheblich verdickt. Nach Entfernung der Pia sieht man, daß die Kleinhirnläppchen in allen Gebieten der Hemisphären und des Wurmes stark verschmälert sind.

Die Pia und die Windungen der Großhirnhemisphären bieten überall das gewöhnliche Bild einer weit vorgeschrittenen Paralyse. Die Plasmazellen treten wie in den andern Fällen in den perivasculären Infiltraten weit zurück. Einzelne Windungszüge des Stirnhirns enthalten massenhaft Stäbchenzellen. In der Gefäßadventitia mittelstarker

Digitized by Google
Original from THE OHIO STATE UNIVERSITY
Generated on 2018-07-27 13:35 GMT / http://hdl.handle.net/2027/osu.32435056932478
Public Domain in the United States, Google-digitized / http://www.hathitrust.org/access_use#pd-us-google

Arterien und Venen zahlreiche Mastzellen. In der vorderen Zentralwindung und den ihr benachbarten Stirnwindungen ist ein besonders starker Zellausfall im Außenteil der Lamina pyramidalis bemerkenswert. Hier finden sich die Anfänge eines spongiösen Rindenschwundes; die Ersatzwucherung der Glia hält mit dem Parenchymzerfall nicht gleichen Schritt; es bilden sich überall gröbere, von lymphatischer Flüssigkeit erfüllte Lücken, welche von zarten Gliabündeln durchzogen sind. Schon bei der Betrachtung der mikroskopischen Präparate mit bloßem Auge macht sich die besondere Beteiligung von IIIa dadurch bemerkbar, daß sich ein ziemlich breiter, heller Saum zwischen die dunkler aussehenden Außen- und Innenschichten der Rinde einschiebt.

Die Kleinhirnrinde zeigt mikroskopisch das Bild einer ziemlich gleichmäßig über alle Windungen ausgedehnten Sklerose. Nur in den vorderen Gebieten der Hemisphärenlappen ist eine deutliche Differenz zwischen den oberflächlichen und tiefen Lamellen wahrnehmbar. Hier trägt der Prozeß genau denselben Charakter wie bei den vorherbeschriebenen Fällen: Am stärksten beteiligt ist in den oberflächlichen Lamellen die Schicht der Purkinjeschen Zellen und die molekulare Schicht. Der Ausfall der Purkinjeschen Zellen erreicht hier einen sehr hohen Grad. Man begegnet nur noch vereinzelten, meist stark geschrumpften Exemplaren. Auch die Körnerschicht ist bereits gelichtet. In ihr wie in den anderen Schichten macht sich überall die gliöse Ersatzwucherung deutlich bemerkbar. Ferner sind die in der Tiefe der Furchen liegenden Lamellen, obgleich sie sich im allgemeinen besser erhalten haben, nicht mehr als ganz normal zu bezeichnen. Denn auch hier tritt der Ausfall der Purkinjeschen Zellen und die Entwicklung einer starken, supragranulären Gliaschicht deutlich hervor. Wir begegnen hier wieder zahlreichen zweikernigen Zellen, zum Teil in die Molekularschicht verlagerten Purkinje-Zellen, welche dann in ihrer Form vom gewöhnlichen Typus dieser Zellen allerdings etwas abweichen.

Der Wurm und die basalen Windungen der Hemisphären sind in noch erheblich stärkerem Grade erkrankt. Hier ist die Sklerose gleichmäßig über die Lamellen der Oberfläche und der Tiefe ausgebreitet. Die Substanz der Lamellen ist stellenweise zu kleinen, den Markstielen traubenförmig aufgesetzten Höckerchen zusammengeschrumpft. An dem Parenchymzerfall sind alle Schichten der Rinde beteiligt. In der stark verschmälerten Molekularschicht stehen die Bergmannschen Fasern dicht gedrängt. Sie ragen stellenweise weit in den epicerebralen Raum hinein und durchsetzen an einzelnen Stellen sogar das innere Blatt der Pia. Neben diesen radiären Elementen ist überall eine starke subpiale Schicht tangential orientierter Gliafasern vorhanden. Die Korbzellen fehlen im Stratum moleculare vollkommen. Die Schicht der Purkinjeschen Zellen ist zugrunde gegangen. Man findet hier nur noch vereinzelte Zellreste. Ebenso hat die Körnerschicht sehr viel von ihren spezifischen Elementen in diesem Gebiet der stärksten Erkrankung eingebüßt. Auffallend ist dabei aber, daß die Raumverminderung dieser Schicht nicht in dem Maße zutage tritt, als man auf Grund ihres Parenchymverlustes erwarten müßte. Das liegt an einer eigenartigen Reaktion der Glia. Während in den Außenschichten eine deutliche Verfilzungstendenz besteht, welche zu einer Verdichtung und Verschmälerung der Gewebssubstanz führt, bleibt hier das neugebildete gliöse Substrat locker und weitmaschig. Eine räumliche Verminderung der Schicht wird dadurch verhindert; und so entwickelt sich bei einem gewissen Grade der Erkrankung ein recht starker Kontrast zwischen ihr und den Außenschichten. Dasselbe gilt von dem Übergangsgebiet der Körner in die Markkegel. Auch hier bleibt das Gewebe trotz ansehnlicher Gliaproliferation weich und spongiös, wodurch der Eindruck vorgetäuscht werden kann, als ob diese Schichten im Gegensatz zur molekularen Zone eine Art Hypertrophie erfahren hätten. (Vgl. Fig. 9, Taf. VI.) An den Markscheiden- und Silberpräparaten sieht man, daß die Fasern der zentripetalen Leitung überall stark gelichtet sind. Immerhin ist es bemerkenswert, daß in einzelnen Windungen die Purkinjeschen Körbe und die Tangentialfaserung zwischen den Körnern und der Molekularschicht dem paralytischen Prozeß standgehalten haben. Bei der Durchsicht sehr zahlreicher Präparate findet man aber, daß das Persistieren dieser zentripetalen

Digitized by Google
Original from THE OHIO STATE UNIVERSITY
Generated on 2018-07-27 13:35 GMT / http://hdl.handle.net/2027/osu.32435056932478
Public Domain in the United States, Google-digitized / http://www.hathitrust.org/access_use#pd-us-google

Elemente kein unbegrenztes ist, denn es finden sich Gebiete, in denen man auch den Untergang dieser Fasern bis zu ihrem vollkommenen Verschwinden verfolgen kann.

Einige Worte wären an dieser Stelle noch über die kugel- und eiförmigen Auftreibungen an den Axonen der Purkinjeschen Zellen hinzuzufügen, welche in diesem Falle ganz besonders zahlreich beobachtet wurden. Was zunächst die Lokalisation dieser Gebilde betrifft, so finden sie sich wie bei den vorhergehenden Fällen vorwiegend in dem Übergangsgebiet von gut erhaltener zu stärker veränderter Rinde. In Fig. 13 auf Taf. VI wird dieses Verhalten in sehr anschaulicher Weise illustriert. Wir sehen hier ein Kleinhirnläppchen in der Nähe der Oberfläche des Organs in seiner ganzen Länge. Die Kuppenpartie der Lamelle ist stark verändert. Die Molekularschicht ist deutlich verschmälert, die Purkinjeschen Zellen fehlen vollkommen, und auch die Körnerschicht ist ihrer spezifischen Elemente zu einem großen Teil beraubt. An der Grenze von Markkegel- und Körnerschicht hat das Gewebe eine eigentümlich helle und etwas fleckige Färbung, welche durch die spongiöse Beschaffenheit der Stützsubstanz hervorgebracht ist. Es handelt sich hier um eine Silberimprägnation. Gefärbt sind neben den Zellen auch die markhaltigen und marklosen Strecken der Nervenfasern. In der veränderten Kuppenregion finden wir bei dieser Vergrößerung nur noch einen dürftigen Rest des tangentialen Faserstreifens, welcher sich normalerweise zwischen Körnerschicht und Molekularschicht ausbreitet. Wenn wir an beiden Seiten des Läppchens nach unten gehen, dann sehen wir zunächst die Purkinjeschen Zellen auftreten, deren hirschgeweihförmige Dendriten deutlich erkennbar sind. Auftreibungen oder anderweitige Deformitäten bieten sie nicht. In der unmittelbaren Nachbarschaft fast jeder einzelnen von ihnen findet sich im Bereich der Körnerschicht eine schwarze Kugel, welche fast das gleiche Volumen erreicht wie der Zellkörper selbst. Das sind die fraglichen Axonanschwellungen, deren Zugehörigkeit zum Achsenzylinder der betreffenden Zelle natürlich nur bei stärkerer Vergrößerung nachgewiesen werden kann. Betrachten wir uns die Körnerschicht in der Umgebung dieser Kugeln, so erkennen wir auch bei dieser Färbung, daß die Distanz zwischen den einzelnen Körnerhäufchen vergrößert ist, daß also ein Körnerausfall stattgefunden hat. Dieses Verhalten ist ganz gesetzmäßig. Wo die Kugeln auftreten, ist ein Körnerschwund und, wie durch Gliafärbungen leicht nachgewiesen werden kann, eine Ersatzwucherung der gliösen Elemente vorhanden. In technischer Beziehung sei nur kurz bemerkt, daß es durch die Gefriertechnik bequem ermöglicht wird, benachbarte Schnitte nach den verschiedensten Methoden zu behandeln und auf diese Weise zu sicheren Urteilen über die Beteiligung der verschiedenen Gewebselemente an dem pathologischen Prozeß zu gelangen. Da, wo die Beteiligung der Körnerschicht an der Rindenveränderung zurücktritt resp. vollkommen abklingt, verschwinden in der Regel auch die Kugeln, was in dem der vorliegenden Abbildung zugrunde liegenden Präparat in der Tiefe der Furchen der Fall ist.

Fig. 7 auf Taf. VI zeigt zwei benachbarte Purkinjesche Zellen mit den Axonschwellungen bei Immersionsvergrößerung (700fach linear). Der Zusammenhang der Kugel mit der Purkinjeschen Zelle ist bei dem rechts gelegenen Exemplar unverkennbar. Jenseits der Schwellung verdünnt sich der Achsenzylinder wieder und gabelt sich im stumpfen Winkel. Die weitere Verfolgung der Äste ist bei dieser Einstellung des Mikroskops nicht möglich. Bei der links gelegenen Zelle ist der Zusammenhang zwischen Kugel und Zelle dadurch getrübt, daß zahlreiche Kletterfasern aus der Körnerschicht über dem Axon dem Zellkörper zustreben und ihn verdecken. Häufig sieht man, daß sowohl von den Anschwellungen selbst wie von denjenigen Axonstrecken, welche distalwärts von ihnen gelegen sind, Seitenzweige in großer Zahl abgehen. Wie diese Verzweigungsbilder zu deuten sind, davon wird weiter unten noch die Rede sein.

Einige Purkinjesche Zellen in der Wurmrinde zeigten auch eine renntiergeweihartige Verbreiterung der Dendriten. In der Regel wird an einer Zelle nur ein schwacher Seitenast von dieser Veränderung betroffen. Wie schon aus dem Vergleich mit dem Renntiergeweih hervorgeht, ist die Schwellung eine ziemlich gleichmäßige. Ei- oder kugelförmige Verbildungen wurden an den Protoplasmafortsätzen niemals angetroffen.

Generated on 2018-07-27 13:35 GMT / http://hdl.handle.net/2027/osu.32435056932478
Public Domain in the United States, Google-digitized / http://www.hathitrust.org/access_use#pd-us-google
Digitized by Google
Original from THE OHIO STATE UNIVERSITY

Mit Hilfe der Herxheimerschen Fettfärbung wurde festgestellt, daß die plasmatische Grundsubstanz der Dendriten in dem Schwellungsbezirke feine Fettkörnchen in etwas größerer Zahl und dichterer Anordnung enthielt, als es auch sonst in den Zellen und ihren Dendriten der Fall war.

Eine besondere Merkwürdigkeit bietet der vorliegende Fall durch das Vorkommen kleiner Heterotopien grauer Rindensubstanz im Ansatzgebiet des Velum medullare ant. Hier ist im Ansatzgebiet der Rinde an das Markblatt eine kleine Übergangszone vorhanden, in welcher, ähnlich wie bei der Mikrogyrie der Cerebellarrinde, graue Substanz, Körnerschicht und Mark durcheinander geworfen erscheinen. Schließlich ist noch zu erwähnen, daß in dem vorliegenden Falle das Ependym des vierten Ventrikels die gleichen warzenförmigen Wucherungen wie im dritten Falle trägt. Die Erhebungen sind hier sogar stellenweise noch beträchtlicher als bei jenem. Die subependymäre Gliaschicht wird von zahlreichen, mit Epithel bekleideten Divertikeln durchsetzt, welche auf den Querschnitten an Drüsenschläuche erinnern.

Fall 5. Von der Krankengeschichte dieses in der Städtischen Irrenanstalt Buch beobachteten Falles ist mir wenig bekannt. Herr Oberarzt Dr. Reich, welcher den Fall klinisch genau beobachtet hat, wird wohl an anderer Stelle noch ausführlich über ihn berichten. Erwähnt sei nur, daß die Krankheit auch hier in früher Kindheit begonnen und mit choreatischen Bewegungen eingesetzt haben soll. Gegen Ende des Lebens bestand ein stark spastischer Zustand in der gesamten Körpermuskulatur und vollkommene Verblödung. In gewisser Beziehung soll der Symptomenkomplex an die Wilsonsche Krankheit erinnert haben. Schon der Sektionsbefund machte die Annahme einer weit vorgeschrittenen Paralyse wahrscheinlich. Es bestand eine schwere fibröse Leptomeningitis mit besonders starker Entwicklung über beiden Frontallappen, eine erhebliche Verschmälerung der Windungen und auf den Querschnitten auch eine Verschmälerung der grauen Rindensubstanz. Stark verdickt erschienen auch die weichen Häute über dem Cerebellum. Die Gegend des vorderen Oberwurmes war auch hier wieder besonders betroffen. Das Organ erwies sich als in toto verkleinert, seine Läppchen waren nach Entfernung der Pia auffallend schmal und verkürzt. Das Gehirn wurde in Formol fixiert und erst nach vollendeter Härtung in eine Reihe von Frontalschnitten zerlegt. An diesen fiel neben einer nicht unbeträchtlichen Erweiterung aller Ventrikel eine gelbliche Verfärbung der Linsenkerne, insbesondere ihrer Putamina auf. Als zur histologischen Ergründung dieses Verhaltens Material aus verfärbten Partien in Alkohol gelegt wurde, stiegen weißliche Wolken aus den Blöcken auf und verursachten eine eigentümliche fluorescierende Trübung der Fixierungsflüssigkeit. Wie sich nachher herausstellte, wurde diese Trübung durch alkohollösliche Abbauprodukte hervorgebracht, über deren nähere chemische Beschaffenheit leider nichts Sicheres ausgesagt werden kann.

Die Großhirnrinde bot überall das Bild einer weit vorgeschrittenen Paralyse. Die Infiltrationserscheinungen des Blutgefäßbindegewebes waren im Vergleich zu den vorhergehenden Fällen ungewöhnlich starke. Neben den Lymphocyten machten sich auch hier typische Plasmazellen in nicht unbeträchtlicher Zahl bemerkbar. Die Parenchymdegeneration der Rinde war besonders in den frontalen Hirngebieten weit vorgeschritten. An einigen Stellen begegnete man zweikernigen Pyramidenzellen. Fig. 4 auf Taf. VI zeigt ein derartiges Gebilde mit besonders gut entwickelten, bläschenförmigen Kernen und deutlichen Kernkörperchen.

Am Kleinhirn sind die Infiltrationserscheinungen an der Pia und den Gefäßrinden stärker als in den vorhergehenden Fällen entwickelt. Besonders in der Tiefe der Furchen sind die Gefäße von breiten Infiltrationsringen umgeben.

Die Rinde ist sowohl im Bereiche des Wurmes wie der Hemisphären stark verschmälert. Besonders bemerkenswert ist in diesem Falle die Gleichmäßigkeit der Verschmälerung in allen Gebieten. Die oberflächlichen wie die in die Furchen hineinragenden Lamellen zeigen im Gegensatz zu den vorhergehenden Fällen nirgends einen wesentlichen Unterschied.

Bei der feineren mikroskopischen Betrachtung erweisen sich alle Schichten als stark verändert. Die Molekularschicht bildet einen derben Gliafilz, in dem die radiär

Digitized by Google
Original from THE OHIO STATE UNIVERSITY
Generated on 2018-07-27 13:35 GMT / http://hdl.handle.net/2027/osu.32435056932478
Public Domain in the United States, Google-digitized / http://www.hathitrust.org/access_use#pd-us-google

gestellten Bergmannschen Fasern zwar überall noch erkennbar, aber von starken, tangentialen und schräg orientierten Gliafaserzügen durchflochten sind. An zahlreichen Stellen dringen diese Gliafaserzüge der Rinde in den Arachnoidealraum ein und bilden hier dichte Konvolute zwischen den Bindegewebselementen. Die Purkinjeschen Zellen sind so gut wie vollkommen verschwunden. Nur in der Tiefe der Furchen begegnet man vereinzelten, stark regressiv veränderten Exemplaren. Es ist bemerkenswert, daß trotz der geringen Zahl dieser Gebilde einzelne mit zwei Kernen angetroffen wurden. Die Purkinjesche Zellschicht ist durch einen breiten Saum supragranulärer Gliazellen ersetzt. Die Dichtigkeit des Gewebes ist im Bereich der Wucherungszone der Zellen aber erheblich geringer als in der benachbarten Molekular- und Körnerschicht. Schon bei der Betrachtung mit ganz schwachen Vergrößerungen tritt sie deshalb bei allen Färbungen als ein heller Saum hervor. Die Körner sind in großen Mengen untergegangen, haben sich aber im großen ganzen besser als die Elemente der äußeren Rindenschichten erhalten. Nirgends fehlen sie vollkommen. Sie bilden immer noch einen deutlich erkennbaren, wenn auch stellenweise sehr schmalen Saum an der Außenseite der Markfaserzüge. Überraschend ist die Tatsache, daß die sogenannten großen Körner- oder Golgi-Zellen sich gut konserviert haben. Sie unterscheiden sich dadurch sehr erheblich von den gewöhnlichen Körnern. Stellenweise erscheinen sie offenbar infolge der Schrumpfung des gesamten Gewebes so dicht gedrängt und in so großer Zahl beieinander, daß man an eine hyperplastische Anlage dieser Gebilde denken könnte. Tatsächlich wird dieser Eindruck wohl aber durch eine größere Widerstandsfähigkeit hervorgerufen (vgl. Sträussler).

Die Markscheidenpräparate zeigen bei der üblichen, senkrecht zum Windungsverlauf orientierten Schnittrichtung in den Markleisten der Läppchen zentrale Degenerationsstreifen, welche allerdings meist nur bis dahin verfolgbar sind, wo sich diese Leisten zu breiteren Streifen vereinigen (vgl. Fig. 8 auf Taf. VI). Die gesetzmäßige zentrale Lage der Degenerationsstreifen und sein ganz konstantes Vorkommen kann keinen Zweifel darüber aufkommen lassen, daß es sich hier um ein sekundäres Degenerationsphänomen handelt, welches im engsten Zusammenhang mit dem Untergang der Purkinjeschen Zellen steht. Von besonderer Bedeutung sind in dem vorliegenden Falle die Silberimprägnationen der Kleinhirnrinde. Sie zeigen, daß die Gleichförmigkeit des Degenerationsprozesses keine so weitgehende ist, wie es auf Grund der nach anderen Methoden angefertigten Präparate scheinen möchte. Wir sehen nämlich, daß zwar in weiten Rindenstrecken die zentripetalen Fasern, d. h. die Moos- und Kletterfasern, relativ gut erhalten sind, daß auch die Purkinjeschen Körbe noch plastisch hervortreten, daß aber dicht daneben wieder unscharf begrenzte Strecken liegen, in denen fast das gesamte nervöse Parenchym einschließlich aller Nervenfasern zugrunde gegangen ist.

Die Axonanschwellungen der Purkinjeschen Zellen sind in diesem Falle nur sehr spärlich vorhanden aus dem Grunde, weil die Ursprungszellen der Axone zum allergrößten Teil untergegangen sind. Dagegen finden sich an den Kletterfasern hier und da eiförmige Anschwellungen, welche sich im Silberpräparat als ganz homogene, dunkle Gebilde präsentieren und den Purkinjeschen Axonkugeln auch hinsichtlich ihrer Lage gleichen. Sie finden sich nämlich fast ausschließlich im Bereich der Körnerschicht, und zwar vorwiegend im äußeren, der Molekularschicht benachbarten Teile derselben.

Das Gesamtbild der Kleinhirnrinde nähert sich in diesem Falle entschieden demjenigen der „kongenitalen" Kleinhirnatrophie. Das Persistieren der Purkinjeschen Zellkörbe, der Kletterfasern und eines beträchtlichen Teiles der Moosfasern, die Veränderungen, wie sie sich in den Silberpräparaten präsentieren, erinnern lebhaft an die Befunde bei kongenitaler Sklerose. Und doch bestehen (ganz abgesehen von den in diesem Falle stark hervortretenden paralytischen Veränderungen am Blutgefäßbindegewebsapparat) auch gewisse Unterschiede gegenüber den kongenitalen Prozessen, von denen weiter unten noch die Rede sein soll (vgl. Fig. 10 auf Taf. VI).

In der Medulla oblongata sind nennenswerte Veränderungen nicht vorhanden. Auch die Kleinhirnschenkel zeigen keinen erheblichen Faserausfall. Besonders hervor-

Digitized by Google
Original from THE OHIO STATE UNIVERSITY
Generated on 2018-07-27 13:35 GMT / http://hdl.handle.net/2027/osu.32435056932478
Public Domain in the United States, Google-digitized / http://www.hathitrust.org/access_use#pd-us-google

zuheben ist auch die Tatsache, daß beide Oliven der Oblongata und ihre Nebenkerne trotz der starken Veränderung der Kleinhirnrinde keinen entsprechenden Zellausfall aufweisen. Die Zahl der Zellen ist zwar, wenn man normale Präparate von derselben Schnittdicke zum Vergleich heranzieht, vermindert, aber nach den Erfahrungen bei den kongenitalen Kleinhirnerkrankungen hätte man ein viel größeres Defizit erwarten müssen.

Auch die Kleinhirnkerne (Nucleus dentatus und Nucleus tegmenti) sind quantitativ in ihrem Zellbestande kaum geschädigt. Dagegen findet man besonders im Nucleus dantatus viele, auffallend stark pigmentierte und geschrumpfte Elemente. An der Außenseite dieses Kernes, im sogenannten Vlies, ist auch die Markfaserung deutlich gelichtet. Dieser Ausfall an Markfasern steht im vollen Einklang mit dem Bestehen der zentralen Degenerationsstreifen in den Markkegeln der Läppchen; er läßt sich zwanglos auf den Untergang der Purkinjeschen Zellaxone zurückführen, welche bekanntlich von der Außenseite her in den Kern eindringen und um seine Zellen aufsplittern.

Im Rückenmark sind in diesem Falle deutliche Strangveränderungen vorhanden. Es finden sich in den Seitensträngen zwei symmetrische Degenerationsfelder, welche hauptsächlich das Areal der beiden Pyramidenbahnen umfassen, und außerdem eine Degeneration beider Gollschen Stränge, welche das ventrale Hinterstrangsfeld mitumfaßt. Diese kombinierte Systemerkrankung trägt histologisch die Kennzeichen der sogenannten strangförmigen Myelitiden, d. h., an ihrem Zustandekommen sind sekundäre Degenerationen und primäre Lückenfeldbildungen gleichmäßig beteiligt. Kleine Lückenfelder finden sich auch in den übrigen Gebieten der weißen Substanz, nur die Kleinhirnseitenstrangbahnen sind sehr wenig von ihnen berührt. In der Lendenanschwellung ist an der Basis des einen Vorderhornes eine ziemlich weit ausgedehnte Auflockerungszone vorhanden, in welcher die motorischen Zellen die akute Zellveränderung Nissls und die Nervenfasern frische Quellungserscheinungen aufweisen.

Das klinische Bild der skizzierten Fälle bietet nicht viel Besonderes. Gemeinsam sind ihnen die Pupillensymptome, nämlich die Pupillendifferenz und vor allem der Verlust der Lichtreaktion. Dieses Symptom hatte der Diagnose eine wesentliche Stütze geboten. Bei dreien der Fälle bestanden schwere Konvulsionen mit Bewußtseinsverlust und Schwindelanfällen, die sich in ihren klinischen Äußerungen von gewöhnlichen epileptischen Insulten kaum unterschieden. Bei Fall 3 und 4 bestanden deutliche Gleichgewichtsstörungen. Der Gang dieser Kranken war schwankend, breitbeinig, deutlich ataktisch und wies auf eine starke Beteiligung des Kleinhirns, resp. seiner Systeme hin. Leider sind von dem fünften Falle, welcher anatomisch die stärksten Veränderungen in der Kleinhirnrinde aufwies, diesbezügliche klinische Daten vor der Hand nicht erreichbar gewesen. An den oberen Extremitäten bestand nur in Fall 3 eine grobe Störung der Koordination. Bemerkenswert ist, daß bei allen Patienten vor dem Ausbruch der Paralyse bereits ein mehr oder weniger hoher Grad von Schwachsinn vorhanden war. In dieser Hinsicht bilden die Fälle eine Bestätigung der Angabe von Hirschel, wonach die juvenilen Paralytiker in einem hohen Prozentsatz vor dem Ausbruch ihrer Erkrankung bereits stärkere Intelligenzdefekte zeigen. Hinsichtlich des psychischen Bildes sei noch bemerkt, daß die für die Paralyse der Erwachsenen so charakteristischen expansiven Vorstellungen in einer der kindlichen Psyche entsprechendem Form fehlten. Es handelte sich bei allen um eine progressive Demenz, deren Fortschreiten unter dem Einfluß der epileptischen Anfälle zeitweise stark beschleunigt wurde und dadurch ein schubartiges Gepräge erhielt. Bei Fall 3 wurde die Verblödung zeitweilig durch leichte Erregungszustände kompliziert.

Digitized by Google
Original from THE OHIO STATE UNIVERSITY
Generated on 2018-07-27 13:35 GMT / http://hdl.handle.net/2027/osu.32435056932478
Public Domain in the United States, Google-digitized / http://www.hathitrust.org/access_use#pd-us-google

Uns interessieren hier vor allem die anatomischen Befunde, soweit sie auf heredodegenerative Faktoren hinweisen.

In erster Reihe kommen da die zweikernigen Purkinjeschen Zellen in Betracht, welche in allen Fällen vorhanden waren. Im Fall 1 und 2 waren sie so zahlreich, daß sie sich fast in jedem Schnitt zu mehreren Exemplaren nachweisen ließen. Neben der Mehrkernigkeit boten die Zellen noch andere Zeichen einer atypischen Entwicklung. Oft waren sie auffallend groß und dabei ihrer Gipfeldendriten fast vollkommen beraubt, oft aber auch kleiner als unter normalen Verhältnissen. Auch an diesen kleinen Exemplaren blieb die Entfaltung der Dendriten in der Molekularschicht meist weit hinter dem gewöhnlichen Maße zurück. Ferner war das Kernplasmaverhältnis häufig ein anderes als in normalen Zellen der gleichen Altersstufe, und zwar nahm der Kern zumeist einen ungewöhnlich großen Raum im Zellkörper ein. Gelegentlich wurde aber auch das umgekehrte Verhältnis beobachtet. Auffallend war ferner die atypische Form der Kerne. In Fall 2 überwogen diese abnorm gestalteten Kerne die normalen Bläschenformen ganz erheblich an Zahl. Hier fanden sich zahlreiche Biskuit- und Hantelformen, starke Einschnürungsphänomene im dorsoventralen Durchmesser der Zellen und sogar vereinzelte kleeblattförmige Abschnürungen. Da diese Kerne sonst keine erheblichen Degenerationszeichen boten, da ferner das Kernplasma auch bei Anwendung verschiedener Farbstoffe seine normale Helligkeit und die Chromatinkörnchen ihre strukturellen Eigentümlichkeiten bewahrt hatten, so können die Formveränderungen des Kernes nicht ohne weiteres als Degenerationszeichen gedeutet werden. Daß die Kernverbildungen im wesentlichen der Ausdruck einer Entwicklungshemmung sind, liegt wohl außerhalb jeder Diskussion. Wenn die Betrachtung der zweikernigen Zellen für sich allein in dieser Hinsicht noch einen Zweifel übriglassen sollte, so reden die sogenannten Zellsyncytien, in denen sich zwei morphologisch gut charakterisierte Zellen nur noch durch eine schmale, seitliche Plasmabrücke vereinigt finden, eine ganz unzweideutige Sprache. Die Frage ist nur, in welchem Zusammenhang stehen diese Gebilde mit dem paralytischen Prozeß. Sträussler und besonders Lafora vertreten, wie bereits oben angedeutet wurde, die Anschauung, daß die luetische Infektion als solche diese Entwicklungsstörung produziert, ja, Lafora erblickt in dem zahlreichen Vorhandensein der zweikernigen Purkinjeschen Zellen einen direkten Hinweis auf eine germinale Infektion. Diese Ansicht scheint mir ganz unhaltbar zu sein, denn es ist im höchsten Grade unwahrscheinlich, daß die vergifteten Keimzellen überhaupt noch befähigt wären, die Entwicklung bis zur Gestaltung eines in allen wesentlichen Zügen fertigen Organismus durchzuführen. Aber auch für die späteren fötalen Monate ist ein direkter Einfluß der Spirochäten auf die Entwicklung der Neuroblasten deshalb von der Hand zu weisen, weil, wie bereits Ranke hervorgehoben hat, die hereditäre Lues als solche keine analogen Zellveränderungen produziert. Unter fünfzehn, von Ranke sorgfältig untersuchten Fällen dieser Art fanden sich zweikernige Purkinjesche Zellen nur bei einem einzigen. Ich hatte Gelegenheit, drei Gehirne von Neugeborenen mit hereditärer Syphilis nach dieser Richtung zu untersuchen und habe zweikernige Zellen in keinem derselben angetroffen. Demnach halte ich den von Ranke und Schröder vertretenen Standpunkt für den plausibleren, wonach diese Zellanomalien als Zeichen einer starken hereditären Belastung im gewöhn-

Generated on 2018-07-27 13:35 GMT / http://hdl.handle.net/2027/osu.32435056932478
Public Domain in the United States, Google-digitized / http://www.hathitrust.org/access_use#pd-us-google
Digitized by Google
Original from THE OHIO STATE UNIVERSITY

lichen Sinne aufzufassen sind. Das belastende Moment bildet in erster Reihe die Metasyphilis der Eltern, nebenher können aber auch noch degenerative Faktoren in den Familien der Eltern, die bereits vor dem Erwerb der Syphilis bestanden haben, eine gewisse Rolle spielen. Rondoni sagt in dieser Hinsicht, daß in den Familien der juvenilen Paralytiker eine deutliche degenerative Tendenz zutage tritt, welche vor dem Hinzutreten der Lues existiert und in der beträchtlichen Menge von geisteskranken Neuropathen unter den Angehörigen hervortritt. Er zitiert dabei Watson, welcher sagt, daß der Familienzustand solcher Patienten ein derartiger ist, daß man einen Imbezillen oder irgendwie geisteskranken Sproß am Platze des später paralytisch gewordenen Kindes erwarten könnte. Vom Standpunkte des Pathologen haben wir demnach die zweikernigen Zellen als ein Stigma degenerationis aufzufassen, welche mit den häufigen Ganglienzellverlagerungen in eine Reihe gehören. Auch die an die Mikrogyrie der Kleinhirnrinde erinnernden Substanzverschiebungen in unserem Fall 4 und die Miniaturtumoren am Boden des vierten Ventrikels, welche sich bei dem dritten und vierten Kranken fanden, sind als gleichbedeutende Phänomene aufzufassen. Bemerkenswert ist die Tatsache, daß es besonders die hochdifferenzierten und spätreifenden Ganglienzelltypen sind, welche mit zwei Kernen angetroffen werden. Den Purkinjeschen Zellen folgen hinsichtlich der Häufigkeit die größeren Pyramidentypen der Großhirnrinde, welche sich wie die erstgenannten erst im sechsten fötalen Monat ihrer definitiven Gestalt nähern. Weshalb die Purkinjeschen Zellen gegenüber den anderen Zelltypen bei dieser Veränderung so stark in der Majorität bleiben, das ist eine Frage, auf welche sich eine bestimmte Antwort noch nicht geben läßt. Nur das eine kann man nach dem heutigen Stande unseres Wissens sagen, daß gerade die Purkinjeschen Zellen unter dem Einfluß endogener Degenerationsfaktoren auch bei anderen Krankheiten häufiger als unreife, zweikernige Gebilde bestehen bleiben. Dafür sprechen besonders die oben erwähnten Befunde Alzheimers bei verschiedenen Psychosen- und Idiotieformen. Auch die neuerdings publizierten Untersuchungen von Stein bei erworbener Paralyse dürften in diesem Sinne zu deuten sein. So haben wir denn in diesen Zellen nur den anatomisch greifbaren Ausdruck einer schweren, degenerativen Anlage vor uns, welcher der Entwicklung des späteren paralytischen Prozesses die Wege weist, denn es kann nicht als bloßer Zufall gedeutet werden, daß bei der juvenilen Paralyse die an zweikernigen Zellen und anderweitigen Entwicklungsanomalien reiche Kleinhirnrinde so häufig der Sitz schwerer paralytischer Veränderungen wird. Diese Auffassung wird nach meiner Meinung auch dann nicht erschüttert, wenn man wie Kolb die Entstehung der Kernverdoppelung in das postfötale Leben verlegt. Der zweite der hier beschriebenen Fälle bietet sogar gewisse Anhaltspunkte dafür, daß eine derartige Entwicklung im späteren Leben der Kranken tatsächlich noch stattfinden kann. Die zweikernigen Purkinjeschen Zellen waren in diesem Falle nicht nur ganz ungewöhnlich zahlreich, sondern boten auch an zahlreichen Stellen Abschnürungserscheinungen an ihren Kernen, welche unbedingt als Ausdruck einer direkten Kernteilung aufgefaßt werden müssen. Der Einwand, daß man es hier doch vielleicht mit ungewöhnlichen Degenerationsphänomenen zu tun habe, wird dadurch hinfällig, daß Kernplasma und Chromatin häufig gar keine Abweichungen von der Norm boten. Die Kernbläschen waren gut begrenzt. Faltungsprozesse in der Kernmembran waren nur spärlich vorhanden,

Digitized by Google
Original from THE OHIO STATE UNIVERSITY
Generated on 2018-07-27 13:35 GMT / http://hdl.handle.net/2027/osu.32435056932478
Public Domain in the United States, Google-digitized / http://www.hathitrust.org/access_use#pd-us-google

und Chromatinkörnchen wie Kernkörperchen zeigten normale Farbreaktionen. Von einer atypischen Schrumpfung des Kernes, welche Abschnürungen vorgetäuscht hat, kann demnach nicht die Rede sein. Dazu kommt, daß man auch häufig sich polständig berührenden Kernen begegnete, welche gewissermaßen das Endglied eines Abschnürungsvorganges darstellten. Das tatsächliche Substrat für die Annahme eines direkten Teilungsvorganges scheint mir demnach ganz einwandfrei. Die Annahme, daß wir auch hier nur Fixierungsprodukte fötaler Entwicklungsvorgänge vor uns haben, erscheint mir sehr gezwungen. Denn schon aus physikalischen Gründen ist es unwahrscheinlich, daß die Biskuit- und Hantelformen zeitlich von langem Bestande sind. Viel mehr Wahrscheinlichkeit besitzt dann doch die entgegengesetzte Annahme, daß sie sich erst kurz vor dem Lebensende des Patienten entwickelt haben. Kolb glaubt, wie wir oben auseinandergesetzt haben, daß degenerative Zustände im Zellkörper, insbesondere Aufspeicherungen von lipoider Substanz, die Zellteilungsvorgänge anregen und begünstigen. Diese Vorstellung halte ich schon aus dem Grunde für nicht recht plausibel, weil das Lieblingsobjekt der Kernteilungen die in der Norm lipophoben und auch unter pathologischen Bedingungen fettarm bleibenden Purkinjeschen Zellen sind. Für wahrscheinlicher halte ich die Hypothese, daß wir es hier mit dem Ausdruck einer verspäteten Zellreifung zu tun haben. Die für die Purkinjesche Zelle unter normalen Verhältnissen schon im sechsten Monat abgeschlossene Kernteilung setzt sich unter dem Einfluß hemmender Faktoren bei diesen Kranken in das postfötale Leben fort und kann möglicherweise durch degenerative Vorgänge im Zellplasma und den Axonen noch unterstützt, resp. zeitlich in die Länge gezogen werden. Daß der Zellkörper den Teilungsvorgängen des Kernes nicht mehr folgt, ist bei der hohen Differenzierung dieser Gebilde nicht weiter auffallend. Auf diese Weise wird der scheinbare Widerspruch zwischen der Annahme der fötalen und postfötalen Genese der Doppelkerne in diesen Zellen meines Erachtens vollkommen überbrückt. Ich möchte aber ausdrücklich bemerken, daß diese Auffassung nur für diejenigen Fälle Geltung beanspruchen kann, wo wir unzweideutige Kernabschnürungen antreffen. Daß ein Teil dieser Zellen seine definitive Gestalt bereits im Fötalleben erreicht, dafür spricht der Umstand, daß die Kerne häufig weit voneinander entfernt liegen und das Zellplasma zwischen ihnen Einkerbungen aufweist. Bei derartigen Exemplaren ist es schwer zu sagen, ob man sie noch als zweikernige Zellen oder als zwei unvollkommen getrennte Zellen bezeichnen soll. Wie schon Kolb betont hat, wäre der Nachweis von Mitosen für die Klärung der uns hier beschäftigenden Frage von größter Bedeutung. Ich habe mein Material nach dieser Richtung eingehend gemustert, bin aber zu keinem sicheren Resultat gelangt. Ich fand zwar in vielen Zellen meines zweiten Falles die Chromatinkörnchen zu Parallelreihen angeordnet, wie man es in bestimmten Phasen der indirekten Kernteilung bei anderen Zellformen sieht. Die Bilder waren aber nicht klar genug, als daß man sie für beweiskräftig halten könnte. Späteren Untersuchern möchte ich empfehlen, ihr Kleinhirnmaterial nicht ausschließlich in Formol oder Alkohol zu fixieren, weil bei dieser Behandlung die Kernstrukturen nicht mit genügender Schärfe hervortreten. Hier wird die Sublimatfixierung wahrscheinlich bessere Dienste leisten. In dem Vorkommen der zahlreichen zweikernigen Purkinjezellen kann ein Hinweis auf ein näheres Verwandtschaftsverhältnis zu den Heredodegenerationen

Digitized by Google
Original from THE OHIO STATE UNIVERSITY
Generated on 2018-07-27 13:35 GMT / http://hdl.handle.net/2027/osu.32435056932478
Public Domain in the United States, Google-digitized / http://www.hathitrust.org/access_use#pd-us-google

des spinocerebellaren Systems nicht gefunden werden, und zwar aus dem Grunde, weil derartige Zellen bei der Friedrichschen und Marieschen Krankheit in der Regel nicht vorkommen. —

Der zweite Punkt, der uns jetzt zu beschäftigen hat, betrifft die Frage der angeblichen Beziehungen zwischen den zur Sklerose führenden Kleinhirnveränderungen der juvenilen Paralyse und der „kongenitalen" Atrophie dieses Organs.

Die ersten vier der von mir untersuchten Fälle bieten nicht das Geringste, was die Annahme Sträusslers stützen könnte. Die degenerative Komponente des paralytischen Prozesses stimmt hier in ihren wesentlichen Zügen mit den Kleinhirnveränderungen der Erwachsenenparalyse vollkommen überein.

Die ganz vorzügliche Beschreibung, welche Sträussler von den histo-pathologischen Veränderungen des Kleinhirns bei der gewöhnlichen progressiven Paralyse geliefert hat, läßt sich im großen ganzen auch auf die von mir bei der juvenilen Paralyse erhobenen Befunde übertragen. Das gilt zunächst von der Lokalisation des Prozesses. Hier wie dort macht sich die Erkrankung vornehmlich an der Oberfläche des Organs geltend. Wir finden überall eine ausgesprochene Schrumpfung der oberflächlichen Windungskuppen, die zuweilen zu napfförmigen Vertiefungen führt. Hier wie dort sehen wir, daß der Prozeß auf den Kuppen ohne Rücksicht auf bestimmte Schichtungsgrenzen von der Oberfläche her bis ins Mark der Läppchen vordringt. Die vier ersten Fälle sind im Sinne einer aufsteigenden Reihe geordnet. In dem ersten sind nur geringe Ansätze zur Sklerose bemerkbar. Bei dem zweiten finden wir größere Kuppenabschnitte ihres Parenchyms beraubt, und bei dem dritten und vierten sind bereits größere Territorien der Oberfläche mehr oder weniger verödet. Ein Unterschied gegenüber der Erwachsenenparalyse besteht nur in quantitativer Beziehung. Die Veränderungen haben eine weitere Ausdehnung und greifen etwas mehr als dort auf die den Furchen zugewandten Läppchen über. Dabei macht sich ein Verhalten bemerkbar, welches ich auch bei gewöhnlicher Paralyse einige Male beobachtet habe, daß nämlich die ein und demselben Piafortsatz zugewandten Lobuli benachbarter Hauptwindungen meist sämtlich in Mitleidenschaft gezogen sind, während die derselben Markleiste aufsitzenden, aber dem benachbarten Piafortsatz zugewandten Läppchen häufig viel besser erhalten bleiben (vgl. Fig. 11 auf Taf. VI). Nicht selten läßt sich dabei ein proportionales Verhalten zwischen Infiltration und Degeneration beobachten; dem stärker infiltrierten Fortsatz entsprechen die stärker sklerosierten Lobuli. Die Schrumpfungsgebiete erhalten dadurch einen herdförmigen Charakter, wobei sich allerdings die Übergänge zum gesunden Gewebe meist allmählich vollziehen. So finden sich bei den weiter vorgeschrittenen Fällen 3 und 4 relativ gut erhaltene Rindenbezirke neben schwer veränderten. Auch in histologischer Beziehung ist die Übereinstimmung mit der Paralyse der Erwachsenen eine vollkommene. Das Primum moriens sind die Purkinjeschen Zellen, welche in mannigfaltigster Form erkranken. Der Zellausfall wird durch die Produktion faserbildender Astrocyten gedeckt, deren Kerne sich vorwiegend in der zwischen Körner- und Molekularschicht befindlichen Zwischenzone ansiedeln. So kommt es frühzeitig zur Bildung einer supragranulären, gliösen Körnerschicht, welche aber nur als eine Verstärkung des hier schon unter normalen Verhältnissen befindlichen Gliazellsaumes aufzufassen ist. Mit den Körpern der Purkinjeschen Zellen leiden auch frühzeitig deren Dendriten, welche ja unter normalen

Digitized by Google
Original from THE OHIO STATE UNIVERSITY
Generated on 2018-07-27 13:35 GMT / http://hdl.handle.net/2027/osu.32435056932478
Public Domain in the United States, Google-digitized / http://www.hathitrust.org/access_use#pd-us-google

Verhältnissen einen sehr beträchtlichen Raum der Molekularschicht einnehmen. Auf diesem Wege wird die Molekularschicht eines ihrer wichtigsten Parenchymbestandteile beraubt, und auch hier wird der Ausfall mit einer Ersatzwucherung gliöser Elemente beantwortet. Dann kommen die Korbzellen der Molekularschicht an die Reihe und sehr bald auch die Zellen der Körnerschicht. In der letzteren führt die Ersatzwucherung der Glia nicht zu einer Verdichtung des Gewebes, sondern zu einer Art spongiöser Umwandlung. Es bilden sich von Flüssigkeit erfüllte, kleine Hohlräume und Maschen, welche die räumliche Ausdehnung dieser Schicht trotz des Ausfalles an spezifischen Elementen auf der ursprünglichen Höhe halten, ja, manchmal sogar eine Vergrößerung vortäuschen. Die Gliafasern sind hier häufig viel zarter als in den äußeren Rindengebieten und die eigenartigen in der Norm homogenen Massen, welche zwischen den Körnerhaufen liegen und vornehmlich aus plasmatischer Glia gebildet sind, bekommen eine feine, faserige Struktur. Auch die von Sträussler hervorgehobene besondere Dicke der Gliafasern und die ungewöhnliche Größe der Zellelemente beim paralytischen Kleinhirnprozeß trifft für die äußere Rindenschicht meiner Fälle zu.

Auch hinsichtlich der Infiltrationserscheinungen halten sich meine Fälle im Rahmen dessen, was man bei der gewöhnlichen Paralyse zu sehen bekommt. Sie treten gegenüber denjenigen am Großhirn zurück, wenn auch nicht ganz in dem Maße wie bei der Erwachsenenparalyse. Immerhin bleibt die von Sträussler für die gewöhnliche Paralyse als charakteristisch betonte Divergenz zwischen Parenchymdegeneration und Entzündung noch zu Recht bestehen. In dieser Hinsicht bieten auch meine Fälle eine Stütze des Alzheimerschen Standpunktes, nach welchem die entzündlich-syphilitischen Erscheinungen gegenüber den degenerativ-metasyphilitischen bei der Paralyse in den Hintergrund treten. Wollte man die Parenchymveränderungen der Rinde mit wenigen Worten kennzeichnen, so müßte man sie als einen fleckförmig verbreiteten, diffus über alle Schichten ausgreifenden Zerfallsprozeß bezeichnen. Damit ist aber ein scharfer Gegensatz zu den sogenannten angeborenen Kleinhirnatrophien ausgesprochen, denn diese tragen stets einen systematischen Charakter mit gleichmäßiger Verbreitung. In früheren Arbeiten habe ich darauf hingewiesen, daß nicht alle angeborenen Atrophien das gleiche histologische Gepräge tragen, sondern sich zum mindesten in einen zentripetalen und zentrifugalen Typus sondern lassen, je nachdem die einen oder die anderen Neurone mehr betroffen sind. Die gewöhnliche Form der cerebellaren Atrophie ist durch den gleichmäßigen, sich meist über die Hemisphären erstreckenden Ausfall der Purkinjeschen Zellen gekennzeichnet. Auch die Körner- und die Korbzellen erfahren eine erhebliche Einbuße ihres Bestandes. Dagegen bleibt die zentripetale Faserung, welche sich aus den Moosfasern, den Kletterfasern, den Purkinjeschen Körben und dem zwischen Körner- und Molekularschicht gelegenen Tangentialsystem zusammensetzt, auch bei sehr langer Krankheitsdauer relativ gut erhalten. Davon ist hier bei unseren Fällen keine Rede. Mit den Nervenzellen der einzelnen Rindenschichten gehen auch die Fasern zugrunde, welche zu ihnen hinstreben. Der Parenchymausfall wird auch hinsichtlich der Faserung bei der juvenilen Paralyse allmählich ein fast vollkommener.

Noch größer ist die Kluft, welche die Kleinhirnveränderungen meiner Fälle von dem zentripetalen Degenerationstypus der kongenitalen Atrophie trennt. Bei

Digitized by Google
Original from THE OHIO STATE UNIVERSITY
Generated on 2018-07-27 13:35 GMT / http://hdl.handle.net/2027/osu.32435056932478
Public Domain in the United States, Google-digitized / http://www.hathitrust.org/access_use#pd-us-google

dieser Form geht, wie der Name besagt, in elektiver Weise die gesamte zentripetale Faserung einschließlich der Körner des Stratum granulosum und der Korbzellen der Molekularschicht zugrunde, während die Purkinjeschen Zellen mit ihren Axonen erhalten bleiben. Diesen Typus habe ich bei drei Fällen von juveniler, amaurotischer Idiotie beobachtet, und er ist bisher nur in Verbindung mit dieser Krankheit beobachtet worden. Außer meinen Beobachtungen gehören die Fälle von Jansky und Brodmann hierhin. Der systematische Charakter der Erkrankung tritt hier fast noch schärfer zutage wie bei dem zentrifugalen Typus, und das Merkwürdige dabei ist, daß die bei allen anderen Kleinhirnprozessen frühzeitig absterbenden Purkinjeschen Zellen trotz massenhafter Lipoidaufspeicherung im Zellkörper und den Dendriten persistieren.

Für die Annahme eines inneren Zusammenhanges zwischen den histologischen Veränderungen der juvenilen Paralyse und der kongenitalen Atrophie bieten also die vier ersten Fälle nicht den mindesten Anhaltspunkt, und das ist um so bemerkenswerter, als zwei von ihnen klinisch deutliche cerebellare Ausfallserscheinungen gezeigt hatten. Daraus geht hervor, daß man aus dem Auftreten derartiger Symptome keineswegs auf eine Kombination von Paralyse und kongenitaler Atrophie schließen darf, sondern daß der paralytische Prozeß als solcher bei genügender Intensität und Extensität typische cerebellare Symptome hervorbringen kann.

Etwas anders liegen die Verhältnisse bei dem vierten der beschriebenen Fälle. Hier brachte die ungewöhnlich starke Schrumpfung des Organs schon den makroskopischen Befund dem Bilde der kongenitalen Atrophie näher. Bei der mikroskopischen Betrachtung erwies sich das ganze Organ in allen seinen Lappen, sowohl denjenigen des Wurmes wie der Hemisphären, als hochgradig verändert. Alle Schichten waren hochgradig degeneriert, die Purkinjeschen Zellen fehlten auch in der Tiefe der Furchen fast vollkommen, die Molekular- und Körnerschicht war überall verschmälert und die Markleisten erweckten infolge ihrer geringeren Beteiligung an dem Prozeß den Eindruck einer „kompensatorischen Hypertrophie". Das sind die Erscheinungen, welche uns nach Sträusslers Meinung in den Stand setzen, die Sklerose als den Ausdruck einer angeborenen Atrophie zu erklären. An dieser Stelle will ich mich nicht weiter darüber äußern, daß diese Auffassung von falschen Voraussetzungen ausgeht, und daß auch bei denjenigen Fällen, welche klinisch als reine Heredoataxien verlaufen, sichere Kriterien für den kongenitalen Charakter der Erkrankung aus den histologischen Befunden nicht ableitbar sind. Ich verweise in dieser Hinsicht auf die oben zitierte Arbeit. Ich will mich hier zunächst ganz auf den Standpunkt Sträusslers stellen und ihm zugeben, daß die Beteiligung aller Schichten, der isolierte Ausfall der Purkinjeschen Zellen bei gleichzeitiger Erhaltung der die Purkinjeschen Zellen umspinnenden Faserkörbe, die Verschmälerung der Körnerschicht und die „kompensatorische" Anschwellung der Markleisten dem Bilde entspricht, welches wir gewöhnlich bei der Marieschen Form der cerebellaren Atrophie antreffen. (Ich selbst habe in einer früheren Arbeit darauf hingewiesen, daß sich die histologischen Befunde bei den fraglichen Affektionen nähern können.) Hätte man sich in diesem vierten Falle auf die Untersuchung weniger Schnitte beschränkt, so wäre man sicher geneigt gewesen, Sträusslers Auffassung beizutreten und eine Kombination von paralytischem Prozeß und endogener Atrophie

Digitized by Google
Original from THE OHIO STATE UNIVERSITY
Generated on 2018-07-27 13:35 GMT / http://hdl.handle.net/2027/osu.32435056932478
Public Domain in the United States, Google-digitized / http://www.hathitrust.org/access_use#pd-us-google

anzunehmen. Mir standen aber Schnitte aus allen Teilen des Organs zur Verfügung, aus denen hervorging, daß die Gleichmäßigkeit der Rindenerkrankung an einzelnen Stellen Ausnahmen aufwies. Es fanden sich nämlich, besonders in der Umgebung stark in filtrierter Pialeisten Bezirke, in denen auch die zentripetale Rindenfaserung, welche, wie oben auseinandergesetzt wurde, bei den reinen, endogenen Atrophien des Organs meist erhalten bleibt, große Lücken aufwies. An solchen Stellen waren also auch die Purkinjeschen Körbe bis auf winzige Reste verschwunden und der intergranuläre Plexus kaum noch erkennbar. Der Übergang von diesen besonders schwer betroffenen Bezirken zu den nach Art der endogenen Atrophie veränderten war dabei ein ebenso allmählicher wie bei den früheren Fällen der Übergang von den stärker erkrankten zu den besser erhaltenen Zonen. Dieser Befund mußte schon für sich allein die Auffassung einer kombinierten Erkrankung ins Wanken bringen. In diesem Falle war aber auch die Infiltration der Pia und der vasculären Lymphocyten in der Organsubstanz eine ganz ungewöhnlich starke, und dieser Befund weist mit den fleckweise hervortretenden Totaldegenerationen des Parenchyms entschieden darauf hin, daß der paralytische Prozeß allein das Zustandekommen des histologischen Gesamtbildes bewirkt hat. Es ist natürlich nicht möglich zu beweisen, daß bei denjenigen Fällen, an denen Sträussler zur Konzeption seiner Vorstellungen von der Verwandtschaft zwischen juveniler Paralyse und kongenitaler Atrophie gelangt ist, ganz analoge Verhältnisse vorliegen; aber der Verdacht liegt doch recht nahe, und selbst wenn für den einen oder anderen Fall die Auffassung Sträusslers zutreffen sollte, so ist doch das Gewicht seiner Gründe nicht hinreichend, um das Bestehen eines Verwandtschaftsverhältnisses zwischen beiden Erkrankungen zu begründen. Denn mit der Bezeichnung „Verwandtschaftsverhältnis" verbinden wir die Vorstellung eines inneren, kausalen Zusammenhanges und einer gewissen Gesetzmäßigkeit, für deren Begründung doch ein ganz anderes Material erforderlich wäre. Man wird in dieser Hinsicht bei zukünftigen Untersuchungen besonders darauf zu achten haben, ob in denjenigen Fällen von juveniler Paralyse, wo die Schrumpfung des Organs hohe Grade erreicht, nicht auch die infiltrativ-entzündliche Komponente der Paralyse — wie in unserem Fall 5 — mehr als gewöhnlich hervortritt. Auch das Moment der sekundären Degeneration, auf welches Alzheimer bereits hingewiesen hat, wird man sorgfältig beachten müssen. Daß es für die Volumensverminderung des Organs von Bedeutung werden kann, dafür bietet gerade unser letzter Fall einen sicheren Hinweis in der bis zum Vlies verfolgbaren Degeneration der Purkinjeschen Axone.

Es sei noch kurz auf weitere Unterschiede hingewiesen, welche sich zwischen dem histologischen Bilde der juvenilen Paralyse und der kongenitalen Atrophie finden. Daß die für die erstgenannte Krankheit so charakteristischen doppelkernigen Purkinjeschen Zellen bei jener Krankheit von mir und anderen nicht beobachtet worden sind, wurde bereits betont. Der Prozeß, welcher bei den endogenen Atrophien zum Untergang der Zelle führt, nähert sich sehr der chronischen Erkrankung Nissls und scheint sich im allgemeinen über einen viel längeren Zeitraum auszudehnen als die Erkrankungsformen, welche zum Untergang der Zellen bei der juvenilen Paralyse führen. Auch in der Lokalisation der Veränderungen ist ein Unterschied vorhanden. Bei den endogenen Atrophien des Organs, welche klinisch unter dem Bilde der Heredoataxie verlaufen,

Digitized by Google
Original from THE OHIO STATE UNIVERSITY
Generated on 2018-07-27 13:35 GMT / http://hdl.handle.net/2027/osu.32435056932478
Public Domain in the United States, Google-digitized / http://www.hathitrust.org/access_use#pd-us-google

sind, wie Vogt und Astwazaturow zuerst beobachtet haben, die überwiegende Mehrzahl der Fälle die phylogenetisch jüngeren Anteile des Organs, d. h. die Hemisphären mit Ausnahme des Flocculus betroffen, während sich die phylogenetisch älteren Bezirke Wurm und Flocke, im allgemeinen resistenter erweisen. Eine derartige Differenz zwischen den neo- und paläocerebellaren Organteilen ist bei der juvenilen Paralyse auch in den fraglichen Sträusslerschen Fällen offenbar nicht vorhanden gewesen. Bei der juvenilen Paralyse siedeln sich die Herde gleichmäßig in allen Rindengebieten an. Schließlich kann auch das Verhalten der Olive für die anatomische Beurteilung von Bedeutung werden. Bei der kongenitalen Atrophie des Kleinhirns, wie sie dem klinischen Bilde der Marieschen Heredoataxie entspricht, ist die Olive zum mindesten in ihrem Hauptkern ihrer Ganglienzellen meist vollkommen beraubt und hochgradig sklerosiert. Wie dieser Zellausfall zustande kommt, darüber sind die Akten noch nicht geschlossen. Die Tatsache als solche ist aber unbestreitbar, und ebenso unbestreitbar ist der Zusammenhang der Erscheinung mit dem Untergang der Purkinjeschen Zellen. Die Erfahrung lehrt auch, daß die Degeneration der Olivenzellen derjenigen der Purkinjeschen Zellen ziemlich rasch folgt. Bei meinem fünften, sich in seinen Rindenveränderungen der kongenitalen Atrophie nähernden Falle von juveniler Paralyse waren aber die Zellen der Haupt- und Nebenoliven trotz der fast vollkommenen Zerstörung der Purkinjeschen Zellen zu einem guten Teil erhalten geblieben. Daraus geht hervor, daß sich der Rindenprozeß erst relativ kurze Zeit vor dem Tode zu der Höhe entwickelt haben kann, wie wir sie in den Präparaten konstatierten; denn sonst hätte man auch einen vollkommenen Untergang der Olivenzellen erwarten müssen. Aus dem Verhalten der Oliven wird man demnach einen Rückschluß auf das Einsetzen der Erkrankung ziehen und kongenitale, resp. weit in die Kindheit zurückreichende Prozesse von später entstandenen sondern können.

So führen mich also meine Beobachtungen zu dem Schluß, daß selbst in Fällen von hochgradiger Atrophie des Kleinhirns und bei histologischen Befunden, welche sich streckenweise dem Bilde der sogenannten „kongenitalen" Atrophie nähern, der paralytische Prozeß die Grundlage der Veränderungen bildet. Er ist für sich allein ausreichend, um das anatomische Gesamtbild verständlich zu machen. Die Tatsache, daß gerade bei der juvenilen Paralyse im Kleinhirn besonders hohe Grade des Parenchymzerfalls erreicht werden, hängt, wie oben bereits angedeutet wurde, vielleicht damit zusammen, daß das Organ schon durch die Zweikernigkeit seiner Hauptzellen für die nekrobiotische Seite des paralytischen Prozesses besonders stigmatisiert ist. Damit soll aber nicht gesagt werden, daß in dem Vorhandensein zweikerniger Zellen und anderer Entwicklungsstörungen ein sicherer Vorbote der späteren Veränderungen erblickt werden muß; denn in einem Teil der Fälle bleiben erhebliche Zerfallserscheinungen im Rindenparenchym auch bei langer Krankheitsdauer aus.

Wir kommen nun zu der von Sträussler angeregten Frage des inneren Zusammenhanges zwischen der juvenilen Paralyse und der amaurotischen Idiotie. Wie wir oben gesehen haben, nahm Sträussler eine indirekte Beziehung dieser Art auf dem Umwege über die kongenitale Atrophie an. Nach der obigen Ausführung wird die Diskussion über diesen Punkt gegenstandslos. Es bleiben nur noch die direkten Beziehungen der juvenilen Paralyse zur amaurotischen Idiotie zu

Digitized by Google
Original from THE OHIO STATE UNIVERSITY
Generated on 2018-07-27 13:35 GMT / http://hdl.handle.net/2027/osu.32435056932478
Public Domain in the United States, Google-digitized / http://www.hathitrust.org/access_use#pd-us-google

erörtern, als deren Kennzeichen Sträussler gewisse Gemeinschaftsbefunde an den Dendriten und Axonen der Purkinjeschen Zellen anspricht. Es sind das Zeichen einer mehr oder weniger hochgradigen Schwellung, die sich aber an den Dendriten ganz anders wie an den Axonen äußert.

Bei den Dendriten handelt es sich um diffuse oder sackförmige Auftreibungen, welche im wesentlichen auf eine Volumenszunahme der „ungeformten" plasmatischen Substanz zurückzuführen sind. In den verbreiterten Bezirken wird eine feinkörnige, lipoide Substanz abgelagert, welche ähnliche Farbreaktionen wie das normale Lipochrom der Ganglienzellen liefert. Es kann nicht geleugnet werden, daß die von Sträussler gegebene Beschreibung der Dendriten sowohl für die Veränderungen der juvenilen Paralyse wie bestimmter Formen der amaurotischen Idiotie zutrifft. Aber doch bestehen, wie schon Alzheimer betont hat, auch wichtige Unterschiede. Der erste dieser Unterschiede liegt meines Erachtens bereits in der Form der Auftreibungen. Bei der juvenilen Paralyse handelt es sich um diffuse, allmählich ansetzende und abklingende Verbreiterungen, welche dem betreffenden Protoplasmafortsatz das Aussehen eines Renntiergeweihes verleihen, während bei der amaurotischen Idiotie die Schwellung meist ganz unvermittelt einsetzt und meist schon durch ihre Größe ein ganz groteskes Bild produziert. Diese Art der Deformation erinnert an die Gestalt einer Froschpfote, wobei das eigentliche Gebiet der Auftreibung mit der Fußfläche und die aufsitzenden, oft wieder normales Gepräge tragenden feineren Protoplasmaverzweigungen den Phalangen vergleichbar sind. Auch der Lipoidgehalt des Auftreibungsgebietes ist bei beiden Krankheiten verschieden. Die Lipoidkörnchen liegen bei der amaurotischen Idiotie viel dichter als bei der Paralyse und weichen auch in ihren chemischen Reaktionen insofern etwas ab, weil sie meist nur eine wenig ausgeprägte Fettreaktion liefern. Es scheint, daß wir es bei der amaurotischen Idiotie in der Mehrzahl der Fälle mit sogenannten Zwischenstufen zwischen albuminoider und lipoider Substanz zu tun haben.

Aber viel wichtiger als diese morphologischen und chemischen Unterschiede ist das quantitative Moment. Bei der juvenilen Paralyse begegnen wir den fraglichen Dendritenschwellungen doch nur relativ selten. Alzheimer hat sie in mehreren Fällen, welche mit schwerer Kleinhirnatrophie einhergingen, vollkommen vermißt. Ich habe sie in meinen Fällen nur ein einziges Mal angetroffen, während sie in den mir bekannten Fällen von juveniler amaurotischer Idiotie kaum an einer einzigen Zelle fehlten. Es muß dabei aber betont werden, daß die Lipoidsäcke nicht bei allen Formen der amaurotischen Idiotie vorkommen. Bei der infantilen pflegen sie sogar fast gänzlich zu fehlen, und bei den juvenilen Fällen scheint ihr Auftreten einen familiären Charakter zu besitzen. Bei den drei von mir beschriebenen Kindern einer Familie waren sie in überraschender Fülle vorhanden. Das gleiche gilt von einem mir freundlich überlassenen Falle Brodmanns, wo der Träger auch mehrere gleichartig erkrankte Geschwister besaß, und schließlich habe ich sie auch in einer von Forster beschriebenen Beobachtung gefunden. In einem vierten Falle dieser Art fehlten sie wieder gänzlich. Gesetzmäßig ist also ihr Auftreten auch bei der juvenilen Form der amaurotischen Idiotie nicht.

Schließlich bliebe noch darauf hinzuweisen, daß in denjenigen Fällen der amaurotischen Idiotie, wo die Dendriten in dem fraglichen Sinne erkranken, auch

Generated on 2018-07-27 13:35 GMT / http://hdl.handle.net/2027/osu.32435056932478
Public Domain in the United States, Google-digitized / http://www.hathitrust.org/access_use#pd-us-google
Digitized by Google
Original from THE OHIO STATE UNIVERSITY

die Zellkörper stets gleichartige Veränderungen schwerster Art aufzuweisen pflegen, was bei der juvenilen Paralyse auch an denjenigen Zellen nie der Fall ist, wo wir die „Renntiergeweihe" wahrnehmen. So sehen wir, daß die Unterschiede eigentlich viel flagranter als die gemeinschaftlichen Züge sind, und daß es deshalb nicht angängig ist, aus den Dendritenbefunden weitgehende Schlüsse auf eine innere Verwandtschaft zu ziehen. Wenn nun gar noch der Nachweis geliefert wird, daß diese Renntiergeweihe mit mehr oder minder starker Lipoidfüllung auch bei Krankheiten vorkommen, bei denen die Frage der endogenen Entstehung gar nicht in Betracht kommen kann, so wird der Diskussion über diesen Punkt vollends der Boden entzogen. Das ist aber tatsächlich der Fall. Denn Simchowicz hat sie bei seniler Demenz und Alzheimer in einem Falle von Arteriosklerose gesehen. Die Mitteilung Alzheimers veranlaßte mich, mein schon vor längerer Zeit beschriebenes Material eines Falles von präseniler Demenz nach dieser Richtung zu durchmustern, und auch in diesem Falle habe ich sie, allerdings nur ganz vereinzelt, entdeckt.

Wir kommen nun zu den Axonschwellungen. Sie finden sich bei der juvenilen Paralyse fast ausschließlich an den Achsenzylinderfortsätzen der Purkinjeschen Zellen, und zwar, wie schon wiederholt betont wurde, lediglich im Bereiche ihres Verlaufes durch die Körnerschicht. Sie bilden meist homogene Kugeln, welche sich am schönsten im Silberpräparate präsentieren. Meist nähern sie sich der Kugel- oder Eiform, gelegentlich zeigen sie sich aber auch als diffuse Auftreibungen und verleihen dann den Neuriten ein hypertrophisches Aussehen. Eine feinere Struktur ist an ihnen meist nicht sichtbar. Ihre Substanz ist gleichmäßig schwarz gefärbt, und erst, wenn weitere degenerative Veränderungen hinzukommen, werden helle Lücken und Falten an ihnen wahrnehmbar. Vom distalen, d. h. dem der Ursprungszelle abgewandten Pole dieser Bildungen kann man den Achsenzylinder meist noch eine Strecke weiter verfolgen und nicht selten auch Bifurkationserscheinungen an ihm beobachten. Die Verzweigung vollzieht sich meist in der Art, daß ein Ast der Markleiste des Läppchens zustrebt, während der zweite rückläufig sich der Ursprungszelle zuwendet und sich mit den demselben Ziele zustrebenden Kletterfasern vereinigt. Von dieser Regel kommen aber sehr zahlreiche Ausnahmen vor, auf welche ich weiter unten noch eingehen will.

Diese Axonschwellungen bilden nun ein ganz banales Reaktionsphänomen, welches an den Axonen der Purkinjeschen Zellen überall auftritt, wo sie in der Körnerschicht pathologischen Widerständen begegnen. Wenn in der Körnerschicht ein Ausfall der spezifischen Zellelemente stattfindet und sich in ihrer plasmatischen Grundsubstanz auch nur leise eine Proliferation faseriger Glia regt, kann man sie mit Bestimmtheit erwarten. Für mich ist ihr Erscheinen bereits zu einem Indicator der beginnenden Sklerosierung dieser Schicht geworden. Man wird diese Gebilde natürlich auch bei der amaurotischen Idiotie nicht vermissen, wenn ein Parenchymzerfall und die Ersatzwucherung im Gange sind. Sie sind bei der infantilen Form im allgemeinen seltener als bei der juvenilen, eben weil die Destruktion der Körner bei der ersteren sich in viel engeren Grenzen hält. Bei den von mir beschriebenen Fällen, wo die Körnerschicht bis auf dürftige Reste zugrunde gegangen und durch einen derben Gliafilz ersetzt war, waren sie in überraschender Menge in allen möglichen Variationen vorhanden. In dem Forsterschen Falle, wo der Zerfall der Körner viel weniger weit vorgeschritten war, hielten sie sich

Digitized by Google
Original from THE OHIO STATE UNIVERSITY
Generated on 2018-07-27 13:35 GMT / http://hdl.handle.net/2027/osu.32435056932478
Public Domain in the United States, Google-digitized / http://www.hathitrust.org/access_use#pd-us-google

quantitativ etwa in der Mitte zwischen dem Bilde der gewöhnlichen infantilen Form und jenen Fällen.

Auch bei anderen örtlichen Schädigungen in dieser Schicht begegnet man den fraglichen Axonkugeln außerordentlich häufig. Nageotte hat sie bei verschiedenen Formen der Idiotie mit und ohne Kleinhirnatrophie beobachtet. Rossi sah sie im skerotischen Cerebellum eines Alkoholikers, Marinesco und Minor bei Kleinhirntumoren, Cajal in senilen Fällen und nach traumatischen Einwirkungen. Es kann also nicht dem mindesten Zweifel unterliegen, daß diese Veränderungen bei ganz heterogenen Prozessen vorkommen, sofern sie nur die Struktur der Körnerschicht in Mitleidenschaft ziehen. In jüngster Zeit hat Doinikow, der diese Gebilde in einem Falle von subakuter multipler Sklerose in Herden des Cerebellums beobachtet hat, eine recht ausführliche Beschreibung von ihnen geliefert. Er hat auch darauf hingewiesen, daß nicht bloß die Axone der Purkinjeschen Zellen dieser „déformation globeuse" unterliegen, sondern auch die afferenten Fasern, diese allerdings quantitativ in geringerem Maße. Mit seiner Beobachtung stimmen meine eigenen Erfahrungen in Fall 4 überein, wo auch an den Moos- und Kletterfasern vereinzelt derartige Gebilde vorkamen. In etwas veränderter Gestalt begegnet man diesen Achsenzylinderschwellungen auch in anderen Gebieten des Zentralnervensystems, und ich bin wohl der erste gewesen, der sie als Ansätze zu Regenerationsvorgängen gedeutet hat. Das Kleinhirn und speziell seine Körnerschicht ist aber eine Prädilektionsstelle für die Entstehung, und hier liegen die Bilder häufig so klar, daß man jetzt in der Lage ist, aus ihnen einige Schlüsse bezüglich ihrer Bedeutung zu ziehen. Ich will deshalb bei diesen Bildungen noch einige Augenblicke verweilen.

Die Frage, welche noch immer zur Diskussion steht, ist die, ob wir es hier mit Produkten einer reinen Degeneration oder Regeneration zu tun haben. Cajal hat dieses Problem auf experimentellem Wege zu lösen gesucht und an der verletzten Kleinhirnsubstanz viel interessante Beobachtungen gemacht. Er fand, daß nach Rindendurchschneidungen bei Tieren sich ganz ähnliche Veränderungen an den Achsenzylindern vollziehen, wie sie uns an krankhaft verändertem menschlichem Material begegnen. In der traumatisch beeinflußten Region bildet ein Teil der Purkinjeschen Achsenzylinder sogenannte Retraktionskugeln, welche sich zentralwärts von der Läsionsstelle in mehr oder minder weiter Entfernung vom Zellkörper entwickeln. Bleiben die Achsenzylinder bis zum Ursprung der ersten Kollateralen erhalten, so macht sich an diesen eine Hypertrophie bemerkbar. Cajal fand auch, daß der mit der Retraktionskugel endigende Stamm des Achsenzylinders bis zur Abgangsstelle der rückläufigen Kollateralen degenerieren kann, und daß dann die Kollateralen die Gestalt atypischer bogenförmiger Axone vortäuschen. Eine damit häufig einhergehende Zunahme ihres Kalibers wird von ihm als kompensatorische Hypertrophie aufgefaßt. Eine deutliche regenerative Tendenz tritt nach Cajas Meinung in diesen Vorgängen nicht zutage. Vielleicht könne man die erwähnte kompensatorische Hypertrophie der präexistierenden Kollateralen in diesem Sinne deuten. Doinikow schließt sich bei seiner Beschreibung des erwähnten Falles von multipler Sklerose der Cajalschen Betrachtungsweise im wesentlichen an. Daß gelegentlich schwache Anzeichen von Regenerationsvorgängen in Form kurzer Auswüchse im Gebiete der Retraktionskugeln vorkommen, gibt er zu. Aus

Digitized by Google
Original from THE OHIO STATE UNIVERSITY
Generated on 2018-07-27 13:35 GMT / http://hdl.handle.net/2027/osu.32435056932478
Public Domain in the United States, Google-digitized / http://www.hathitrust.org/access_use#pd-us-google

seinen Bildern gehe aber hervor, daß diese Regenerationsprodukte von kurzer Lebensdauer sind und einer raschen Degeneration anheimfallen. Nach meinen eigenen Beobachtungen trifft die Fragestellung, ob Degeneration oder Regeneration vorliegt, den Kern der Sache nicht ganz. Tatsächlich stellen diese Kugeln eine zunächst indifferente Bildung dar, welche sich sowohl nach der regressiven wie nach der progressiven Seite weiter entwickeln kann. An anderer Stelle habe ich sie als Produkt einer Widerstandsreaktion gegen örtliche Schädigungen bezeichnet. Sicher geht ein Teil dieser Gebilde nach kurzem Bestehen zugrunde. Das beweisen die starken Falten und Vakuolenbildungen an ihrer Oberfläche, das beweist auch

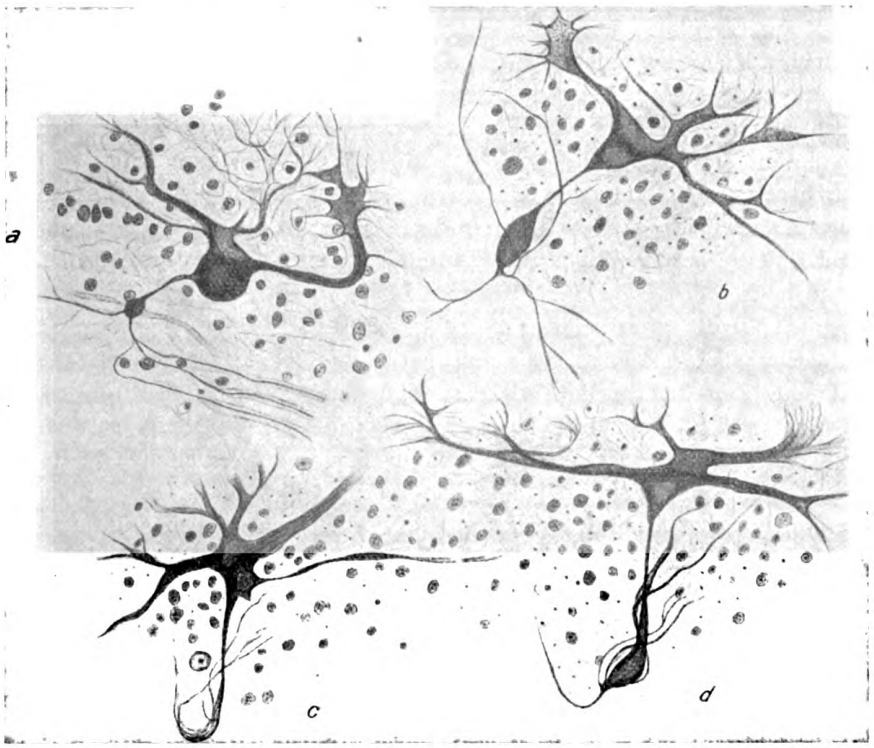

Auftreibungen an den Axonen Purkinjescher Zellen bei juv. amaurot. Idiotie.

die zuweilen erkennbare Loslösung der ganzen Axonstrecke von der Zelle. Man darf also nicht unter allen Umständen Regenerationsprodukte in ihnen erblicken, wie dies einzelne Autoren getan haben. Daß diese Gebilde sich auch nach der progressiven Seite weiter entwickeln können, das beweisen mir meine Befunde bei der juvenilen amaurotischen Idiotie, welche ein ganz besonders günstiges Beobachtungsfeld für diese Dinge bietet. Da hier die afferenten Fasern meist vollkommen fehlen und auch der Zellgehalt der Körnerschicht ein sehr geringer ist, läßt sich ihr Zusammenhang mit den Purkinjeschen Zellen auf der einen Seite und mit atypischen Seitensprossen auf der anderen Seite leicht feststellen. In der Textfigur haben wir vier Purkinjesche Zellen vor uns, welche sämtlich den für die amaurotische Idiotie charakteristischen Schafferschen Prozeß in ihren Körpern und Dendriten auf-

Generated on 2018-07-27 13:36 GMT / http://hdl.handle.net/2027/osu.32435056932478
Public Domain in the United States, Google-digitized / http://www.hathitrust.org/access_use#pd-us-google
Digitized by Google
Original from THE OHIO STATE UNIVERSITY

weisen. Die Achsenzylinder dieser Zellen zeigen sämtlich ein ganz atypisches Verhalten. In der Figur *b* beginnt die kugelige Schwellung bereits in ganz kurzer Distanz von der Zelle; am distalen Pol der Schwellung entwickeln sich zwei Äste, von denen der eine rückläufige Kollateralen, die sich wiederum verzweigen, in die Gegend des Zellkörpers sendet, während der andere gleichfalls unter mehrfachen Verzweigungen nach der Markleiste der Windung hinstrebt. Schon die Fülle der Verzweigungen macht es unwahrscheinlich, daß wir es hier mit den normalen Kollateralen des Achsenzylinders zu tun haben. Auch an den bestgelungenen normalen Präparaten begegnet man derartigen Bildern niemals. Diese Tatsache allein macht die Annahme eines regenerativen Vorganges sehr wahrscheinlich, und sie wird zur Gewißheit, wenn wir sehen, daß ein Teil der aus dem Achsenzylinder hervorgehenden Verzweigungen in das Mark der Windung vordringt. An der Zelle *a* der vorliegenden Figur läßt sich das noch besser beobachten. Auch hier hat sich die Schwellung des Achsenzylinders in kurzem Abstand von der Zelle entwickelt. Aber die aus dem distalen Pol der Kugel hervorgehenden Fasern haben die Verlaufsrichtung der Kollateralen verlassen und wenden sich ausschließlich dem Marke zu. Der eine der Hauptäste teilt sich in der Nähe des distalen Kugelpoles von neuem in drei Zweige, welche weit in das Mark verfolgt werden konnten, und bei denen sich auch das Einsetzen der Markumhüllung deutlich wahrnehmen ließ. Wir stehen hier also der interessanten Tatsache gegenüber, daß eine einzige Purkinjesche Zelle nachweislich mit mindestens drei markhaltigen Nervenfasern im Zusammenhang steht. Unter normalen Verhältnissen begegnet man dieser Erscheinung niemals, und man ist deshalb zu der Annahme genötigt, daß diese markumhüllten Fasern das Produkt einer aus der Axonkugel hervorgegangenen Sprossung sind. In der Figur *c* und *d* ist auch die Fülle der vom distalen Kugelpol abgehenden Kollateralen höchst auffällig. Auch hier sind sie zahlreicher, als man unter normalen Verhältnissen jemals sieht. Sie haben häufig auch die Tendenz, sich gegenseitig zu umknäueln und Formationen zu bilden, welche an die Perroncitoschen Spiralen des peripherischen Nervensystems erinnern. An dem der Figur *c* zugrunde liegenden Objekt ist es übrigens zur Bildung einer kugelförmigen Schwellung im gewöhnlichen Sinne nicht gekommen. Hier hat man vielmehr den Eindruck, als ob der Achsenzylinder sich zu einem breiten Bande umgestaltet, in welchem die Fibrillen sichtbar sind, aber zunächst noch durch homogene plasmatische Substanz verkettet bleiben. Erst im weiteren Verlaufe weichen dann aber die Fibrillen auseinander und werden zu selbständigen, feinen Nervenfäserchen. Auch für dieses Bild haben wir unter den Regenerationsphänomenen der peripherischen Fasern in der sogenannten fibrillären Auffaserung der zentralen Axonstümpfe nach Kontinuitätstrennungen ein Analogon. Nach alledem scheint es mir, das Doinikow sich etwas zu zaghaft ausdrückt, wenn er nur von Regenerationsansätzen in seinem Falle redet. Formationen wie die eben beschriebenen deuten vielmehr auf eine recht energische Regenerationstendenz hin. Als hypertrophische Kompensationen der präformierten Kollateralen können sie schon aus dem Grunde nicht gedeutet werden, weil von einer Hypertrophie kaum die Rede sein kann. Die Verzweigungen sind vielmehr häufig ganz außerordentlich fein und nur mit Hilfe der Immersion erkennbar. In den Fällen von amaurotischer Idiotie, welchen die Abbildungen entnommen sind, scheint auch die Lebensdauer der regenerierten Fasern das gewöhnliche Zeitmaß

Digitized by Google
Original from THE OHIO STATE UNIVERSITY
Generated on 2018-07-27 13:36 GMT / http://hdl.handle.net/2027/osu.32435056932478
Public Domain in the United States, Google-digitized / http://www.hathitrust.org/access_use#pd-us-google

zu überschreiten, denn wir finden sie hier in ungewöhnlich großer Zahl nebeneinander, und sehen, daß ein Teil von ihnen markreif wird. Alle diese Erscheinungen können in ihrer Gesamtheit nur als Ausdruck einer echten Regeneration gedeutet werden; sie sind gerade wegen ihrer Klarheit von allgemeinem Interesse.

Die Deutung dieser Gebilde ist aber für die uns hier beschäftigenden Fragen nicht von Belang. Wichtig ist nur die sichere Erkenntnis, daß die Entstehung dieser Achsenzylinderkugeln durch örtliche Schädigungen hervorgerufen wird, und daß sie bei den heterogensten Erkrankungen vorkommen. Als Stütze für so weitgehende theoretische Vorstellungen, wie sie Sträussler und Schaffer gebraucht haben, sind sie vollkommen unverwendbar, und als Kriterium für Verwandtschaftsbeziehungen bestimmter pathologischer Prozesse kommen sie nicht in Betracht. Damit ist also auch das zweite der von Sträussler für die engen Beziehungen zwischen juveniler Paralyse und amaurotischer Idiotie aufgestellten histologischen Momente abgetan.

Mit der Widerlegung Sträusslers wird auch der Schafferschen Auffassung von der Einbeziehung der juvenilen Paralyse in den Kreis der organischen Heredodegenerationen der Boden entzogen.

Es bleiben noch einige Worte über die Hyaloplasmatheorie dieses Autors hinzuzufügen. Man wird gewiß gern anerkennen, daß der Gedanke, die klinisch und ätiologisch verwandten hereditären Krankheitszustände müßten ein gemeinsames anatomisches Substrat besitzen, etwas Bestechendes hat. Aber man darf sich auch der Einsicht nicht verschließen, daß das von Schaffer zur Stütze seiner Hyaloplasmatheorie beigebrachte Tatsachenmaterial der Kritik nicht recht standhält. Die Bedenken beginnen schon bei der Definition des Begriffes Hyaloplasma. Was ist das Hyaloplasma? Im histologischen Sinne ist es nach Schaffer die morphologisch nicht differenzierte Grundsubstanz der Zelle und im physiologischen Sinne der Träger der spezifischen Zellfunktionen. Was die allgemein histologische Seite der Frage betrifft, so muß man den Einwand erheben, daß die Vorstellung Schaffers, welche von unseren gewöhnlichen Nissl- und Fibrillenfärbungen ausgeht, eine wenig präzisierte ist. Sicher ist die bei Anwendung der genannten Methoden homogen und farblos aussehende Zellsubstanz durchaus nicht strukturlos, sondern ein recht kompliziertes Strukturgefüge, in welchem zum mindesten feinere Wabengerüste und Schaumstrukturen sich heute schon nachweisen lassen. Mit der Anschauung, daß diese nicht-fibrilläre und nicht-tigroide Substanz der ausschließliche Träger der Nervenfunktion ist, dürfte Schaffer ziemlich isoliert dastehen. Aber selbst wenn man seinen Standpunkt akzeptiert, bleiben starke Unstimmigkeiten innerhalb seiner eigenen Theorie bestehen. Den Ausgangspunkt seiner Betrachtungen bilden, wie er selbst angibt, seine histologischen Erfahrungen bei der amaurotischen Idiotie. Daß bei der infantilen Form dieser Erkrankung erhebliche Schwellungszustände an den Ganglienzellkörpern und den Dendriten vorkommen, muß ohne weiteres zugegeben werden, obgleich die Frage darüber, welche Zellsubstanz primär bei dem Prozeß erkrankt, noch nicht definitiv beantwortet ist. Aber auch diesen an sich noch recht strittigen Punkt wollen wir hier im Sinne Schaffers für erledigt halten. Der fundamentale Fehler seiner Betrachtungen liegt in der Identifizierung der Axonkugeln mit den Schwellungszuständen des Zellkörpers und seiner Dendriten. Wie oben bereits ausgeführt wurde, handelt es sich hier um ganz ver-

Generated on 2018-07-27 13:36 GMT / http://hdl.handle.net/2027/osu.32435056932478
Public Domain in the United States, Google-digitized / http://www.hathitrust.org/access_use#pd-us-google
Digitized by Google
Original from THE OHIO STATE UNIVERSITY

schiedenartige Dinge. Die Axonkugeln des Achsenzylinders werden durch örtliche Schädigungen im weitesten Sinne hervorgerufen und sind für die Histopathologie der amaurotischen Idiotie von ganz untergeordneter Bedeutung. Sie finden sich auch bei dieser Krankheit fast ausschließlich in der Körnerschicht der Kleinhirnrinde und werden an Axonen anderer Provenienz vermißt. Unter den veröffentlichten Fällen von amaurotischer Idiotie ist meines Wissens nur ein einziger vorhanden, in welchem an Achsenzylindern anderer Gebiete derartige Schwellungen beobachtet worden sind. Er ist von Rogalski beschrieben worden. Hier sollen die Pyramidenzellaxone der Großhirnrinde in großer Zahl gebläht gewesen sein. Aus der Beschreibung und den Abbildungen des Autors geht aber hervor, daß wir es hier ganz sicher nicht mit den Axonen, sondern mit den dem Mark zustrebenden Basaldendriten der Zellen zu tun haben. Schon der Umstand, daß der Autor diese Axonschwellungen mit Thioninfärbungen nachgewiesen und netzige Strukturen in ihnen gesehen hat, macht die von ihm gegebene Deutung seiner Beobachtung hinfällig. Deutet man aber die Rogalskischen Befunde in dem von mir angedeuteten Sinne, dann fällt das wichtigste Argument, welches im Rahmen der amaurotischen Idiotie eine Gleichstellung der Veränderungen des Achsenzylinders mit denjenigen der Zellen und ihrer Dendriten begründen könnte, fort.

Die Axonkugeln sind eben, wie das Experiment und die histologischen Befunde bei den erwähnten Krankheitsprozessen lehren, lokale Reaktionsprodukte und können mit einer kongenitalen Schwäche des Hyaloplasma nicht in Zusammenhang gebracht werden. Daran wird auch durch die Tatsache nichts geändert, daß bei der infantilen Form der amaurotischen Idiotie vereinzelt helle Gebilde dieser Art vorkommen, in denen eine fibrilläre Struktur zutage tritt. Die Schwellung des Axons soll nach Schaffer dieselbe strukturenthüllende Tendenz wie an der Ganglienzelle selbst besitzen, indem durch den Schwellungsprozeß das Axoplasma und die Axonfibrillen in pathologisch übertriebener, jedoch recht sinnfälliger Weise zur Anschauung gelangen. Ich bin geneigt, diese Form der Axonveränderung bei der infantilen amaurotischen Idiotie als etwas sekundär Bedingtes zu betrachten, denn wir sehen auch bei anderen Krankheiten gar nicht selten, daß die sicher ursprünglich dunklen Kugeln durch weitere regressive Veränderungen eine helle Färbung annehmen und gewisse Strukturen in ihrem Inneren erkennen lassen. Für meine Auffassung spricht auch der Umstand, daß dann auch Fettkörnchen im Bereich der Kugeln auftreten. Für die weitaus häufigere, dunkle und homogene Form der Axonschwellung ist Schaffer zu der Annahme genötigt, daß eine argentophile Substanz am Ort der Schwellung aufgespeichert wird, welche nur degenerativer Natur sein könne. Demgegenüber ist zu bemerken, daß das färberische chemische Verhalten dieser Kugeln die Annahme viel näher legt, daß hier bestimmte, mit der Umbildung des Axons zur Nervenfaser genetisch im engsten Zusammenhang stehende Substanzen die Veränderung herbeiführen. Ich habe darauf hingewiesen, daß sowohl die marklosen wie die markhaltigen Axone in einer gewissen Entfernung von ihren Ursprungsstellen in ihre plasmatische Grundsubstanz gewisse Stoffe aufnehmen, welche derselben im Silberbilde das homogene Aussehen verleihen und die fibrilläre Streifung verdecken. Diese Substanzen sind es offenbar, aus denen sich das Kugelmaterial entwickelt. Daß die integrierenden Axonbestandteile bei dem Vorgang der Kugelbildung nur wenig in Mitleidenschaft gezogen werden können,

Digitized by Google
Original from THE OHIO STATE UNIVERSITY
Generated on 2018-07-27 13:36 GMT / http://hdl.handle.net/2027/osu.32435056932478
Public Domain in the United States, Google-digitized / http://www.hathitrust.org/access_use#pd-us-google

geht schon aus der Tatsache hervor, daß der Bestand des Neurons als solchen durch den ganzen Prozeß nicht gefährdet zu werden braucht, und daß außerdem aus den fraglichen Gebilden neue Nervensprossen hervorgehen können.

Bei dieser Gelegenheit möchte ich auch noch einen mir irrtümlich erscheinenden Punkt der Schafferschen Terminologie hervorheben. Er spricht immer von einer Hypertrophie des Hyaloplasma. Unter Hypertrophie verstehen wir eine Wachstumsanomalie, welche quantitativ zu einem die Norm überschreitenden Exzeß führt, in qualitativer, morphologischer und funktioneller Hinsicht aber den Charakter der Ursprungssubstanz wahrt. Der Begriff der Hypertrophie ist ursprünglich auf ganze Organe gemünzt. Er läßt sich allenfalls noch auf die spezifischen Träger der Organfunktion, die Zellen, übertragen, wirkt aber in seiner Anwendung auf hypothetische Zellbestandteile schon recht unbehaglich. Wenn nun Schaffer gar von der Hypertrophie einer Zellkomponente redet, der er selbst eine inhärente Schwäche, d. h. einen primär regressiven Charakter vindiziert, so liegt darin eigentlich ein Widerspruch, welcher Irrtümer hervorrufen muß.

Auch noch ein anderer Punkt sei hierbei berührt. Ich kann seinen Modus videndi für das Zustandekommen der Veränderungen an den Zellen bei der amaurotischen Idiotie nicht als zwingend und überzeugend anerkennen. In seiner Betrachtungsweise erscheint er mir zu sehr von den Schwellungsphänomenen der Zellen und Dendriten beherrscht, wie sie sich bei der infantilen Form der Krankheit geltend machen. Es liegt mir dabei fern, den Wert seiner ganz hervorragenden Arbeiten über diese Krankheit, welche uns neben wichtigen pathologisch-anatomischen Aufschlüssen ganz neue Perspektiven allgemein-pathologischer Art eröffnet haben, irgendwie herabsetzen zu wollen. Gewiß sind seine Bilder außerordentlich frappant und charakteristisch, aber schon der Vergleich mit den nahe verwandten juvenilen Formen lehrt, daß die Aufspeicherung der prälipoiden und lipoiden Substanz in den gedunsenen Zellterritorien mindestens von der gleichen Bedeutung für das Zustandekommen des pathologischen Zellbildes ist. Die Kontinuität der Erscheinungen, deren Feststellung das Ziel der histopathologischen Forschung ist, wird meines Erachtens besser bewahrt, wenn man diese Anbau- und Abbauprodukte des Zellkörpers in den Mittelpunkt der Betrachtung rückt, und das gesamte Bild vom Gesichtspunkt der gestörten Nutrition des gesamten Zellorganismus betrachtet.

Die Anwendung der Hyaloplasmathese auf die anderen von ihm herangezogenen Heredodegenerationen erscheint mir nicht glücklicher. Das gilt besonders von der Dystrophie, bei der die Zellveränderungen zwanglos als sekundäre Erscheinungen durch Ausfall des muskulären Endorgans erklärt werden können, das gilt auch von den Merzbacherschen Fällen von Aplasia corticalis, wo die Veränderungen an den Achsenzylindern der marklosen Herde sich bequem auf Entwicklungsstörungen des Markes und der mit ihm genetisch zusammenhängenden Substanzen zurückführen lassen. Ganz ebenso liegen die Dinge auch bei denjenigen Krankheiten, bei denen er eine regionäre, resp. segmentale Ausbreitung des Hyaloplasmaerkrankung annimmt, wie bei der Friedreichschen Krankheit, den hereditären spastischen Spinalparalysen und bei der Hérédoataxie cérébelleuse. Auch hier ist die Annahme einer primären Erkrankung des Hyaloplasma ganz hypothetisch und kaum noch durch weit hergeholte Analogien stützbar.

Digitized by Google
Original from THE OHIO STATE UNIVERSITY
Generated on 2018-07-27 13:36 GMT / http://hdl.handle.net/2027/osu.32435056932478
Public Domain in the United States, Google-digitized / http://www.hathitrust.org/access_use#pd-us-google

Für den Schlußsatz Schaffers „Das anatomische Wesen der Heredodegeneration ist in der allgemein gültigen Affektion des Hyaloplasma zu erkennen" ist meines Erachtens ein Beweis nicht erbracht und ich glaube, daß seine Theorie, obgleich ihr ein zunächst bestechender Gedanke zugrunde liegt, nicht viel Anklang finden wird, weil sie des Fundamentes der Tatsachen entbehrt.

Es ist auch a priori unwahrscheinlich, daß die klinisch und anatomisch trotz vieler gemeinsamer Züge weit auseinanderstrebenden hereditären Nervenkrankheiten ein absolut konstantes und noch dazu so grobes und leicht faßbares gemeinsames Zeichen besitzen sollen. Denn wenn auch auf der einen Seite ihre von Jendrassik u. a. betonten Verwandtschaftsbeziehungen ganz unbestreitbar sind, so darf auf der anderen Seite ihre fast unbegrenzte Variabilität nicht außer acht gelassen werden. Jendrassik selbst hat im Hinblick auf die Gruppe der familiären, spastischen Paralyse hervorgehoben, daß sich die Fälle einzelner Familien mit gesetzmäßiger Konstanz von denjenigen anderer Familien unterscheiden und sich nur untereinander, d. h. innerhalb derselben Familie gleichen. Das Vorhandensein zahlreicher klinischer Zwischenstufen rechtfertigt nach der anatomischen Seite nur die Annahme, daß die Haupttypen der Krankheit auch durch mannigfaltige anatomische Übergangsformen verbunden sein müssen. Daß dem tatsächlich so ist, geht z. B. aus den von Sträussler, Janski und mir beobachteten Fällen hervor, in denen sich die Zellveränderungen der amaurotischen Idiotie mit Kleinhirnsklerosen verbanden, welche in gewisser Beziehung an die kongenitalen Atrophien erinnerten. Um eine reine Summation der Veränderungen handelt es sich aber auch bei diesen Fällen nicht. In der Janskischen Beobachtung und bei den von mir beschriebenen drei Kindern weichen die Kleinhirnveränderungen von denjenigen der Marieschen Heredoataxie und den ihr verwandten Formen in gewissen Punkten, wie oben gezeigt wurde, nicht unerheblich ab. Sie weisen den zentripetalen Degenerationstypus auf, während bei jener das zentrifugale Neuron in erster Reihe leidet. Als einfache Kumulation bekannter Bilder darf man die Zwischenstufen demnach nicht betrachten. Die Addition scheint sich immer nur auf einzelne Komponenten bestimmter Komplexe zu beziehen. Das Ziel der anatomischen Forschung muß es zunächst sein, die einzelnen Fälle fasersystematisch und cytologisch (einschließlich der Sinnesepithelien[1]) genauer zu analysieren, als es bisher der Fall war. Dazu bedarf es aber auch noch einer Verbesserung unserer technischen Methoden. Denn von den hereditären Zellprozessen wissen wir bis jetzt noch recht wenig. Die Schaffersche Degeneration ist, wie aus dem schwankenden chemischen Verhalten ihrer prälipoiden und lipoiden Abbauprodukte hervorgeht, auch nur ein Glied in einer langen Kette. Wenn diese Voraussetzungen erfüllt sein werden, dann wird sich einmal die Erkenntnis anbahnen, welche Veränderungen man als elementare aufzufassen hat, und wie sich das Mischungsverhältnis dieser elementaren Veränderungen in den Krankheits-

[1]) In meinen Fällen von spät infantiler amaurotischer Idiotie und in einer von Ichikawa publizierten Beobachtung war der Schwund der retinalen Stäbchen und Zapfen und der ihnen zugehörigen äußeren Körnerschicht in der Retina ein so hochgradiger, daß man genötigt ist, ihren Zerfall als eine selbständige Komponente des Krankheitsbildes aufzufassen. Wahrscheinlich unterliegen auch die Hörzellen des Kortischen Organes bei gewissen heredodegenerativen Krankheitszuständen des Nervensystems frühzeitigen schweren Veränderungen.

Digitized by Google
Original from THE OHIO STATE UNIVERSITY
Generated on 2018-07-27 13:36 GMT / http://hdl.handle.net/2027/osu.32435056932478
Public Domain in the United States, Google-digitized / http://www.hathitrust.org/access_use#pd-us-google

bildern der einzelnen Familien gestaltet. Auf diesem Wege wird man dann zur Aufstellung anatomischer Reihen gelangen, von welchen man sich einen tieferen Einblick in den anatomischen und klinischen Zusammenhang der Dinge versprechen darf.

Literaturverzeichnis.

Alzheimer, Ergebnisse auf dem Gebiet der pathologischen Histologie der Geistesstörungen. Zeitschr. f. d. ges. Neur. u. Psych. *5*, 1912. (Referatenteil.)

Behr, Zur Histopathologie der juvenilen Form der familiären amaurotischen Idiotie. Monatsschr. f. Psych. u. Neurol. *28*.

Bielschowsky, Max, Über spätinfantile amaurotische Idiotie mit Kleinhirnstörungen. Deutsche Zeitschr. f. Nervenheilk. *50*.

— Das Verhalten der Achsenzylinder in Geschwülsten des Nervensystems usw. Journ. f. Psychol. u. Neurol. *7*, 101. 1906.

— Über Regenerationserscheinungen an zentralen Nervenfasern. Journ. f. Psychol. u. Neurol. *14*, 1909.

— und Hänel, Olivocerebellare Atrophie unter dem Bilde des familiären Paramyoklonus. Journ. f. Psychol. u. Neurol. *21*, 1915. Ergänzungsheft.

Doinikow, Über De- und Regenerationserscheinungen an Achsenzylindern bei der multiplen Sklerose. Zeitschr. f. d. ges. Neur. u. Psych. *37*, 151. 1914.

Higier, H., Familiäre paralyt.-amaurot. Idiotie und familiäre Kleinhirnataxie des Kindesalters. Deutsche Zeitschr. f. Nervenheilk. *21*, 231. 1906.

Hough, A case of juv. general paral. Journ. of nervous and mental Disease *36*, 577. 1909.

Hulst, Infant. progress. Paralyse. Psych. en Neurol. Bladen 1900.

Ichikawa, Klin. Monatsbl. f. Augenheilk. 1909. Januarheft.

Jansky, Über einen bisher nicht publizierten Fall von familiär-amaurotischer Idiotie, kompliziert mit Hypoplasie des Kleinhirns. Revue de Med. tchèque. 1908.

Kolb, Zweikernige Ganglienzellen. Zeitschr. f. d. ges. Neur. u. Psych. *19*, 341.

Lafora, Zur Frage der hereditären Paralyse. Zeitschr. f. d. ges. Neur. u. Psych. *9*, 1912.

Ranke, Über Gewebsveränderungen im Gehirn luetischer Neugeborener. Neurol. Centralbl. 1907, S. 112.

— Über Gehirnveränderungen bei der angeborenen Syphilis. Zeitschr. f. d. Erforschung d. jugendlichen Schwachsinns *2*, 1909.

Rogalski, Zur Kasuistik der juvenilen Form der amaurotischen Idiotie mit histopathologischen Befunden. Archiv f. Psych. u. Nervenkrankh. *47*, 1195.

Rondoni, Beiträge zum Studium der Entwicklungskrankheiten des Gehirns. Archiv f. Psych. *45*, Heft 3. 1909.

Schaffer, Zur anatomischen Wesensbestimmung der Heredodegeneration. Zeitschr. f. d. ges. Neur. u. Psych. *21*, 49. 1914.

Schob, F., Zur pathologischen Anatomie der juvenilen Form der amaurotischen Idiotie. Zeitschr. f. d. ges. Neur. u. Psych. *10*, 303.

Schröder, Zur Endogenese in der Ätiologie der progressiven Paralyse. Neurol. Centralbl. 1910, Nr. 11.

Spielmeyer, Zur Frage vom Wesen der paralytischen Hirnerkrankung. Zeitschr. f. d. ges. Neur. u. Psych. *1*, 1910.

Stein, Bedeutung der mehrkernigen Ganglienzellen. Zeitschr. f. d. ges. Neur. u. Psych. *21*, Heft 5.

Sträussler, Über eigenartige Veränderungen der Ganglienzellen und ihrer Fortsätze im Zentralnervensystem eines Falles von kongenitaler Kleinhirnerkrankung. Neurol. Centralbl. 1906.

— Über Entwicklungsstörungen im Zentralnervensystem bei der juvenilen progressiven Paralyse und die Beziehungen dieser Krankheit zu den hereditären Krankheiten des Zentralnervensystems. Zeitschr. f. d. ges. Neur. u. Psych. *2*, 30. 1910.

— Die histologischen Veränderungen des Kleinhirns bei der progressiven Paralyse usw. Jahrb. f. Psych. u. Neur. *7*, *27*. 1906.

Digitized by Google
Original from THE OHIO STATE UNIVERSITY
Generated on 2018-07-27 13:36 GMT / http://hdl.handle.net/2027/osu.32435056932478
Public Domain in the United States, Google-digitized / http://www.hathitrust.org/access_use#pd-us-google

Trapet, Entwicklungsstörungen des Gehirns bei progressiver Paralyse. Archiv f. Psych. *45*, 1909.

— Über Entwicklungsstörungen des Gehirns bei juveniler Paralyse und ihre Bedeutung für die Genese dieser Krankheit. Archiv f. Psych. *47*, 1910.

Vogt, H., Angeborene Veränderungen bei progressiver Paralyse der Kinder. Münch. med. Wochenschr. *55*, 1659. 1908.

— Familiäre amaurotische Idiotie, histologische und histopathologische Studien. Archiv f. Kinderheilk. *51*, 1909.

— Zur Pathologie und pathologischen Anatomie der verschiedenen Idiotieformen. Monatsschr. f. Psych. u. Neurol. *22*, 1907.

— und Astwazaturow, Über angeborene Kleinhirnerkrankungen mit Beiträgen zur Entwicklungsgeschichte des Kleinhirns. Archiv f. Psych u. Nervenkrankh. *49*, Heft 1. 1912.

Tafel-Erklärung.

Fig. 1, 3, 5. Zweikernige Purkinjesche Zellen von Fall 1. Nisslfärb. — Immers.

Fig. 2. Dreikernige Purkinjesche Zelle mit ungewöhnlich großem Zellkörper. Perizelluläres Korbgeflecht. Silberimprägnation nach Bielschowsky. Immers. Leitz $^1/_{12}$, Oc. 3.

Fig. 4. Zweikernige Pyramidenzelle der Großhirnrinde von Fall 5. Nisslfärbung. — Immers. Leitz $^1/_{12}$, Oc. 3.

Fig. 6. Kleine Purkinjesche Zelle mit zwei unvollständig getrennten Kernen von Fall 2. Immers. Leitz $^1/_{12}$, Oc. 3.

Fig. 7. Purkinjesche Zellen mit Axonauftreibungen in der Körnerschicht, welche an spezifischen Elementen verarmt ist. Silberimprägnation. Immers. Leitz $^1/_{12}$, Oc. 3.

Fig. 8. Zentrale Degenerationsstreifen in den Markleisten der Kleinhirnläppchen, welcher durch den Zerfall der Purkinjeschen Axone hervorgerufen werden. Markscheidenfärbung nach Weigert-Pal. Schwache Vergrößerung.

Fig. 9. Sklerosierte Kleinhirnläppchen von Fall 4. Schrumpfung des Stratum molecul. Ausfall der Purkinjeschen Zellen. Verarmung des Stratum granul. an Körnern. Scheinbare „Hypertrophie" der innern Zone des Stratum granul. und der Markleisten, hervorgerufen durch spongiöse Gliaproliferation. Kernfärbung. Leitz Obj. 5, Oc. 1.

Fig. 10. Rindenbild aus dem Kleinhirn von Fall 5. Untergang der Purkinjeschen Zellen bei Persistieren der sie umhüllenden Nervenfaserkörbe und der corticopetalen Fasersysteme. Silberimprägnation. Immers. Leitz $^1/_{12}$, Oc. 3.

Fig. 11. Übersichtsbild aus einem cerebellaren Rindengebiet von Fall 3. An der mit *a* bezeichneten Markleiste sind die ihr zugehörigen nach rechts gelegenen Lobuli in der Tiefe der Furche stark geschrumpft, während die nach der linken Seite gelegenen unversehrt geblieben sind. Kernfärbung.

Fig. 12. Kuppendegeneration der Kleinhirnläppchen bei Fall 3. Mittelstarke Vergrößerung. Silberimprägnation.

Fig. 13. Kuppendegeneration eines Kleinhirnläppchen bei Fall 4 mit starkem Ausfall aller Parenchymbestandteile in den Rindenschichten. An den tiefer an den seitlichen Abhängen des Läppchens gelegenen Purkinjeschen Zellen sind die Axonanschwellungen als dunkle Punkte kenntlich. Silberimprägnation. Leitz Obj. 6, Oc. 3. Auch die spongiöse Umwandlung der Körnerschicht und der angrenzenden Markleiste macht sich in der Kuppe durch die hellere Färbung der Grundsubstanz bemerkbar.

Generated on 2018-07-27 13:36 GMT / http://hdl.handle.net/2027/osu.32435056932478
Public Domain in the United States, Google-digitized / http://www.hathitrust.org/access_use#pd-us-google
Digitized by Google
Original from THE OHIO STATE UNIVERSITY

Generated on 2018-07-27 13:36 GMT / http://hdl.handle.net/2027/osu.32435056932478
Public Domain in the United States, Google-digitized / http://www.hathitrust.org/access_use#pd-us-google

Digitized by Google

Original from
THE OHIO STATE UNIVERSITY

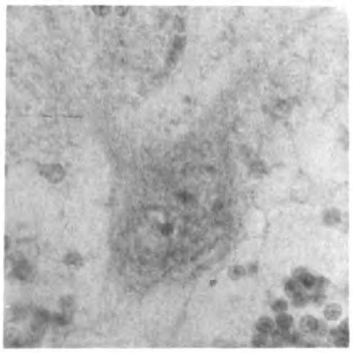

1

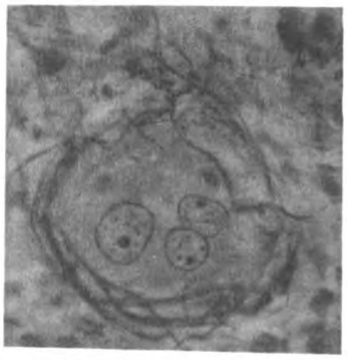

2

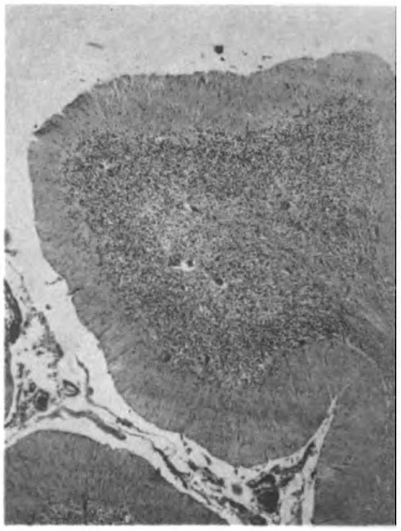

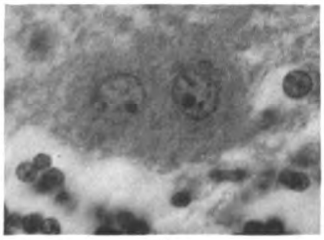

3

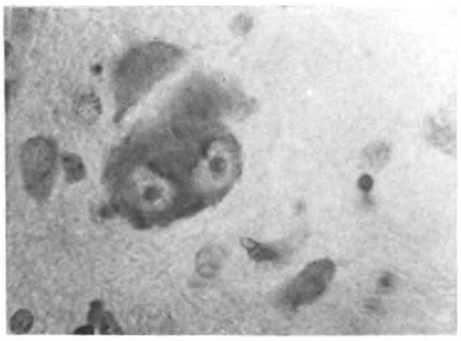

4

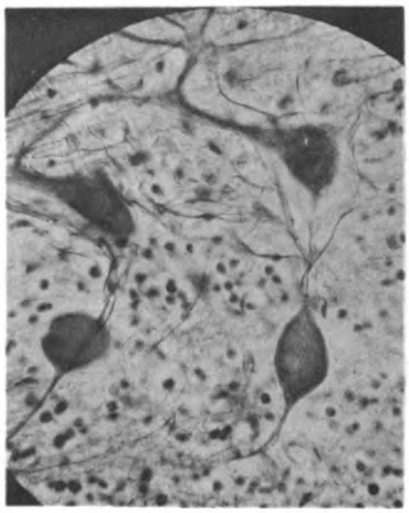

7

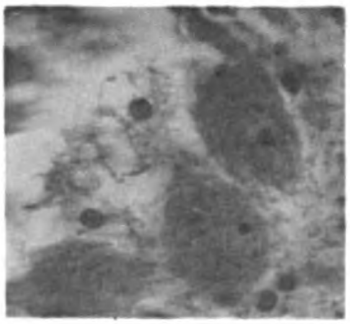

5

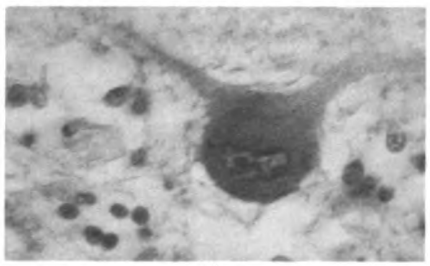

6

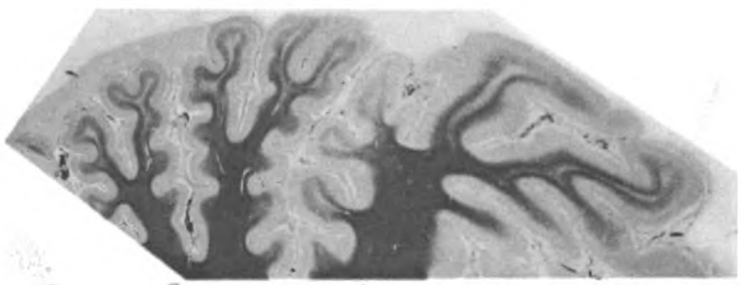

8

Digitized by Google

Verlag von Johann Ambrosius Barth in Leipzig.

Original from THE OHIO STATE UNIVERSITY

Generated on 2018-07-27 13:36 GMT / http://hdl.handle.net/2027/osu.32435056932478
Public Domain in the United States, Google-digitized / http://www.hathitrust.org/access_use#pd-us-google

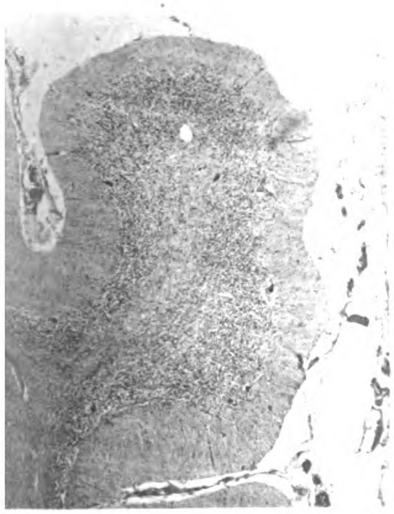

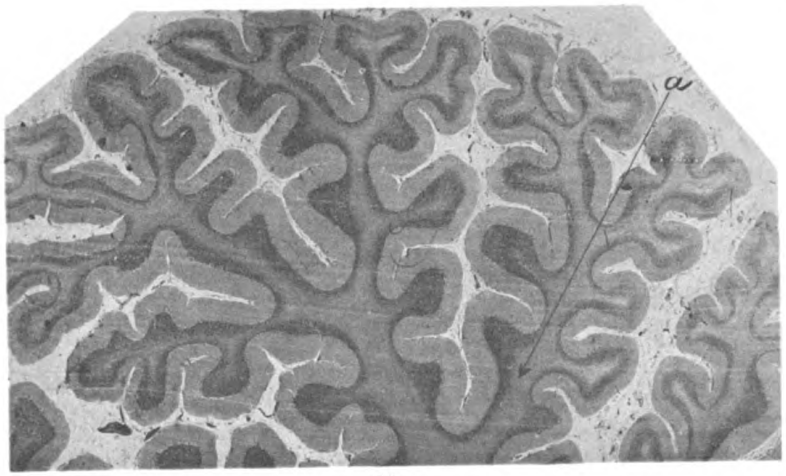

11

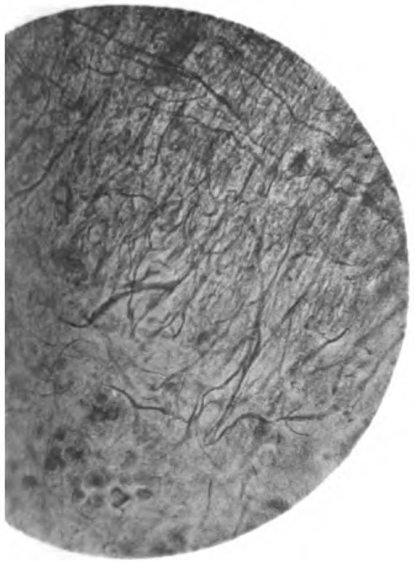

10

12

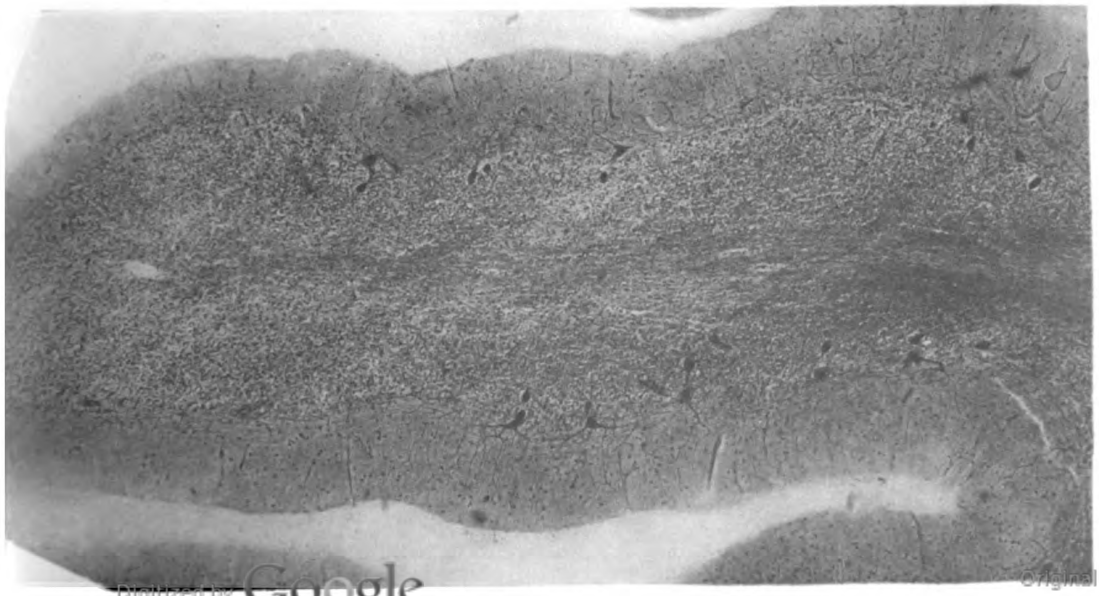

Lichtdruck v.
Albert Frisch
Berlin W.

Digitized by Google
Original from
THE OHIO STATE UNIVERSITY
Generated on 2018-07-27 13:36 GMT / http://hdl.handle.net/2027/osu.32435056932478
Public Domain in the United States, Google-digitized / http://www.hathitrust.org/access_use#pd-us-google

Generated on 2018-07-27 13:36 GMT / http://hdl.handle.net/2027/osu.32435056932478
Public Domain in the United States, Google-digitized / http://www.hathitrust.org/access_use#pd-us-google

Digitized by Google

Original from
THE OHIO STATE UNIVERSITY

REFERATE.

Gruhle, H. und **A. Wetzel,** Verbrechertypen. Berlin, J. Springer.

Unter diesem Titel beabsichtigen die beiden Herausgeber ein nach modernen Gesichtspunkten angelegtes Archiv krimineller Persönlichkeiten zusammenzustellen. Sie wollen dem jeweiligen Thema eine Zusammenstellung der bisherigen Literatur hinzufügen. Es sollen vornehmlich Durchschnittsverbrecher geschildert werden und dabei der einzelne Fall durch seine Dokumente und in den Ergebnissen genauer Beobachtung ausführlich zu Worte kommen.

Wetzel, A. und **K. Wilmanns,** Geliebtenmörder. 1913. 1. Heft: 101 Seiten. Preis 2,80 M.

Unter dem Begriff des Geliebtenmordes fassen die Autoren solche Morde oder Totschläge, resp. Versuche dazu, zusammen, bei denen das erotische Moment irgendwie als Motiv der Tat beteiligt ist. Die drei in der vorliegenden Abhandlung geschilderten Fälle betreffen lauter jugendliche Persönlichkeiten. Sie sind alle psychopathische Naturen. Der erste ist ein Hysterischer ohne Charakterdegeneration, der zweite ein hysterisch Minderwertiger, der dritte ein wenigstens anormal leicht Beeinflußbarer. Die beiden ersten versuchen einen Mord ohne Wissen der Geliebten und zeigen gleichzeitig eine Tendenz zum nachherigen Selbstmord. Der dritte läßt sich durch die willensstärkere Geliebte zu ihrer Tötung überreden und macht dann auch einen Selbstmordversuch. Im Anschluß an diese Darstellung zitiert Wetzel 39 Fälle aus der Literatur. Er teilt sie in vier Gruppen: 1. diejenigen Fälle, bei denen der Täter lediglich die Tötung der Geliebten im Auge hatte, 2. diejenigen, bei denen der Täter zwar keinen Selbstmord plante, aber die in Aussicht stehende Todesstrafe gewissermaßen als Ersatz dafür betrachtete, 3. diejenigen häufigsten, bei denen neben der Tötung der Geliebten ohne ihr Wissen die Selbstvernichtung zum mindesten geplant war und endlich diejenigen, bei denen es sich um Tötung mit Wissen der Getöteten, Tötung auf Verlangen oder Doppelselbstmord handelt.

Gruhle, Wilmanns und **Dreyfus,** Säufer als Brandstifter. 2. Heft: 83 Seiten. 1914. Preis 3,20 M.

Die vier geschilderten Fälle stellen durch Trunksucht geformte Persönlichkeiten dar, wie sie täglich dem Fachmann zur Beobachtung kommen und wie sie in der Großstadt zu Hunderten der Gesellschaft zur Last fallen. Von ihnen hat einer einfach zum Zweck pekuniärer Vorteile einen Brand angelegt, und der Alkoholismus kommt hier nur so weit in Betracht, als er den ökonomischen Verfall des Betreffenden verursacht hat. In den anderen Fällen handelt es sich um eine Entladung der den Säufer kennzeichnenden gelegentlichen Verstimmungen. Irgend eine Berücksichtigung der Literatur hat nicht stattgefunden. O. Vogt.

Jentsch, E., Julius Robert Mayer, Seine Krankheitsgeschichte und die Geschichte seiner Entdeckung. 135 Seiten. Berlin. J. Springer. 1914.

In dieser Pathographie, die der Verfasser auf die bereits von anderen Autoren veröffentlichte Literatur stützt, kommt er zu dem zweifellos richtigen Schluß, daß die psychopathischen Zustände Robert Mayers in das Krankheitsbild des manisch-depressiven Irrseins gehören, daß diese psychopathischen Zustände als solche nichts mit den genialen Entdeckerleistungen Mayers zu tun haben, daß aber die hypomanische Anlage jene außerordentliche Kraftquelle gewesen ist, ohne welche die Leistungen Mayers unmöglich gewesen wären. Die Darstellung ist leider sehr weitschweifig und vermeidet jedes tiefere Eingehen auf die wissenschaftlichen Leistungen Mayers.

O. Vogt.

Digitized by Google
Original from THE OHIO STATE UNIVERSITY
Generated on 2018-07-27 13:36 GMT / http://hdl.handle.net/2027/osu.32435056932478
Public Domain in the United States, Google-digitized / http://www.hathitrust.org/access_use#pd-us-google

Poyer, G., Le sommeil automatique. Paris. A. Leclerc. 1914.

Verf. behandelt die bei chronischen Paranoikern häufig auftretende Klage über zwangsweise Gestaltung ihres Schlafes infolge fremden Einflusses. Verf. schließt aus der Gleichförmigkeit der Klagen, daß es sich nicht einfach um eine krankhafte Interpretation eines normal gestalteten Schlafes handele, sondern daß bei diesen Kranken der Schlaf in der Form eines krankhaft gesteigerten Triebes nach Art einer Halluzination, und speziell der psycho-motorischen, auftrete und dieser abnorme Vorgang dann die Veranlassung zu einer Interpretation im Sinne der Verfolgung wäre. Da nach Ansicht des Verfassers der normale Schlaf ein Willensakt ist, so stellt er diese krankhafte Form des Schlafes als „automatischen Schlaf" einerseits dem natürlichen gegenüber und andererseits der Narkolepsie, bei der es sich um eine objektive Störung handelt, indem der Patient bei unpassender Gelegenheit zwangsweise einschläft. Den klinischen Erörterungen gehen ausführliche Schilderungen der Störungen der Willenshandlung und der Beziehungen zwischen Schlaf und Willen voran. O. Vogt.

Schröder, P., Geistesstörungen nach Kopfverletzungen. Für Neurologen und Chirurgen. Stuttgart. Verlag von Ferdinand Enke. 1915. 54 Seiten. Preis 1.60 M.

Der bereits Ende 1913 verfaßte, also sich nicht auf Kriegserfahrungen stützende Aufsatz behandelt in einer für jeden Mediziner verständlichen Darstellungsform eingehend die nach Kopfverletzungen auftretende spezifische, die Charaktere der exogenen Geistesstörungen zeigende „Kommotionspsychose", sodann kürzer die nach dem Verfasser zu streichende „Traumatische Demenz", die Geistesstörungen bei der spezifisch traumatischen Epilepsie, die im Anschluß an Kopfverletzungen, aber wohl stets nur in Verbindung mit anderen ätiologischen Momenten auftretenden hysterischen und psychoneurotischen Erscheinungen, unter ihnen die psychogene Pseudodemenz, und endlich andere, fälschlicherweise mit Kopfverletzungen in Beziehung gebrachte akute und chronische Geisteskrankheiten. O. Vogt.

Ewald, J. R., Das Straßburger physiologische Praktikum. Mit 22 Abbildungen. Leipzig. J. A. Barth. 1914. 140 Seiten. Preis 3.— M.

Es sei an dieser Stelle auf das kleine Buch, welches im übrigen den praktischen physiologischen Kurs zu einer Ergänzung des theoretischen Unterrichtes und einer Einführung in ein erstes, selbständiges Arbeiten des Studenten gestalten will, deswegen aufmerksam gemacht, weil es die Herstellung des Schenkelpräparates und des Nervenmuskelpräparates vom Frosch so genau beschreibt, daß jeder danach diese ja für so viele Zwecke wichtigen Präparate anfertigen kann. O. Vogt.

Fröbes, J., Lehrbuch der experimentellen Psychologie für höhere Schulen und zum Selbstunterricht. 1. Band, 1. Teil. Freiburg, Herdersche Verlagsbuchhandlung. 1915. 198 Seiten. Preis 4.— M.

Der Verfasser, ein Jesuitenpater, verspricht in diesem Werke, welches ein Lehrbuch von mittlerer Ausdehnung werden und dabei die für die praktischen und theoretischen Anwendungsgebiete wertvollsten, höheren, psychischen Tätigkeiten speziell behandeln soll, die metaphysischen Grundfragen der Seelenlehre beiseite zu lassen. So hat auch der ausgesprochene Feind jeder dogmatischen Religion nicht das Recht, diese Neuerscheinung von vornherein zurückzuweisen. In dem vorliegenden ersten Teil des ersten Bandes behandelt der Verf. nach einer Einleitung über Ziele und Wege der empirischen Psychologie die gesamten Empfindungen und die einfachen sinnlichen Gefühle. Das Buch entbehrt überall der Originalität; aber der sehr belesene Verf. zitiert sehr viele Literatur und unter dieser die entgegenstehenden Autoren, so daß der vorliegende Abschnitt als Einführung in die behandelten Gegenstände durchaus empfohlen werden kann. O. Vogt.

Browning, William, The etiology of stammering, and methods for its treatment. Neurographs. Vol. 1. Nr. 4. 1915. Brooklyn-New York. Huntington.

In einem Artikel von 120 Seiten sucht der Verf. zu beweisen, daß das Stottern auf einer Hypertrophie der Thymusdrüse beruht und durch Behandlung dieser beseitigt werden kann. O. Vogt.

Generated on 2018-07-27 13:36 GMT / http://hdl.handle.net/2027/osu.32435056932478
Public Domain in the United States, Google-digitized / http://www.hathitrust.org/access_use#pd-us-google
Digitized by Google
Original from THE OHIO STATE UNIVERSITY

JOURNAL FÜR PSYCHOLOGIE UND NEUROLOGIE.

Band 22. Heft 4/5.

(Aus dem neurobiologischen Institut der Universität Berlin.)

Experimentelle Untersuchungen über die traumatische Epilepsie der Meerschweinchen.

Von

Dr. Adolf Silberstein,

Chefarzt des Krankenhauses Hasenheide-Berlin,
z. Z. Stabsarzt, leitender Arzt des K. orthop. Res.-Lazaretts, Nürnberg.

(Mit 1 farbigen Tafel.)

Das Bestreben, für die Epilepsie eine allgemein gültige pathologisch-anatomische Unterlage zu schaffen, ist fast ein Jahrhundert alt. Wenn die zahlreichen Forschungen bisher nicht zu einem befriedigenden Abschluß führten, so mag — abgesehen von technischen Mängeln der Untersuchungsmethoden — das Umfassende der Fragestellung die Lösung der Aufgabe verzögert haben. Man fordert zuviel, wenn man die Epilepsie einheitlich mit einer bestimmten anatomischen Veränderung des Zentralorgans in Zusammenhang bringen will. Selbst wenn es gelingt, bestimmte pathologisch-anatomische Veränderungen an Epileptikerhirnen nachzuweisen, so bleibt die Frage offen: sind die pathologischen Befunde die primäre Grundlage der Epilepsie oder haben die epileptischen Anfälle allmählich jene Veränderungen im Zentralorgan hervorgerufen, die wir für charakteristisch ansehen.

Wir kennen heute eine ganze Reihe ätiologisch und klinisch verschiedener Formen der Epilepsie. In dem Grade, in dem sich die pathologisch-anatomischen Kenntnisse mehren, schwindet die Zahl der Fälle sog. genuiner Epilepsie. Aufgabe der Zukunft wird es sein, für die einzelnen Erscheinungsformen der mit epileptischen Paroxysmen einhergehenden Erkrankungen die anatomischen Unterlagen zu schaffen, aus dem Vergleich aller Befunde das allen Erscheinungsformen Gemeinsame herauszufinden und das Abweichende in dem Befunde durch die der Sonderform zugrunde liegenden ätiologischen Momente zu erklären.

Bereits 1825 haben Bouchet und Cazauvieilh (1) Veränderungen der Ammonshörner bei Epileptikern beschrieben, Erweichungen bzw. Sklerosierungen, die sie jedoch nicht als pathognomonisch betrachteten, da sie die gleichen Erscheinungen auch in Fällen cerebraler Erkrankungen beobachteten, in denen es sich nicht um Epilepsie handelte. Später hat Bergmann (2, 3, 4) ähnliche Beobachtungen veröffentlicht. Im Gegensatz zu Bouchet und Cazauvieilh hält er einen Zusammenhang der Epilepsie mit dem pathologischen Befund der Ammonsformation — Ungleichheit des rechten und linken Horns — für wahrscheinlich.

Digitized by Google
Original from THE OHIO STATE UNIVERSITY
Generated on 2018-07-27 13:36 GMT / http://hdl.handle.net/2027/osu.32435056932478
Public Domain in the United States, Google-digitized / http://www.hathitrust.org/access_use#pd-us-google

Bouchet hat später die Veränderungen der Ammonsformation zur Epilepsie in gewisse Beziehungen gebracht, ohne die Veränderungen ätiologisch für die Epilepsie verantwortlich zu machen.

Bestimmtere Schlußfolgerungen zieht Meynert (5) aus der Beobachtung von 20 Epileptikerhirnen, in denen er eine einseitige Atrophie der Ammonsformation nachweisen konnte. Er erklärt die Einseitigkeit der Atrophie für den Ausdruck des „Voraneilens der Atrophie des einen Ammonshorns, welche mit schwieliger bis knorpelartiger Härte und solenner Anämie derselben einhergeht, nicht selten mit einem wachsartigen Glanze und durchscheinendem Ansehen auf dem Querschnitte".

Die Ammonshornveränderung ist nach Meynert um so weniger als Ursache der Epilepsie anzusprechen, als häufig genug viel schwerwiegendere Veränderungen am Epileptikerhirn gleichzeitig gefunden werden.

Es folgten die Arbeiten von Holler (6), Hemkes (7), Pfleger (8) und W. Sommer (9), die in wechselnder Zahl Ammonssklerosen in Epileptikerhirnen nachweisen konnten.

In 50% aller Fälle von Frühepilepsie fand Worcester (10) die Ammonshornsklerose, den gleichen Prozentsatz fand Bratz (11), während Hemkes etwa 18%, Pfleger bei einem sehr großen Material 58% und Sommer etwa 30% fand.

Hemkes betrachtet die Ammonssklerose als eine Teilerscheinung encephalitischer Prozesse. In seiner Arbeit ist der Hinweis bemerkenswert, daß lediglich Epileptiker, die vor dem 12. Lebensjahr erkrankten, Ammonshornveränderungen aufweisen. In allen Beobachtungen gelang der Nachweis, daß ausgesprochene encephalitische Symptome dem Ausbruch der Epilepsie voraufgegangen waren, ein Befund, den Pfleger im Gegensatz zu Sommer bestätigte.

Sommer hat sich nicht darauf beschränkt, die Ammonssklerose makroskopisch festzustellen, er hat mikroskopische Befunde mitgeteilt: „Die Pyramidenzellen fehlen im Ammonshorn oft auf beträchtliche Strecken, in ihren Lücken sind 1—4 ovoide Kerne, außerdem Fetttropfen und gekörnter Detritus."

Mikroskopische Mitteilungen über Ammonshornveränderungen bei Epilepsie verdanken wir ferner Coulbault (12), der Gefäßveränderungen, Schwund der Pyramidenzellen und Bindegewebswucherung fand, während Liebmann (13) außer Gefäßveränderungen vor allem hyaline Degeneration der Nervenzellen, vorwiegend der Rinde, feststellen konnte.

Nérander (14) hat gleichfalls die Sklerose der Ammonsformation der Epileptikerhirne mikroskopisch nachgeprüft. Er fand Untergang von Ganglienzellen, Rarefikation der Zwischensubstanz mit Höhlenbildung, stellenweise Proliferation der Glia, insbesondere häufig Unregelmäßigkeiten in der Pyramidenzellenschicht und Heterotopien in der Kernzellenschicht der Fascia dentata, Befunde, die nach seiner Auffassung auch bei Nichtepileptikern häufig das Bild der Ammonssklerose bieten und die sich zwanglos auf Entwicklungshemmung zurückführen ließen.

Collin beschreibt Degeneration der Pyramidenzellen, Erweichungsherde, Gliawucherungen als charakteristische Befunde der Ammonssklerose.

An einem größeren Material hat Bratz das Verhalten der Ammonsformation bei Epileptikern nachgeprüft und ist dabei zu folgenden Ergebnissen gelangt:

Die Veränderungen des Ammonshorns waren histologisch als Atrophie der großen Pyramidenzellen zu bezeichnen. Der Ausfall an Ganglienzellen war durch

Generated on 2018-07-27 13:37 GMT / http://hdl.handle.net/2027/osu.32435056932478
Public Domain in the United States, Google-digitized / http://www.hathitrust.org/access_use#pd-us-google
Digitized by Google
Original from THE OHIO STATE UNIVERSITY

eine Vermehrung der Neuroglia gedeckt, die sich als fester Filz nachweisen ließ. „Diese Atrophie betrifft bald den ganzen Zellenbogen, wenn auch an seinen einzelnen Stellen in verschiedenem Grade, bald betrifft sie nur einen scharfabgegrenzten Sektor, der dann immer an der dem Gyrus hippocampi zugekehrten Seite des Bogens liegt." Klinisch ist die Beobachtung interessant, daß in den Fällen, in denen vorzugsweise die eine Körperhälfte von den Krämpfen befallen war, die Veränderung der Ammonsformation der entgegengesetzten Seite vorlag. Bratz führt in einer späteren Arbeit die Veränderungen auf fötale Störungen der Großhirnrinde zurück. Oppenheim (16) ist gleichfalls der Ansicht, daß die Hypoplasie des Ammonshorns lediglich als ein Stigma hereditatis aufzufassen sei, also keine ätiologische Bedeutung besitze, während Redlich (17) in dem außerordentlich umfassenden Referat auf der Tagung der Gesellschaft deutscher Nervenärzte in Hamburg 1912 den Standpunkt vertrat, daß es sich hier zweifellos um einen pathologischen Vorgang, „ein Mittelding zwischen umschriebener Herderkrankung und diffusen Prozessen" handelt, die man nicht nur als Entwicklungshemmung, als Stigma degenerationis, aufzufassen berechtigt sei.

Binswanger (18) nimmt an, mit Rücksicht darauf, daß sich eine spezifische Ammonshornveränderung etwa in der Hälfte der Fälle von „genuiner Epilepsie", insbesondere von Frühepilepsie, findet, daß Entwicklungshemmungen oder frühzeitige Entwicklungsstörungen des Gehirns „höchstwahrscheinlich" der Sklerose der Ammonsformation zugrunde liegen. Weitere Veröffentlichungen finden wir in den Arbeiten von Pohlmann (19), Weber (20), Hajos (21), Hulst (22), Kühlmann (23).

Hajos hat in 4 Fällen von Epilepsie die Ammonshörner eingehend untersucht und hat außerordentlich exakte Befunde erhoben. Wichtig für die Kritik der früheren Untersucher, die meist nur makroskopische Befunde gaben, ist die Beobachtung, daß die makroskopischen Veränderungen durchaus nicht etwa proportional den mikroskopischen sind, daß vielmehr ein makroskopisch völlig intaktes Ammonshorn mikroskopisch Veränderungen aufweisen kann. Erkrankt waren die Ammonshörner in allen 4 Fällen, und zwar entweder einseitig oder doppelseitig, und zwar handelte es sich um degenerative Prozesse an den Ganglienzellen, um Gefäßneubildung und um Hyperglioše. In einzelnen Zellgruppen, insbesondere in der der Pyramidenzellen, weniger in der der polygonalen Zellen, fand sich herdförmig gänzlicher Zellenschwund. Was die Erkrankungen der Ganglienzellen im besonderen anbelangt, so unterscheidet Hajos morphologisch mehrere Typen. Einmal finden sich Ganglienzellen im Stadium der Schrumpfung (Sklerose). Die Zelle wird kleiner, sie ist schärfer tingiert, die stychochrome Struktur ist mehr oder weniger normal, oder aber es ist das Chromatin in grobe Schollen zusammengebacken, ein andermal ist es in feine Körner zerfallen. Die Zellenkonturen sind bald gekerbt, bald wieder wie ausgebröckelt oder sehen wie zerfetzt aus, der Kern ist bald normal mit scharfen Konturen, bald wieder hat er das normale Aussehen verloren: die Konturen sind verwischt oder gänzlich verschwunden. In anderen Fällen schrumpft der Kern und seine Membran wirft Falten, in einzelnen Fällen färbt sich der Kern intensiv und das Kernkörperchen verschwindet. Die Dendritfortsätze sind in einzelnen Formen normal, schwach gefärbt, in anderen färben sie sich stark und zerbröckeln.

Digitized by Google
Original from THE OHIO STATE UNIVERSITY
Generated on 2018-07-27 13:37 GMT / http://hdl.handle.net/2027/osu.32435056932478
Public Domain in the United States, Google-digitized / http://www.hathitrust.org/access_use#pd-us-google

Ein zweites Stadium, weniger häufig als die soeben beschriebene Form, ist das der „ganglioklastischen Degeneration".

In der Umgebung der Zelle finden sich zahlreiche Astrocyten, die der Zelle anliegen oder in sie hineingedrungen sind. Das Chromatin dieser Zellen ist feinkörnig zerfallen oder zu größeren Schollen vereinigt, vielfach ist es völlig verschwunden. Die Kerne sind normal oder geschrumpft, hier und da fehlen sie auch. Intensivere Färbung der Dendriten, die zum Teil zerbröckelt sind, vervollständigt das Bild der „ganglioklastischen Degeneration". Ferner finden sich Ganglienzellen im Stadium des körnigen Zerfalls: das Chromatin ist feinkörnig zerfallen, der Zellkern ist gegenüber dem Zelleib nicht scharf abgegrenzt, die Körnelung ist zuweilen bis weit in die Dendriten zu verfolgen. Schließlich finden sich Ganglienzellen „von serös gedunsenen Formen", vergrößerte, verwaschen tingierte Zellen, in denen häufig einzelne Chromatinschollen in feine Körnchen zerfallen sind; „in der Zelle oder an deren Peripherie sitzen homogen gefärbte blasenförmige Vakuolen".

Bei der Form der Degeneration, die der „ganglioklastischen" Erkrankung entspricht, fand Hajos regelmäßig Blutgefäßneubildung mit einer starken Injektion und Vermehrung der Gliazellen.

Hajos hält die Sklerose der Ammonshörner bei der Epilepsie für eine entzündliche Erscheinung, dafür spricht nach seiner Auffassung das Verhalten der Blutgefäße und der Glia, auch die meist vorhandene Ependymitis und der Hydrocephalus internus. Der Entzündungsprozeß ist ein eminent chronischer, die sklerotische Atrophie als Folge der chronischen Entzündungsvorgänge entspräche der bindegewebigen Atrophie anderer chronisch entzündeter Organe.

Daß man nicht lediglich nach dem makroskopischen Befund urteilen darf, wie Hajos betont, hat auch ein Fall Kühlmanns bewiesen, der einen außerordentlich interessanten Beitrag zur Frage der Ammonshornveränderungen bei Epilepsie geliefert hat. Es handelte sich um eine 61jährige Frau, die im Status epilepticus verstorben war. Er fand beide Ammonshörner erkrankt, nur das rechte erwies sich bereits bei makroskopischer Betrachtung verändert. Es handelte sich um Erweichungsprozesse in beiden Ammonsformationen: Höhlen im Stratum lucidum und radiatum beider Ammonshörner, von der Höhle ausgehend ein siebförmig durchbrochenes schwammartiges Gewebe. Das Maschenwerk bestand nur zum geringen Teil aus Gefäßen, im wesentlichen waren es Spinnenzellen und deren Ausläufer, die das Netzwerk bildeten, es handelt sich also hier um einen Heilungsvorgang, der durch Gliagewebe, und zwar zumeist zellige Gliaelemente (Spinnenzellen und kleine Gliazellen) erfolgt ist. An anderen Stellen in der Fascia dentata und den Tangentialfasersystemen des Ammonshorns (Stratum lacunosum, moleculare, Lamina involuta und subepithelialer Gliastreifen) hat eine ausgesprochene Wucherung von Gliafasern stattgefunden zur Deckung des Defektes. Wahrscheinlich ist nach der Auffassung Kühlmanns der Prozeß im Stratum lucidum und radiatum der jüngere, der dichte Gliafilz in der Fascia dentata, in der sich mittelgroße Spinnenzellen in dichtem Gliagewirr eingezwängt finden, ist der ältere Prozeß. Die Körnerschicht der Fascia dentata war intakt. Die Schichten, in denen sich Pyramidenzellen mit ihren Achsenzylindern finden, sind vorwiegend befallen. Wichtig erscheint auch der Vermerk Kühlmanns, daß der größte Zerfall und die Erweichungshöhlen selbst sich an der Umbiegungsstelle des Ammonshorns finden,

Digitized by Google
Original from THE OHIO STATE UNIVERSITY
Generated on 2018-07-27 13:37 GMT / http://hdl.handle.net/2027/osu.32435056932478
Public Domain in the United States, Google-digitized / http://www.hathitrust.org/access_use#pd-us-google

dem Prädilektionssitz der Sklerose und Atrophie, wie ihn Meynert, Bratz und Sommer angegeben haben. Kühlmann wirft die Frage auf, ob nicht diesem oder jenem bisher beschriebenen Fall von Sklerose der Ammonsformation dieses Stadium der Erweichung voraufging, ohne daraus eine für alle Fälle gültige Norm aufzustellen.

Kühlmann fand keine Neubildung von Blutgefäßen. Er fand lediglich Erweiterung der perivasculären Räume und massenhafte Rundzelleninfiltration an den Gefäßen, genau wie in den übrigen Hirnteilen, dagegen keine Veränderungen der Gefäße, die etwa die Erweichung hätten erklären können. Von Interesse erscheint auch der Befund Kühlmanns, der beobachtet, daß an einzelnen Stellen die Gliafasern „besonders die von Spinnenzellen kommenden, die Tendenz zeigen, nach den Gefäßwänden hin und an denselben entlang zu ziehen". Ferner beschreibt Kühlmann ausgesprochene Wucherung der unter dem Ependym gelegenen Gliafaserschicht.

Nächst den Befunden in der Ammonsformation der Epileptikerhirne hat seit der Veröffentlichung Chaslins (24) die Randgliose in der Pathologie der Epilepsie in hervorragender Weise die Forschung beschäftigt, ohne daß es unter den Autoren zu einer endgültigen Klärung der Auffassungen gekommen ist. Von den einen wird sie als die Ursache der Epilepsie, als das pathologisch-anatomische Substrat der Epilepsie betrachtet (Freud, Spitzer, Vogt, Cramer sehen in der Randgliose die anatomische Basis der „epileptogenen" Veränderung Nothnagels — zit. nach Redlich —), von den anderen wird sie als allgemeiner, zahlreichen Nervenkrankheiten eigener Befund gedeutet.

Vor Chaslin hat bereits 1885 Buchholz (25) in einer Habilitationsschrift („Über die chronische Paranoia bei epileptischen Individuen; Leipzig 1885") an zwei Epileptikerhirnen Veränderungen gefunden, bei denen er Wucherungen der Glia feststellte, die durch wirbelförmig angeordnete Faserzüge, durch ein kernarmes, aus feinsten Faserzügen zusammengesetztes Gewebe charakterisiert waren. Ferner beschreibt Buchholz gewisse Veränderungen in den Ganglienzellen. In diesen von Buchholz „Ganglienzellen" benannten Elementen, die nach Größe, Form und Lage von der Norm abweichen, erblickt Alzheimer typische, wuchernde Gliazellen. Buchholz sah in diesen Wucherungsvorgängen die Ursache der Epilepsie.

Auch Sommer hatte bereits darauf hingewiesen, daß die Veränderungen nicht nur das Ammonshorn, sondern auch die Hirnrinde betreffen. Grundlegend waren jedoch die Untersuchungen, die Chaslin auf Veranlassung von Féré (26) anstellte.

Chaslin hat sich in der Arbeit „Note sur l'anatomie pathologique de l'épilepsie dite essentielle (Compt. rend. de la Soc. de Biol. 1889) eingehend mit den histologischen Veränderungen der Hirnrinde des Epileptikergehirns beschäftigt. Er spricht direkt von der Proliferation der Neuroglia, die die Epilepsie verursache.

„Im normalen Zustand enthält die oberste Schicht der grauen Rinde eine Anzahl sog. Spinnenzellen, deren Fortsätze man nur mit Mühe erkennen kann. Hier

Digitized by Google
Original from THE OHIO STATE UNIVERSITY
Generated on 2018-07-27 13:37 GMT / http://hdl.handle.net/2027/osu.32435056932478
Public Domain in the United States, Google-digitized / http://www.hathitrust.org/access_use#pd-us-google

jedoch wird die oberste Lage durch eine Schicht von Fasern gebildet, die der Gehirnoberfläche fast parallel verlaufen und deren Herkunft aus zahlreichen Zellen mit hypertrophischen Fortsätzen man deutlich erkennen kann. Man kann ferner sehen, daß diese Fasern in bestimmten Bezirken in der Hirnrinde ein Netz bilden, in deren Knotenpunkten Neurogliazellen liegen. Ferner bildet dieses Netz stellenweise große kompakte Bündel, die sichtbar auf Kosten dieser Fasern entstanden sind."

Die Chaslinschen Befunde haben die Anregung zu zahlreichen Arbeiten gegeben, von denen ich nur die von Claus und van der Stricht (27), Marinesco und Sérieux (28), Fürstner und Stühlinger (29) nenne.

Mit Hilfe der Weigertschen Neurogliafärbung hat Bleuler (30) die Chaslinschen Befunde nachgeprüft und in 26 Epileptikerhirnen stets eine ausgesprochene Hypertrophie der zwischen Pia und den äußersten tangentialen Nervenfasern gelegenen Gliafasern gefunden, und zwar war diese Gliose über die ganze Rinde verbreitet. Ferner fanden sich Veränderungen der Ganglienzellen, über deren Natur sich Bleuler sehr vorsichtig ausspricht. Gefäßveränderungen waren im wesentlichen nicht vorhanden.

Alt (31) fand als häufigen Befund bei der Sektion der Gehirne von Epileptikern „die derbe Beschaffenheit der Rindensubstanz", die sich mikroskopisch als Gliawucherung nachweisen ließ. Weitere Befunde verdanken wir Elmiger (32), Rosenfeld (33), Clark und Prout (34), Marchand (35) und Orloff (36).

Orloff hat 4 Epileptikergehirne mikroskopisch untersucht, er fand ausgeprägte degenerative Veränderungen der Riesenpyramidenzellen bis zur völligen Chromatolyse und zum Verlust der Chromatinschollen, auffallende Vermehrung der Gliakerne, Verbreiterung und Zunahme der Gliarandschicht, starke Gefäßfüllung. Die Glia war in den Orloffschen Fällen teils herdförmig gewuchert, so daß sich eine höckerige, wellenförmige Oberfläche erkennen ließ, zum Teil war die Glia gegenüber der Norm regelmäßig vermehrt in bezug auf Dichte und Dicke. Als charakteristischen Befund fand Orloff echte Astrocyten, die meist unter der Gliaschicht lagen zwischen den Fasern der molekularen Schicht in der weißen Substanz und im Marklager. Im Ammonshorn fand eine beträchtliche Entwicklung der Glia hauptsächlich innerhalb des Stratum granulosum mit bedeutender Anhäufung von Gliakernen und echten Spinnenzellen statt. Ferner weist Orloff auf das gehäufte Vorkommen sog. Trabantzellen hin. Alle die aufgeführten Gliaveränderungen sind nach Orloff keine für Epilepsie spezifischen Befunde, sie finden sich in chronischen Fällen ähnlich wie in zahlreichen chronisch verlaufenden Gehirnerkrankungen. Die Gliawucherung tritt, abgesehen von den chronischen Fällen, nach der Auffassung Orloffs nur dann bei genuiner Epilepsie auf, wenn die Krankheit zur Demenz geführt hat bzw. wenn sie in der Kindheit einsetzte.

Kaes (37) hat die Bleulerschen Befunde nicht bestätigen können. Die von ihm festgestellten Bezirke mit verbreiterter Randzone fanden sich in an sich faserarmen Bezirken, wie Insel, vordere Schläfengegend, wo sie auch bei Nichtepileptikern häufig sind. Dagegen fand er in dem von ihm durchforschten Epileptikerhirn, daß die rechte Hemisphäre die markfaserreichere war, ein sonst nicht gewöhnlicher Befund. Insbesondere fand sich dieser Faserreichtum in einzelnen Bezirken der Scheitelwindungen, ferner „eine markante Breitenentwicklung der Markleiste dicht vor der Projektionsstrahlung", links stärker als rechts.

Digitized by Google
Original from THE OHIO STATE UNIVERSITY
Generated on 2018-07-27 13:37 GMT / http://hdl.handle.net/2027/osu.32435056932478
Public Domain in the United States, Google-digitized / http://www.hathitrust.org/access_use#pd-us-google

In der Folge beschäftigten sich Koller (38) und Turner (39) mit der Frage der Veränderungen in Epileptikerhirnen. Während Koller in einem Fall eine starke Gliawucherung in der Ammonsformation nachweisen konnte, kommt Turner in bezug auf die Gliose des Epileptikerhirns zu negativen Resultaten.

Alzheimer (40) hat 1898 einen wertvollen Beitrag zur pathologischen Anatomie der Epilespie geliefert. Er fand Ausfall von markhaltigen Fasern der Hirnrinde, insbesondere der Tangentialfaserschicht und des supraradiären Flechtwerks, aber auch des Gennarischen Streifens, des interradiären Flechtwerks, der Radii und der Markleiste.

Vor allem aber fand er eine ausgesprochene Vermehrung der Glia. Nach ihm ist für die Befunde bei der Epilepsie besonders charakteristisch die Tendenz der gewucherten Glia, sich in die Anordnung der normalen Stützsubstanz einzuordnen, im Gegensatz zu den Befunden bei anderen Erkrankungen, die gleichfalls eine diffuse Gliavermehrung zeitigen, wie Paralyse, senile Demenz, perivasculäre Sklerose, chronischer Alkoholismus, tuberöse, hypertrophische Sklerose des Gehirns. Hier ist die Anordnung der vermehrten Glia eine durchaus regellose.

Alzheimer beschreibt die Veränderungen wie folgt: „Die Oberflächenschicht ist stark verdickt, die Fasern, welche in die Rinde einstrahlen, sind zahlreicher als normal und dringen tiefer in die Rinde, die Gliafasern haben ein stärkeres Kaliber als normal, die Gliakerne in den oberflächlichen Rindenschichten liegen vielfach in Häufchen beieinander, stellenweise zeigen sie regressive Veränderungen (Verfettung des Zelleibs, Schrumpfung des Kerns). Andere zeigen Erscheinungen einer Proliferation und Wucherung (Karyokinesen, großen, trübkörnigen Zelleib). Von diesen Kerngruppen geht eine energische Gliaproduktion aus. In der tieferen Rinde findet man einzelne eigenartige Spinnenzellen. Das Glianetz in der Marksubstanz ist dichter als normal, auch hier finden sich eigentümliche Spinnenzellen. Der pathologische Zuwachs der Glia erscheint in einem auffallenden Maße eingeordnet in die normale Architektonik der Hirnrindenglia." Alzheimer glaubt eine Erklärung hierfür gefunden zu haben; auf den Ausfall nervöser Substanz reagiert das Gehirn mit Vermehrung des Stützgewebes. Geht der Abbau der nervösen Substanz so regellos vor sich, wie z. B. bei der Paralyse, so kommt es bald hier, bald dort zur Gliavermehrung, erfolgen aber die krankhaften Veränderungen der nervösen Substanz sehr langsam und gleichmäßig, so wird auch der Ersatz durch Stützgewebe gleichmäßig erfolgen, d. h. die neugebildeten Gliafasern können sich in der Anordnung dem bestehenden normalen Aufbau einordnen. Für die Auffassung Alzheimers spricht auch die Beobachtung, daß in der Rinde, die wellenförmig verläuft, die Wellentäler die stärkere Gliawucherung aufweisen: es ist also mehr nervöse Substanz zugrunde gegangen, als durch reaktive Wucherung des Stützgewebes ersetzt worden ist.

Ferner fand Alzheimer Schwund der Ganglienzellen, besonders in der kleinzelligen zweiten Schicht, sodann Verkleinerung der Zellen und schließlich in eigentümlicher Weise frisch erkrankte Ganglienzellen, während keinerlei Gefäßveränderungen erheblicher Art bemerkbar waren; nur fanden sich Schollen in größerer Zahl in der Adventitia und im perivasculären Lymphraum, die Alzheimer als frische Zerfallsprodukte der in der Hirnrinde aufgetretenen Zerstörungsvorgänge anspricht. Von Bedeutung ist, daß die genannten Veränderungen sich über die

Digitized by Google
Original from THE OHIO STATE UNIVERSITY
Generated on 2018-07-27 13:37 GMT / http://hdl.handle.net/2027/osu.32435056932478
Public Domain in the United States, Google-digitized / http://www.hathitrust.org/access_use#pd-us-google

ganze Hirnrinde verbreitet fanden, ohne etwa stärkere Erscheinungen in der Ammonsformation erkennen zu lassen.

Alzheimer (41) hat dann 1907 noch einmal über die anatomischen Untersuchungen an Epileptikerhirnen berichtet. Er fand chronische und akute Veränderungen, frische Veränderungen im Hirn derer, die im Status epilepticus verstorben waren. Nach ihm bestehen die chronischen Veränderungen in einer Verdichtung der Oberflächenschicht der Glia und damit verbundener Gliose der Markleisten, in einer veränderten Anordnung der an sich verkleinerten Gliazellen. Ferner beobachtete er Schwund der nervösen Substanz (Ganglienzellen und Markfasern). Von frischen Veränderungen fand Alzheimer in den Zentralwindungen, besonders in der Umgebung der Capillaren, amöboide Zellen, die sich mit Zerfallsprodukten (myeloiden und protagonoiden Granulis, Fettkörnchen usw.) beladen. Diese amöboiden Zellen sind dem Untergang geweiht, ihre Zerfallsprodukte finden sich zahlreich in den adventitiellen Lymphräumen. Mastzellen fanden sich zwischen den Gliazellen, jedoch keine Plasmazellen. Fernerhin konnte er den Schwund feiner Achsenzylinder beobachten.

In brieflichen Mitteilungen an Binswanger hebt Alzheimer noch einmal hervor, daß „in den einzelnen schweren Anfällen der Epilepsie unter der Bildung amöboider Gliazellen leichte Ausfälle von nervösem Gewebe entstehen, die sich schließlich summieren und in den alten Fällen zu nachweisbaren Ausfällen mit der bekannten Randgliose führen". Die spezifische Randgliose, wie Binswanger ausdrücklich betont, ist mit den Chaslinschen Befunden durchaus nicht zu identifizieren, — sie ist „kein primärer Krankheitsvorgang, sondern folgt dem Ausfall des funktionstragenden Nervengewebes nach, ist also lediglich eine ‚Folgewirkung' der Epilepsie, nicht ihre anatomische Grundlage".

Steiner (42) fand in einem Epileptikergehirn Gliombildung und ausgedehnte Randgliose. Ihm verdanken wir eine ausgezeichnete Zusammenstellung der Literatur.

Von neueren Veröffentlichungen, die sich mit den anatomischen Grundlagen der Epilepsie beschäftigen, kämen dann noch die Arbeit von Renkichi Moriyasu (43) in Betracht, der über Fibrillenbefunde bei Epilepsie berichtete. Er fand in allen Fällen Lichtung der extracellulären Neurofibrillen, und zwar in allen Bezirken der Hirnrinde. Zuweilen war der Prozeß in Stirn- oder Zentralwindung, zuweilen in der Schläfen- oder Occipitalgegend besonders stark ausgesprochen. In keiner Schicht fehlt der Faserausfall, besonders auffallend ist er an der Tangentialfaserschicht (entsprechend den Befunden Alzheimers), ferner — wenngleich nicht in dem Grade — in der Schicht der supra-interradiären und radiären Fasern. Es sind vorwiegend die feinen Fibrillen, die dem Untergang geweiht sind. „Die Neurofibrillen erscheinen oft spiralig oder korkzieherartig geschlängelt und erscheinen am Rande nicht glatt, sondern uneben und höckerig."

Höchst bemerkenswert erscheinen die Befunde Moriyasus in bezug auf die Ganglienzellen. Es sind vorwiegend die Pyramidenzellen der I. und II. Schicht, die z. T. geschwunden sind, z. T. gröbere Veränderungen aufweisen. Als charakteristischer Befund ist hervorzuheben: verwaschene Grenzen des Kerns und des Zelleibs, Veränderung der Form. Die Fibrillen sind zerbröckelt, „in Staubmassen zerbrochen", insbesondere in der Nähe des Kern, in der sie sonst ein besonders

Digitized by Google
Original from THE OHIO STATE UNIVERSITY
Generated on 2018-07-27 13:37 GMT / http://hdl.handle.net/2027/osu.32435056932478
Public Domain in the United States, Google-digitized / http://www.hathitrust.org/access_use#pd-us-google

dichtes Netz bilden; auch die Fibrillen der Fortsätze sind schwer verändert, z. T. körnig zerfallen, z. T. untereinander verbacken. Erhalten sind meist nur die Fibrillen, die von einem Fortsatz zum andern durch die Zelle hindurchziehen.

Pyramidenzellen wie Riesenzellen zeigten die verschiedenen Grade der Degeneration, wie trübe Schwellung, Chromatolyse, Atrophie, Vakuolenbildung, Pigmentanhäufung. „Außerdem finden sich Zellen, welche wie Schatten blaß gefärbt, etwas angeschwollen oder geschrumpft sind, und deren Zelleib mit Staubmassen gefüllt ist, deren Kern ganz fehlt oder undeutliche Konturen besitzt, mit ziemlich intensiv gefärbten Kernkörperchen in der Mitte." Die Verlagerung des Kerns an die Peripherie ist besonders häufig.

Im Nisslbild war deutlich die Erweiterung der perivasculären Lymphräume nachweisbar, in denen sich stärkere Anhäufungen von Rundzellen fanden. Mit Weber glaubt Moriyasu, daß es sich hier um die Zeichen frisch-entzündlicher Reizung der Hirnrinde handelt, da sich die Rundzellen gleichfalls in den Gefäßwänden fanden. Die Adventitia erwies sich oft im Stadium der Proliferation. Auffallend starke Füllung der Gefäße fand sich als weiterer charakteristischer Befund, Pigmentierung im Grundgewebe und in der Gefäßwand, selbst in Gliakernen.

Schließlich hebt Moriyasu noch das Vorkommen von Mastzellen bei Epilepsie als regelmäßigen Befund hervor, die nach seiner Vermutung aus Endothelzellen hervorgehen.

Eisath (44) hat sich eingehend mit den Veränderungen des menschlichen Nervenstützgewebes beschäftigt. Er fand die folgenden Veränderungen:

1. „die eigenartige Randgliose, welche an der Oberfläche das dichteste Gewebe bildet und gegen die obersten Rindenschichten zu immer geschlissener wird und in den meisten Fällen in der 3. oder 4. Meynertschicht sich verliert.
2. die besonders im Mark, aber auch in der Rinde vorhandenen kleinen, körnchenlosen, runden Gliaelemente, die im Gegensatz zu den homogen umgewandelten Zellen nicht ein schmutziggrau verfärbtes, opakes, sondern ein ganz helles, klares Plasma besitzen und
3. eine im Mark fleckweise auftretende, mächtige, zuweilen rasenartige Wucherung von Weigert- und Plasmafasern."

Volland (45) verdanken wir in jüngster Zeit histologische Untersuchungen bei epileptischen Krankheitsbildern. Es handelt sich um 24 Fälle sog. echter dynamisch-konstitutioneller Epilepsie. Die pathologischen Veränderungen sind gekennzeichnet durch die Ausbildung des Chaslin-Bleulerschen Randgliafilzes, Verödung der Hirnrinde namentlich in den Pyramidenzellenschichten, Schwund der nervösen Rindenfaserschichten. In den klinisch schwersten Fällen fanden sich Ganglienzellenveränderungen schwerster Form: Zerfall der fibrillären Zellstrukturen in körnige Massen. Er konnte in allen Fällen das außerordentlich charakteristische Auftreten amöboider Gliazellen feststellen, Zellen mit verhältnismäßig kleinem, chromatinreichem, zuweilen fast homogenem Kern und relativ großem Plasmaleib, und zwar finden sich die typischen amöboiden Gliazellen bei der chronischen Epilepsie nur in der weißen Substanz des Zentralnervensystems, die Miniaturformen in der grauen und weißen Substanz. Die amöboide Glia fand sich im Stadium z. T. progressiver, z. T. regressiver Veränderungen. Ihre innigen Beziehungen zu den schwer veränderten Achsenzylindern ließen sich überall nach-

Digitized by Google
Original from THE OHIO STATE UNIVERSITY
Generated on 2018-07-27 13:37 GMT / http://hdl.handle.net/2027/osu.32435056932478
Public Domain in the United States, Google-digitized / http://www.hathitrust.org/access_use#pd-us-google

weisen. Die Achsenzylinder selbst zeigten starke Quellung, metachromatische Färbung und körnigen Zerfall.

Mit Hilfe der Alzheimerschen Methoden gelang der Nachweis des Vorhandenseins von Abbauprodukten, und zwar der lipoiden in den adventitiellen Lymphräumen, der einfach basophilen, körnigen und fibrinoiden Substanzen in den perivasculären Räumen, die den pathologischen Veränderungen ihre Entstehung verdanken.

Bei der außerordentlichen Reichhaltigkeit der Epilepsieliteratur ließ sich erwarten, daß der Frage nach der anatomischen Grundlage der Epilepsie eine ausgedehnte eingehende Forscherarbeit gewidmet ist. Wenn ich insbesondere die Ergebnisse der neuesten Arbeiten, die mit technisch vollkommeneren Mitteln zu bemerkenswerten Erkenntnissen gelangten, eingehender besprach, so kam es mir darauf an, diese Befunde zum Vergleich mit meinen experimentellen Ergebnissen heranzuziehen.

Bestimmte, wohl abgegrenzte Formen der anatomischen Befunde, die etwa Schlüsse auf Übereinstimmungen in charakteristisch klinischem Bilde zuließen, haben sich nicht gefunden, so daß das, was Redlich in bezug auf die sog. genuine Epilepsie behauptet, wohl auf alle Formen der Epilepsie bisher zutrifft: daß wir zwar mit Sicherheit auch bei der genuinen Epilepsie mit einem anatomischen Substrat rechnen müssen, daß ferner in der Ammonshornsklerose, den häufigen meningealen Prozessen, der Randgliose u. a. fraglos Befunde zu erblicken seien, die der Epilepsie als solcher eigen sind, wenngleich sie die Anatomie der Epilepsie noch nicht erschöpfen: „wir haben eine, wenn auch vielleicht noch nicht die Anatomie der Epilepsie".

Die Versuche, auf experimentellem Wege, insbesondere auf dem des Tierversuchs, Aufschluß über die Ätiologie der Epilepsie und darüber hinaus therapeutische Anregungen zu gewinnen, sind durchaus nicht jüngeren Datums. Als geeignete Objekte kommen in Betracht: Hunde, Katzen, Kaninchen, Baummarder, vor allem Meerschweinchen. Bei Hunden gelang es, nach Unterbindung der Carotiden Zuckungen hervorzurufen (Astley Cooper). Bei Verblutungen beobachteten Kußmaul und Tenner bei Hunden, Katzen und Kaninchen „fallsüchtige Anfälle", die von den „exzitabeln Bezirken des Gehirns ausgehen, die hinter den Sehhügeln gelegen sind".

Ferrari sah epileptische Anfälle bei Hunden kurz vor dem Tode eintreten, wenn er sämtliche Abflußwege des Blutes aus dem Schädel verlegte.

Die Kußmaul-Tennerschen Krämpfe waren mehr oder minder präagonale Erscheinungen. Dauernde Krampfanfälle hat Brown-Séquard bei Meerschweinchen experimentell hervorgerufen. Brown-Séquard gelang es, experimentell bei Meerschweinchen nach bestimmten Verletzungen des Rückenmarks epileptiforme Konvulsionen hervorzurufen, und zwar nach halbseitiger Durchschneidung des Rückenmarks, nach gleichzeitiger Durchschneidung der Hinterstränge, der grauen Hinterhörner und eines Teils der Seitenstränge, nach Durchschneidung entweder der beiden Hinterstränge, oder der Seitenstränge oder der

Digitized by Google
Original from THE OHIO STATE UNIVERSITY
Generated on 2018-07-27 13:37 GMT / http://hdl.handle.net/2027/osu.32435056932478
Public Domain in the United States, Google-digitized / http://www.hathitrust.org/access_use#pd-us-google

Vorderstränge, ferner nach vollständiger Durchschneidung und schließlich nach einem Stich in das Rückenmark. Auch nach der Durchschneidung des Nervus ischiadicus bzw. des Nervus popliteus internus konnte Brown-Séquard in der gleichen Weise Epilepsie bei Meerschweinchen hervorrufen. Er beobachtete das Auftreten einer Reihe von konvulsivischen Reflexbewegungen nach Reizung bestimmter Hautpartien längere Zeit, bevor es zu einem charakteristischen spontanen Anfall kommt. Diese Hautpartien, die auf Reizung mit mehr oder minder ausgesprochenen Anfällen reagieren, sind von Brown-Séquard genau lokalisiert und von ihm als epileptogene Zonen bezeichnet worden. Es ist im wesentlichen die Haut des Halses und des Gesichtes, der Gegend des Schulterblatts bis zur Höhe etwa des VII. Brustwirbels, selten darüber hinaus, die auf einen nicht allzu kräftigen Reiz (Kitzeln, Drücken, Kneifen) mit einem Anfall antwortet.

Schitt hat die Brown-Séquardschen Versuche wiederholt, es gelang ihm bei Fröschen nach querer Durchschneidung des Rückenmarks Krämpfe hervorzurufen; er fügt seinem Bericht jedoch hinzu, daß Meerschweinchen sich am besten zur Erzeugung der Anfälle eignen.

Westphal (47) hat sodann die experimentellen Versuche Brown-Séquards nachgeprüft. Darüber hinaus gelang es ihm, bei Meerschweinchen epileptiforme Konvulsionen durch Beklopfen des Schädels hervorzurufen, fast unmittelbar, nachdem das Tier einen derben Schlag gegen den Schädel erhalten hat. Bei den ersten Versuchen, zu laufen, nimmt das Tier eine schräge Haltung der vorderen Extremitäten nach der einen Seite hin ein, so daß sich die Schnauze dem Hinterteil nähert, der ganze Körper bildet einen Bogen, dessen konkave Seite nach der der Richtung der Vorderbeine entgegengesetzten Seite hin gerichtet ist. Beim Versuch, zu laufen beschreibt das Tier eine Kreisbewegung. Einige Wochen später läßt sich durch Kneifen ein Anfall auslösen. Vorher kommt es zu unvollkommenen Attacken, zu Kratzbewegungen, „was bei einem gesunden Tier unter gleichen Umständen niemals der Fall ist".

Westphal hat bereits die Frage zu beantworten gesucht, welchen anatomischen Befunden die klinischen Zeichen entsprächen. Daß die Ursache der Anfälle in der Verletzung der Haut bzw. der darunter liegenden Weichteile nicht gegeben ist, konnte er leicht nachweisen, indem er bei einzelnen Tieren die Schädelhaut mit dem Periost entfernte und trotzdem positive Klopfresultate erhielt. Die anatomische Untersuchung unmittelbar nach dem erfolgreich verlaufenen Klopfversuch ergab lediglich eine Läsion der Medulla oblongata oder des oberen Cervicalmarks, „zierliche kleine Hämorrhagien von den feinsten punktförmigen bis zu den stecknadelgroßen, unregelmäßig in der grauen und weißen Substanz zerstreuten Blutungen". Westphal sieht in diesen Hämorrhagien bzw. deren Folgen die Ursache der Erregbarkeit.

Die Westphalschen Klopfversuche hat Brown-Séquard wiederholt. Es gelang ihm, selbst dann positive Ergebnisse zu erzielen, wenn er das Hirn zuvor entfernt hatte.

Mendel hat Versuche mit Hunden angestellt, die er auf einer Platte schnellen Drehungen aussetzte. Die Tiere bekamen, kurz nachdem die Drehungen eingestellt waren, epileptische Anfälle. Nach der Auffassung Mendels sind diese Anfälle hervorgerufen durch Reizung der Zentren an der Hirnbasis.

Digitized by Google
Original from THE OHIO STATE UNIVERSITY
Generated on 2018-07-27 13:37 GMT / http://hdl.handle.net/2027/osu.32435056932478
Public Domain in the United States, Google-digitized / http://www.hathitrust.org/access_use#pd-us-google

Zahlreich sind die Versuche, Epilepsie durch Intoxikationen hervorzurufen, es fanden hierbei sowohl organische wie anorganische Gifte Verwendung (Landois, Bickel, Voisin und Petit u. a.).

Von außerordentlicher Bedeutung sind die experimentellen Befunde, die sich bei direkter Reizung der Rinde ergaben, Versuche, die sich auf die grundlegenden Entdeckungen von Fritsch und Hitzig aufbauen, die bereits epileptische Anfälle nach elektrischer Reizung der Hirnrinde bei Hunden beobachteten. Die Versuche sind dann vielfach modifiziert worden, so von Luciani, Bubnoff, Heidenhain, Unverricht, Goltz, Munk, Rosenbach, Vulpian, Johannson u. a.

Interessant sind die Versuche von Openchowski, der Äther auf der motorischen Rindenpartie bei Hunden zum Verdunsten brachte und so typische Jacksonsche Anfälle hervorrief.

Später hat Obersteiner sich experimentell mit der Epilepsie der Meerschweinchen beschäftigt, um nachzuweisen, daß die experimentell erzeugte Epilepsie der Meerschweinchen sich auf die Deszendenz vererbe, wie bereits Brown-Séquard und Westphal behauptet hatten. Von den gleichen Gesichtspunkten ging Sommer (48) aus, der jedoch zu negativen Resultaten gelangte. Ebensowenig bestätigten jüngst Wrzosek und Maciesza (49), die an einem sehr umfangreichen Material ihre Beobachtungen anstellten, die Auffassung Brown-Séquards von der Vererbung der experimentell erzeugten Epilepsie der Meerschweinchen.

Ito (50) hat in einer sehr ausführlichen Arbeit an Hunden und Meerschweinchen, die epileptisch geworden waren, das Verhalten des cerebrospinalen Drucks beobachtet. Er fand ihn um das Vierfache des normalen bei epileptischen Meerschweinchen vermehrt. Nach seiner Auffassung ist die Hyperämie des Zentralnervensystems mit folgender abnormer intrakranieller Drucksteigerung Ursache der künstlichen Epilepsie der Meerschweinchen. Auffallenderweise hat Ito mikroskopisch keine Hirnveränderungen nachweisen können. Er glaubt, dieses negative Resultat darauf zurückführen zu müssen, daß er nur leise wiederholte Klopfversuche ausführte, im Gegensatz zu Schmaus, Kirchgässer u. a., die heftige, langdauernde Verhämmerungen vorgenommen hatten.

Neuerdings hat sich Alford (51) noch einmal mit den Brown-Séquardschen Versuchen beschäftigt. Er kam zu dem überraschenden Ergebnis, daß sich die Epilepsie verlor, wenn durch häufiges Waschen mit Carbol die Versuchstiere vom Ungeziefer befreit wurden. Nach seiner Auffassung entsteht die Epilepsie bei den Meerschweinchen lediglich dadurch, daß „die Kratzbewegung nach dem Eingriff in die Kontinuität der Nervenbahn zum Hinterbein ataktisch und erfolglos ist, denn wenn die Zehen amputiert wurden, traten die gleichen Folgen ein". Er verhinderte die Beteiligung des Kopfes am Kratzen durch eine Halskrause; nun trat das Bein dafür ein, es gab eine Verlängerung der epileptogenen Zone caudalwärts. Er hält die ausgebildeten epileptischen Anfälle für übertriebene Kratzbewegungen. Erhöhung der Spinalerregbarkeit durch Gifte oder Markschnitt erleichtert ihr Auftreten. Deshalb glaubt Alford, daß die Meerschweinchenepilepsie mit der menschlichen nicht zum Vergleich herangezogen werden dürfe.

Gewiß ist die Meerschweinchenepilepsie nicht ohne weiteres mit der menschlichen Epilepsie zu identifizieren, eine Auffassung, die auch Sommer teilt; vor allem darf man nicht die sog. genuine Epilepsie zum Vergleich heran-

Generated on 2018-07-27 13:37 GMT / http://hdl.handle.net/2027/osu.32435056932478
Public Domain in the United States, Google-digitized / http://www.hathitrust.org/access_use#pd-us-google
Digitized by Google
Original from THE OHIO STATE UNIVERSITY

ziehen. Die Reflexepilepsie bzw. die traumatische Epilepsie bieten jedoch schon weit mehr Analogien.

Ein so hervorragender Kenner der Epilepsie wie Binswanger ist bereits früher dem Einwand entgegengetreten, die Meerschweinchenepilepsie lasse keinen Vergleich mit der menschlichen zu; nach ihm ist nicht zu bestreiten, daß „sowohl Bewußtseinsverlust als auch tonische und klonische Zuckungen das Bild der Anfälle zusammensetzen, daß also die weitgehendsten Analogien mit der menschlichen Epilepsie bestehen".

Auf den Wert der Tierpathologie in bezug auf das Kapitel der Epilepsie weist Auerbach (52) hin; er erhofft von der Erkenntnis der Tierepilepsie eine bedeutende Förderung für die chirurgische Indikationsstellung, er glaubt, daß die Befunde der modernen Histologie bei der Encephalitis (sensu strictiori) und der sog. genuinen Epilepsie den Beweis erbracht haben, daß „das eigentlich charakteristische epilepsieerzeugende Prinzip die Entzündung des Gehirns in weitestem Sinne des Wortes sei".

Es kam mir darauf an, die folgenden Fragen zu beantworten:

1. Finden sich konstant wiederkehrende mikroskopische Veränderungen im Gehirn und Rückenmark von Meerschweinchen, die längere Zeit hindurch epileptische Anfälle gezeigt haben, nachdem sie auf Grund von traumatischen Einflüssen in diesen Zustand versetzt waren?
2. Gegebenenfalls, lassen sich die Befunde in eine Parallele setzen mit denen, die in der Pathologie der menschlichen Epilepsie bisher bekannt sind?

Ich habe meine Versuche in zwei Gruppen eingeteilt, je nachdem ich die „Meerschweinchenepilepsie" hervorrief durch:

A) die Westphalschen Klopfversuche,

B) Durchschneidung des Nervus ischiadicus einseitig bzw. doppelseitig nach Brown-Séquard.

Bevor ich auf die Ergebnisse meiner Untersuchungen eingehe, möchte ich kurz über die neueren pathologisch-anatomischen Befunde berichten, die sich im Anschluß an traumatische Einwirkungen auf Gehirn und Rückenmark bisher nachweisen ließen.

Es kommen hierfür in erster Linie die ausführlichen grundlegenden Forschungen von Alfons Jakob (53) in Betracht, dessen Methodik ich zum Teil bei meinen Untersuchungen befolgte. Jakob kam es darauf an, mit Hilfe der neuesten Färbetechnik Aufschlüsse zu erlangen über die feinere Histologie der sekundären Faserdegeneration in der weißen Substanz des Rückenmarks, vor allem versuchte er die Abbauvorgänge gründlichst zu erforschen.

Die Versuche wurden in der Weise ausgeführt, daß bei Kaninchen eine doppelseitige bzw. nur halbseitige Rückenmarkdurchtrennung in der Höhe des unteren Brustmarks vorgenommen wurde.

Jakob gelangte nun zu folgenden Ergebnissen: Nach 55 Stunden findet sich in Querschnittsbildern keine Marchidegeneration, bei der Färbung nach Mallory sind jedoch bereits Anfangsstadien der Veränderung nachweisbar. Der blaugefärbte Achsenzylinder verliert seine scharfe Umrandung, an seiner Stelle findet sich oft nur eine blaugefärbte körnige Masse, zuweilen mit einem deutlichen

Digitized by Google
Original from THE OHIO STATE UNIVERSITY
Generated on 2018-07-27 13:37 GMT / http://hdl.handle.net/2027/osu.32435056932478
Public Domain in the United States, Google-digitized / http://www.hathitrust.org/access_use#pd-us-google

hellen Hof in der Mitte. Hier und da finden sich gelb bis leuchtend rot gefärbte Körnelungen. Die Markscheide befindet sich im Stadium der Quellung, an anderen Stellen ist sie verdichtet, in ihr finden sich zuweilen leuchtend rot gefärbte Kugeln. Im Längsschnitt finden sich die Achsenzylinder zerrissen, zerfallen, sie haben sich in der Farbe verändert, es finden sich blaue, rote, gelbe, violette Farbtöne. An anderen Stellen hat sich der Achsenzylinder zu einem Knäuel aufgerollt. Vom Achsenzylinderstrang läßt sich hier und da ein feines Häutchen verfolgen, das als „Achsenzylindergrenzhaut" bezeichnet wird. Die zu Klumpen zusammengeballte Markscheide ist von Glia umrahmt. Vom 4. bzw. 5. Tage an findet sich ausgesprochene Marchidegeneration. Im Mallorybild finden sich in Längsschnitten den zerfallenen Achsenzylindern eng anliegende kleine Gliazellen, die ihn mit ihrem zarten Plasma umspinnen, progressive und regressive Vorgänge gehen Hand in Hand und lassen es nicht zur Bildung eines kräftigen Plasmas kommen. Im Nisslbild lassen sich besonders deutlich die pyknotischen und karyorhektischen Erscheinungen an den Gliakernen erkennen. Diese gliogenen Gebilde entstehen „aus meist kleinen plasmaärmsten Gliaelementen, die durch die Markscheide hindurch mit dem degenerierenden Achsenzylinder in Verbindung treten und im engsten Zusammenhang mit dem Zerfall der Nervenfaser und Markscheide sehr rasch selbst zugrunde gehen, wobei sie in ihrem Plasma reichlich fette Substanzen in Tropfenform ausscheiden". Jakob bezeichnet diese gliogenen Zellformen als „Myeloklasten". Im Gegensatz zu diesen Myeloklasten, die ausgesprochen regressiven Charakter tragen, bezeichnet Jakob als Myelophagen diejenigen wuchernden Gliaelemente, die die Aufgabe haben, unter Bildung eines protoplasmastarken Wabennetzes Mark- und Achsenzylinderreste in sich aufzunehmen, „um aus ihnen fettige Stoffe abzubauen und diese in ganz charakteristischer Weise tropfenförmig auszuscheiden", Gebilde, denen eine stärkere Lebensfähigkeit und höhere funktionelle Wertigkeit zukommt. Die Veränderungen, die sich im weiteren Verlauf — 7 bis 21 Tage nach der Durchschneidung — einstellen, fallen mit dem Beginn bzw. dem Höhepunkt der „Marchidegeneration" zusammen. An Mallorypräparaten kann man das Netzwerk der Myelophagen in charakteristischer Ausbildung erkennen, die zum Teil in den Zerfallshöhlen normaler Strukturelemente, zum Teil in größerer Ausdehnung von stark gewucherter Glia umgeben sich finden. Doch auch hier begegnen wir regressiven Veränderungen, die Myelophagen gehen zugrunde, es bleibt schließlich nur ein Detritushaufen, in dem vereinzelt Kernreste erkennbar sind. Soweit progressive Erscheinungen an der Glia überwiegen, kommt es an einzelnen Stellen zu größeren Zellverbänden, „syncytialen Myelophagen", die Myelophagen und Myeloklasten kleinerer Art in sich schließen. Jakob spricht von Myelophagen I. und II. Ordnung. Fettfärbungen (Scharlach und Sudan) ergeben Fett in Form feiner Tröpfchen und Kügelchen, die das „zart vakuolisierte Netzwerk des umschließenden Gliaplasmas ausfüllen". Die zu Fett umgewandelten Stoffe, die sich in den Gliastrukturen angehäuft haben, werden nun abtransportiert. Die weiteren Abbauvorgänge hat Jakob an Kaninchen beobachtet, die 50, 80, 110 bzw. 160 Tage nach der Durchschneidung am Leben blieben. Er faßt die Resultate, die sich 80 Tage nach der Faserdurchschneidung finden, wie folgt zusammen:

„Das zerfallene Gewebe ist bereits in Fettstoffe umgewandelt. Den Transport dieser zunächst in kleinen Tropfen erscheinenden, dann aber zu immer größeren

Digitized by Google
Original from THE OHIO STATE UNIVERSITY
Generated on 2018-07-27 13:37 GMT / http://hdl.handle.net/2027/osu.32435056932478
Public Domain in the United States, Google-digitized / http://www.hathitrust.org/access_use#pd-us-google

Kugeln konfluierenden Fettmassen besorgen alle umliegenden Gliaelemente. So differenziert sich in deren Plasma, welches diese fettigen Substanzen aufnimmt, ein scharf umrissenes, an Größe und Reichtum der Vakuolen außerordentlich mannigfaltiges Gitternetz. Die weitere Entwicklung der Vorgänge läßt einerseits aus den plasmaärmeren kleineren Gliaformen die Gitterzellen α entstehen; in diesen erkennen wir zum ersten Male beim Kaninchen Zellformen, die mit den menschlichen Körnchenzellen verglichen werden können. Andererseits tragen die gewucherten plasmareichen Gliaelemente, welche ihrer ganzen Erscheinung nach mit ihren mächtigen Ausläufern vornehmlich Stützfunktion zu leisten haben, reichliche Fettmassen in ihrem Leib und treten so in aktive Beziehung zum Abbau; wir haben sie als Gitterzelle β bezeichnet. Zudem finden wir in diesem Stadium eine unverkennbare Faservermehrung als Ausdruck der beginnenden Narbenbildung."

Während bei dem Kaninchen, das 100 Tage nach der Durchschneidung am Leben blieb, sich vor allem Gitterzelle β mit ihren großen Fettkugeln im Plasma neben der kleinen Gitterzelle α findet, treten — 160 Tage nach der Durchschneidung — Zellformen auf, die nach Ansicht Jakobs mit den in der menschlichen Pathologie bekannten Körnchenzellen identisch sind; es handelt sich nach Jakob um Zellen, die die Aufgabe haben, „die Abbauprodukte endgültig aus dem ektodermalen Gewebe wegzutransportieren und an das mesodermale Gewebe, im speziellen an dessen Lymphbahnen, abzugeben", Zellen, die er als Körnchen- oder Gitterzellen γ bezeichnet.

Amöboidismus hat Jakob an 4 Tieren beobachten können.

Jakob hat nun im Anschluß an diese grundlegenden Arbeiten sich damit eingehend beschäftigt, die Veränderungen nachzuprüfen, die das Nervensystem nach Traumen erfährt. Er hat an 14 Kaninchen und 3 Affen eine direkte Schädigung des Gehirns herbeigeführt, indem er einen oder mehrere Schläge gegen das linke Os parietale ausführte, an 10 Kaninchen wurde in der von Schmaus angegebenen Weise eine Schädigung des Rückenmarks in Höhe des mittleren Brustmarks bewirkt. Er ist bei diesen Versuchen zu stets gleichbleibenden Befunden gelangt, deren Regelmäßigkeit die Auffassung der Gesetzmäßigen in den pathologischen Erscheinungen rechtfertigen. Zunächst fanden sich Hämorrhagien in den Meningen, die, wenn sie nicht infolge ihrer Größe bzw. ihres Sitzes zum Tode führten, zu Proliferationsvorgängen bzw. Verwachsungen der Häute untereinander Veranlassung gaben. Ferner beobachtete er Blutungen und Erweichungen. Insbesondere fanden sich zuweilen punktförmige Hämorrhagien in der Medulla oblongata und im oberen Halsmark, und zwar mehr in der grauen als in der weißen Substanz, die im großen und ganzen Nebenbefunde ohne sonderliche klinische Bedeutung sind im Gegensatz zu den recht beträchtlichen Erweichungsherden, die sich nicht selten bei den Versuchstieren fanden. Von Bedeutung für meine späteren Befunde ist, daß Jakob nach Gehirntraumen „bei fast allen Tieren im Mittelhirn, dem Grau des Kopf- und Halsmarks an ganz circumscripten Stellen Achsenzylinderquellung und Markzerfall, begleitet von geringen Wucherungsvorgängen der benachbarten Glia, in akuten Stadien" fand, „denen offenbar in den mehr chronischen Fällen inselförmige kleine gliöse, sklerotische Herde entsprechen". Wesentlich ist, daß Jakob hierbei nie die geringste Blutung fand.

Er bezeichnet sie mit Kocher als mikroskopische Quetschherdchen und findet

Digitized by Google
Original from THE OHIO STATE UNIVERSITY
Generated on 2018-07-27 13:37 GMT / http://hdl.handle.net/2027/osu.32435056932478
Public Domain in the United States, Google-digitized / http://www.hathitrust.org/access_use#pd-us-google

ihren charakteristischen Sitz nach Gehirn- bzw. Rückenmarkstraumen besonders an den Grenzen zwischen grauer und weißer Substanz (im Corpus striatum an der Peripherie der Markstrahlungen), ferner in der Umgebung größerer oder kleinerer Blutgefäße am Boden der Rautengrube und in der Nähe des Zentralkanals.

Jakob hat ferner charakteristische degenerative Prozesse beschrieben, die sich besonders in der weißen Substanz finden. An Stelle des normalen Gewebes finden sich Zerfallsherde, Häufchen degenerierter Achsenzylinder und Markballen, scharfgezogene Gliafasern umgrenzen durch Zerfall des Grundgewebes entstandene große, weitmaschige Hohlräume, die mit einer homogenen Masse angefüllt sind; Myelophagen und Myeloklasten vervollständigen das Bild.

Im Gegensatz zu den Erscheinungen bei der sekundären Faserdegeneration fand Jakob bei den Tieren nach Gehirn- und Rückenmarkstraumen Achsenzylinderquellungen, die eine charakteristische Lokalisation erkennen lassen; er konnte in seinen Beobachtungen einwandfrei eine traumatische Randdegeneration feststellen.

Was die Veränderung der Ganglienzellen anbetrifft, so fand Jakob Blähung des Zelleibs, staubförmige Homogenisierung der Chromatinzeichnung mit Verdrängung des Kerns an die Seite, die Protoplasmafortsätze lassen sich entweder nicht mehr färben oder zeigen einen stark geschlängelten Verlauf in verwaschener Chromatinzeichnung, in anderen Fällen ist eine deutliche Schrumpfung des Zellleibs erkennbar, auch der Kern ist regressiv verändert und endlich fanden sich nur noch Haufen basophiler Granula als Ausdruck vollkommenen Zerfalls, in denen das Kernkörperchen durch seine Größe differenziert bleibt.

Im chronischen Stadium endlich fand Jakob vorwiegend Zellen, deren Leib einem retikulären Maschenwerk mit verwaschener Chromatinzeichnung glich. Die Zellerkrankungen fanden sich vor allem in den Stammganglien des Mittelhirns, besonders am Boden des IV. Ventrikels, in den dort gelegenen Kernen und im Cervicalmark, bei den Tieren mit Rückenmarkstraumen in den Vorderhörnern, den Clarkeschen Säulen und in der Umgebung des Zentralkanals.

Versuchsanordnung.

Meine Versuche, die im ganzen an 60 Meerschweinchen ausgeführt wurden, lassen sich in zwei Gruppen scheiden. Bei der Gruppe der mit „M" bezeichneten Tiere wurden die epileptischen Erscheinungen durch Beklopfen des Stirnbeins herbeigeführt. Diese „Klopfversuche" wurden mit einem leichten Perkussionshammer täglich dreimal ausgeführt; es wurden regelmäßig je drei mäßige Schläge ausgeteilt. Die als „O"-Tiere bezeichneten Meerschweinchen wurden durch Resektion des Nervus ischiadicus — ein- bzw. doppelseitig — geschädigt, und so allmählich in den Status epilepticus nach Brown-Séquard versetzt.

Um Wiederholungen zu vermeiden, sind von jeder Gruppe nur einzelne Befunde eingehend beschrieben. Von einzelnen Versuchstieren sind lückenlose Serienschnitte angefertigt, auch von normalen Tieren, die zum Vergleich herangezogen wurden.

Im einzelnen gelangten folgende Einbettungs- bzw. Färbemethoden zur Anwendung: Gehirn und Rückenmark wurden sofort nach dem Tode in Formol bzw. 95proz. Alkohol, Gliabeize mit 10proz. Formol, Müllerscher und Orthscher Flüssigkeit fixiert.

Digitized by Google
Original from THE OHIO STATE UNIVERSITY
Generated on 2018-07-27 13:37 GMT / http://hdl.handle.net/2027/osu.32435056932478
Public Domain in the United States, Google-digitized / http://www.hathitrust.org/access_use#pd-us-google

Gefärbt wurde mit Kresylviolett, Thioninblau, Nissl-Original, Mann, Mallory, Marchi, Weigert, ferner Herxheimer, Nilblausulfat, Alzheimers Säurefuchsin-Lichtgrünmethode.

Meerschweinchen M. 4.

Ausgewachsenes Tier, Haar nicht zottig, Farbe schwarz-gelblich, Stirn weiß, Geschlecht weiblich; Gewicht 515 g.

14./12. 1912. Das Tier erhält 3 Schläge mit dem Perkussionshammer auf das Stirnbein.

27./12. 1912. Das Tier ist bisher täglich in der angegebenen Weise geklopft worden. Während es anfangs sich heftig dagegen sträubte, ist es heute geklopft worden, ohne daß es die geringsten Abwehrbewegungen ausführte. Es wurde beim Klopfen nicht mehr festgehalten.

2./1. 1913. Das Tier erhält täglich dreimal je 3 Schläge in der angegebenen Weise.

20./1. 1913. Nach dem Klopfen erfolgen starke Muskelzuckungen der Rückenmuskulatur, der Kopf wird auf die linke Seite gedreht, es finden heftig zuckende Bewegungen der Gesichtsmuskeln statt.

25./1. 1913. Nach dem Klopfen Muskelzuckungen des Gesichts.

13./2. 1913. Nach dem Klopfen mehrere Sekunden außerordentlich heftige Zukkungen der Rumpfmuskulatur.

3./3. 1913. Nach dem Klopfen heftige Kratzbewegungen mit der linken Hinterpfote hinter dem linken Ohr.

9./4. 1913. Nach dem Klopfen charakteristische Kratzbewegungen hinter beiden Ohren, abwechselnd rechts und links.

10./4. 1913. Nach dem Klopfen Kratzbewegungen hinter dem rechten Ohr, das Tier fällt danach auf die linke Seite und bleibt einige Sekunden in bewußtlosem Zustande mit geschlossenen Augen liegen.

12./4. 1913. Unmittelbar nach dem Klopfen Kratzen hinter dem linken Ohr, Fall auf die linke Seite, Krampfanfall: die Augen sind geschlossen, es beginnen heftige allgemeine Konvulsionen. Die gesamte Muskulatur befindet sich im Zustand tonischen und klonischen Krampfes. Zunächst sind die Vorderpfoten starr gestreckt, während die Hinterpfoten krampfartige, außerordentlich schnelle Flexions- und Extensionsbewegungen ausführen. Das Tier beschreibt einen Halbkreis, Kopf und Schwanzende nähern sich. Der Kopf wird hin und her geworfen, der Unterkiefer, der anfangs geringe Bewegungen gegen den Oberkiefer ausführt, entfernt sich vom Oberkiefer ad maximum, so daß das Tier mit weitgeöffneter Schnauze daliegt. Während der krampfhaften Anspannung aller Muskeln schlägt der Körper auf der Unterlage auf, so daß ein trommelschlagähnliches Geräusch entsteht. Plötzlich wirft sich das Tier auf die Beine, schüttelt sich und versucht sich vorwärts zu bewegen; das geschieht nur mühsam, die Hinterpfoten befinden sich im Zustand der Parese, so daß nur die Vorderpfoten den Körper fortschleppen. Die Atmung, die während des Anfalles infolge des Zwerchfellkrampfes zu sistieren scheint, setzt nun vertieft ein. Das Tier erscheint noch benommen, reagiert auf äußere Reize, Berührung, Licht, Geräusch, kaum merklich, die Cornealreflexe sind vorhanden. Nach wenigen Minuten hat das Tier den Anfall überwunden und beginnt munter zu fressen.

15./4. 1913. Morgens und abends nach dem Klopfen mittelschwere Krampfanfälle von 3 Sekunden Dauer.

16./4. 1913. Drei typische Krampfanfälle.

18./4. 1913. Nach leichtem Kneifen der linken Seite, etwa in der Mitte der Linie, die den oberen Augenrand mit dem Schulterblattwinkel verbindet, werden drei aufeinanderfolgende schwere Anfälle ausgelöst. Weitere Anfälle sind durch Kneifen der epileptogenen Zone nicht auszulösen. Es erfolgen nur geringe Abwehrbewegungen,

Digitized by Google
Original from THE OHIO STATE UNIVERSITY
Generated on 2018-07-27 13:37 GMT / http://hdl.handle.net/2027/osu.32435056932478
Public Domain in the United States, Google-digitized / http://www.hathitrust.org/access_use#pd-us-google

Kratzen hinter dem linken Ohr, Putzen der Schnauze mit den Vorderpfoten. Eine leichte Parese der Hinterpfoten bleibt tagsüber bestehen.

19./4. 1913. Zwei Krämpfe nach dem Klopfen; ein Anfall nach Kneifen.

20./4. 1913. Die Anfälle stellen sich schon beim geringsten Klopfen ein.

26./4. 1913. In den voraufgegangenen Tagen fortgesetzt schwere Anfälle, die auch spontan erfolgen, sobald das Tier mit der linken Halsseite ein anderes Tier oder die Stallwand berührt. Heute besonders schwerer Anfall nach leichter Berührung der linken Halsseite zwischen Kiefer- und Schulterblatt. Der Anfall verläuft in folgender Weise: Das Tier kratzt mit der linken Hinterpfote hinter dem linken Ohr, dann mit der rechten Hinterpfote hinter dem rechten Ohr. Die Vorderpfoten werden starr vorgestreckt, das Tier bäumt sich mit gestrecktem Hals aufwärts wie ein Pferd, das seinen Reiter abwerfen will. Nun wird der Kopf heftig hin und her geschleudert, das Maul ist geschlossen nach oben gerichtet, die Augen krampfhaft verschlossen. Nunmehr fällt das Tier unter starken klonisch-tonischen Krämpfen der gesamten Muskulatur auf die linke Seite. Aus dieser Stellung heraus fällt das Tier auf den Rücken unter dumpfem Aufschlagen des Kopfes, alle vier Extremitäten starr von sich streckend. Die Schnauze ist jetzt geöffnet, nachdem kurz zuvor außerordentlich lebhafte kauende Bewegungen ausgeführt waren. Die Augen bleiben geschlossen. Das Tier beschreibt einen deutlichen Kreisbogen, die Schnauze wendet sich nach dem Schwanz, der Kreisbogen ist nach der linken Seite konkav. Die krampfartigen Zuckungen lassen nach, einige Sekunden liegt das Tier schlaff da, unempfindlich gegen alle Reize, bei erloschenem Cornealreflex. Plötzlich wirft es sich ruckartig auf und versucht langsam, sich scheu umblickend, weiter zu laufen, dabei stößt es mit der linken Halsseite gegen eine Tellerkante und nun wiederholt sich der Anfall in gleicher Schwere.

27./4. 1913. In den letzten Tagen zwei, auch drei Anfälle nach dem Klopfen, stets ein oder mehrere Anfälle schwerster Art nach Berühren der epileptogenen Zone.

8./5. 1913. Mehrfache Anfälle täglich nach Klopfen, Kneifen, auch spontan bzw. nach Berühren mit dem im selben Käfig befindlichen Meerschweinchen. Verminderte Freßlust, Abmagerung.

23./5. 1913. Exitus.

Die Sektion ergibt keine Veränderungen der Schädelkapsel, der Dura, des Gehirns. Auch das Rückenmark läßt makroskopisch keine Veränderungen oder Blutungen erkennen.

Die übrigen Organe zeigen keine Abweichungen von der Norm.

1 ccm des Stirnteils wird für die Herxheimersche Fettfärbung, sowie für Färbungen nach Mallory vorbehalten, der übrige Teil des Gehirns in Paraffin eingebettet. Es werden Serienschnitte angefertigt, die mit Toluidinblau, Thioninblau bzw. Kresylviolett gefärbt werden. Vom Rückenmark werden außerdem Quer- und Längsschnitte in verschiedenen Höhen angefertigt; Färbung: Nissl-Original, Mann, Mallory, Marchi.

Die Serienschnitte ergeben mikroskopisch folgenden Befund:

In den Scheiden der großen pialen Gefäße finden sich zahlreiche Lymphocyten. Stellenweise trifft man auf Extravasate kleinster Art. Überall ist die pralle Füllung der Gefäße erkennbar. Vereinzelt finden sich Blutungen in der Arachnoidea.

Die Cytoarchitektonik ist an den Stellen, die dem Trauma besonders ausgesetzt waren, zwar verändert, vor allem durchgängig im Feld 29 $d + c + e$ (Area retrosplenialis), besonders auffallend medial von der Fissura sagittalis lateralis. Es findet sich starker Zellausfall vor allem in der Lamina pyramidalis, besonders in den tieferen Teilen. Der cytoarchitektonische Grundriß ist jedoch trotz der Lichtung in allen Schichten im wesentlichen überall gewahrt. Es finden sich viele kleine,

Digitized by Google
Original from THE OHIO STATE UNIVERSITY
Generated on 2018-07-27 13:37 GMT / http://hdl.handle.net/2027/osu.32435056932478
Public Domain in the United States, Google-digitized / http://www.hathitrust.org/access_use#pd-us-google

von einem hellen Hof umgebene Kerne, die den Charakter dunkler Gliakerne tragen; der helle Hof entspricht dem Protoplasmaleib der Zelle, der sich nicht färbt. Außer diesen von einem Hof umgebenen Kernen sind auch sonst die Gliakerne über die Norm vermehrt. Besonders zahlreich finden sich die Kerne in der Umgebung capillarer und etwas größerer Gefäße. Die Gefäße sind erweitert, zum Teil von perivasculären Blutungen umgeben.

Auch in der Lamina molecularis ist starke Vermehrung von Gliakernen erkennbar, die zum Teil von runden Höfen umgeben, zum Teil ohne diese Höfe sichtbar sind. Auch im Mark der betreffenden Partien findet sich die Vermehrung der Gliakerne, welche hier oft zu langen Ketten angeordnet sind. Am Ependym der Seitenventrikel ist eine deutliche Proliferation der Ependymzellen, eine ausgesprochene Divertikelbildung zu konstatieren. Das Ependym des III. Ventrikels ist gleichfalls verändert, insofern, als die Ependymzellen an einzelnen Stellen zapfenartig in den Hohlraum hineinragen; auch das subependymäre Glialager erscheint kernreicher als an normalen Präparaten. Das Epithel der Tela chorioidea ist stark verdickt. Es besteht eine ausgesprochene plastische Verdickung des bindegewebigen Plexus, so daß die Ventrikel stellenweise von den abgestoßenen, noch im Zusammenhang befindlichen Plexusepithelien fast ausgefüllt sind. Zwischen den Bindegewebslagen des Plexus befinden sich konzentrisch geschichtete Kalkkonkremente.

Im Mittelhirn finden sich in bestimmten Gebieten, die unten näher beschrieben werden, vor allem in der Ammonsformation, in der Habenula u. a. m. Degenerationsprozesse schwerster Art. Die Zerstörung des Parenchyms, soweit sie sich auf diese Gebiete erstreckt, läßt das Gewebe vollkommen areoliert erscheinen; es ist von zahlreichen kleinen Hohlräumen durchsetzt, die von verdichteten Gliafasern umrandet sind. Das spongiöse Gerüst besteht im wesentlichen aus gliösen Astrocyten. In den Knotenpunkten dieses Gerüstes, das stellenweise weit-, stellenweise engmaschig ist, liegen zahlreiche Gliakerne. Die Maschen sind scheinbar leer. An einzelnen Stellen sind auch bereits Fragmentationserscheinungen an den Balken des Gerüsts erkennbar, so daß die Anfänge zu einer kompletten Erweichung gegeben sind. Mehrfach enthalten die Zellen ein feinkörniges, zum Teil gelblich gefärbtes Körnermaterial, auch gröbere Fetttröpfchenbildung ist erkennbar.

Abgesehen von diesen herdförmigen Degenerationsprozessen finden sich überall Zerstörungen schwerster Art. Derartige Lückenfelder finden sich in der Area postcentralis, in der Gegend der Fissura rhinica, der Lamina terminalis, im Gebiet der Habenula. Außerordentlich schwere Veränderungen der beschriebenen Art finden sich im Gebiet der Commissura fimbriae, beginnend in der Columna fornicis, vor allem aber ist die Ammonsformation ergriffen. Bei der Durchmusterung der Serienschnitte läßt sich genau verfolgen, wie die Veränderungen der Ammonsformation caudalwärts in Zunahme begriffen sind. Sind anfangs nur wenige Lückenfelder sichtbar, so erscheint schließlich die gesamte linksseitige Ammonsformation zerstört, es besteht nur noch ein weitmaschiges Fasernetz mit spärlichen Gliakernen, während die rechte Ammonsformation weniger verändert ist.

Die schweren Zellveränderungen sind über das ganze Nervensystem verbreitet, am meisten jedoch haben die großen somatochromen Ganglienzellformen gelitten, ein Vorgang, der am besten an den multipolaren Elementen der Substantia reticularis nachweisbar ist. Der Zellkörper läßt deutlich eine starke Schwellung

Digitized by Google
Original from THE OHIO STATE UNIVERSITY
Generated on 2018-07-27 13:37 GMT / http://hdl.handle.net/2027/osu.32435056932478
Public Domain in the United States, Google-digitized / http://www.hathitrust.org/access_use#pd-us-google

erkennen, er erscheint abgerundet, der periphere Rand des Zellkörpers hat sich von den zentralen Partien losgelöst, er ist durch Vakuolen von ihm getrennt, die Nisslschollen sind nur blaß gefärbt, der Zelleib erscheint wie bestäubt, kurzum, es finden sich charakteristische Zeichen der Chromatolyse. Der Beginn der Veränderung läßt sich an einigen Zellen mit außerordentlicher Feinheit beobachten. In einer solchen Zelle (Fig. 5) ist eine charakteristische Veränderung im Verhalten der Nisslschollen bereits vor sich gegangen. Das Plasma wird von feinen Kanälen durchzogen, die Nisslschollen sind unregelmäßig angeordnet, an einzelnen Stellen beträchtlich heller gefärbt; hier sind bereits deutlich feine Lücken im Plasma erkennbar, die, soweit sie an den Rand der Zelle heranreichen, die Begrenzung als gezackt, ausgefranst, erscheinen lassen. Der Kern ist intensiver gefärbt, exzentrisch verlagert, Kernkörperchen sind deutlich erkennbar, eine scharfe Abgrenzung gegenüber dem Zelleib ist nicht vorhanden. Die Dendriten sind weithin noch zu verfolgen, da sie mehr als in der Norm die Farbe angenommen haben, aber auch hier ist eine Vakuolisation deutlich sichtbar.

Der Kern ist zuweilen deutlich eingekerbt, gezackt. An anderen Zellen läßt sich eine weitere Veränderung erkennen (Fig. 6 und 7), die Zellränder erscheinen abgerundet. Die Nisslschollen sind auch hier von Kanälen durchzogen, unscharf tingiert, sie erscheinen grobkrümelig gekörnt. Der Kern ist intensiv gefärbt, unregelmäßig gezackt, undeutlich abgegrenzt gegen das Plasma. Es finden sich die von Alzheimer als „einfach basophile Stoffe" bezeichneten körnigen Substanzen, die der Zelle ein charakteristisches Aussehen verleihen. In einzelnen Fällen erscheint ein Teil der Zelle wie aufgeblasen, während an anderen Stellen durch Anhäufung der basophilen Granula dunkle Partien deutlich erkennbar werden. Im weiteren Stadium erscheint die Begrenzung der Zelle durchaus unregelmäßig, wie angefressen, die Nisslschollen sind außerordentlich unregelmäßig gefärbt, an einzelnen Stellen verblaßt, im Plasma selbst, und zwar meist in der Randzone, finden sich deutliche Vakuolen, die zum Teil die Größe von Kernkörperchen, zum Teil jedoch bereits Kerngröße erlangt haben. Der Kern ist auch hier nur sehr undeutlich gegen den Zelleib abgesetzt, blaß, mit intensiver Färbung der Kernkörperchen.

Schließlich finden wir Zellen, in denen die Auflösung erheblich weiter vorgeschritten ist. Der Kern ist stark geschrumpft, Kernkörperchen sind noch deutlich erkennbar. Rings um den Kern finden sich die blaßgefärbten, wie bestäubt erscheinenden Nisslschollen; von diesem Rest des Zelleibes gehen feine Brücken zum Rande. Ringsum begrenzen das Plasma Vakuolen, die teilweise miteinander kommunizieren. An zahlreichen Stellen des Gesichtsfeldes ist bereits der völlige Untergang der Zellen zu erkennen. Vom Kern ist nichts mehr vorhanden. Der blaß gefärbte Zelleib ist von Kanälen und Vakuolen unregelmäßig durchsetzt, lediglich die Anordnung der Nisslschollen läßt die Deutung von Zelltrümmern zu. Mehrere Fettkörnchenzellen am Rande vervollständigen das Bild der „Aufstäubung", das Endresultat der schweren Zellerkrankung Nissls. Gliakerne dringen von allen Seiten in die Zellreste ein. Schließlich bleiben nur geringe Häufchen von blassen Nisslschollen bestehen, die keinerlei Form und Anordnung mehr erkennen lassen. Auch losgelöste Protoplasmastreifen, die den Zusammenhang mit dem Zelleib verloren haben, finden sich zum Teil mit basophilen Granulis bedeckt bzw. umgeben im Bilde.

Generated on 2018-07-27 13:37 GMT / http://hdl.handle.net/2027/osu.32435056932478
Public Domain in the United States, Google-digitized / http://www.hathitrust.org/access_use#pd-us-google
Digitized by Google
Original from THE OHIO STATE UNIVERSITY

In ähnlichem Sinne wie die Zellen der Subst. reticularis sind die Zellen des Facialiskerns verändert; neben hochgradig geschwollenen Zellen finden sich im chronischen Sinne veränderte, stark geschrumpfte Exemplare, hier ist der Zelleib gleichmäßig dunkel gefärbt, die Nisslschollen heben sich von dem dunklen Grunde kaum noch ab. Auch hier ist eine erhebliche Anzahl von Zellen vollkommen zugrunde gegangen, wie man aus den gliösen Kernnestern erkennt, innerhalb derer sich noch Trümmer von plasmatischer Gangliensubstanz finden.

Nirgends finden sich Entzündungsprozesse im Sinne der Cohnheimschen Theorie, nirgends exsudative Vorgänge, sondern Degenerationsprozesse mit reaktiver Wucherung des Gliagewebes, Vakuolisation, Quellungszustände, Untergang von Zellen und Nervenfasern und Ersatzbildung durch gliöses Gewebe.

Die Gefäße sind durchweg prall gefüllt, die Gefäßwand nirgends verändert. Die perivasculären Lymphräume sind beträchtlich erweitert, Emigration von Leukocyten ist nirgends zu beobachten. Die Achsenzylinder sind durchweg aufs schwerste verändert. Überall machen sich starke Quellungserscheinungen bemerkbar. Stark geschlängelter Verlauf, Schlingen- und Knäuelbildung kennzeichnen bereits die pathologische Veränderung. Daneben finden sich an zahlreichen Stellen kolbige, blasige Auftreibungen der Nervenfasern. Die Degeneration der Achsenzylinder ist überall im Gesichtsfeld deutlich erkennbar. Die Achsenzylinder sind in einzelne Teile zerfallen, sie sind zerrissen, aufgefasert. Charakteristisch ist die Körnelung; die einzelnen Schollen haben teilweise in ihrer Anordnung die ursprüngliche Lage beibehalten, teilweise finden sich feinkörnige Detritusmassen zu größeren und kleineren krümeligen Häufchen aneinander gelagert. Die Färbung ist eine außerordentlich inkonstante; blaue, violette, gelbe Farbtöne wechseln überall miteinander ab. Die Markscheide ist gleichfalls im Zerfall begriffen, sie ist zum Teil stark gequollen, zum Teil körnig degeneriert.

Achsenzylinder- und Markscheidenreste sind in außerordentlich charakteristischer Weise von gliösen Strukturen eingeschlossen.

Die Glia ist auffallend verändert, die faserige Glia ist nirgends zu finden, weder in der grauen noch in der weißen Substanz, dafür hat aber die protoplasmatische Glia eine ungemein reichliche Vermehrung erfahren. Sie befindet sich überall in lebhaftester Wucherung. Es finden sich stark gewucherte Gliazellen mit großen Kernen, in deren Zelleib sich mehrfache Einschlüsse von Achsenzylindern und Markscheidenresten nachweisen lassen. Gliöse Strukturen, die sich in lebhafter Proliferation befinden, umrahmen ringförmig die Reste der im Zerfall begriffenen Nervenfaser. Innerhalb der größeren Gliaumrahmungen finden sich kleinere, die körnige, krümelige Trümmerhäufchen einschließen. Einzelne, dem Untergange geweihte Nervenfasern sind von einem dichten, zum Teil homogenen, protoplasmatischen Schleier gliöser Herkunft umgeben. Dieser Schleier weist hier und da ein charakteristisches Wabenwerk auf, dessen Maschen zum Teil leer, zum Teil mit krümeligen Anhäufungen zugrunde gegangener Achsenzylinder und Markscheiden angefüllt sind. Eine beträchtliche Vermehrung der Gliakerne hat stattgefunden. Ferner ist es zur Bildung von Gitterzellen gekommen: Gliazellen mit großem, blassem Kern, um ihn herum findet sich ein Plasma, das vollkommen vakuolisiert erscheint. In anderen Zellen ist ein beträchtlicher Zelleib vorhanden, in dessen Peripherie zum Teil recht große Vakuolen und ein außerordentlich feinmaschiges

Digitized by Google
Original from THE OHIO STATE UNIVERSITY
Generated on 2018-07-27 13:37 GMT / http://hdl.handle.net/2027/osu.32435056932478
Public Domain in the United States, Google-digitized / http://www.hathitrust.org/access_use#pd-us-google

Gitterwerk vorhanden sind. Häufig begegnet man typischen amöboiden Gliazellen, insbesonders in der Nähe der Gefäße, Zellen mit auffallend geschrumpftem Kern, homogenem, nur hier und da fein vakuolisiertem Zelleib und meist abgerundetem Rand. Neben diesen Proliferationserscheinungen der Glia trifft man auch Gliagewebe im Zerfall begriffen. Recht zahlreiche Trümmerherde und Lücken finden sich im Gesichtsfeld.

Bedient man sich der Jacobschen Nomenklatur, so finden sich charakteristisch zum Teil in Zerfall begriffene Myeloklasten, Myelophagen I. und II. Ordnung, sowie alle von ihm beschriebenen Formen von Gitterzellen im Gesichtsfeld. Überall das Bild schwerster Veränderungen!

Meerschweinchen M. 5.

Kräftiges Tier, zottiges Haar. Farbe bräunlich-schwärzlich. Geschlecht: männlich. Gewicht: 575 g.

14./12. 1912. Das Tier erhält täglich drei nicht allzu starke Schläge mit dem Perkussionshammer gegen das Stirnbein.

25./12. 1912. Während es in den ersten Tagen nach den Schlägen fast unmittelbar munter herumsprang und eifrig Nahrung zu sich nahm, ist es jetzt stiller geworden, es sitzt stundenlang auf ein und demselben Platz, starrt vor sich hin. Die Freßlust ist vermindert.

26./12. 1912. Es hält beim Klopfen still, so daß es nicht mehr erforderlich ist, es festzuhalten. Von heute ab täglich dreimal drei Schläge leichter Art.

4./1. 1913. Es wird morgens auf der linken Seite liegend mit ausgestreckten Vorderfüßen angetroffen beim Berühren erfolgen keine Abwehrbewegungen. Im Laufe des Tages erholt es sich, nimmt aber nur wenig Nahrung zu sich, hält mitten im Fressen inne, ohne die Stellung zu verändern. Das psychische Verhalten ist auffallend verändert, der Gesichtsausdruck ausgesprochen blöde.

14./1. 1913. Unmittelbar nach dem Klopfen leichte zuckende Bewegungen der rechten Gesichtshälfte. Konvulsivisches Blinzeln rechts.

25./1. 1913. Nach dem Klopfen werden mit der linken Hinterpfote hinter dem linken Ohr schnell aufeinanderfolgende heftige Kratzbewegungen ausgeführt, der Kopf ist nach links dem Becken zugewandt. Die linken Augenlider sind fest aufeinandergekniffen, in der linken Gesichtshälfte kommt es zu intensiven Zuckungen, auch die Rumpfmuskulatur ist an diesen Zuckungen beteiligt; das Tier ist in einem nach links offenen Bogen gekrümmt, so daß Schnauze und Schwanz einander genähert sind; diese Krümmung der Körperlängsachse nimmt während des Anfalls zu. Die Erscheinungen sind plötzlich beendet, das Tier läuft davon und sucht Nahrung.

20./2. 1913. Die Kratzsymptome haben sich in letzter Zeit fast ständig nach dem Klopfen eingestellt. Somatische Veränderungen sind nicht zu beobachten, dagegen macht der psychische Verfall Fortschritte, das Tier läßt sich von den Stallgenossen angreifen, ohne Abwehr zu treffen.

10./3. 1913. Außerordentlich heftige und langandauernde Kratzbewegungen mit der linken Hinterpfote.

25./3. 1913. Nach dem Klopfen typischer starker Krampfanfall, der mit heftigen Kratzbewegungen, sehr lebhaften Zuckungen der linken Gesichtsmuskulatur einhergeht; der Bulbus links nach unten und hinten verzogen, Wenden der Schnauze nach links. Es folgen nun schwere tonische, tetanische Krämpfe der gesamten Rumpfmuskulatur, das Tier beschreibt einen nach links offenen Halbkreis, in dem Schnauze und Schwanz sich nähern. Die Hinterpfoten sind starr ausgestreckt, die Vorderpfoten an den Leib gezogen. Plötzlich erschlaffen alle Muskeln, das Tier springt auf und rennt davon.

26./3. 1913. Nach jedem Klopfen erfolgt ein schwerer Anfall, auf die tonischen Zuckungen folgen überaus heftige klonische Zuckungen; besonders führen die hinteren

Generated on 2018-07-27 13:37 GMT / http://hdl.handle.net/2027/osu.32435056932478
Public Domain in the United States, Google-digitized / http://www.hathitrust.org/access_use#pd-us-google
Digitized by Google
Original from THE OHIO STATE UNIVERSITY

Extremitäten kurze, außerordentliche heftige, ruckweise Flexions- und Extensionsbewegungen aus; der gesamte Körper wird lebhaft hin und her geworfen, so daß er mit lauten Klopfgeräuschen auf der Unterlage (Tisch) aufschlägt. Nach Kneifen der linken Halsseite (epileptogene Zone) keine Reaktion.

11./4. 1913. Nach mäßigem Kneifen der Haut der rechten Halsgegend keine Erscheinungen. Unmittelbar nach dem zarten Kneifen der Haut der linken Halsseite starker Krampfanfall mit folgendem Verlauf: Das Tier dreht den Kopf nach links, es führt lebhafte Kaubewegungen auf, starkes Blinzeln, es folgt ein schwerer Krampfanfall, der mit Kratzbewegungen mit der linken Hinterpfote hinter dem linken Ohr beginnt. Nun kommt es zu tetanischen Zuckungen der Kopf- und Rumpfmuskulatur, Seitwärtsdrehen des Rumpfes nach rechts, unmittelbar darauf wird der Rumpf nach links gedreht und wieder zurück in die ursprüngliche Lage, die Augen sind halb geschlossen, Cornealreflexe sind nicht auszulösen; die Schnauze, die dem Brustbein zugewandt ist, wird weit geöffnet, das Bewußtsein ist aufgehoben. Harn und Kot werden herausgepreßt. Es folgen klonische Zuckungen, in den Muskeln der Hinterpfoten beginnend, die allmählich sich auf den Rumpf, die Vorderpfoten und schließlich den Kopf ausbreiten; dabei schlägt der Körper heftig auf, insbesondere wird der Kopf mit aller Gewalt von der einen nach der anderen Seite geworfen. Die Atmung sistiert infolge der tetanischen Anspannung der Respirationsmuskeln. Plötzlich tritt Erschlaffung der gesamten Muskulatur auf, es besteht ein ausgesprochenes soporöses Stadium, keuchend setzt die Atmung ein, das Maul wird geschlossen, die Augen weit geöffnet, die Pupillarreaktion erscheint wieder, das Tier stellt sich mit einem Ruck auf die Beine und bewegt sich schwerfällig in gerader Richtung vorwärts; die Hinterpfoten sind deutlich paretisch, augenscheinlich ist das Bewußtsein noch leicht getrübt, das Tier weicht entgegenstehenden Hindernissen nicht aus. Dabei geschieht es, daß es mit der linken Halsseite gegen ein auf dem Untersuchungstisch befindliches Gefäß stößt, sofort wird ein zweiter schwererer Anfall ausgelöst, der in der geschilderten Weise verläuft. Dauer der Anfälle 3 bis 4 Sekunden. Ein erneuter Reiz — Kneifen der rechten Halsseite — löst keinen Anfall mehr aus.

10./4. 1913. Nach jedem Klopfen in den letzten Tagen ein bis zwei schwere Krampfanfälle. Nach Reizen der epileptogenen Zone nur gelegentlich Anfälle.

22./4. 1913. Heftiger Krampfanfall nach leiser Berührung der linken Halsseite, von der rechten Halsseite läßt sich kein Anfall auslösen.

28./4. 1913. Nach Klopfen sowie nach Reizung der epileptogenen Zone (linke Halsseite herab bis zur Mitte der Scapula) schwere Krämpfe, die sich in kurzen Abständen wiederholt auslösen lassen.

5./5. 1913. Täglich mehrere Anfälle, die 6—8 Sekunden dauern, außerordentlich schwere Attacken darstellen. Das Tier magert ab. An der linken Halsseite Alopecia areata.

7./5. 1913. Markstückgroße Wundfläche der linken Halsseite, leiseste Berührung der Wundfläche löst den Anfall aus, auch faradische bzw. galvanische Reizung der epileptogenen Zone löst schwere Krampfanfälle aus.

31./5. 1913. Heute erfolgt ein Anfall in dem Augenblick, in dem das Tier auf den Untersuchungstisch gelegt wird, augenscheinlich genügte die ungewollte Berührung der linken Halsseite beim Auflegen, den Anfall auszulösen.

3./6. 1913. Anfall nach Erschütterung des Untersuchungstisches, auf dem sich das Tier befand, durch Aufschlagen mit der Faust.

4./6. 1913. Anfall nach Erschütterung des Fußbodens, auf dem das Tier kroch, durch starkes Auftreten; Händeklatschen löst gleichfalls einen Anfall aus (Schreckwirkung?).

8./6. 1913. Scheinbar Spontananfälle im Käfig, im Transportkasten; augenscheinlich hat eine Berührung mit den Stallgenossen bzw. mit dem Stroh, das sich auf dem Boden des Käfigs befindet, die Anfälle ausgelöst.

10./6. 1913. Die Anfälle folgen mit kurzen Ruhepausen, die Nahrungsaufnahme ist außerordentlich beschränkt. Auffallende Abmagerung. In einer Stunde werden mehr als 5 Anfälle von verschiedener Dauer und Intensität gezählt.

Digitized by Google
Original from THE OHIO STATE UNIVERSITY
Generated on 2018-07-27 13:37 GMT / http://hdl.handle.net/2027/osu.32435056932478
Public Domain in the United States, Google-digitized / http://www.hathitrust.org/access_use#pd-us-google

16./6. 1913. Während eines außerordentlich heftigen Anfalls erfolgt der Exitus. Gehirn und Rückenmark werden sorgfältig herausgenommen und in Müllersche Flüssigkeit (Chrom) eingelegt; es verbleibt im Chrom 3 Monate, dann wird es in Celloidin eingebettet, geschnitten und nach der Methode von Mann, sowie nach der von Mallory angegebenen Technik gefärbt.

Makroskopisch waren am Gehirn und Rückenmark keinerlei Veränderungen wahrnehmbar. Die Schädeldecke war intakt, Dura und die übrigen Hirnhäute nicht verändert. Blutungen nirgend sichtbar.

Mikroskopisch ließ sich an zahlreichen Schnitten, insbesondere des Rückenmarks, in verschiedenen Höhen nach Färbung (Mann und Mallory) folgender Befund erheben:

Die Achsenzylinder weisen schwere pathologische Veränderungen auf. Neben deutlichen Quellungserscheinungen — zuweilen Verbreiterungen um ein Mehrfaches des Normalen — finden sich Verschmälerungen, auch wechseln stark gequollene Partien mit stark verschmälerten unvermittelt ab, so daß erhebliche Kaliberveränderungen während des außerordentlich stark geschlängelten Verlaufs eines Achsenzylinders sichtbar werden. An einzelnen Stellen finden sich kolbige, blasige Anschwellungen, hier und da trifft man auch Achsenzylinder, die zu einem Knäuel aufgerollt sind; an anderen Stellen handelt es sich mehr um einfache Schlingenbildungen. Im Vordergrund der pathologischen Erscheinungen steht die Fragmentation, die das Gesamtbild beherrscht: die Achsenzylinder erscheinen zerrissen, zerfasert, in Klumpen zerlegt. An einzelnen Nervenfasern läßt sich deutlich der körnige Zerfall des Achsenzylinders nachweisen, zahlreiche Anhäufungen feinster Körnchen finden sich, die lediglich aus der Lage und Anordnung sich als Trümmer zerfallener Achsenzylinder identifizieren lassen. In den Zerfallsherden der Achsenzylinder sind nicht selten Gliakerne anzutreffen. An vielen Stellen kommen die Achsenzylindergrenzlinien deutlich zur Darstellung. Von dem Rande der kolbig aufgetriebenen, körnig zerfallenen Achsenzylinderfragmente heben sich Achsenzylindergrenzlinien ab; es besteht eine Verbindung der Grenzlinien mit den peripheren Gliastrukturen.

Die Färbung der Achsenzylinder ist in den Mallorypräparaten vorwiegend blau, je nach dem Quellungsgrad heller, verwaschener oder dunkler, sehr häufig aber finden sich gelbe, orangefarbene, violette Achsenzylinder, die schon durch die atypische Art der Farbaffinität den Verdacht pathologischer Veränderungen erwecken.

Die Markscheiden sind fast durchgängig verändert, auch hier sind Quellungserscheinungen überall erkennbar. Zum Teil finden sich die Markscheiden zu größeren Klumpen zusammengeballt, zum Teil in einzelne kleinere Bröckelchen aufgelöst, die überall von feinsten Gliastrukturen umschlossen sind. Hier und da ist eine konzentrische Anordnung der degenerierten Markscheiden zu beobachten.

Die Glia ist überall in lebhafter Wucherung begriffen. Die faserigen Gliastrukturen sind sowohl in der weißen wie in der grauen Substanz vollkommen verschwunden. Dem Fehlen der faserigen Glia entspricht die außerordentlich starke Vermehrung und Wucherung der protoplasmatischen Glia, insbesondere in der unmittelbaren Nachbarschaft der gequollenen Achsenzylinder.

Man findet mehrfach Achsenzylinder, die von einem dichten, gliösen, plasma-

Generated on 2018-07-27 13:37 GMT / http://hdl.handle.net/2027/osu.32435056932478
Public Domain in the United States, Google-digitized / http://www.hathitrust.org/access_use#pd-us-google
Digitized by Google
Original from THE OHIO STATE UNIVERSITY

tischen Schleier umhüllt sind und die zahlreiche, in Reihen angeordnete Gliakerne aufweisen. Dieses gliöse Gewebe ist teils homogen, teils durch ein Maschenwerk charakterisiert, in dessen Hohlräumen Markscheiden und Achsenzylinderreste eingeschlossen sind, die sich in körnigem Zerfall befinden. Die einzelnen Maschen sind höchst ungleich, größere und kleinere wechseln regellos miteinander ab, so daß ein außerordentlich mannigfaches, nicht leicht zu deutendes Bild zustande kommt.

Zahlreiche Anhäufungen von Myeloklasten, zum Teil bereits im Zerfall, finden sich im Gesichtsfeld. Die Myeloklasten weisen deutliche Begrenzungen durch kräftig entwickelte Gliastrukturen auf; zwischen den Myeloklasten finden sich den Raumverhältnissen angepaßt, oft protoplasmareiche Gliazellen. An anderen Stellen tritt die Bildung der Myelophagen mehr in den Vordergrund; auch hier ist die gewucherte Glia deutlich zu erkennen. In den kleinen und großen Maschen der Myelophagen finden sich außer Markresten Reste der Achsenzylinder, zugrunde gegangene Myeloklasten und Myelophagen. Zahlreiche Hohlräume sind leer, Fett ist ausgefallen.

Innerhalb eines „syncytialen" Myelophagen finden sich kleinere und größere Lücken und Trümmerfelder, hier hat eine mehr oder minder beträchtliche Einschmelzung des Gewebes bereits stattgefunden.

Die Gliazellen bieten außerordentlich wechselvolle Bilder. Es finden sich protoplasmareiche Gliazellen mit großem, exzentrisch gelagertem Kern, im Plasma kleine, kuglige, rot gefärbte Chromatineinschlüsse, sowie Mark- und Achsenzylinderreste, an der Peripherie große Vakuolen, die geringe Myelinbröckelchen enthalten, ferner Gliazellen mit intensiv dunkelgefärbtem Kern, an dem kaum Nucleoli und Paranucleoli unterschieden werden können. Von dem schmalen Plasmarand, der ihn umgibt, gehen nach der Peripherie Brücken, die größere und kleinere Vakuolen umschließen, in denen teilweise ein außerordentlich feinmaschiges Gitterwerk erkennbar ist, zum Teil sind sie leer, zum Teil mit krümeligen Zerfallsprodukten angefüllt. Plasmareiche Gliazellen — „Riesengliazellen" — mit großem, blassem Kern sind nicht selten im Gesichtsfeld. Sie erscheinen stark geschwollen, in dem Plasma finden sich mehrere scharf begrenzte, fast kreisrunde Vakuolen, in denen gelbgefärbte Myelinmassen eingeschlossen sind.

Sodann treffen wir Gliazellen mit außerordentlich großen, runden, leeren Vakuolen in der Umgebung des Kernes, nach der Peripherie zu ein feinmaschiges Netz. Derartige Netzanordnungen finden sich in den mächtig gequollenen Gliastrukturen häufig.

Zahlreich finden sich typische amöboide Gliazellen mit geschrumpftem, intensiv dunkelgefärbtem Kern, der Zelleib meist abgerundet homogen, zum Teil mit kleinen Ausbuchtungen des Randes und winzigen Vakuolen von anderen Zellformationen deutlich unterschieden. In einzelnen Zellen wiederum ist der Kern deutlich geschrumpft, das Plasma weist eine feine, mehr oder minder gleichmäßige Gitterzeichnung auf, die kleinen Vakuolen sind leer. Teilweise größere Vakuolen lassen erkennen, daß mehrere Vakuolen infolge des Schwundes der netzartigen Abgrenzung zu einem größeren Hohlraum sich vereinigt haben. Schließlich finden sich Partien, in denen es zur ausgedehnten Entwicklung gliöser Narben gekommen ist. In den Gebieten finden sich eng verflochtene Gliastrukturen, zwischen denen Gliazellkerne bzw. Gitterzellen deutlich nachweisbar sind.

Generated on 2018-07-27 13:37 GMT / http://hdl.handle.net/2027/osu.32435056932478
Public Domain in the United States, Google-digitized / http://www.hathitrust.org/access_use#pd-us-google
Digitized by Google
Original from THE OHIO STATE UNIVERSITY

An den Gefäßen sind keine Veränderungen nachweisbar, abgesehen von der prallen Füllung. Die perivasculären Lymphräume sind erweitert, jedoch nicht in dem Maße wie im Falle M 4. Infiltration der perivasculären Lymphräume ist nirgends festzustellen.

Meerschweinchen M. 7.

Kräftiges Tier, Haar zottig, Farbe gelblichschwarz, Geschlecht männlich, Gewicht 805 g.

14./12. 1912. Das Tier erhält täglich drei leichte Hammerschläge gegen die Stirn, wogegen es sich äußerst heftig wehrt. Das Tier ist sehr lebhaft, greift häufig die Stallgenossen an, so daß es isoliert werden muß.

26./12. 1912. Das Tier ist auffallend still geworden, es läßt sich klopfen ohne Fesselung.

2./1. 1913. Offenbare psychische Veränderung, stupider Gesichtsausdruck des früher lebhaften Tieres, verminderte Freßlust, es sitzt still im Käfig, so daß die Isolierung aufgehoben wird.

30./1. 1913. Blitzartige, heftige Kratzbewegungen, abwechselnd rechts und links hinter den Ohren mit den entsprechenden Hinterpfoten.

15./2. 1913. Häufige Kratzbewegungen nach Klopfen und nach Kneifen der rechten Halsseite (epileptogene Zone).

5./3. 1913. Nach Kneifen der rechten Halsseite erfolgt längeres schnelles Kratzen rechts, dann links, darauf folgt ein kurzer Anfall: das Tier wirft den Kopf hin und her, fällt auf die rechte Seite, erhebt sich jedoch sofort, sitzt noch einige Sekunden still da, dann springt es auf und beginnt sofort lebhaft zu fressen.

29./3. 1913. Auf Kneifen hinter dem linken Ohr lautes Schreien, kein Anfall; Kneifen hinter dem rechten Ohr ruft eine Reihe kurzer Anfälle, wie am 5./3. 1913 beschrieben, hervor. Auffallend sind die Kaubewegungen und das „Putzen" der Schnauze mit den Vorderpfoten zum Schluß der Attacke.

4./4. 1913. Die Anfälle nach dem Klopfen und nach Reizung der epileptogenen Zone werden schwerer. Die rechte Halsseite zeigt umschriebenen, etwa markstückgroßen Haarausfall.

21./4. 1913. Nach jedem Klopfen, wie nach Berühren der epileptogenen Zone werden schwere Krämpfe ausgelöst, jedoch selten mehr als drei Attacken hintereinander.

3./5. 1913. Krämpfe in unverminderter Schwere.

31./5. 1913. Die Anfälle sind nunmehr sehr leicht auszulösen; es genügt, das Tier auf den Untersuchungstisch zu legen, sofort beginnt ein schwerer Anfall. Am Stirnbein Dekubitalgeschwür von Erbsengröße.

4./6. 1913. Anfall schwerster Art im engen Transportkasten infolge der Berührung mit einem anderen Tier. Anfälle erfolgen auf faradische Reizung der epileptogenen Zone rechts.

10./6. 1913. Heute konnte ein schwerer Anfall durch Anblasen der epileptogenen Zone hinter dem rechten Ohr hervorgerufen werden, bei dem das Tier Urin und Kot unter sich ließ. Nach dem Anfall ein 8 Sekunden währender soporöser Zustand. Nach Eintritt des Bewußtseins durch Kneifen kein Anfall auszulösen. Sichtliche Abmagerung.

20./6. 1913. Nach dem Klopfen etwa 2 Minuten währendes soporöses Stadium. Atmung sehr oberflächlich, kaum merklich, dann Krampf: der Kopf wird zunächst in den Nacken geworfen, dann nach rechts; es erfolgt tetanische Anspannung der gesamten Muskulatur, sodann treten heftige klonische Zuckungen auf. Zunächst lebhafte Extensions- und Flexionsbewegungen, die auf die übrige Muskulatur übergehen, das Maul ist weit geöffnet, die Augenlider fest verschlossen. Nun folgt ein soporöses Stadium von 2 Minuten Dauer, dann beginnen die Muskelzuckungen von neuem, während der Körper sich um seine Achse dreht, d. h. von rechts nach links hinüberfällt. Nun beginnen kreis-

Generated on 2018-07-27 13:37 GMT / http://hdl.handle.net/2027/osu.32435056932478
Public Domain in the United States, Google-digitized / http://www.hathitrust.org/access_use#pd-us-google
Digitized by Google
Original from THE OHIO STATE UNIVERSITY

förmige Drehungen des ganzen Körpers im Sinne des Uhrzeigers, langsam keuchende Atmung zeigt den Schluß des Anfalls an. Unmittelbar erfolgt Kratzen mit beiden Hinterpfoten hinter den Ohren und erneuter Anfall, dann kriecht das Tier taumelnd fort, indem es die Hinterpfoten nachschleift.

23./6. 1913. Außerordentlich gehäufte Anfälle, scheinbar spontan im Käfig, tatsächlich nach geringfügigen Berührungen mit Stallgenossen bzw. mit Strohhalmen im Käfig.

25./6. 1913. In einem schweren „spontanen" Anfall Exitus.

Gehirn und Rückenmark werden herausgenommen. Dabei zeigt sich, daß das Stirnbein etwa erbsengroß von Periost entblößt ist und diese Partie des Stirnbeins eingepreßt ist. Die Dura ist an dieser Stelle mit dem Schädel fest verwachsen; es besteht eine umschriebene Pachymeningitis haemorrhagica, sowie eine Leptomeningitis. Im übrigen sind makroskopische Veränderungen in Gehirn und Rückenmark nicht zu erkennen, insbesondere sind keine Blutungen makroskopisch erkennbar. Einbetten des Gehirns in Paraffin, Färbung mit Kresylviolett bzw. Toluidinblau. Rückenmark zum Teil für Nissl-Originalfärbung vorbereitet, zum Teil für Gliafärbung nach Mann und Mallory.

Mikroskopischer Befund: Die Pia ist stark verändert, es besteht eine derbe, plastische Leptomeningitis. Querschnitt ist stark verbreitert, das Gewebe der Pia ist außerordentlich kernreich. Neben frischen Fibroblasten aus fixen Gewebszellen finden sich Infiltrate, welche aus gelapptkernigen Leukocyten bestehen. An diesen sind vielfach regressive Veränderungen kenntlich, exsudative Veränderungen, für die offenbar eine Kontinuitätstrennung des Schädels verantwortlich ist.

Frische hämorrhagische Herde sind in größerer Zahl in verschiedenen Gebieten des Kleinhirns und der Medulla oblongata nachweisbar. Auffallend ist das Vorhandensein metachromatisch sich färbender Bröckelchen, die überall über den Querschnitt verteilt sind, das Toluidinblau hat überall bröcklige Körnchenkonglomerate in metachromatischem Farbton tingiert. Die Adventitia der Gefäße zeigt starke Proliferationsvorgänge. Die perivasculären Lymphräume sind durchgängig außerordentlich erweitert, stark infiltriert.

Die Veränderungen der Ganglienzellen entsprechen den geschilderten Befunden. Auch hier kommt die Tendenz zur Spaltung und Vakuolenbildung deutlich zur Geltung.

Das cytoarchitektonische Bild wird auffallend verändert in der Area rhinica (28); besonders schwere, herdförmige Veränderungen finden sich auch in den angrenzenden Partien des Mittelhirns, insbesondere in der Gegend des Pes pedunculi cerebri, des Tractus peduncularis transversus, in der Subst. nigra. Überall, sowohl in der Rinde wie im Mittelhirn, finden sich die bereits beschriebenen Zellveränderungen, von den leichtesten Formen geringfügiger Aufhellung bis zu den schwersten Zellveränderungen akuter und chronischer Art, Neurophagie, starke Färbung der Dendriten usw.

Die Gliakerne sind auffallend vermehrt, karyokinetische Vorgänge neben Karyorhexis sind überall zu beobachten.

Auffallend ist auch hier wiederum die Verdickung des Ependyms der Ventrikel.

Die Achsenzylinder zeigen erhebliche Quellungen, sie zeigen einen stark geschlängelten Verlauf, Schlingen- und Knäuelbildung ist an zahlreichen Stellen zu beobachten. Die Degeneration der Achsenzylinder ist überall deutlich ausgesprochen;

Digitized by Google
Original from THE OHIO STATE UNIVERSITY
Generated on 2018-07-27 13:37 GMT / http://hdl.handle.net/2027/osu.32435056932478
Public Domain in the United States, Google-digitized / http://www.hathitrust.org/access_use#pd-us-google

sie erscheinen aufgefasert, zerrissen, zum Teil in körnige Schollen zerfallen. Alle Farbentöne vom Goldorange, Gelb über Violett bis zum lichten Blau sind bei Färbung nach Mallory vertreten. Gerade bei M. 7 fällt der außerordentliche Farbenwechsel in der Färbung der Achsenzylinder auf. Die Zerfallserscheinungen an den Achsenzylindern führen letzthin zu Ketten verschieden gefärbter Klümpchen und scholliger Körner, umgeben von Gliastrukturen, die die Reste zerfallener Nervenfasern bandartig umschließen.

Die Markscheide ist schwer degeneriert, in außerordentlich kleine Ballen zerlegt, die in dem gliösen Strukturnetz gelagert sind. Die Glia befindet sich in lebhaftester Wucherung, nicht nur die stark vermehrten und vergrößerten Kerne, die Zelleiber, auch die von ihnen ausgehenden gliösen Strukturen sind in außerordentlicher Proliferation begriffen. Die Bildung eines zarten, gliösen Schleiers um einen fragmentierten Achsenzylinder ist hier in besonders charakteristischer Form zu beobachten. Der Achsenzylinder ist stark verschmälert, auffallend matt gefärbt, um ihn herum mehrere Gliakerne. Von den peripheren Gliastrukturen ziehen deutliche Verbindungsfasern zu der gliösen Einfassung der Nervenfasern; die gequollene, zum Teil körnig degenerierte Markscheide, die sich in den Gliastrukturen eingeschlossen findet, entspricht den Bildern, die Jacob von den Einschlüssen der Myeloklasten und Myelophagen gibt. In solchen Hohlräumen findet sich neben größeren und kleineren körnig degenerierten Resten von Markscheiden körniges Achsenzylinderplasma. Neben den progressiven Erscheinungen, die die Glia betreffen, finden wir überall schwere, regressive Veränderungen: beträchtliche Lakunen, in denen sich nicht nur Trümmer der Nervenfaser, sondern auch zugrunde gegangene Gliaelemente erkennen lassen. An zahlreichen Stellen begegnet man typischen Gitterzellen, mit großen oder auch kleinen, geschrumpften Kernen, gewuchertem Plasma mit zierlichem Gitterwerk und einzelnen Vakuolen; auch hier finden sich Exemplare, die wir als Gitterzellen α, β, γ mit Jacob unterscheiden können, in außerordentlich schönen, instruktiven Exemplaren. Charakteristisch amöboide Glia findet sich in der Umgebung der Gefäße, aber auch in den übrigen Gewebsabschnitten.

In einzelnen Abschnitten tritt die Bildung der mächtigen Entwicklung derber, fest miteinander verflochtener Stränge, die ein dichtes Faserwerk von gliösen Elementen bilden, deutlich in die Erscheinung. Innerhalb dieser Faserbildung finden sich vereinzelt Myeloklasten, Myelophagen, zum Teil mit großen Vakuolen, die teils leer, teils mit krümeligen Resten degenerierter Markscheiden bzw. Achsenzylinderplasma angefüllt sind. Diese besonders lebhafte Gliawucherung hat hier zur typischen Glianarbe geführt.

Meerschweinchen M. 8.

Zottiges Fell. Farbe: schwarz-weiß-gelb. Geschlecht: männlich. Gewicht: 325 g.

14./12. 1912. Täglich drei Hammerschläge auf die Stirn.

26./12. 1912. Wird beim Klopfen nicht mehr festgehalten.

30./12. 1912. Es macht mit dem linken Hinterfuß wiederholt mechanische Bewegungen gegen das linke Ohr, ohne es zu treffen. Es kratzt sich auch links wiederholt am Ohr, auch rechts einige Male.

2./1. 1913. Es wird dreimal täglich geklopft.

Digitized by Google
Original from THE OHIO STATE UNIVERSITY
Generated on 2018-07-27 13:37 GMT / http://hdl.handle.net/2027/osu.32435056932478
Public Domain in the United States, Google-digitized / http://www.hathitrust.org/access_use#pd-us-google

9./1. 1913. Nach dem Klopfen Zuckungen.

16./1. 1913. Auffallende Abnahme der Intelligenz.

19./1. 1913. Nach dem Klopfen Krampf in Halsmuskeln und rechtem Hinterbein.

20./1. 1913. Krampfanfall nach dem Klopfen in typischer, oben beschriebener Form.

24./1. 1913. Krampf nach heftigen Kratzbewegungen rechts und links hinter den Ohren.

25./1. 1913. Leichter Krampf nach dem Klopfen.

26./1. 1913. Leichter Krampf nach dem Klopfen.

14./2. 1913. Nach dem Klopfen legt es sich auf die linke Seite und versucht mit der rechten Hinterpfote das Ohr zu kratzen, dabei schreit es laut auf und verfällt in heftige tonische Zuckungen der gesamten Muskulatur. Die tetanische Anspannung der Muskulatur geht vom Kopf auf den Rumpf, die vorderen und die hinteren Extremitäten über.

27./2. 1913. Nach dem Klopfen schwere typische Krampfanfälle, der Körper fällt stets auf die linke Seite.

15./3. 1913. Nach Reizung der epileptogenen Zonen (rechte und linke Ohrmuschel) werden schwere Krämpfe ausgelöst, die in der mehrfach beschriebenen Form verlaufen.

4./4. 1915. Haarausfall an beiden Halsseiten. Reizung der epileptogenen Zonen ergibt keine Anfälle. Nach Klopfen bleibt der Anfall gleichfalls aus.

23./4. 1913. Auf Kneifen am linken Kieferwinkel schnell vorübergehender Anfall nach voraufgehenden Kratzbewegungen links.

5./5. 1913. Schwere Anfälle nach Klopfen und Reizen der epileptogenen Zone links. Auffallend ist, daß das Tier im Beginn des Anfalls den Kopf hintenüber wirft, dabei sind die Vorderpfoten tonisch gestreckt, im Anfall selbst bäumt es sich mehrere Male auf und fällt zunächst auf die linke Seite, dann dreht es sich um die eigene Achse nach rechts unter lebhaften klonischen Zuckungen der unteren Extremitäten. Starke Abmagerung.

31./5. 1913. Schwere Anfälle bei den geringsten, selbst ungewollten Reizen. Kitzeln hinter den Ohren ruft schwere Anfälle hervor, die verhältnismäßig langdauernd sind (etwa 1—1½ Minuten), im Beginn des Anfalls heiserer Schrei. Nach den Anfällen 2—3 Minuten vollkommene Benommenheit, aus der sich das Tier langsam erholt.

9./6. 1913. Täglich zahlreiche Anfälle im Käfig, scheinbar ohne besondere Veranlassung.

10./6. 1913. In einem schweren Anfall, dem sechs Anfälle mittelschwerer Art voraufgegangen sind, erfolgt der Exitus.

Gehirn und Rückenmark werden herausgenommen, dabei zeigten sich zwei Blutergüsse über beiden Parietallappen, über den Blutergüssen ist der Schädel in geringer Ausdehnung sequestriert, der Sequester in die Rinde eingedrückt.

Das Gehirn wird in Paraffin eingebettet, es werden Serienschnitte angefertigt, die mit Toluidinblau gefärbt werden. Das Rückenmark wurde teils für die Nissl-Originalfärbung, teils für die Färbung nach Mann und Mallory vorbereitet. Vom Rückenmark werden zahlreiche Schnitte, Quer- und Längsschnitte, in verschiedenen Höhen angefertigt.

Die mikroskopischen Befunde ergaben die folgenden Einzelheiten. Es besteht eine Leptomeningitis plastica. Die Befunde der Ganglienzellveränderungen gleichen den bisher beschriebenen. In allen Schichten finden sich die schwersten Veränderungen. Die Kanalisierung und Vakuolisation des Zelleibes, die Aufstäubung der Nisslschollen bis zum völligen Untergang der Zelle, die nur in feinkrümeligen Häufchen noch als solche erkennbar ist.

Digitized by Google
Original from THE OHIO STATE UNIVERSITY
Generated on 2018-07-27 13:37 GMT / http://hdl.handle.net/2027/osu.32435056932478
Public Domain in the United States, Google-digitized / http://www.hathitrust.org/access_use#pd-us-google

Die Achsenzylinder bieten hier insofern ein verändertes Bild, als die außerordentlich starke Fragmentation der gequollenen, lebhaft geschlängelten, blassen Achsenzylinder, die wirr durcheinander zu verlaufen scheinen, sofort auffällt, die einzelnen Fragmente sind sehr kurz, sie sind augenscheinlich entstanden aus dem Zerfall zahlreicher, zerrissener Knäuel und Verschlingungen, zu denen die pathologisch veränderten Achsenzylinder hier besonders neigen. Die Degeneration der Achsenzylinder, die Schollenbildung, der körnige Zerfall ist überall erkennbar. Überall finden sich Lückenfelder von kräftigen Gliastrukturen umrahmt, in ihnen Reste zerfallener Nervenfaser- und Gliaelemente. Auffallend reichlich vorhanden sind die Myeloklasten, zum Teil in Zerfall begriffen mit Markbröckelchen und körnigem Detritus von Achsenzylindern, dagegen sind Myelophagen relativ seltener anzutreffen. Gliazellen sind in außerordentlich schönen Exemplaren vorhanden, zum Teil mit großem Kern, großen Vakuolen und meist peripher gelegenen, überaus feinem Gitternetz, zum Teil finden sich Zellen, die einen stark geschrumpften Kern aufweisen, im übrigen aber durch ein beträchtliches Gitterwerk charakterisiert sind. Zahlreiche amöboide Glia ergänzt den Befund. Die Wucherung der Glia ist durchweg sehr beträchtlich: zahlreiche großkernige Gliazellen mit gewuchertem Plasma und pseudopodienartigen Fortsätzen finden sich in jedem Gesichtsfeld, die Gliastrukturen haben eine außerordentliche Ausbildung erfahren, auch hier erkennt man deutlich den Zusammenhang der peripheren mit der zentralen, der Nervenfaser nahegelegenen Gliastruktur; der gliöse Schleier, der sich um die Nervenfaser herumlegt, ist auch hier gut zu beobachten.

Die Gefäße sind überall prall gefüllt, die Gefäßwände nicht verändert, die perivasculären Räume sind beträchtlich erweitert, wenngleich nicht so erheblich wie in M. 4. Infiltrate sind nicht vorhanden.

Meerschweinchen M. 10.

Zottiges Fell. Farbe: gelblich-schwärzlich. Geschlecht: weiblich. Gewicht: 475 g.

Seit dem 14./12. 1912 täglich drei Hammerschläge auf die Stirn.
Wird seit dem 25./12. 1912 beim Klopfen nicht mehr festgehalten.
Am 29./12. 1912 kratzte es sich am linken Ohr mit dem linken Hinterfuß.
Seit dem 21./1. 1913 täglich dreimal drei Schläge.
3./1. 1913. Sehr still.
4./1. 1913. Nach dem Klopfen Krampf.
6./1. 1913. Nach dem Klopfen Krampf.
6./1. 1913. Morgens nach dem Klopfen Krampf. Erst schreit es, dann treten Zuckungen ein, danach ist es einige Minuten ganz still, allmählich beginnt es erst wieder, sich zu regen.
9./1. 1913. Mittags nach dem Klopfen Zuckungen.
10./1. 1913. Abends nach dem Klopfen Krampf; es lag dabei auf der linken Seite.
11./1. 1913. Es wurde mittags zweimal geklopft, worauf sich Zuckungen einstellten.
12./1. 1913. Mittags nach dem Klopfen Zuckungen.
15./1. 1913. Nach dem Klopfen starke Zuckungen.
16./1. 1913. Mittags zweimal geklopft; es schrie und krümmte sich.
17./1. 1913. Kratzen am linken Ohr, abends nach dem Klopfen starke Zuckungen.
18./1. 1913. Mittags neun Schläge; Krämpfe.
21./1. 1913. Krampf.

Digitized by Google
Original from THE OHIO STATE UNIVERSITY
Generated on 2018-07-27 13:37 GMT / http://hdl.handle.net/2027/osu.32435056932478
Public Domain in the United States, Google-digitized / http://www.hathitrust.org/access_use#pd-us-google

22./1. 1913. Krampf abends und mittags nach dem Klopfen.
23./1. 1913. Nach dem Klopfen schwache Zuckungen.
24./1. 1913. Krampf.
25./1. 1913. Krampf.
27./1. 1913. Leichter Krampf.
28./1. 1913. Krampf.
30./1. 1913. Abends heftige Zuckungen.
31./1. 1913. Krampf.
1./2. 1913. Krampf.
3./2. 1913. Krampf.
4./2. 1913. Krampf mittags und abends.
5./2. 1913. Leichter Krampf.
31./5. 1913. Anfälle nach Berühren und nach Klopfen.
3./6. 1913. Abortivanfälle beim Auflegen auf den Tisch. Decubitus an der Stirn. Anfall nach Kneifen links, läßt nach Klopfen Urin unter sich. Reizen mit faradischem Strom. Anfall nach Reizen der linken Zone, rechts kein Anfall.
9./6. 1913. Anfälle nach Klopfen. Anfall von besonderer Stärke mit längerer, etwa $^1/_2$ Stunde währender Bewußtlosigkeit, während dieser Zeit lag es auf der linken Seite, allmählich Wiederkehr des Bewußtseins.
10./6. 1913. Morgens nach dem Klopfen bewußtlos, nach 2 Minuten schwerer Krampfanfall, darauf Exitus.

Gehirn und Rückenmark lassen makroskopisch keine Veränderung erkennen, desgleichen erscheinen die Hirnhäute makroskopisch völlig intakt. Gehirn wird in Formalin gehärtet, in Paraffin eingebettet. Die Schnitte werden mit Kresylviolett bzw. Thioninblau gefärbt. Vom Rückenmark werden in verschiedenen Höhen Schnitte angefertigt.

Die mikroskopische Untersuchung des Gehirns ergibt folgenden Befund:

Das cytoarchitektonische Bild ist nicht merklich verändert, abgesehen von stärkeren Lichtungen in allen Schichten der Rinde. Die Meningen sind nicht verändert. Die Gefäße sind prall gefüllt, die Gefäßwände zeigen keine erheblichen Abweichungen von der Norm. An einzelnen Stellen sieht man an der Adventitia das Auftreten von Fettkörnchenzellen. Die perivasculären Lymphräume mäßig erweitert. Keine Infiltrate.

Die großen Ganglienzellen weisen zahlreiche und schwere Veränderungen auf. Überall finden sich Quellungserscheinungen mit mehr oder minder starkem Verlust der Protoplasmafortsätze. Die Differenzierung des Zelleibes in eine chromatophile und in eine achromatische Substanz ist verschwunden. Es findet sich eine gleichmäßige Färbung des Zellkörpers, der Kern ist intensiv dunkel gefärbt. Auch hier findet sich die bereits beschriebene eigentümliche Spaltbildung und Vakuolisation im Plasma der Zelle, besonders in der Nachbarschaft des Kerns. Am auffälligsten sind die Veränderungen der Ganglienzellen im Bereich der Subst. reticularis, in der Höhe der größten Entfaltung des Nucleus dentatus olivae sowie in der Ammonsformation. Hier sind vor allem die Veränderungen, die der „akuten Erkrankung Nissls" entsprechen, die Auflösung des Protoplasmas, die Aufstäubung der Nisslschollen, sichtbar; im übrigen aber finden sich in der gesamten Rinde, wie im Mittelhirn alle Formen der Erkrankung der Ganglienzellen, wie sie eingehend bereits geschildert sind, die wabige Veränderung des Zelleibes usf. Von vielen Zellen sind nur Schatten vorhanden. Im Gebiete des Ganglion habenulae finden sich auffallend viel geschrumpfte Zellen, deren Dendriten sich deutlich

Digitized by Google
Original from THE OHIO STATE UNIVERSITY
Generated on 2018-07-27 13:37 GMT / http://hdl.handle.net/2027/osu.32435056932478
Public Domain in the United States, Google-digitized / http://www.hathitrust.org/access_use#pd-us-google

färben, intensiver als unter normalen Verhältnissen. Zahlreicher als im Falle M. 4 tritt hier die Erscheinung der Neuronophagie auf; überall läßt sich das Eindringen der Gliazellen in die Ganglienzellen beobachten. Die Gliakerne, von einem hellen Hof umgeben, erscheinen vermehrt, auch hier sieht man überall die Glia als Resorptionsmechanismus in die Erscheinung treten. Auffallend ist die Neigung zur Divertikelbildung am Ependym aller Ventrikel.

Die Achsenzylinder weisen die bisher beschriebenen charakteristischen Veränderungen auf, die Quellung, die Knäuel- und Schlingenbildung, ferner den körnigen Zerfall der auseinander gerissenen Achsenzylinderfragmente. Die Markscheide ist gleichfalls im Verfall begriffen. Sie findet sich in größeren und kleineren Brocken innerhalb der gliösen Umrahmungen. Die Gliaveränderungen entsprechen den zuvor beschriebenen Befunden, die protoplasmatische Glia ist in lebhafter Proliferation begriffen; es finden sich die eingehend geschilderten gliösen protoplasmatischen Schleier, die die degenerierten Achsenzylinder und Markscheiden umschließen, in Form der von Jacob als Myelophagen bzw. Myeloklasten gekennzeichneten Gebilde. Amöboide Glia ist reichlich vorhanden.

Meerschweinchen M. 21.

Albino, weiblich.

9./6. bis 13./6. 1913. Täglich dreimal geklopft.

11./6. 1913. Abends nach dem Klopfen heftiger Krampfanfall, darauf Bewußtlosigkeit. Es liegt ca. 10 Minuten ganz still auf der linken Seite, danach stellen sich Zuckungen ein und diese Anfälle wiederholen sich in Abständen von 5 Sekunden. Das Tier streckt dabei sämtliche Extremitäten ruckweise aus und wird während dieses Aktes emporgeworfen. Die Pupillen sind im Anfall starr. Die Anfälle treten intensiver auf, wenn ein starker Lichtstrahl die Augen trifft.

Nach dem Klopfen legt es sich auf die linke Seite, Extremitäten von sich streckend, Hinterpfoten in klonischer, Vorderpfoten in tonischer Starre. Der Kopf wird zur linken Seite nach hinten gezogen, so daß ein Kreisbogen entsteht mit der Konkavität nach links, dann wälzt es sich sechs- bis siebenmal um die Längsachse mit den heftigsten Zuckungen des Kopfes und des Rückens; besonders ausgiebige Bewegungen der Hinterpfoten und feinschlägiger Tremor der Vorderpfoten.

Der Tremor vermehrt sich und es beginnt wieder die Attacke. Dann erfolgt ein Augenblick absoluter Starre und die Anfälle beginnen von neuem. Intervall dauert wenige Sekunden.

15./6. 1913. Krampf. Feinschlägiger Tremor der oberen und unteren Extremitäten. Kreisbogen. Große Zuckungen. Wälzen. Starre.

Die Anfälle werden allmählich schwächer. Sie wiederholen sich in typischer Weise, die Pausen der Starre werden größer; wird das Tier auf die rechte Seite gelegt, so wirft es sich wieder auf die linke. Urin im Anfall entleert.

20./6. 1913. Nach Kneifen rechts und links kein Anfall.

21./6. 1913. Legt sich auf die rechte Seite, starke Zuckungen des gesamten Körpers, schwerer Anfall.

30./6. 1913. Exitus im Anfall.

Die Cytoarchitektonik der Area limbica post. (23) sowie der Area paracentralis (5) ist insofern geändert, als erhebliche Zellausfälle bzw. Zerstörungen der Ganglienzellen die normale Anordnung der Schichten teilweise aufheben. Es wird der Eindruck hervorgerufen, als seien alle Schichten wahllos durcheinander gerüttelt.

Digitized by Google
Original from THE OHIO STATE UNIVERSITY
Generated on 2018-07-27 13:37 GMT / http://hdl.handle.net/2027/osu.32435056932478
Public Domain in the United States, Google-digitized / http://www.hathitrust.org/access_use#pd-us-google

Die Lam. molecularis läßt deutliche Vermehrung der Gliakerne erkennen, an zahlreichen Stellen finden sich dunkelgefärbte Kerne, die von einem hellen Hof umgeben sind. Die Verödung der Schichten betrifft am stärksten die Lam. ganglionaris, in allen Schichten besteht Vermehrung der Gliakerne, die in einem dichten filzigen Maschennetz erkennbar sind.

Die Ganglienzellen weisen fast durchweg hochgradige Veränderungen auf.

In einzelnen Ganglienzellen ist der Zelleib abgerundet, die Nisslschollen sind diffus, intensiv dunkel gefärbt, sie lassen kaum die Grenzen gegenüber dem Zellkern erkennen. Die Zellen rufen den Eindruck einförmiger Klumpen hervor (pyknomorpher Zustand Nissls). Diese Zellen finden sich besonders zahlreich in der Lam. ganglionaris der Area postcentralis (1—3) und insularis (13—16).

Die „chronische Erkrankung" Nissls kommt in einer beträchtlichen Reihe von Zellbildern der Hirnrinde zum charakteristischen Ausdruck.

Betrachtet man mit schwacher Vergrößerung, so fallen bereits die korkzieherartig gewundenen intensiv gefärbten Fortsätze auf, während die Zellkörper außerordentlich geschrumpft, die Kerne, intensiv dunkel gefärbt, kaum vom Plasma unterschieden sind, so daß der Eindruck „wurzelförmiger Gebilde" hervorgerufen wird. Durch die intensive Färbung der sonst nicht färbbaren Fortsätze erhält die Rinde einen rissigen, streifigen Charakter.

Ferner erkennt man Zellen mit großen, blassen Kernen mit auffallend gezackter, unregelmäßiger Begrenzung und mehreren deutlich gefärbten Kernkörperchen, der Kern ist meist exzentrisch verlagert, der Zelleib zeigt gekörnte, sehr blaß tingierte Nisslkörper.

Einzelne Zellen zeigen deutlich das Bild der Vakuolisation, rings um den Kern finden sich staubförmige Nisslschollen, feine Brücken ziehen zu den unregelmäßig verlaufenden Zellrändern hin, die die Lücken begrenzen. Neben Zellen, in denen sich nur geringe Andeutungen solcher Lücken finden, sind Zellen von beträchtlicher Größe vorhanden, in denen Vakuolen erscheinen, die den Kern an Größe um ein Mehrfaches überragen, Zellen, die das typische Bild der „wabigen Zellerkrankung" aufweisen.

An zahlreichen Stellen läßt sich der Vorgang der Aufstäubung der Nisslschollen deutlich beobachten! Im Beginn handelt es sich um eine Aufhellung, im weiteren Stadium erscheint das Plasma wie bestäubt. Überall ist das Auftreten der einfach basophilen Granula Alzheimers deutlich erkennbar. Ungemein häufig finden wir jedoch den Prozeß weiter vorgeschritten, zuweilen trifft man nur noch Plasmahäufchen, die lediglich durch ihre Anordnung als Zellreste erkennbar sind, in denen hier und da noch ein dunkel tingiertes Kernkörperchen an den gleichfalls zerstörten Kern erinnert. Achromatose ist ein häufiger Befund.

Größere Herde, in denen sich keine einzige Ganglienzelle erhalten hat, in denen ein dichtes Maschennetz mit spärlichen dunkelgefärbten Gliakernen ohne weitere Differenzierung sich findet, sind in allen Schichten der Serie anzutreffen.

Neuronophagie ist hier sehr häufig zu beobachten; es finden sich ungemein charakteristische Zellbilder von Ganglienzellen, in die ein oder mehrere Gliakerne eindringen.

Die pialen Gefäße zeigen die gleichen Veränderungen wie im Falle 4 beschrieben. Beträchtliche Vermehrung der Lymphocyten in den Gefäßscheiden, die Ge-

Digitized by Google
Original from THE OHIO STATE UNIVERSITY
Generated on 2018-07-27 13:37 GMT / http://hdl.handle.net/2027/osu.32435056932478
Public Domain in the United States, Google-digitized / http://www.hathitrust.org/access_use#pd-us-google

fäße selbst zeigen pralle Füllung, allerdings ist die Füllung der Gefäße, insbesondere der kleinen und kleinsten nicht so auffallend wie im Falle 4. Im einzelnen lassen die Serien folgendes erkennen:

Lokalisierte Herde finden sich in der Fascia dentata (links), besonders auffallend in der Umgebung des Ventrikel III, im Putamen.

Außerordentlich schwere Veränderungen im gesamten Rindengebiet, besonders in der Area parietalis und Area intra-parietalis, in der Umgebung der Ventrikel. Cytoarchitektonisches Bild ist nicht mehr zu identifizieren. Schwere Veränderungen finden sich ferner in der Formatio reticularis. Die Ammonsformation läßt die Areolisation erkennen, die bereits eingehend beschrieben ist, wenngleich nicht so ausgeprägt wie in M. 4; doch auch hier besteht ein weitmaschiges Fasernetz, das mit einem engmaschigen abwechselt, über das reichlich intensiv gefärbte Gliakerne verbreitet sind. Das Ependym aller Ventrikel ist auch hier erheblich verdickt. Sehr eigentümlich ist die Divertikelbildung des Ependyms der Ventrikel, besonders der Seitenventrikel, wo es zur Bildung einer breiten soliden Strangformation gekommen ist mit schlauchförmigen Sprossungserscheinungen.

Die Achsenzylinder sind gequollen, leicht geschlängelt, Knäuelbildung ist nicht häufig, auch Verschlingungen sind nicht zahlreich. Unvermittelte Kaliberveränderungen sind jedoch überall vorhanden. Die Färbung der Achsenzylinder ist wiederum außerordentlich variabel, vorwiegend dunkelorange bis violett, jedoch finden sich alle Farbenübergänge vom leuchtenden Rot bis zum tiefen Blau. Fragmentation ist überall vorhanden, der körnige Zerfall der Achsenzylinder leicht erkennbar.

Die Markscheide ist gleichfalls gequollen. Degenerierte Markballen von kräftig gewucherten Gliastrukturen eingerahmt, finden sich zu größeren und kleineren Ringen vereint. Die Glia ist auch hier überall in lebhaftester Proliferation begriffen. Myeloklasten und Myelophagen, zum Teil leer, zum Teil mit unregelmäßigem Maschenwerk, in dem sich die Trümmer degenerierter Nervenfasern finden, sind überall reichlich vorhanden.

Besonders charakteristisch ist im Präparat der homogen gliöse Schleier, der sich entlang der Nervenfaser ausbreitet. Die Gliakerne sind außerordentlich vermehrt, der plasmatische Schleier ist zum Teil mit Vakuolen durchsetzt. Gliazellen, die im Zerfall begriffen sind, Myeloklasten, die sich auflösen, sind hier und da im Gesichtsfeld. Gitterzellen, sowie amöboide Gliazellen sind im Gesichtsfeld vorhanden.

Meerschweinchen O. 1.

Nicht zottig. Farbe: schwarzgelb. Schnauze schwarz. Weiblich.

16./8. 1913. Resektion des linken Ischiadicus.

8./9. 1913. Nach Kneifen kurzes Kratzen mit der linken Hinterpfote am Ohr.

9./9. 1913. Nach Kneifen links Kratzen links.

25./9. 1913. Bei leiser Berührung Nackenkrämpfe, Streichen der Schnauze mit den Vorderpfoten nach Kratzen links.

26./9. bis 9./10. 1913. Regelmäßig Kratzen links ohne besondere Empfindlichkeit.

14./10. 1913. Nach Kneifen links sehr starkes Kratzen links; das Tier fällt dabei auf den Rücken, kratzt auch rechts, springt dann plötzlich auf.

Generated on 2018-07-27 13:37 GMT / http://hdl.handle.net/2027/osu.32435056932478
Public Domain in the United States, Google-digitized / http://www.hathitrust.org/access_use#pd-us-google
Digitized by Google
Original from THE OHIO STATE UNIVERSITY

18./10. 1913. Große Empfindlichkeit. Schon bei der Berührung Kratzen und Überschlagen, ebenso nach Kneifen links.

21./10. 1913. Kneifen links. Das Tier kratzt links heftig, fällt auf den Rücken, hat kurze allgemeine Krämpfe mit Kiefersperre, springt dann kurz auf.

22./10. 1913. Nach Kneifen links noch stärkerer Anfall; das Tier stößt heisere Schreie dabei aus, springt dann kurz auf, bäumt sich mit den Vorderpfoten in die Höhe und putzt die Schnauze. Später ist kein Anfall mehr auszulösen.

23./10. 1913. Wie am 22./10.

27./10. 1913. Nach Kneifen links Kratzen links, und kurzer allgemeiner Krampfanfall mit Kiefersperre.

9./11. 1913. Nach Kneifen links bekommt das Tier, gewöhnlich nur einmal am Tage, lange, allgemeine Krämpfe, liegt auf dem Rücken mit Kiefersperre, schreit selten.

30./11. 1913. Frische Wunden an der linken Hinterpfote. Nach Kneifen links stets heftige Anfälle mit Kiefersperre und Aufbäumen, die sich oft noch zwei- bis dreimal spontan nach dem ersten Kneifen wiederholen.

8./12. 1913. Keine Anfälle mehr, nach Kneifen kurzes Kratzen links.

31./12. 1913. Nach Kneifen links stets kurzes Kratzen links; keine Anfälle mehr beobachtet.

3./1. 1914. Nach Kneifen links Kratzen links.

26./1. 1914. Nach Kneifen links Kratzen links.

15./2. 1914. Keine Anfälle mehr beobachtet; wird getötet.

An der Stelle der Resektion des linken Nervus ischiadicus am zentralen Stumpf ein hirsekorngroßes Neurom. Gehirn und Rückenmark lassen makroskopisch keine Veränderungen erkennen. Hirnhäute intakt. Gehirn und Rückenmark wird teils in Formalin, Gliabeize, Chrom und Alkohol (96 proz.) eingelegt. Färbungen: Nissl-Original, Mann, Mallory, Marchi.

Neben gut erhaltenen Ganglienzellen finden sich zahlreiche Ganglienzellen, die schwere Veränderungen aufweisen, es sind ausgesprochene Quellungserscheinungen. Die chromatische Substanz der Zellen ist schollig, tiefdunkel gefärbt, auch die achromatische Substanz ist zum Teil gefärbt und daher schwer von den Schollen zu differenzieren. Die Nisslschollen sind krümelig, bröcklig, in einzelnen Zellen erscheint das Plasma abgebröckelt, der Zellrand wie angefressen, der Kern ist meist blaß und unscharf gegen das Protoplasma abgesetzt. Im allgemeinen gewinnt man den Eindruck, daß es sich hier um reparabele Zustände handelt. Hier und da beobachtet man jedoch dem Untergange geweihte Zellen. Plasmahäufchen, die einen blassen Kern umgeben, der zackig begrenzt ist, zeigen das charakteristische Bild der „Aufstäubung"; einzelne bestehen nur aus einer Anhäufung von blassen, staubförmigen, protoplasmatischen Resten, in denen Form und Anordnung, zuweilen auch ein Kernrest an die ehemaligen Ganglienzellen erinnern. Der Kern in den veränderten Zellen ist meist exzentrisch verlagert, er ist oft von erheblichem Umfang, blasig, mit einem oder mehreren scharf tingierten Kernkörperchen, so daß der Plasmaleib ihn nur in Form einer schmalen Zone unregelmäßig gefärbter, krümeliger Schollen umgibt. Wabige Zellveränderungen sind nur vereinzelt zu finden. Die Gefäße sind prall gefüllt, in der Adventitia finden sich metachromatisch gefärbte Elemente. Die perivasculären Lymphräume sind nur mäßig erweitert.

Neuronophagie ist zwar vorhanden, jedoch nicht sehr erheblich.

In der Formatio reticularis sind die Ganglienzellen gleichfalls schwer verändert. Neben vorzüglich erhaltenen Ganglienzellen finden sich reichlich pathologisch ver-

Digitized by Google
Original from THE OHIO STATE UNIVERSITY
Generated on 2018-07-27 13:37 GMT / http://hdl.handle.net/2027/osu.32435056932478
Public Domain in the United States, Google-digitized / http://www.hathitrust.org/access_use#pd-us-google

änderte. Der Zelleib ist abgerundet, die Nisslschollen sind in einzelnen krümeligen Häufchen angeordnet, die intensiv die Farbe angenommen haben. Ausgesprochene Vakuolenbildung ist in erheblichem Maße nicht vorhanden, dagegen ist sehr häufig das Plasma wie von Kanälen durchzogen. Der Kern ist meist exzentrisch verlagert, groß und blasig, unscharf vom Plasma abgesetzt, Kernkörperchen meist intensiv gefärbt. Zahlreiche Zellen lassen den Kern vermissen. Es findet sich lediglich eine Anhäufung von bröckligen, mehr oder minder zusammenhängenden Nisslschollen, die zum Teil intensiv, zum Teil blaß gefärbt sind. Neuronophagie ist überall deutlich nachweisbar, zuweilen findet man geringfügige Zellreste, die allseitig von Gliakernen umgeben sind. Hier und da hat sich der Kern erhalten, während der Zelleib bis auf eine spärliche Zone ringsherum zerstört ist.

Der körnige Zerfall der Achsenzylinder kommt hier besonders gut zum Ausdruck: lange Ketten kleiner und kleinster rot, violett und blau gefärbter Körnchen, eingehüllt in feinste Gliastrukturen; an anderen Stellen tritt die enorme Quellung der blaßgefärbten Knoten der verdickten Achsenzylinder hervor, die in Stücke zerrissen, den groben Zerfall erkennen lassen.

Die Markscheide ist in der oft beschriebenen Weise degeneriert und von Gliastrukturen in einzelnen Schollen abgekapselt. Auffallend lebhaft ist die Bildung syncytialer Myelophagen im Verlauf der degenerierten Achsenzylinder, und zwar läßt sich hier sehr schön die Bildung der M. I. und II. Ordnung verfolgen; die Maschen meist vollgepfropft von blauen, gelben und leuchtend roten Granulis. Hier und da findet sich inmitten des Syncytiums auch ein Myeloklast. Reihenweise in fast parallelen Zügen finden sich die gliösen plasmatischen Gebilde, die die Nervenfaser überziehen, an einzelnen Zügen ist das gliöse Plasma völlig homogen mit außerordentlich reichlicher Bildung von Gliakernen, Gitterzellen sind nur relativ spärlich, jedoch in besonders charakteristischen Exemplaren vorhanden, während amöboide Glia sich nirgends nachweisen läßt. Im ganzen sind auch hier die Veränderungen qualitativ und quantitativ geringfügiger als bei den M-Tieren, insbesondere ist die faserige Glia nicht gänzlich verschwunden, wenngleich sie stark zurücktritt gegenüber der lebhaften Entwicklung protoplasmatischer Glia.

Meerschweinchen O. 21.

Schnauze weiß; Augen gelbbraun; rechtes Ohr schwarz; Rücken links gelbbraun, rechts weiß, hinten schwarz.

8./11. 1913. Ischiadicusresektion beiderseits.

20./12. 1913. Nach Kneifen links Kratzen links.

31./12. 1913. Nach Kneifen links und rechts kurzes Kratzen auf der gleichen Seite.

7./1. 1914. Nach Kneifen heftiges Kratzen auf beiden Seiten. Nach wiederholtem Kneifen fällt es auf den Rücken, hat heftige allgemeine Krämpfe, macht wenige konvulsivische Zuckungen und springt dann schnell auf.

16./1. 1914. Nach Kneifen rechts starkes Kratzen rechts.
Nach Kneifen links starkes Kratzen links.

26./1. 1914. Nach Kneifen links starkes Kratzen, dann allgemeiner Krampfanfall.

5./2. 1914. Nach Kneifen links zieht das Tier den Kopf zwischen die Vorderpfoten ein, fängt an zu zittern und verfällt schnell in starke, allgemeine Krämpfe, fällt aber nicht um. Dann bäumt es sich auf, putzt die Schnauze und läuft schnell weg.

Digitized by Google
Original from THE OHIO STATE UNIVERSITY
Generated on 2018-07-27 13:37 GMT / http://hdl.handle.net/2027/osu.32435056932478
Public Domain in the United States, Google-digitized / http://www.hathitrust.org/access_use#pd-us-google

23./2. 1914. Fast täglich Anfälle in der beschriebenen Weise, das Tier fällt nie um.

2./3. 1914. Nach Kneifen links heftiger allgemeiner Krampfanfall mit Kiefersperre, das Tier fällt auf den Rücken.

15./3. 1914. Nach Kneifen regelmäßig Krämpfe.

17./3. 1914. Getötet.

An den Durchschneidungsstellen der Nervi ischiadici hirsekorngroße Neurome der zentralen Enden. Gehirn und Rückenmark makroskopisch ohne Veränderungen. Färbungen: Nissl-Original, Mann, Mallory, Herxheimer.

Die Färbung nach Herxheimer ergab stets negative Resultate. Die Nissl-Originalfärbung ergab folgenden Befund: Die Ganglienzellen sind fast durchweg verändert, die Zellen sind zum Teil abgerundet, aufgebläht, im Protoplasma finden sich besonders in der Randzone, jedoch auch mehr zentral gelegen, reichlich basophile Granula, infolge der Anhäufung der basophilen Granula innerhalb der Zelle erscheint das Plasma unregelmäßig punktiert, auch im Plasma der Fortsätze finden sich deutlich Granulabildungen. Die basophilen Granula sind auch in der Umgebung sichtbar. Der Kern, der exzentrische Lage aufweist, ist dunkel gefärbt, mit einem außerordentlich intensiv tingierten Kernkörperchen; so entsteht das Bild der „pericellulären Strukturen bzw. der pericellulären Hosen" Nissls. Die Form der „wabigen" Zellerkrankung tritt zurück gegenüber der Form der „Aufstäubung". Es finden sich Exemplare, in denen besonders an der Randzone deutliche Wabenbildung erkennbar ist, aber doch nur in vereinzelten Fällen.

Andere Zellen zeigen einen großen hellen Kern mit einem schmalen Saum unregelmäßig begrenzten Protoplasmas, in dem hier und da Häufchen basophiler Granula sichtbar sind. Hier sind die Gliatrabantzellen besonders lebhaft an der Arbeit, zuweilen ist von der Zelle kaum mehr als der Kern übriggeblieben, der ringsumgeben von Gliazellen ist. Ein weiteres Stadium stellt sodann die Anhäufung von Gliakernen dar, in deren Mitte spärliche Reste vom Zellplasma sich erhalten haben, schließlich finden sich Klümpchen basophiler Granula ohne jede charakteristische Form als Ausdruck fortgeschrittener Zellauflösung, zuweilen deutet die Form auf abgerissene Protoplasmafortsätze, andererseits finden sich größere Komplexe grobkörniger Klumpen basophiler Granula, die ihren Ursprung vom Zelleib nach Form und Anhäufung nicht verleugnen.

Die Vermehrung der Gliakerne ist eine außerordentliche. Der Vorgang der Neuronophagie ist sehr lebhaft ausgesprochen.

Quellung der Achsenzylinder ist auch hier vorhanden, jedoch sind die Veränderungen nicht ganz so diffus verbreitet wie in den voraufgehenden Fällen. Knäuel- und Schlingenbildung kommt vor, jedoch auch hier nicht so häufig wie bei den M-Tieren, auch scheint es, daß die Fragmentation sich auf größere Abschnitte beschränkt. Auffallend viele Gliakerne finden sich in den der Degeneration anheimgefallenen Achsenzylindern. Die Färbung schwankt zwischen violett und blau. Auch hier ist Schollen- und Körnchenbildung der Achsenzylinder als Zeichen stattgehabter Verflüssigung der Achsenzylinder nachweisbar.

In gleicher Weise ist die Zerstörung der Markscheide vor sich gegangen, die auch hier in Klümpchen bzw. im körnigen Detritus sich vorfindet.

Außerordentlich lebhaft ist die Vermehrung von Gliazellen, die eng aneinander

Generated on 2018-07-27 13:37 GMT / http://hdl.handle.net/2027/osu.32435056932478
Public Domain in the United States, Google-digitized / http://www.hathitrust.org/access_use#pd-us-google
Digitized by Google
Original from THE OHIO STATE UNIVERSITY

gehäuft, Reihen und Ketten bilden. Gewucherte Gliazellen mit großem, blassem Kern mit randständigem, deutlich tingiertem Kernkörperchen und beträchtlichem Zelleib, die an der Peripherie ein feinmaschiges Gitter und vereinzelte Vakuolen besitzen, sind im Gesichtsfeld keineswegs selten anzutreffen. Daneben intensiv gefärbte pyknotische Kerne, die kaum Nucleoli und Paranucleoli erkennen lassen Überall stark gequollene, gewucherte gliöse Strukturen, die Markballen- und Achsenzylinderreste bandartig umgeben. Myeloklasten und Myelophagenbildung ist in charakteristischer Form ausgesprochen, wenn auch nicht so häufig wie in den zuvor beschriebenen Fällen. Mehrfach findet man ein Syncytium von drei, vier und mehreren Zellen mit großen Kernen in einem feingitterigen Plasma, auch hier sind schöne Exemplare von Myeloklasten mit helleuchtenden, roten Chromatinkugeln in dunklem Plasma nachweisbar. Auch finden sich Myeloklasten, die im Zerfall begriffen sind, in den größeren, von kräftigen gliösen Strukturen eingeschlossenen Hohlräumen. Schwund der faserigen Glia ist hier nicht zu erkennen. Amöboide Glia fehlt vollkommen. Die Gefäße sind nicht verändert. Hohlräume mit Zelltrümmern sind relativ wenig anzutreffen. Die progressiven wie die regressiven Veränderungen sind hier im Vergleich zu den M-Tieren außerordentlich gering entwickelt. Hier und da finden sich kleine Blutextravasate in der weißen Substanz.

Meerschweinchen O. 19.

Schnauze: weiß. Rücken: links gelb, rechts weiß, hinten gelb mit schwarzen Streifen.

8./11. 1913. Ischiadicusresektion beiderseits.

20./12. 1913. Nach Kneifen beiderseits kurzes Kratzen.

31./12. 1913. Nach Kneifen rechts und links Kratzen auf der gleichen Seite.

26./1. 1914. Beide Hinterpfoten etwas geschwollen. Nach Kneifen rechts zuerst heftiges Kratzen, dann Überdrehung des Körpers, so daß die Hinterpfote das Ohr der anderen Seite berührt. Das Tier fällt auf die Seite, zieht den Kopf auf die Brust, verdreht die Augen, springt dann auf, bäumt sich etwas und putzt die Schnauze mit der Vorderpfote. Dasselbe wiederholt sich mehrere Male.

2./2. 1914. Nach Kneifen gleicher Anfall wie am 26./1.

9./2. 1914. Häufig, oder mehrere Male am Tage nach Kneifen starke Krampfanfälle.

12./2. 1914. Getötet.

Beide Ischiadici weisen an den Durchschneidungsstellen erbsengroße zentrale Neurome auf. Gehirn und Rückenmark makroskopisch ohne Veränderungen. Gehirnhäute intakt. Färbungen: Nissl-Original, Mann, Mallory, Lichtgrünmethode Alzheimers.

Cervicalmark: Mäßige Blutextravasate seitlich der Comm. anterior sowie im Zentralkanal. Die Ganglienzellen zeigen die gleichen Veränderungen wie im Falle O. 1, nur sind die Nisslschollen hier mehr feinkrümelig, sie sind blasser gefärbt, so daß das Plasma wie zerstäubt aussieht. Noch lebhafter als im Falle O. 1 ist die Erscheinung der Neuronophagie zu beobachten; zahlreiche Gliakerne sind in die Ganglienzellen eingedrungen, häufig finden sich Zellreste geradezu umlagert von Gliakernen; auch hier finden sich zahlreiche Ganglienzellkerne mit einer geringen Protoplasmahülle, die von Gliazellen zum größten Teil besetzt ist. Der große,

Digitized by Google
Original from THE OHIO STATE UNIVERSITY
Generated on 2018-07-27 13:37 GMT / http://hdl.handle.net/2027/osu.32435056932478
Public Domain in the United States, Google-digitized / http://www.hathitrust.org/access_use#pd-us-google

blasse, exzentrisch verlagerte Kern ist auch hier deutlich erkennbar. Das Ependym des Zentralkanals erscheint verdickt.

Die gleichen Erscheinungen lassen die Ganglienzellen der Formatio reticularis des verlängerten Marks erkennen. Kanalisierung und Vakuolisation ist häufig innerhalb des Zellplasmas anzutreffen. Hier finden sich auch vereinzelte, dem Untergange geweihte Zellexemplare, die aus einem feinverteilten Netz von blaßtingierten Nisslschollen bestehen, ohne jede Differenzierung in Kern und Plasma. Daneben sind auch stark geschrumpfte Zellen erkennbar. Auch hier ist die Neuronophagie lebhaft im Gange. Die Gliazellen sitzen auf den Ganglienzellen wie Austern auf den Austernbänken. Einzelne Zellen lassen die schwersten Veränderungen, wie sie in den Fällen M. 4 und M. 21 beschrieben sind, in gleicher Intensität erkennen. Auch hier finden sich Veränderungen der rapiden akuten Zellzerstörung, der totalen Aufstäubung des Protoplasmas mit all den Übergängen, die dort eingehend geschildert sind.

Die Achsenzylinder zeigen hier und da spindelförmige Anschwellungen; sie sind fragmentiert, zum Teil körnig degeneriert. Die einzelnen Fragmente erscheinen an ihren Enden knotig verdickt oder schräg abgebrochen, zerfasert. Ihre Färbung schwankt zwischen schmutziggelb, orange, violett und blau. Außerordentlich deutlich sind die Achsenzylindergrenzlinien gekennzeichnet, die sich an Stellen, besonders denen körnigen Zerfalls, von der Nervenfaser abheben und mit gliösen Strukturen in Verbindung treten.

Die Markscheide ist gequollen, in erheblichem Maße schollig degeneriert.

Das Gliagewebe ist in Wucherung begriffen, an zahlreichen Stellen im Gesichtsfeld ist eine starke Vermehrung der Gliakerne unverkennbar. Gliöse Strukturen, die Markschollen und Achsenzylinderreste umgeben, sind auch hier, wenngleich nicht so überaus häufig, wie bei den M-Tieren, anzutreffen.

Die außerordentliche Kleinheit der Einschlüsse bzw. der sie umgebenden Ringe, ist in diesem Präparat besonders auffallend. Es sind ganz geringfügige, krümelige Reste, die durch gliöse Umrahmungen voneinander abgegrenzt sind. Einzelne Nervenfasern sind umsponnen von einem gliösen Schleier, der die charakteristische Kernvermehrung, die Wabenbildung, wie beschrieben, erkennen läßt. Die Gliafasern sind nicht überall verschwunden, sie sind jedoch im ganzen nur spärlich vorhanden, überall ist an ihre Stelle die proliferierte Gliazelle getreten, die mit ihren reichentwickelten Fortsätzen die in Auflösung begriffenen Nervenelemente umschließt bzw. in ihren stark gewucherten Zelleib aufgenommen hat. Gitterzellen sind vorhanden, eigentliche amöboide Gliazellen sind jedoch nicht nachweisbar. Veränderungen an den Gefäßen sind nicht zu erkennen. Erweiterungen der perivasculären Lymphräume sind nicht vorhanden.

Meerschweinchen O. 13.

Gesicht: weiß. Rücken: gelb, links schwarzer Streifen.

12./9. 1913. **Ischiadicus beiderseits reseziert.**
9./10. 1913. **Nach Kneifen links Anheben der linken Hinterpfote zum Kratzen.**
9./11. 1913. **Wie am 9./10. 1913.**
30./11. 1913. **Nach Kneifen links und rechts kurzes Kratzen auf der gleichen Seite.**

Digitized by Google
Original from THE OHIO STATE UNIVERSITY
Generated on 2018-07-27 13:37 GMT / http://hdl.handle.net/2027/osu.32435056932478
Public Domain in the United States, Google-digitized / http://www.hathitrust.org/access_use#pd-us-google

14./12. 1913. Ebenso.

31./12. 1913. Nach wiederholtem Kneifen verstärkt sich das Kratzen, das Tier fällt um, hat allgemeine Krämpfe, Kiefersperre, krümmt sich stark, putzt sich die Schnauze mit den Vorderpfoten und springt dann schnell auf.

3./1. 1914. Nach Kneifen heftiger Krampfanfall. Putzen der Schnauze.

26./1. 1914. Nach Kneifen rechts und links heftiges Kratzen auf derselben Seite.

4./2. 1914. Getötet.

Die Veränderungen gleichen im wesentlichen den in den Fällen O. 1 und O. 19 beschriebenen, jedoch auch den Zellveränderungen der M-Tiere. Im einzelnen ist hier bemerkenswert, daß häufiger als in O. 1 und O. 19 die Erscheinungen der Vakuolisation auftreten, allerdings nicht entfernt in dem Maße, wie bei den M-Tieren. Die Vakuolen sind klein, meist konzentrisch um den Kern gelagert, vielfach in den Zellen, die bis auf einen geringen Protoplasmaring um den Kern der Auflösung anheimgefallen sind.

Neuronophagie ist auch hier in reichlichem Maße vorhanden. Vereinzelte Blutextravasate finden sich zerstreut im Gesichtsfeld. In einzelnen Zellen überwiegt der Vorgang der Kanalisierung, Kanäle durchziehen in welliger Anordnung das dunkelgefärbte Plasma. In anderen Zellexemplaren ist der Zelleib diffus schollig gefärbt. Die homogene Färbung läßt Kern und Plasma nicht unterscheiden, die einzige Differenzierung wird von den Spalten und Kanälen hervorgerufen, die den Zellkörper in den verschiedensten Richtungen durchqueren. Der Kern ist meist blaß, relativ groß, exzentrisch verlagert, zuweilen unregelmäßig zackig begrenzt, mit einem, selten mehreren Kernkörperchen.

Die Betrachtung des Präparates ergibt nichts Besonderes, die Veränderungen entsprechen vollkommen den in den voraufgehenden Fällen geschilderten, sowohl was die Nervenfaser wie die Glia anbetrifft. Hervorzuheben wäre allenfalls die auffallend starke Vermehrung der Gliakerne, die reichliche Bildung gliöser Schleier im Verlauf der Nervenfaser, sowie die mächtige Entwicklung der Gliastrukturen, die sich zum Teil zu recht engen Netzen verflechten und so die gliöse Narbe bilden, in der sich Gliakerne ausgestreut finden. Bemerkenswert ist ferner die Granulabildung, die sich auf den feinen, gliösen Strukturen befindet. Gitterzellenbildung unterscheidet sich nicht von den beschriebenen. Besonders fein angelegte Gitternetze finden sich in den gequollenen Gliastrukturen, die die Achsenzylinder und Markscheidenreste einfassen. Amöboide Glia ist nicht nachweisbar. In der grauen Substanz vereinzelte kleine, hämorrhagische Herde. Keine Veränderungen der Gefäßwandungen. Die in den M-Fällen beobachtete pralle Füllung der Gefäße ist nicht vorhanden. Die Erweiterung der Lymphräume fehlt vollkommen.

Meerschweinchen O. 14.

Weiß, hinten braun.

12./9. 1913. Ischiadicus beiderseits reseziert.

9./10. 1913. Nach Kneifen rechts Anheben der rechten Hinterpfote zum Kratzen.

14./10. 1913. Spontan häufig Kratzen links. Kneifen ohne Wirkung.

18./10. 1913. Nach Kneifen rechts Kratzen rechts.

9./11. 1913. Nach wiederholtem Kneifen beiderseits Kratzen auf der entsprechenden Seite.

Generated on 2018-07-27 13:37 GMT / http://hdl.handle.net/2027/osu.32435056932478
Public Domain in the United States, Google-digitized / http://www.hathitrust.org/access_use#pd-us-google
Digitized by Google
Original from THE OHIO STATE UNIVERSITY

30./11. 1913. Rechte Hinterpfote geschwollen. Nach Kneifen links und rechts Kratzen auf der gleichen Seite.

14./12. 1913. Nach Kneifen Kratzen links und rechts.

31./12. 1913. Nach Kneifen Kratzen beiderseits, rechts stärker als links. Hinterpfote geschwollen und etwas wund.

3./1. 1914. Wie am 31./12. 1913.

12./1. 1914. Nach Kneifen Krampf.

28./1. 1914. Seit dem 12./1. täglich Krämpfe nach Kneifen.

5./2. 1914. Getötet.

Bietet nichts Besonderes. Die Erscheinungen gleichen völlig den bei O. 1 beobachteten; auffallend ist jedoch die außerordentliche Färbbarkeit der Ganglienzellenfortsätze, die in den Längsschnitten des Rückenmarks auf lange Strecken hin verfolgt werden können.

Quellungserscheinungen der Achsenzylinder sind deutlich nachweisbar, auch die verschiedene Farbaffinität ist hier ausgesprochen. Körnelung der Achsenzylinder und Fragmentation ist wie in allen beschriebenen Fällen. Die von der Nervenfaser abgehobenen Achsenzylindergrenzlinien treten scharf hervor. Ihr Zusammenhang mit den Gliastrukturen ist an einzelnen Stellen besonders deutlich zu beobachten. Die Markscheide ist den gleichen Veränderungen unterworfen; besonders schöne Exemplare des gliösen plasmatischen Schleiers, der sich der Nervenfaser anschmiegt, zeigen die Präparate auf der Höhe ihrer Entwicklung. Auch hier ist eine lebhafte Gliawucherung, insbesondere eine mächtige Entwicklung der protoplasmatischen Glia, vorhanden. Es finden sich Zellen mit mehreren großen Gliakernen; in dem außerordentlich stark gequollenen Zelleib sind deutlich Nervenfaserreste eingeschlossen. Zahlreiche Gitterzellen mit großem, blassem Kern, großen Vakuolen und feinmaschigem Gitterwerk neben solchen, die um einen verhältnismäßig kleinen Kern ein außerordentlich engmaschiges Gitternetz besitzen. Reihenförmig aneinander gegliederte Myelophagen im Sinne Jacobs zum Teil gut erhalten, zum Teil bereits zerstörte Myeloklasten, größere Hohlräume, in denen sich Zerfallsprodukte in krümeliger Form finden, ergeben das charakteristische, so oft geschilderte Bild des Gewebszerfalls. Amöboide Gliazellen sind nicht vorhanden. Die Gefäße erscheinen nicht verändert, auch die perivasculären Lymphräume zeigen keinerlei Veränderung.

Die Frage nach konstant wiederkehrenden mikroskopischen Veränderungen im Gehirn und Rückenmark von Meerschweinchen, die längere Zeit hindurch epileptische Anfälle gezeigt haben, nachdem sie auf Grund von traumatischen Einflüssen in diesen Zustand versetzt waren, läßt sich wie folgt beantworten: es finden sich wiederkehrend herdförmige Degenerationsprozesse, Verdickung des Ependyms und Neigung zur Divertikelbildung, schwere Zellveränderungen: das typische Bild der wabigen Zellerkrankung, besonders der großen somatochromen Ganglienzellformen, ausgesprochene Chromatolyse, schwere Veränderung der Achsenzylinder, die sich durch geschlängelten Verlauf, Quellung, Auffaserung, Krümelung zu erkennen geben, Zerfall der Markscheiden. Vor allem tritt eine lebhafte Veränderung der Glia in die Erscheinung, die protoplasmatische Glia zeigt ungemein reichliche Vermehrung, Kernwucherung. Typische Bildung gliöser Strukturen, insbesondere

Digitized by Google
Original from THE OHIO STATE UNIVERSITY
Generated on 2018-07-27 13:37 GMT / http://hdl.handle.net/2027/osu.32435056932478
Public Domain in the United States, Google-digitized / http://www.hathitrust.org/access_use#pd-us-google

gliöser Schleier, die die Reste der im Zerfall begriffenen Nervenfasern umschließen, Bildung von Gitterzellen. Bildung typischer amöboider Gliazellen, die auffallenderweise bei den operierten fehlt, daneben Zerfallserscheinungen der Glia, zuweilen Bildung ausgesprochener Glianarben. Neuronophagie.

Fassen wir die Ergebnisse unserer Experimente zusammen, so sind folgende Befunde hervorzuheben.

Die Ganglienzellen haben durchweg schwere Veränderungen erlitten, besonders die großen somatochromen Ganglienzellformen. Die Form ist auffallend verändert; sie ist abgerundet, zum Teil erscheint der Zelleib, der eine starke Schwellung erfahren hat, wie aufgeblasen. Die Differenzierung des Zelleibs in eine chromatophile und eine achromatophile Substanz ist meist verlorengegangen, der Zellkörper ist völlig gleichmäßig gefärbt.

In zahlreichen Ganglienzellen finden sich die von Alzheimer als „einfach basophile Stoffe" bezeichneten körnigen Zelleinlagen, die sich an einzelnen Partien der Zelle anhäufen und ihr dadurch ein fleckiges Aussehen verleihen.

Die peripheren Teile des Zelleibs sind von den zentralen Teilen getrennt durch eine mehr oder minder lebhafte Vakuolisierung der Randpartien. Im Beginne des Prozesses finden sich nur Andeutungen von feinsten Lücken, in fortgeschritteneren Fällen Vakuolen, die den vorhandenen Kern erheblich, nicht selten um ein Mehrfaches an Umfang übertreffen. Sie verleihen dem Zelleib ein wabiges Aussehen. Die Umrandung der Zellen erscheint außerordentlich unregelmäßig.

Überall finden sich in den Ganglienzellen charakteristische Veränderungen des Plasmas: feine Kanäle und Spalten, zum Teil in welliger Anordnung, durchziehen das Plasma. Die Nisslkörper sind unregelmäßig angeordnet, heller gefärbte Schollen wechseln mit stärker gefärbten ab. Im Anfangsstadium erscheinen sie zunächst grobkrümelig gekörnt, im weiteren Stadium aufgehellt, das Plasma erscheint wie bestäubt. In den vorgeschrittensten Stadien der Auflösung finden sich nur noch krümelige Häufchen blaßgefärbter Nisslkörper, die regellos aneinander gelagert sind, staubförmige Plasmahäufchen, die nur ihrer Anordnung nach als Zellreste erkennbar sind, in denen dunkler gefärbte Kernkörperchen an den bereits untergegangenen Kern erinnern.

Hier und da finden sich auch in chronischem Sinne veränderte Zellen, die eine deutliche Schrumpfung erkennen lassen. Sie sind intensiv gefärbt, die Zeichnung der Nisslschollen ist kaum zu differenzieren. Trümmer plasmatischer Gangliensubstanz dieser geschrumpften Zellformen finden sich umgeben von gliösen Kernnestern, zuweilen in großer Zahl im Gesichtsfeld, ferner Zellen mit außerordentlich dicht gelagerten Nisslschollen, die einen einförmigen Klumpen bilden, entsprechend dem pyknomorphen Zustand Nissls.

Der Kern ist meist intensiv gefärbt, exzentrisch verlagert, mit deutlich erkennbaren Kernkörperchen, nur wenig vom Zellkörper abgegrenzt, vielfach ist eine Abgrenzung überhaupt nicht zu erkennen. Er zeigt eine unregelmäßige Umrandung, er ist eingekerbt, gezackt. Die Kernkörperchen treten intensiv gefärbt deutlich hervor, besonders in den Fällen, in denen der Kern bereits geschrumpft ist. Vielfach ist der Kern noch erhalten, während der Zelleib bereits bis auf eine spärliche Zone, die ihn ringsum umgibt, zerstört ist.

Auffallend ist die stärkere Tingierung der Dendriten, die zum Teil erhebliche

Generated on 2018-07-27 13:37 GMT / http://hdl.handle.net/2027/osu.32435056932478
Public Domain in the United States, Google-digitized / http://www.hathitrust.org/access_use#pd-us-google
Digitized by Google
Original from THE OHIO STATE UNIVERSITY

Vakuolisierung aufweisen, häufig sind sie so stark geschlängelt, daß sie korkzieherartig gewunden erscheinen, besonders im Falle M. 21.

Neuronophagie ist überall deutlich ausgesprochen, überall finden sich Ganglienzellen, in die ein oder mehrere Gliakerne eingedrungen sind.

Die Achsenzylinder sind durchweg aufs schwerste verändert. Sie sind stark gequollen. Auffallend ist die lebhafte Schlängelung, die Schlingen- und Knäuelbildung, verengte Partien wechseln mit kolbenförmig bzw. spindelförmig aufgetriebenen regellos und unvermittelt ab. An zahlreichen Stellen ist der Achsenzylinder zerrissen, aufgefasert. Die Fragmentation macht sich besonders an den Stellen bemerkbar, an denen eine beträchtliche Schlingen- und Knäuelbildung stattgefunden hat; hier liegen die einzelnen Fragmente wirr durcheinander. Bezeichnend für den Fortgang der Fragmentation ist die Schollenbildung, sowie die Körnelung, die der Achsenzylinder überall erfahren hat. Zuweilen finden sich Häufchen krümeliger Reste, die ihre frühere Anordnung beibehalten haben und so als Achsenzylinderfragmente gerade noch erkennbar sind. Charakteristisch ist die außerordentlich inkonstante Färbung: blaue, violette, gelbe, orangefarbene Töne ergibt die Achsenzylinderfärbung der Mallorymethode in regelloser Folge.

Achsenzylindergrenzlinien, die sich von dem Rande der kolbig aufgetriebenen, körnig zerfallenen Achsenzylinderfragmente scharf abheben, ließen sich in einzelnen Fällen mit besonderer Deutlichkeit feststellen. Die Markscheide ist gleichfalls im Zerfall begriffen; sie ist z. T. stark gequollen, z. T. körnig degeneriert.

Besonders interessant ist das Studium der Gliaveränderungen, die sich in außerordentlich charakteristischer Weise zu erkennen geben. Die faserige Glia ist sowohl in der weißen wie in der grauen Substanz vollkommen geschwunden bei allen „geklopften" Tieren, während sie bei den „operierten" zwar hier und da verändert, jedoch nicht vollkommen geschwunden ist. Das Plasma der Gliazellen zeigt lebhafte Proliferationserscheinungen, insbesondere in der unmittelbaren Umgebung der gequollenen Achsenzylinder. Es finden sich stark gewucherte Gliazellen mit großen, meist exzentrisch gelagerten Kernen, die zum Teil in dichten Reihen angeordnet sind, Zellen, die reichlich Achsenzylinder- und Markscheidenreste, sowie leuchtend rot gefärbte, kleine Chromatinkügelchen umschließen. Hier und da weisen die hypertrophischen Zellkörper pseudopodienartige Fortsätze auf. Zahlreiche Gitterzellen finden sich im Gesichtsfeld: Gliazellen mit großem, blassem Kern, Zellen, deren Leib durchweg Vakuolen aufweist. Die großen Vakuolen lassen ein feinmaschiges, zierliches Gitterwerk deutlich erkennen. In den großen Vakuolen, die der Peripherie der Gliazelle angehören, finden sich gelbgefärbte Myelinbröckelchen.

Die wichtigste Erscheinung ist die Bildung gliöser Strukturen, die die Reste der in Zerfall begriffenen Nervenfasern umrahmen; es sind dies zum Teil dichte, homogene, protoplasmatische Schleier, zum Teil solche, die ein charakteristisches, großmaschiges Wabenwerk besitzen und die krümeligen Anhäufungen im Verfall begriffener Achsenzylinder und Markscheiden (diese häufig in konzentrischer Schichtung) enthalten. Innerhalb der größeren ringförmigen Gliastrukturen finden sich feinere und feinste Gliaumrahmungen, die Detrituseinschlüsse enthalten, eingeschachtelt; Myelophagen erster und zweiter Ordnung, wie sie Jacob bezeichnet. Daneben findet sich Gliagewebe im Stadium regressiver Veränderungen: neben

Digitized by Google
Original from THE OHIO STATE UNIVERSITY
Generated on 2018-07-27 13:38 GMT / http://hdl.handle.net/2027/osu.32435056932478
Public Domain in the United States, Google-digitized / http://www.hathitrust.org/access_use#pd-us-google

Myelophagen, Myeloklasten, Trümmerherde, Lücken. Schließlich finden sich derb gliöse Narben: eng verflochtene, derb faserige Gliastrukturen, zwischen denen Gliazellkerne, Gitterzellen, Myeloklasten, Myelophagen deutlich nachweisbar sind. Zahlreiche amöboide Gliazellen mit stark geschrumpften, intensiv dunkelgefärbten Kernen, gleichmäßigem, nur wenig vakuolisiertem Zelleib finden sich insbesondere in der Umgebung der Gefäße, aber auch in den übrigen Gewebsabschnitten. Sie sind bei allen „geklopften" Tieren nachweisbar, finden sich spärlich oder gar nicht bei den „operierten".

Gefäßveränderungen wesentlicher Art sind nirgends zu finden, abgesehen von der prallen Füllung und gelegentlichen Vermehrung der Lymphocyten in den Gefäßscheiden, besonders der pialen Gefäße. Die Lymphräume sind in den M-Fällen meist erweitert, besonders auffallend bei dem am schwersten betroffenen Tier M. 4. Infiltrate sind jedoch nicht vorhanden mit Ausnahme des Falles M. 7, bei dem eine schwere Leptomeningitis nachweisbar war. Eine Erweiterung der perivasculären Lymphräume ließ sich bei den O-Tieren, deren Gefäße auch nicht die pralle Füllung zeigten, nirgends feststellen.

In mehreren Fällen konnte deutlich eine Divertikelbildung des Ependyms der Ventrikel, besonders der Seitenventrikel, festgestellt werden. Die Ependymzellen bilden zum Teil solide Stränge, die zapfenartig in den Hohlraum hineinragen.

Auffallend ist die Tatsache, daß alle Fettfärbungen, die versucht wurden, versagten (Herxheimer, Nilblausulfat, Sudan).

Die mikroskopischen Befunde des Gehirns und Rückenmarks der geklopften und der operierten Tiere weisen im übrigen noch die folgenden Unterschiede auf.

Die Ganglienzellen sind bei den operierten Tieren zwar gleichfalls geschädigt, alle Veränderungen, die die Ganglienzellen der geklopften Tiere erkennen lassen, finden sich auch bei ihnen, allein es besteht doch ein erheblicher Unterschied in der Intensität der Erscheinungen. Durchweg sind die Schädigungen der Ganglienzellen geklopfter Tiere quantitativ und qualitativ ungemein schwerer, nur vereinzelt findet sich das Bild ausgesprochener Vakuolisation, während die Form der Aufstäubung bei den operierten Tieren vorwiegend angetroffen wird.

Achsenzylinder und Markscheiden unterscheiden sich nicht in ihrem Verhalten.

Die Bildung protoplasmatischer Schleier, die die Glia der geklopften Tiere in so charakteristischen Befunden erkennen läßt, findet sich in gleicher Entwicklung bei den operierten. Amöboide Glia ließ sich jedoch auffallenderweise bei keinem der operierten Tiere nachweisen, während die faserige Glia, die bei den geklopften Tieren fehlte, bei den operierten sich überall fand, wiewohl sie gegenüber der Entwicklung der protoplasmatischen Glia erheblich zurücktrat.

Von außerordentlicher Bedeutung ist nun die Frage, wieweit es möglich ist, die gewonnenen Befunde in eine Parallele zu setzen mit denen, die in der Pathologie der menschlichen Epilepsie bisher bekannt sind. Hierbei ist äußerste Vorsicht geboten, so lange nicht bestimmte, stets wiederkehrende anatomisch-pathologische Merkmale für die Deutung der menschlichen Epilepsie einwandfrei bekannt sind. Da wir zur Zeit nicht mit absoluter Gewißheit in der Lage sind, von einem pathologisch-anatomischen Substrat der Epilepsie als solcher zu sprechen, müssen wir uns darauf beschränken, kurz diejenigen Befunde hervorzuheben, die sich, so weit

Generated on 2018-07-27 13:38 GMT / http://hdl.handle.net/2027/osu.32435056932478
Public Domain in the United States, Google-digitized / http://www.hathitrust.org/access_use#pd-us-google
Digitized by Google
Original from THE OHIO STATE UNIVERSITY

sie in der menschlichen Pathologie der Epilepsie bekannt sind, hier als Ergebnisse der experimentell erzeugten Epilepsie wiederfanden, ohne aus der Übereinstimmung bereits zur Zeit grundlegende Schlüsse zu ziehen: die Verödung der Hirnrinde, namentlich der Pyramidenzellenschichten, die schwerwiegenden histologischen Veränderungen der Ganglienzellen, wie sie u. a. Alzheimer, Moriyasu, Hajos, Volland fanden, ferner die außerordentlich gesteigerte Entwicklung der Randglia, die Bildung derber Gliafilze, die in den Befunden menschlicher Epileptikerhirne stets an erster Stelle hervorgehoben werden (Eisath u. a.).

Bemerkenswert ist auch die Übereinstimmung in dem Befunde lebhafter Entwicklung der subependymären Gliose, wie sie u. a. Kühlmann in dem von ihm untersuchten Falle eingehend beschrieben. Fernerhin finden sich in den Befunden der menschlichen Pathologie der Epilepsie wie in denen des Zentralnervensystems der epileptischen Meerschweinchen Angaben über die Bildung amöboider Glia. Die Merkmale der Achsenzylinderveränderungen bei der chronischen progredienten Epilepsie: Quellung, chemische Umwandlung und körniger Zerfall, ließen sich in allen Fällen epileptisch erkrankter Meerschweinchen im Gehirn und Rückenmark einwandfrei nachweisen.

Bei der Bedeutung, die in der Literatur immer wieder den Veränderungen der Ammonsformation beigemessen wird, erscheint es von besonderem Interesse, hier noch einmal auf den Fall M. 4 zu verweisen, der außerordentlich schwere Veränderungen der Ammonsformation erkennen läßt.

Die äußerste Reserve ist jedoch erforderlich, wenn es sich darum handelt, die pathologisch-anatomischen Befunde bei der Beurteilung klinischer Symptome zu verwerten, die wir nach Kopftraumen beobachten: die schweren depressiven Erschöpfungszustände chronischer Art, hysteroepileptischen und epileptischen Anfälle Die Frage, wie weit die Neurosen infolge von Kriegsverletzungen als psychogene oder somatogene Krankheitsbilder aufzufassen sind, steht zur Zeit im Vordergrund des Interesses. Das Tierexperiment könnte wohl diese Frage einer befriedigenden Lösung näherbringen. Vielleicht gelingt es auf diesem Wege, die „ultraanatomische" Begründung Oppenheims (54) für die Somatogenese der Neurosen in eine „anatomische" zu verwandeln. Hier hat der vermittelnde Standpunkt Schusters (55) fraglos die Gewißheit für sich, „daß in den Fällen, in denen die Funktion dauernd oder vorübergehend krankhaft verändert ist, das anatomische Substrat sich irgendwie gegen die Norm verändert habe".

Dabei mag die Feststellung von Bedeutung sein, daß für eine Reihe gröberer Symptomenkomplexe, wie sie z. B. das Krankheitsbild der Epilepsie erzeugt, beim Menschen wie beim Meerschweinchen, pathologisch-anatomische Befunde in erheblicher Übereinstimmung sich ergaben, wobei zunächst allerdings die Frage unentschieden bleiben muß, ob der epileptische Zustand die anatomischen Veränderungen erzeugt oder ob die anatomischen Veränderungen die Paroxysmen auslösen.

Literaturverzeichnis.

1. Bouchet et Cazauvieilh, De l'épilepsie considérée dans ses rapports avec l'aliénation mentale. Paris 1825.
2. Bergmann, G. H., Allgem. Zeitschr. f. Psych. 4. 1847. S. 374ff.

Digitized by Google
Original from THE OHIO STATE UNIVERSITY
Generated on 2018-07-27 13:38 GMT / http://hdl.handle.net/2027/osu.32435056932478
Public Domain in the United States, Google-digitized / http://www.hathitrust.org/access_use#pd-us-google

3. Bergmann, G. H., Hannoversche Annalen von Holscher u. Mühry. 1846.
4. — Allgem. Zeitschr. f. Psych. *11.* 1854. S. 30ff. (Anmerkung).
5. Meynert, Th., Studien über das pathologisch-anatomische Material der Wiener Irrenanstalt. Vierteljahrsschr. f. Psychiatrie. 1868. I. Jahrgang. 3.—4. Heft. S. 395ff.
6. Holler, Bericht über die niederösterreichische Landesirrenanstalt Ybbs. In Verbindung mit dem ärztlichen Jahresbericht 1872.
7. Hemkes, Allgem. Zeitschr. f. Psychiatr. *34.* 1878. S. 678ff.
8. Pfleger, Allgem. Zeitschr. f. Psychiatrie *36.* 1880. S. 359ff.
9. Sommer, W., Archiv f. Psych. *10.* 1880. S. 631ff.
10. Worcester, Sclerosis of the cornu Ammonis in epilepsy. Journ. of nerv. and ment. dis. 1897.
11. Bratz, Ammonshornbefunde bei Epileptischen. (Nach einem im Dezember 1897 in der Berliner Gesellschaft für Psychiatrie und Nervenkrankheiten gehaltenen Vortrage.) Archiv f. Psychiatrie *31.* 1899. S. 820ff.
— Veröffentlichungen über Epilepsie u. Epileptikerfürsorge. Monatschr. f. Psych. u. Neurol. *9.* 1901.
12. Coulbault, Des lésions de la corne d'Ammon dans l'épilepsie. Thèse Paris 1881.
13. Liebmann, Jahrbücher f. Psychiatrie *5,* Heft 3. 1884. S. 230ff.
14. Nérander, Studier öfver för-andringara i Ammonshornen etc. Lund 1894. Ref. Neurol Zentralbl. 1894. XIII. S. 627.
16. Oppenheim, Die Geschwülste des Gehirns. Nothnagel. IX. 2. Wien 1897. S. 57. Lehrbuch d. Nervenkrh. Berlin.
17. Redlich, Sitzungsbericht der Tagung der Gesellschaft deutsch. Nervenärzte. Hamburg 1912.
18. Binswanger, Eulenburgs Realenzyklopädie. 4. (neueste) Aufl. 4. Bd. 1908. S. 569.
19. Pohlmann, Beitrag zur Lehre von den Ammonshornveränderungen bei Epilepsie. Inaug.-Diss. Kiel 1901.
20. Weber, Beiträge zur Pathogenese und pathologischen Anatomie der Epilepsie. Jena 1901. S. 49, 50.
21. Hajos, Über die feineren pathologischen Veränderungen der Ammonshörner bei Epileptikern. Archiv f. Psych. *34.* 1901. S. 541ff.
22. Hulst, Pathologisch-anatom. anderzoekingen van den Gyrus hippocampi, Corn. amm. en Gyrus dentat. inhoopdrook by Insania epileptica. Psych. en neur. bladen. 1903. p. 119. Ref. Neurol. Zentralbl. 1905. S. 22.
23. Kühlmann, Beitrag zur Frage der Ammonshornveränderungen bei Epilepsie. Archiv f. Psych. *44.* Heft 3. 1908.
24. Chaslin, Note sur l'anatomie pathologique de l'épilepsie dite essentielle. Compt. rend. Soc. de biologie. 1889. p. 169.
— Journal des connaissances médicales 1889.
— Contribution à l'étude de la sclérose cérébrale. Arch. de méd. expériment et de l'anatom.-pathol. Paris 1891.
25. Buchholz, Über die chronische Paranoia bei epileptischen Individuen. Hab.-Schrift. Leipzig 1885.
26. Féré, Die Epilepsie. Deutsch von Ebers. Leipzig 1896.
27. Claus et van der Stricht, Essai sur la pathogénie et le traitement de l'épilepsie. Bruxelles 1895.
28. Marinesco, G., et Sérieux, P., Essai sur la pathogénie et le traitement de l'épilepsie. Bruxelles 1895. S. 148, 149.
29. Fürstner und Stühlinger, Über Gliose und Höhlenbildung in der Hirnrinde. Archiv f. Psychiatrie *17.* 1886. S. 1ff.
30. Bleuler, Münchn. med. Wochenschr. 1895. Nr. 33. S. 769ff.
31. Alt, Zweiter Verwaltungsbericht der Landes-Heil- und Pflegeanstalt Uchtspringe. 1898.
32. Elmiger, Neurogliabefunde in 30 Gehirnen von Geisteskranken. Archiv f. Psych. *35.* 1902.
33. Rosenfeld, Klinischer und anatomischer Beitrag zur Erkrankung der Neuroglia. Monatsschrift f. Psych. u. Neurol. *12.* 1902. S. 339.

Digitized by Google
Original from THE OHIO STATE UNIVERSITY
Generated on 2018-07-27 13:38 GMT / http://hdl.handle.net/2027/osu.32435056932478
Public Domain in the United States, Google-digitized / http://www.hathitrust.org/access_use#pd-us-google

34. Clark und Prout, A propos de l'épilepsie. Médical record. 1903. 15. Févr. Ref. Neurol. Zentralbl. 1903. S. 869.
35. Marchand, Lésions du système nerveux dans l'état de mal épileptique. Bull. Soc. anatom. *4.* p. 671. 1902. Ref. Jahresber. f. Neurol. u. Psych. 1903. S. 244.
36. Orloff, Zur Frage der pathol. Anatomie der Epilepsie. Archiv f. Psychiatrie *38.* 1904.
37. Kaes, Theodor, Über Markfaserbefunde in der Hirnrinde bei Epileptikern usw. Neurol. Zentralbl. 1904. Nr. 11.
38. Koller, Hirnuntersuchungen Geisteskranker nach der Weigertschen Neurogliamethode. Monatsschr. f. Psych. u. Neurol. *19.* 1906.
39. Turner, The pathological anatomy and pathology of Epilepsy. Journal of ment. science. 1907. Januar.
40. Alzheimer, Ein Beitrag zur pathol. Anatomie der Epilepsie. Monatsschr. f. Psych. u. Neurol. *4.* 1898.
41. — Referat. Jahresversammlung des deutsch. Vereins f. Psych. 1907. N. C. 1907, *26.*
42. Steiner, Epilepsie und Gliom. Archiv f. Psych. *46.* Heft 3. S. 1091 ff.
43. Renkichi Moriyasu, Über Fibrillenbefunde bei Epilepsie. Archiv f. Psych. *44.* 1908. Heft 1. S. 84 ff.
44. Eisath, Weitere Beobachtungen über das menschliche Stützgewebe. Arch. f. Psych. *48.* 1911.
45. Volland, Histolog. Untersuchungen bei epilept. Krankheitsbildern. Z. f. d. ges. Neur. u. Psych. *21.*
46. Redlich, Die klinische Stellung der sog. genuinen Epilepsie. Referat der 6. Jahresversammlung d. Gesellsch. deutsch. Nervenärzte. Berlin 1912.
47. Westphal, Über künstliche Erzeugung von Epilepsie bei Meerschweinchen. Berliner klinische Wochenschrift 1871, 38/39.
48. Sommer, Max, Die Brown-Séquardsche Meerschweinchenepilepsie und ihre erbliche Übertragung auf die Nachkommen; J. D. Jena 1900.
49. Maciesta u. Wrzosek, Die durch Rückenmarksverletzung hervorgerufene Epilepsie der Meerschweinchen und ihre Vererbbarkeit. Przeglad lekarsk Nr. 2.
50. Ito, Experim. Beiträge z. Ätiol. u. Therap. der Epilepsie. Deutsche Zeitsch. f. Chir. *52.*
51. Alford, L. B., Brown-Séquards epilepsy etc. Boston med. an. surg. journ. Vol. CLXV, No. 171.
52. Auerbach, Über die theoretischen Grundlagen und die Indikationen der operativen Epilepsiebehandlung. (Zeitschrift für ärztliche Fortbildung 1913. Nr. 22.)
53. Jakob, Alfons, Über die fernere Histologie der sekundären Faserdegeneration in der weißen Substanz des Rückenmarks (mit besonderer Berücksichtigung der Abbauvorgänge). Histolog. und histopatholog. Arbeiten über die Großhirnrinde usw. Nissl-Alzheimer Bd. V. 1912. Heft 1 u. 2.
— Experimentelle Untersuchungen über die traumatischen Schädigungen des Zentralnervensystems (mit besonderer Berücksichtigung der Commotio cerebri und Kommotionsneurose). Ibidem.
54. Oppenheim, Die Neurose infolge von Kriegsverletzungen. Berlin 1916.
— Der Krieg und die traumatischen Neurosen. Berlin. klin. Wochenschr. 1915.
— Zur traumatischen Neurose im Kriege. Neurol. Zentralbl. 1915.
55. Schuster, P., Entstehen die traumatischen Neurosen somatogen oder psychogen? Neurol. Zentralbl. Nr. 12. 1916.
56. Bielschowsky, Epilepsie und Gliomatose. Journ. f. Psych. u. Neur. *21,* 1916.

Tafelerklärung.

Fig. 1. Ausgebildeter syncytialer Myelophage. *ax*: Schlingenbildung des gequollenen Achsenzylinders; Achsenzylinder umgeben von einem plasmatischen wabigen Schleier gliösen Ursprungs, z. T. stark fragmentiert, besonders bei *ax''*; *ax'*: körnig degenerierte Achsenzylinderfragmente innerhalb eines Myelophagen; *glz*: Gliazellen in den Umrahmungen; *glz''*: Gliazelle im gequollenen Achsenzylinder; *dmsch*: degenerierte Markscheide.

Digitized by Google
Original from THE OHIO STATE UNIVERSITY
Generated on 2018-07-27 13:38 GMT / http://hdl.handle.net/2027/osu.32435056932478
Public Domain in the United States, Google-digitized / http://www.hathitrust.org/access_use#pd-us-google

Fig. 2. *ax*: schräg getroffener körnig degenerierter Achsenzylinder, umgeben von feinsten Gliastrukturen (*glst*); *am*: amöboide Gliazelle; *glz*: Gliazelle, protoplasmaarme; *dmsch*: degenerierte Markscheide in einem Myelophagen; *ax'*, *ax*: körnig degenerierter Achsenzylinder.

Fig. 3. Großer Myeloklast, große Hohlraumbildung; *mkl*: kleinere Myeloklasten, zum Teil zerfallen, mit körnig degeneriertem Achsenzylinderplasma und leuchtenden Chromatinkugeln; *m*: gut differenziertes Maschenwerk, zum Teil mit Markresten ausgefüllt; *gglz*: Gliazelle, den Maschen des Wabenwerks angepaßt; *glst*: Gliastrukturen; *dmsch*: degenerierte Markscheide, von feinsten Gliastrukturen umgeben; *ax'''*: Achsenzylinderrest, eingeschlossen in einen Myelophagen; *mph*: Myelophage; *dglz*: degenerierte Gliazelle.

Fig. 4. *am*: Amöboide Gliazelle; *gglz*: Gliazellen, zum Teil innerhalb der schwer veränderten Achsenzylinder; *ax*, *ax'*: körnig degenerierter Achsenzylinder; *mph*: Myelophag, zum Teil mit ausgesprochener Wabenbildung, Myelinbröckchen umschließend; *msch'*: degenerierte Markscheide.

Fig. 5. Ganglienzelle, Kanalisierung. Beginn der Vakuolisation.

Fig. 6. Ganglienzelle, die Vakuolenbildung ist fortgeschritten.

Fig. 7. Ganglienzelle, die Vakuolenbildung ist weiter fortgeschritten. Aufstäubung der Nisslkörper. Neuronophagie.

Generated on 2018-07-27 13:38 GMT / http://hdl.handle.net/2027/osu.32435056932478
Public Domain in the United States, Google-digitized / http://www.hathitrust.org/access_use#pd-us-google
Digitized by Google
Original from THE OHIO STATE UNIVERSITY

Generated on 2018-07-27 13:38 GMT / http://hdl.handle.net/2027/osu.32435056932478
Public Domain in the United States, Google-digitized / http://www.hathitrust.org/access_use#pd-us-google

Digitized by Google

Original from
THE OHIO STATE UNIVERSITY

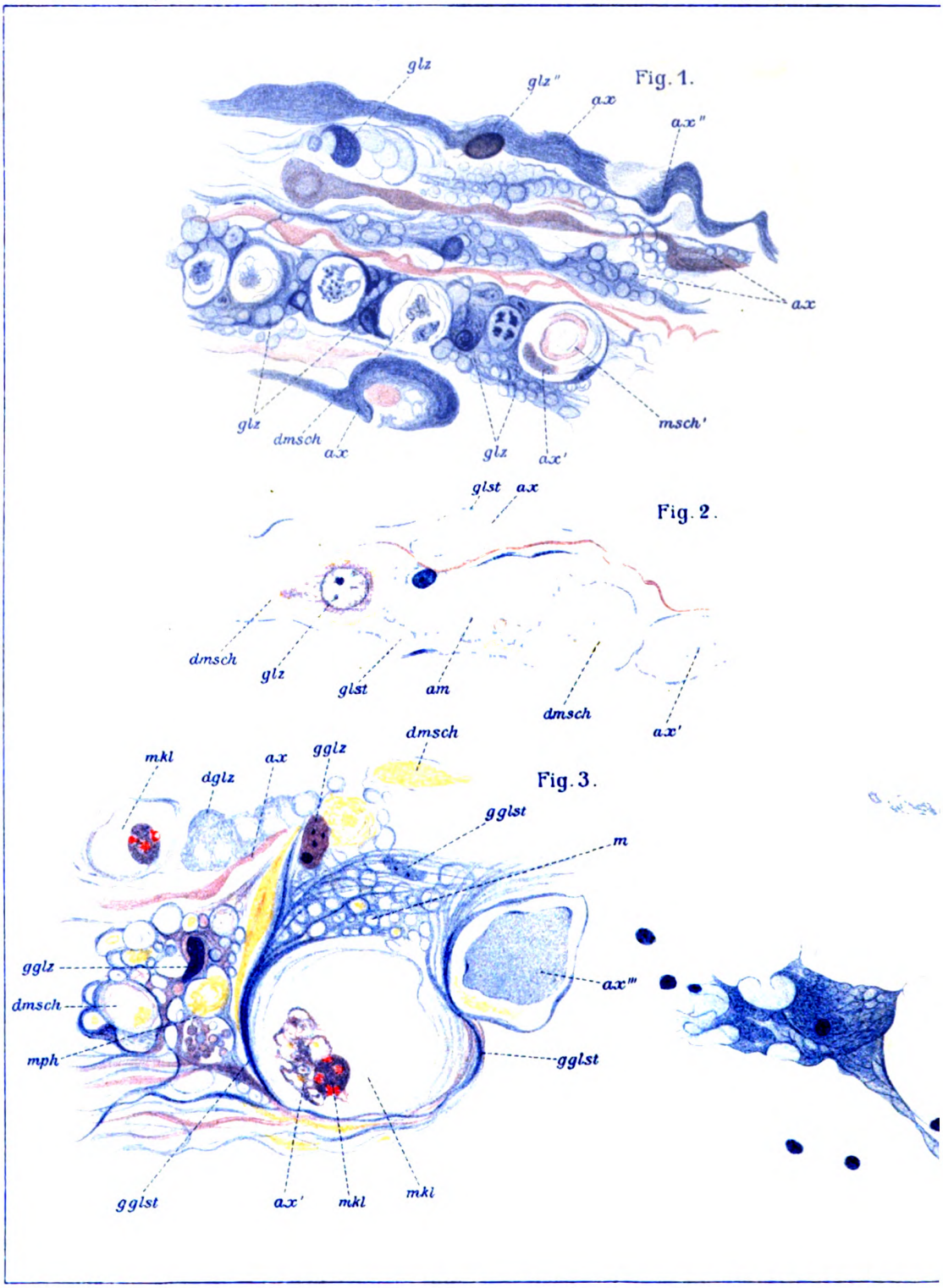

Verlag von Johann Ambro

Digitized by Google
Original from THE OHIO STATE UNIVERSITY
Generated on 2018-07-27 13:38 GMT / http://hdl.handle.net/2027/osu.32435056932478
Public Domain in the United States, Google-digitized / http://www.hathitrust.org/access_use#pd-us-google

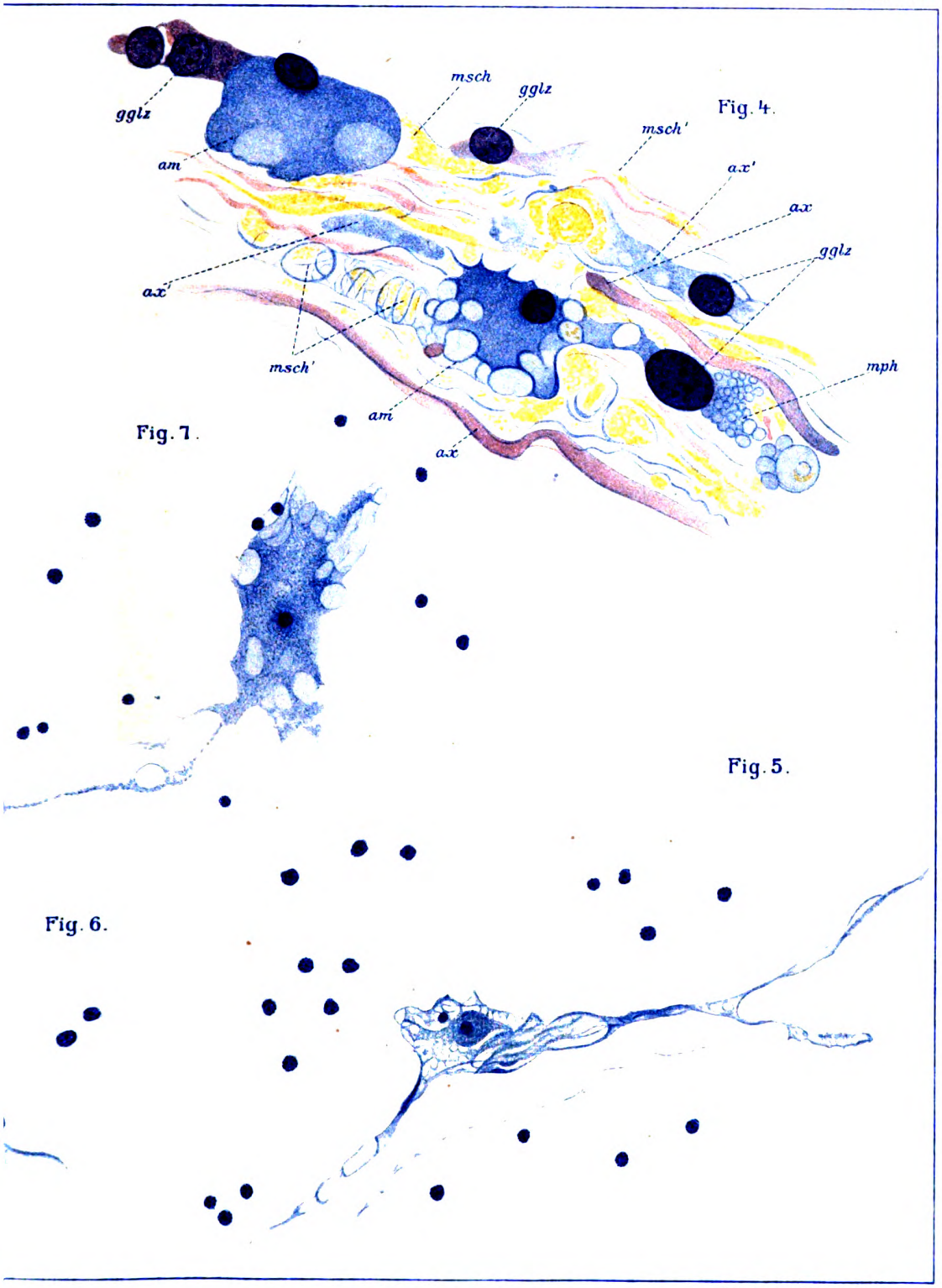

Fig. 4.

Fig. 7.

Fig. 5.

Fig. 6.

sius Barth in Leipzig.

Lith. Anst. v. Johannes Arndt, Jena.

Digitized by Google

Original from THE OHIO STATE UNIVERSITY

Generated on 2018-07-27 13:38 GMT / http://hdl.handle.net/2027/osu.32435056932478
Public Domain in the United States, Google-digitized / http://www.hathitrust.org/access_use#pd-us-google

Generated on 2018-07-27 13:38 GMT / http://hdl.handle.net/2027/osu.32435056932478
Public Domain in the United States, Google-digitized / http://www.hathitrust.org/access_use#pd-us-google

Digitized by Google

Original from
THE OHIO STATE UNIVERSITY

Über mehrfach geschichtete und kombinierte visuelle Vorstellungen und ihre Analogie mit Kunstversuchen, Traumbildern und Halluzinationen.

Von

Dozent Dr. Jenö Kollarits, Budapest.

Für eine Arbeit, die einen ganz anderen Zweck verfolgt, versuchte ich, eine große Reihe von visuellen Vorstellungen in mir wachzurufen und zu beschreiben. Auch ich habe erfahren, wie schwer es ist, diese flüchtigen und unbestimmten Bilder zu beobachten und in Worten wiederzugeben. Man kann sie nicht mit der Feder in der Hand verfolgen und notieren; die auf die Schrift gerichtete Aufmerksamkeit ist allein schon fähig, sie zu verstellen oder zu verdrängen. Es ist am besten, sich, während die Vorstellung lebendig wird, auf die Beobachtung selbst zu beschränken, und nur nachdem sie abgeschlossen ist, die mündliche oder schriftliche Angabe über das Erlebte zu geben. Ganz tadellos ist auch dieses Verfahren nicht, denn die Angabe bedingt ein neues Erleben, es entsteht strenggenommen ein neues Bild, das vom ersten vielleicht abweichen kann.

Ich könnte eine große Anzahl von Beobachtungen vorführen, die ich an mir selbst und an einigen Versuchspersonen gesammelt habe. Ich begnüge mich aber mit fünf Beispielen. Sie sollen eben nur Beispiele sein.

1. Ich denke an Perugia und habe dabei zunächst ein verschwommenes Bild von dieser Stadt, wie sie von ferne vom Tal aus gesehen auf einem Hügel liegt. Dann habe ich das Gefühl, in einer Kirche vor einem Altar zu stehen. Vor mir steht ein Kirchendiener, ein vornübergebeugter alter Mann mit grauen Haaren. Ich versuche, die Erscheinung genauer zu betrachten. Dabei nehme ich wahr, daß ich von der Kirche selbst nichts anderes als den Altar sehe mit einem Stück Wand, und daß im selben Augenblicke im übrigen Teile des Gesichtsfeldes das undeutliche Gesamtbild der Stadt steht. Die zwei Bilder sind aufeinander geschichtet. Im einen Moment überwiegt die Stadt, im nächsten der Altar mit dem Kirchendiener. Das Stadtbild schimmert sozusagen durch die Mauer, die durchsichtig oder schattenhaft geworden ist. Hinter mir vermute ich etwas Dunkles, das der übrige Teil der Kirche sein soll. Bei einer Wiederholung ändert sich das Bild. Der Altar verschwindet, die Stadt steht im Mittelpunkte und die Peripherie des Gesichtsfeldes ist vom Kirchenmauerschatten eingenommen.

2. Ich denke an meine Wohnung in Budapest, die ich schon seit fünf Jahren nicht betreten habe. Ich fühle mich in meinem Lehnstuhl vor meinem Schreibtisch sitzend und sehe die Wand mir gegenüber. Zur selben Zeit (im selben Augenblick?) habe ich auch einen Abschnitt der Gasse vor meinen Augen, und zwar nicht ein Stück der Häuser, die ich vielleicht vom Fenster aus sehen könnte, sondern den Asphalt der Gasse selbst mit den Läden und mit einem Eckgebäude. Die Ansicht ist die, die ich habe, wenn ich, links kommend, zum Tor schreiten würde. Ich kann zur selben Zeit die Mauer und durch die schattenhafte, durchsichtig erscheinende Mauer die Gasse sehen. In einem Moment überwiegt die Mauer und unterdrückt das Straßenbild, im nächsten Augenblick unterliegt die Mauer und die Straße tritt hervor. Fixiere ich

Digitized by Google
Original from THE OHIO STATE UNIVERSITY
Generated on 2018-07-27 13:38 GMT / http://hdl.handle.net/2027/osu.32435056932478
Public Domain in the United States, Google-digitized / http://www.hathitrust.org/access_use#pd-us-google

im Zentrum des vorgestellten Gesichtsfeldes die Mauer fest, so habe ich in der Peripherie das Straßenbild, fixiere ich das vorgestellte Straßenbild, so steht es im Zentrum fest und die Peripherie ist von der Mauer eingenommen. Sehe ich auf die andere Seite des Zimmerbildes, so schimmert das Bild des Nebenzimmers und das des Hofes ineinander durch.

3. Ich denke an London, das ich nicht kenne. Ich sehe unklar eine düstere Gasse ohne viele Einzelheiten und zur selben Zeit eine Landkarte Europas und in England den Namen London mit großen gedruckten Buchstaben. Habe ich diese Aufschrift im Zentrum, so ist die Gasse etwas seitwärts geschoben. Habe ich die Gasse im Zentrum, so steht diese Gasse sozusagen auf der Karte, und die Peripherie des vorgestellten Gesichtsfeldes ist ringsumher von der Karte gebildet.

4. Die Versuchsperson Frau K. wird aufgefordert, an eine kleine italienische Stadt Chianciano zu denken und ihre Vorstellung davon wiederzugeben. „Ich sehe den Hügel, den kleinen Bach im Tal, die alte Frau, die nicht gehen konnte, und den jungen Ziegelbrennerknaben." (Ich:) Das Hotel? „Jetzt sehe ich mich im Zimmer des Hotels . . . dabei sehe ich auch den Hügel und den Bach." (Ich:) Es ist doch nicht möglich, beide Sachen zur selben Zeit zu sehen, das Innere des Zimmers und den Hügel . . . „Es ist doch so, beide Bilder sind vor mir." Wie denn? „Ich kann es nicht besser erklären, ich sehe es so." Kann man das Bild zeichnen? „. . . Ich müßte das eine auf das andere zeichnen, so daß die Mauer durchsichtig wäre."

5. Die Versuchsperson Frau K. gibt nach einer Besprechung von solchen Beobachtungen spontan an: „Ich sehe jetzt ineinandergeflochten zur selben Zeit Bruchstücke der zwei neben diesem Zimmer liegenden Zimmer, den Weg dahinter an der Berglehne und Frau und Fräulein X. auf diesem Wege kommend."

Solche aufeinandergeschichtete, teils durchsichtige Vorstellungen sind an anderen Personen leicht so zu erwecken, wenn man sie auffordert, an irgendeine Stadt zu denken, wo sie vor längerer Zeit nicht zu lange waren und sich selbst in Gedanken in das Innere eines Gebäudes, z. B. eines Hotels, zu stellen. Je besser eine Räumlichkeit bekannt ist, desto weniger gelingt die gleichzeitige Vorstellung eines Außenbildes. Der Versuch gelingt auch gut, wenn man die Versuchsperson auffordert, an die nebeneinander stehenden Zimmer ihrer Wohnung zu denken. Ich habe gesagt, daß die verschiedenen ineinander geschobenen Bilder „zur selben Zeit" sichtbar sind. Ich weiß nicht, ob ich „im selben Momente" sagen kann. Jedenfalls ist das Bild zeitlich in eine Einheit zusammengeschmolzen. Immerhin gehört ein gewisser, ohne besondere Instrumentation nicht merkbarer Zeitraum dazu, bis man ein solches verschmolzenes Bild betrachtet. Aber die innere Betrachtung eines einfachen Bildes, das aus mehreren Gegenständen zusammengestellt ist, z. B. einer Gasse, eines Berges, einer Landschaft, ist ohne einen gewissen, wenn auch noch so geringen Zeitraum auch nicht möglich.

Ein gewissermaßen ähnliches Erlebnis habe ich auch, wenn ich mit offenem Auge auf der Terrasse meiner Wohnung zur Zeit in Davos im Liegestuhl ziellos vor mich blicke und dabei z. B. an Budapest denke. Ich sehe dann im Mittelpunkt meines Gesichtsfeldes irgendeinen Teil meiner Heimatstadt, während die Peripherie von den vor mir befindlichen Bergen ausgefüllt ist. Bewegt sich nun z. B. der Zweig des Baumes, auf den meine Augen gerichtet waren, ohne ihn zu sehen, so wird dadurch der Anblick der Heimatstadt auf diesem Punkt verwischt, während er sonst näher zur Peripherie lebhaft bleiben kann. Der Kunstmaler, Herr W., versichert mir, daß er hinter den Bergen von Davos und gleichzeitig mit ihnen ein visuelles Bild der russischen Ebene „sehe".

Digitized by Google
Original from THE OHIO STATE UNIVERSITY
Generated on 2018-07-27 13:38 GMT / http://hdl.handle.net/2027/osu.32435056932478
Public Domain in the United States, Google-digitized / http://www.hathitrust.org/access_use#pd-us-google

Diese aufeinandergeschichteten teilweise durchsichtigen Bilder, die man in mannigfaltigen Variationen an sich selbst und an anderen Personen beobachten kann, verweisen auf folgende Analogien:

1. An Kinderzeichnungen, speziell an solchen, die nicht nach der Natur, sondern nach Erinnerung, also nach einer Vorstellung, gezeichnet sind, sieht man bekanntermeise oft durchsichtig aufeinander gezeichnete Gegenstände, z. B. einen Mann, dessen Kopf, Hals, Körper, Füße und Hände in Konturen zuerst abgebildet werden und der nachträglich einen Hut und Kleider bekommt. So ist der in der Wirklichkeit vom Hut verdeckte Teil des Kopfes auf der Zeichnung nicht verdeckt, sondern sichtbar. Auch die Kleider sind auf denselben derart aufgezeichnet, daß man z. B. die Glieder durch die Hosen oder durch die Ärmel, den Körper unter oder durch den Rock sieht. Man sagt, daß die Kinder zeichnen, was sie wissen und nicht was sie sehen. Das ist wahr, aber es ist nicht die ganze Wahrheit. Sie zeichnen das vor den Augen schwebende Bild einer visuellen Vorstellung. Diese visuelle Vorstellung enthält z. B. den Kahn und die darinsitzenden Menschen ganz, auch mit jenen Teilen des Körpers, die für das Auge verdeckt sind usw.[1]).

Eine ähnliche primitive Auffassung kann auch bei Ungeübten im erwachsenen Alter erhalten bleiben. So war ein erwachsenes Mädchen, das in einer Akademie zum erstenmal als Modell stand, mit der von ihr gemachten Profilzeichnung sehr unzufrieden: „Ich habe doch zwei Augen", rief sie entrüstet. Sie gab sehr schwer nach, als man ihr demonstrierte, daß im Profil nur ein Auge sichtbar ist. „... Ja, man sieht nur ein Auge, ... aber ich habe doch zwei Augen", rief sie zögernd nach langem Nachdenken.

Bei primitiven Völkern sieht man bekanntermeise ähnliche Zeichnungen. So ist z. B. bei Wundt[2]) nach einer Arbeit K.s von den Steinen ein Reiter abgebildet. Dabei ist das zweite Bein, das an der anderen Seite des Tieres unsichtbar sein sollte, auch gezeichnet, man sieht es durch den Körper des Pferdes.

2. Bei hypermodernen Kunstversuchen sind auch durcheinander geworfene Gegenstände teilweise durchsichtig über und nebeneinander gebracht. Ich sehe z. B. in einer Ausstellung eine Malerei, welche die Stadt Kairouan in Tunesien vorstellen soll. Rote und gelbe Flecken sollen den Sand der Wüste versinnlichen. Darauf sind in Konturen Tempelkuppeln, Häuserteile, Köpfe und Palmen nebeneinander gezeichnet, so daß man den Wüstensand überall durchsieht. Auch hier besteht eine Analogie mit den oben beschriebenen Beispielen von Vorstellungen. Hier wie dort sind Teile aus ihrem Zusammenhang herausgelöst neben und teils übereinander gereiht, die in der Natur selbst nicht in dieser Weise vorhanden sind. So unglaublich es im ersten Augenblick erscheint, sind diese Arbeiten noch immer Nachahmungen der Natur. Wenn sie auch nicht Wiedergabe der in der Wirklichkeit existierenden Objekte sind, so sind es Nachahmungen von in der Wirklichkeit existierenden Vorstellungen. Jedenfalls muß das auf diejenigen Künstler zutreffen, die diese Richtung gefunden haben, während die Nachahmer sie vielleicht nicht haben. Meine Beobachtungen zeigen, daß solche Bilder in nuce auch an normalen Menschen ohne große Phantasiebegabung zu finden sind.

[1]) Ricci, Kinderkunst. Leipzig 1906.

[2]) Wundt, Völkerpsychologie *III*, 138.

Digitized by Google
Original from THE OHIO STATE UNIVERSITY
Generated on 2018-07-27 13:38 GMT / http://hdl.handle.net/2027/osu.32435056932478
Public Domain in the United States, Google-digitized / http://www.hathitrust.org/access_use#pd-us-google

Diese sind relativ arm; bei anderen mit Phantasie begabten Menschen mögen sie reicher, bunter und mehr verflochten sein. Ein Unterschied zwischen beiden ist, daß ich mich an einen einzigen möglichst kurzen Zeitraum gehalten habe, während bei dieser Malerei ein größerer Zeitraum aufgenommen wird. Man kann daher dieser unsinnig erscheinenden Richtung eine gewisse psychologische Berechtigung, unabhängig vom Urteil in betreff des Kunstwertes nicht ganz absprechen.

Wenn jemand behauptet, daß nun ein jeder so malen muß, so ist das natürlich nicht richtig. Die Kunst ist keine Wissenschaft. In der Wissenschaft gibt es kein Entweder-Oder, es können nicht zwei entgegengesetzte Wahrheiten nebeneinander stehen. Der Tuberkelbazillus ist für jeden Menschen der Erreger der Tuberkulose. Dagegen verträgt die Kunst verschiedene, und zwar entgegengesetzte Möglichkeiten, die mehr oder minder alle berechtigt sind.

Wenn jemand in seiner Erregung behauptet, daß die besprochene Richtung „verrückt" ist, und nur Narren gefallen kann, so muß er mindestens zugeben, daß eine gewisse Gruppe von Menschen das Recht haben, einander so zu unterhalten, wie es ihnen eben gefällt. Damit ist schon zugegeben, daß es eine Gruppe von Menschen gibt, die in der Ausübung und im Genießen der Kunst zueinander gehören. Wahrscheinlich haben sie, falls es sich nicht um Suggestion und Nachäfferei handelt, gemeinsame oder ähnliche Vorstellungen. Der geeignete Zuschauer genießt bewußt, ein anderer unbewußt. Das letztere kann der Fall sein, wenn er seine ähnlichen Vorstellungen nie untersucht hat. Diese können aber in seinem sogenannten Unterbewußtsein derart leben, daß sie ihm die Freude über das Geschehene möglich machen. Der Kritiker hat also Recht zu sagen: „Das gefällt mir, das andere gefällt mir nicht", er hat aber nicht das Recht zu sagen: „Das muß jedem Menschen gefallen, das darf aber niemand gefallen". (Wenn er sagt: „Die Farben sind zu grell, also nicht richtig, jene sind delikat, also richtig", so antwortet ihm ein anderer: „Die grellen Farben sind gesund, sie strotzen vom Leben; ihre sogenannten delikaten Farben sind kränklich, ich fühle eine körperliche Übelkeit, wenn ich sie sehe.") In der Kunst ist die Verschiedenheit der Richtungen nicht nur nicht zu verwerfen, sondern direkt begünstigenswert, da sie auf verschiedener Mentalität beruht. Je mehrartiger, je verschiedener die Kunst ist, desto mehr verschieden geartete, verschieden fühlende Menschen werden überhaupt fähig sein, sich zum Kunstgenuß zu erheben.

3. Eine weitere Analogie bietet die Kombination der Traumbilder. Sie sind ja eben Vorstellungen und man nennt es Träumerei, wenn einem im wachen Zustande derartige Bilder vor den Augen vorbeiziehen.

Es kommt im Traum oft vor, daß man das bestimmte Bewußtsein hat, in irgendeiner Stadt zu sein. Beim Aufwachen erkennt man aber sofort, daß das gesehene Bild nicht ganz mit jener Stadt identisch ist. Es mag wohl individuell sein, aber ich habe, seitdem ich mich erinnere, nie im Traum einen Ort, ein Lokal, eine Gasse gesehen, welche der Realität ganz entsprochen hätte. Bei solchen Abweichungen des Traumbildes von der Wirklichkeit sind verschiedene Faktoren tätig, so z. B. Auslassungen von beobachteten Gegenständen, unvollständige Beobachtung und vielleicht auch noch nicht erforschte andere Möglichkeiten. Einer dieser Faktoren ist auch, daß im Traume oft, wie in den besprochenen Vorstellungen, zwei oder mehr Bilder gleichzeitig ineinandergewoben sind, aber auch solche von verschiedenen Städten. Im Wachzustand kann ich sie trennen, im Traum habe ich nicht genügend Kritik dazu, um feststellen zu können, daß es nur eine Vorstellung ist. Es ist nicht zu staunen, daß man im Traum diese Kombination ohne weiteres

Digitized by Google
Original from THE OHIO STATE UNIVERSITY
Generated on 2018-07-27 13:38 GMT / http://hdl.handle.net/2027/osu.32435056932478
Public Domain in the United States, Google-digitized / http://www.hathitrust.org/access_use#pd-us-google

annimmt. Viele Menschen beobachten ja nicht einmal im wachen Zustande ihre ähnlich verworrenen visuellen Vorstellungen.

Ich gehe im Traume in einer Gasse, die ich für eine bestimmte Gasse in Budapest halte. Ich erwache und bemerke, daß diese Traumgasse in betreff der Breite, der Höhe, der Häuser und der Orientierung zur Donau der Wirklichkeit entspricht, daß aber die Läden beiderseits und ihre Einrichtung eher an Kairo erinnern. Ein anderes Mal bin ich im Traume überzeugt, auf dem B$^{d.}$ St. Michel in Paris zu sein und gehe dabei eine Treppe abwärts, welche die ganze Breite der Straße einnimmt. Das stört mein Bewußtsein, auf dem B$^{d.}$ St. Michel zu sein, nicht. Beim Erwachen weiß ich sofort, daß diese Treppe dort nicht existiert, sie muß von irgendeinem anderen Orte stammen, und es ist mir bis heute nicht gelungen, festzustellen, von wo ich sie genommen habe. In einem dritten Traum bin ich sicher, im Tal von Davos zu stehen. Ich sehe undeutlich Berge rechts und links. In der Mitte aber fließt nicht das kleine Landwasser, sondern ein breiter Strom und davor ist eine Schwimmschule. Das Traumbewußtsein hat nicht genügend Kritik, um festzustellen, daß es sich um eine Vorstellung handelt, wo die zwei verschiedenen Orte zusammenfließen. Beim Erwachen bemerke ich den Unterschied sofort und finde, daß der Strom und die Schwimmschule mich an die Donau und an eine Schwimmschule, die in der Nähe von Budapest in der Donau liegt, erinnert.

4. Ich erinnere hier nur kurz an die Analogie der abergläubischen Geistervorstellung, die meist durchsichtig gedacht ist, und

5. an die visuellen Halluzinationen, die ein Ineinanderfließen von verschiedenen Lokalen und Personen zeigen können. Auch in diesen Fällen fehlt die Kritik bekanntermaßen, wie im Traum. Aber in nuce und in sehr vereinfachter Weise können bei normalen Menschen verwobene visuelle Vorstellungen von richtiger Kritik begleitet, entdeckt werden.

Die von mir beobachteten Vorstellungen können also die primitiven Zeichnungsversuche der Kinder und Erwachsenen, gewisse hypermoderne Kunstrichtungen, Traumbilder, visuelle Halluzinationen unserem Verstehen näherrücken. Eine größere Anzahl von Beobachtungen an verschieden gearteten Personen und speziell an solchen mit mehr Phantasie könnten noch weitere interessante Einzelheiten zutage befördern. Während meines Kuraufenthaltes in Davos habe ich keine Gelegenheit, Erfahrungen an solchen Personen zu sammeln.

Generated on 2018-07-27 13:38 GMT / http://hdl.handle.net/2027/osu.32435056932478
Public Domain in the United States, Google-digitized / http://www.hathitrust.org/access_use#pd-us-google
Digitized by Google
Original from THE OHIO STATE UNIVERSITY

Vom Rechte des Arztes zur Verweigerung des Zeugnisses und des Gutachtens.

Von

Dr. Hans Lieske, Leipzig.

Bekanntlich bedroht das Strafgesetzbuch[1]) den unbefugten Geheimnisbruch des Arztes mit Strafe.

Weiter berechtigt die Strafprozeßordnung[2]) die Ärzte zur Verweigerung des Zeugnisses hinsichtlich dessen, was ihnen bei Ausübung ihres Berufes anvertraut ist.

In diesen beiden Thesen kann eine Zweifelsfrage liegen. Ihre Lösung aber führt, wenn sie richtig ist, zu einer gewissen Inkonsequenz. Vorerst die Frage. Sie lautet: Dürfen Ärzte hinsichtlich des ihnen Anvertrauten überhaupt Zeugnis ablegen, wenn sie hierzu nicht ausdrücklich ermächtigt sind, oder bindet nicht vielmehr das Schweigegebot des Strafgesetzbuches absolut, so daß jede Kundgabe von Berufsgeheimnissen unbefugt ist?

Hier greift der unzweideutige Wortlaut der Prozeßordnung aufklärend ein, sofern er zur Geheimhaltung des Anvertrauten vor Gericht zwar berechtigt, nicht aber verpflichtet. Also ist Ablegung oder Weigerung des Zeugnisses in des Arztes freies Ermessen gestellt.

In der Abgabe eines von dem Richter geforderten Zeugnisses kann eine „unbefugte" Offenbarung in strafrechtlichem Sinne nie begründet sein[3]) [4]). „Auch wenn der Zeuge durch sein Reden einen noch so großen Vertrauensbruch seinem Gewährsmann gegenüber begeht, darf und muß das Gericht sich über solchen Verrat hinwegsetzen und den das Geheimnis unbefugt Preisgebenden als Zeugen vernehmen[5])." Das Staunen ob solcher Lösung ist nur allzu berechtigt. Vergegenwärtigt man sich den Zweck des Verbots des Geheimnisbruches, so muß die Durchbrechung jenes Prinzips der Pflicht zur Verschwiegenheit schlechterdings unerfindlich erscheinen. Der Kranke soll um seiner selbst willen, wie letzten Endes zugunsten des an einer durchgreifenden, erfolgreichen Gesundheitspflege auf das lebhafteste interessierten Staates im vollsten Vertrauen zur Diskretion seines medizinischen Beraters absolute Offenheit walten lassen können. Eine solche Möglichkeit zu garantieren, wurde der Geheimnisbruch unter Strafe gestellt. Natürlich hat nun kein Patient am Verborgenbleiben von Krankheiten, deren Bekanntwerden ihm gleichgültig sein kann, irgendwelches Interesse. Erst wenn Erkrankungen in Frage

[1]) § 300.

[2]) § 52.

[3]) Vgl. Löwe, StrPO., Berlin 1907. 12. Aufl., S. 298.

[4]) Vgl. auch Olshausen, StrGB. Berlin 1910, S. 1240, woselbst die Zweifelhaftigkeit der Frage anerkannt wird.

[5]) Beling, Die Beweisverbote als Grenzen der Wahrheitsforschung im Strafprozeß, S. 20.

Digitized by Google
Original from THE OHIO STATE UNIVERSITY
Generated on 2018-07-27 13:38 GMT / http://hdl.handle.net/2027/osu.32435056932478
Public Domain in the United States, Google-digitized / http://www.hathitrust.org/access_use#pd-us-google

kommen, die in den Augen der Mitwelt dem Kranken zum Nachteil oder zur Unehre gereichen, erst dann setzt das Schutzbedürfnis ein. In demselben Augenblick aber hakt auch das Gesetz aus. Den höchsten Prozentsatz der Leiden, die jeder davon Befallene ängstlich verbergen möchte, stellen natürlich die sog. „geheimen Leiden", also vor allem die Geschlechtserkrankungen dar. Wie nötig gerade hier rückhaltlose Offenheit ist, weiß jeder Mensch. Hier müssen also die gesetzgeberischen Kautelen insonderheit einsetzen, um einen starken Vertrauensschutz zu verbürgen. Geschlechtskranke können aber um ihrer Krankheit willen recht leicht in Gerichtsverhandlungen wegen erlittener Beleidigungen oder angeblich oder auch tatsächlich verübter Körperverletzungen verwickelt werden. Der Arzt wird solchenfalls meist der einzige Zeuge von Belang sein. Zweifellos verbessert er also seine Position dem Kranken gegenüber erheblich, wenn ihn das legislatorische Postulat absoluter Diskretion deckt. Die Vorschrift der Strafprozeßordnung über die Berechtigung zur Ablegung des Zeugnisses muß danach eine Sinn- und Zweckwidrigkeit manifestieren. Es ist deshalb vorgeschlagen worden, durch Gesetzesnormen dafür zu sorgen, daß das Geheimnis nur in einem engen Kreis bekannt und dadurch der an der Geheimhaltung Interessierte möglichst nicht geschädigt wird. Ein solcher Ausweg scheint nach Finger[1]) auch den Wünschen der Ärzte zu entsprechen, um ihre Gewissenskollisionen als Zeugen vor Gericht zu mindern. Hierdurch meint Finger auch dem Übel steuern zu können, daß de facto zum Schaden der Rechtspflege die Aussage meist verweigert wird. Über den Schaden der Rechtspflege zufolge der Zeugnisverweigerung läßt sich indes streiten. Bei der Regelung der Zeugnispflicht verdienen vornehmlich zwei Interessenten legislatorische Beachtung, es sind der Dritte, der das Geheimnis dem Zeugen anvertraut hat und der Staat, der gern in das Geheimnis eindringen möchte. Weshalb der selber gar nicht interessierte Zeuge die Entscheidung darüber abgeben soll, ob das Geheimnis gewahrt wird, ist schlechterdings nicht einzusehen. Entweder erscheint das Vertrauensverhältnis dem Staat als der Respektierung bedürftig; dann darf er es nicht durch den Vertrauensmann nach Lust und Belieben verletzen lassen, oder es scheint ihm nicht als so wichtig, daß die strafprozessuale Wahrheitsforschung darunter leiden müßte; dann darf er nicht dem Vertrauensmann zuliebe von dem Eindringen in das Geheimnis Abstand nehmen. Nicht der Geheimnisempfänger ist es ja, auf den es ankommt, sondern der Geheimnisgeber, nicht dem Schutze jenes, sondern dem Schutze dieses gilt das Beweisverbot[2]). Der hier proklamierten Forderung, nach welcher sich der Staat unter Berücksichtigung der kundgetanen Antithesen für ein aut — aut entscheiden soll, gebührt gewiß Beifall. Sonst würde eine Nervosität der Kranken und der Ärztewelt geboren oder gepflegt, die zu dem Nutzen einer dem Arzt bewilligten alternativen Entscheidung außer jedem Verhältnis steht.

In der Erkenntnis der Notwendigkeit eines Wandels des heutigen Zustandes ist man schließlich auf den Vorschlag verfallen, daß der Inhalt ärztlicher Zeugenaussagen nie zur Grundlage werden dürfe eines zum Nachteile des Subjekts des Geheimnisses etwa einzuleitenden Strafverfahrens. Ein Beispiel hierfür:

Der H. ist wegen Körperverletzung der N. angeklagt, weil ihm zur Last gelegt

[1]) Finger in der vergleichenden Darstellung des deutschen und ausländischen Strafrechts. Bes. 7, 8, 367.

[2]) Beling, l. c.

Digitized by Google
Original from THE OHIO STATE UNIVERSITY
Generated on 2018-07-27 13:38 GMT / http://hdl.handle.net/2027/osu.32435056932478
Public Domain in the United States, Google-digitized / http://www.hathitrust.org/access_use#pd-us-google

wurde, daß er sie infiziert habe. Solchenfalls soll nun die Aussage des Arztes der N., der bei dieser schon früher eine Krankheit wahrgenommen hat, wohl im Prozeß gegen H. zu dessen Freispruch verwertet werden dürfen, nicht aber die Grundlage eines neuen Verfahrens gegen die N. bilden können[1]). Mir scheint, hier wird auf Umwegen ein Resultat gesucht, zu dem ein gerader Weg führt. Bleiben wir einmal bei dem angegebenen Beispielsfalle und vergegenwärtigen wir uns dazu, daß der Richter zu einer Verurteilung nur kommen darf bei der vollen Überzeugung von der Schuld des Angeklagten; eine geschlossene Indizienkette ist hierzu also erforderlich. Nun muß aber der Richter bei dem Manko einer ärztlichen Zeugenaussage immer mit der Möglichkeit rechnen, daß die angeblich Angesteckte bereits infiziert war, daß also die Infektion nicht von dem Inkulpaten ausgegangen ist oder auch, daß letzterer überhaupt von seiner Krankheit nichts gewußt hat. Ein lückenloser Schuldbeweis wird darum kaum jemals glücken, er würde denn mit Hilfe des Arztes erbracht. Sonach muß die Überzahl der Fälle eine Freisprechung ergeben, ohne daß um ihrer Herbeiführung willen dem Arzte die Berechtigung einer Zeugenaussage über anvertraute Dinge eingeräumt zu werden braucht. Kaum konstruierbare Ausnahmen aber vermögen natürlich eine Durchbrechung des Prinzips der absoluten Geheimnisbewahrung nimmermehr zu motivieren. Sollte man fürder also das Zeugnis des Arztes über ihm anvertraute Dinge bei der Erforschung der Schuld ausschalten wollen, so wäre dem Werte der Genehmigung zum Verrate des Anvertrauten damit jede Basis endgültig entzogen. De lege ferenda wird nach alledem eine Änderung der Strafprozeßordnung auch in dieser Richtung lebhaft zu erwägen sein, wobei es der Stimmung und den gemachten Erfahrungen der Ärzte beschieden ist, den Reformatoren die bedeutungsvollsten Anregungen zu geben.

Doch nun zurück zum heutigen Rechte.

Wen will das Strafgesetz in seine Satzungen einbeziehen, wenn es den Ärzten ein Zeugnisverweigerungsrecht einräumt? Diese Frage kann den Vertretern der ärztlichen Wissenschaft nicht gänzlich gleichgültig sein. Vielmehr haben sie ein berechtigtes Interesse daran, den Kreis möglichst eng gezogen zu sehen. Denn was für die Schweigepflicht des Strafgesetzbuches gilt, das gilt auch von dem Schweigerecht der Strafprozeßordnung. Der Staat würde, unterstellte er ausschließlich die Ärzte dem Gesetze, damit die Ausübung der Heilkunde seitens der geprüften Medizinalperson fördern[2]). Und dies tut er auch tatsächlich. Denn nach der Gewerbeordnung dürfen sich ausschließlich geprüfte Medizinalpersonen Ärzte nennen. Es muß aber angenommen werden, daß die Schöpfer des Strafgesetzes die allgemein gültigen termini technici in dem Sinne angewandt haben, in dem sie allerwärts verstanden werden. Der Einwurf, daß namentlich Naturärzte und Kurpfuscher durch Indiskretionen großes Unheil stiften können und deshalb mit Fug und Recht dem Gesetze untertan sein müssen, geht fehl. Freilich will das Gesetz durch das Zeugnisverweigerungsrecht der Verhinderung der Heilung von Menschen steuern. Wenn es dabei aber ausschließlich die berufenen Vertreter der Heilkunde ins Auge faßt, so hat es den Schutzwürdigen gegenüber genug getan. Denen, die ihre Genesung an inkompetenter Stelle suchen, erteilt das Gesetz aber, wie dargelegt, in seinen Normen gleichsam einen Ratschlag, indem es die rechte Quelle unterstreicht.

[1]) Finger, l. c.
[2]) Finger, S. 354.

Digitized by Google
Original from THE OHIO STATE UNIVERSITY
Generated on 2018-07-27 13:38 GMT / http://hdl.handle.net/2027/osu.32435056932478
Public Domain in the United States, Google-digitized / http://www.hathitrust.org/access_use#pd-us-google

Auch den im Ausland approbierten Ärzten wird man das Zeugnisverweigerungsrecht abzusprechen haben. „Es ist unrichtig zu glauben, daß die Approbation durch einen außerdeutschen Kulturstaat der in Deutschland erfolgten Approbation rücksichtlich der Bestimmungen der Strafprozeßordnung gleichzustellen sei. Die Gewerbeordnung dokumentiert, daß nach der in ihr vertretenen Anschauung nur die in Deutschland erfolgte Approbation genügende Garantien bietet[1])." Verfechter der entgegengesetzten Auffassung haben demgegenüber daran erinnert, daß in Deutschland eine bedeutende Zahl weiblicher Ärzte praktiziert. Diesen war früher die Erlangung inländischer Qualifikation durch die deutsche Gesetzgebung verschlossen, was zur Folge hatte, daß, wie Auerbach[2]) ausführt, die weiblichen Ärzte fast alle nach Beendigung regelrechter medizinischer Studien das Staatsexamen im Ausland bestanden und ihre Approbation als Ärzte dortselbst erlangten. Ein vor längerer Zeit ergangener Beschluß des Frankfurter Landgerichts (Frankfurter Zeitung vom 24. 8. 1901) hat nun den im Ausland approbierten Ärztinnen (und Ärzten) das Zeugnisverweigerungsrecht abgesprochen. Die in einem solchen Entscheid liegende Härte soll nicht verkannt werden, solange er gegen die wirkt, denen trotz ihres Vollbesitzes der an sich dazu erforderlichen Qualitäten gesetzliche Formalien die Approbation verschließen. Seitdem aber der Erlangung der inländischen Qualifikation nichts mehr im Wege steht, hat der gekennzeichnete Gerichtsentscheid seine rigorose Wirkung zum guten Teil eingebüßt. Soweit man also nicht dafür kämpft, allen mit der „Heilung" des Publikums sich befassenden Personen ein Recht zur Verweigerung des Zeugnisses zu geben, sondern dieses Recht nur für den erstrebt, der „der Heilkunst und Heilwissenschaft sich berufsmäßig widmet und nach Erledigung regelmäßiger wissenschaftlicher Studien ein wissenschaftliches Staatsexamen abgelegt hat", soweit hat die hier gestreifte Streitfrage bei der heutigen Gesetzgebung für die Ärztewelt kein brennendes Interesse mehr.

Weit wichtiger ist die Feststellung, was der Arzt als ihm anvertraut zu betrachten hat bzw. wie weit er unter Berufung auf das ihm bei Ausübung seines Berufes Anvertraute sein Zeugnisverweigerungsrecht ausdehnen darf. Der Zweck des Gesetzes führt ohne weiteres dazu, nicht ausschließlich die unter der Auflage der Geheimhaltung mitgeteilten Tatsachen vor Gericht verschweigen zu dürfen. Der Patient kann zu der Bitte um Diskretion schon deshalb außerstande sein, weil er die Natur seines Leidens oft gar nicht kennt. Soll hier nicht Vernunft zum Unsinn werden, so wird man annehmen müssen, daß das Diskretionsersuchen dadurch ersetzt wird, daß sich der Kranke in des Arztes Behandlung begibt und dem Arzte dadurch einen Einblick in seinen körperlichen Zustand verschafft, vorausgesetzt, daß dieser Einblick dem Arzt den Schluß nahelegt, dem Kranken möchte eine Kundgabe des Leidens, wenn er es kennt, unangenehm oder nachteilig sein. Läßt sich ein solches Interesse des Kranken an der Verschwiegenheit des Arztes vernünftigerweise nicht einmal mutmaßen, so hieße es unter Umständen den Begriff des Vertrauens überspannen, obschon ich zugebe, daß man hierüber zweifelhaft sein kann. Meines Erachtens aber involviert ein Vertrauen doch wohl eine Mitteilung, die man nur einem bestimmten Adressaten, keinesfalls aber jedem Menschen machen würde. Wenn also ein Arzt bei H. erzählt: „Ich komme von Ihrem Freunde W., der Ärmste

[1]) Rotschild in Goldammers Archiv. 45. Jahrgang, S. 419.

[2]) Jur. Wochenschr. *31*, 381 ff.

Digitized by Google
Original from THE OHIO STATE UNIVERSITY
Generated on 2018-07-27 13:38 GMT / http://hdl.handle.net/2027/osu.32435056932478
Public Domain in the United States, Google-digitized / http://www.hathitrust.org/access_use#pd-us-google

hat sich den Fuß verstaucht", so wird der Arzt vernünftiger Deutung zufolge nichts ihm „Anvertrautes" preisgegeben haben. Freilich kommt man bei solcher Terminologie unter Umständen leicht ins Uferlose, während es doch zweckdienlich ist, gerade hier scharf umrissene und möglichst eng gesteckte Grenzen zu ziehen.

Natürlich ist der Arzt nicht lediglich im Hinblick auf körperliche oder geistige Gebrechen seines Patienten zeugnisverweigerungsberechtigt. Vielmehr gilt sein Recht zur Verweigerung der Aussage eben rücksichtlich aller Dinge, die ihm bei der Ausübung seines Berufes anvertraut sind. Exempla docent:

Ein Arzt kommt zu einem Kranken und konstatiert eine schwere Gemütserkrankung. Hierdurch wird er zu Fragen nach der Entstehungsgeschichte der Krankheit veranlaßt, wobei er von dem gänzlichen Vermögensverfall der Familie Kenntnis erhält. Zweifellos bildet auch diese Kundgabe ein Objekt des Zeugnisverweigerungsrechtes.

Ein zweiter Fall:

Der zu dem Patienten gerufene Arzt stellt Lues fest. Er erörtert angesichts dessen die Frage nach der hereditären Belastung und hört, daß schon der Vater Syphilitiker war. Solchenfalls wäre dem Arzte auch gegenüber dem Vater des Patienten bei den Erörterungen über den Gesundheitszustand ein Zeugnisverweigerungsrecht erwachsen; beruht doch auch hier seine Mitwisserschaft auf dem ihm bei Ausübung des Berufes Anvertrauten. Das Strafrecht nimmt an, im Zweifel gelte das dem Arzte in der Praxis Mitgeteilte als ihm anvertraut, eine Annahme, die in gleichem Maße auf die Strafprozeßordnung zutrifft. Letzten Endes entscheidet natürlich nur das Gepräge des einzelnen Falles, ob der Patient zum Arzte, oder ob der Mann zum Mann gesprochen hat. Kuriert der Arzt einen Kranken, der ihm beiläufig erzählt, er habe sich in zwei Wochen zu duellieren, so kann man nicht sagen, der Arzt habe von dem Duell in seiner Eigenschaft als solcher Kenntnis bekommen.

Kürzlich hatte sich übrigens das Reichsgericht mit der hier behandelten Frage zu befassen. Ohne damit wesentlich Neues auszusprechen, erklärte es unter dem 18. Oktober 1909[1]) angesichts der Verweigerung des Gutachtens seitens des Dr. A., der sich dabei auf seine Pflicht zur Verschwiegenheit berufen hatte, die Weigerung für berechtigt. Denn der Arzt durfte sein Gutachten nicht nur in Ansehung dessen verweigern, was ihm bei Ausübung seines Berufs mündlich oder schriftlich von Person zu Person anvertraut war, sondern auch bezüglich anderer Wahrnehmungen, die er bei der in Frage kommenden Gelegenheit infolge seiner Zuziehung als Arzt gemacht hatte. Hinsichtlich des Verteidigers sagen die Motive ausdrücklich, zur Verweigerung des Zeugnisses genüge es, daß der Zeuge in seiner Eigenschaft als Verteidiger von der betreffenden Tatsache Kenntnis genommen habe. Nach dem Zwecke des Gesetzes muß das gleiche aber auch für Ärzte gelten.

Dieses Urteil leitet über zu einigen Worten über die Pflicht zur Erstattung und die Befugnis zur Verweigerung des Gutachtens. Zur Abgabe medizinischer Gutachten sind die Ärzte nach § 20 Abs. 1 StrPO. verpflichtet. Dort heißt es:

„Der zum Sachverständigen Ernannte hat der Ernennung Folge zu leisten, wenn er zur Erstattung von Gutachten der erforderlichen Art öffentlich bestellt ist, oder wenn er die Wissenschaft, die Kunst oder das Gewerbe, deren Kenntnis Voraus-

[1]) Abgedr. in der Deutschen Jur.-Zeitung, 1910, Nr. 1, S. 81.

Digitized by Google
Original from THE OHIO STATE UNIVERSITY
Generated on 2018-07-27 13:38 GMT / http://hdl.handle.net/2027/osu.32435056932478
Public Domain in the United States, Google-digitized / http://www.hathitrust.org/access_use#pd-us-google

setzung der Begutachtung ist, öffentlich zum Erwerbe ausübt, oder wenn er zur Ausübung derselben öffentlich bestellt oder ermächtigt ist."

Nach dieser Wortfassung ergibt sich die Notwendigkeit, auch nicht mehr praktizierende Ärzte der Pflicht zur Erstattung von Gutachten zu unterwerfen, weil sie „zur Ausübung der Wissenschaft öffentlich ermächtigt sind". Ein Ausspruch des OLG. München vom 16. November 1907 verpflichtet auch Universitätsprofessoren, sich als Sachverständige vernehmen zu lassen, wenn die Wissenschaft, deren Kenntnis Voraussetzung der Begutachtung ist, Gegenstand ihrer Lehraufgabe ist[1]). Die Tätigkeit des Gutachters aber erstreckt sich auch auf die Vornahme der zur Abgabe des Gutachtens erforderlichen, sachverständigen Untersuchung.

Über das Gutachtenverweigerungsrecht läßt sich nach Kenntnisnahme des Rechts zur Verweigerung von Zeugnissen nichts Neues sagen. Es genügt hier der Hinweis auf § 76 StrPO.; er lautet:

„Dieselben Gründe, welche einen Zeugen berechtigen, das Zeugnis zu verweigern, berechtigen einen Sachverständigen zur Verweigerung des Gutachtens. Auch aus anderen Gründen kann ein Sachverständiger von der Verpflichtung zur Erstattung des Gutachtens entbunden werden." Nach den Ausführungen Belings[2]) wird nun die Bedeutung des Rechts zur Auskunftsverweigerung häufig dadurch illusorisch gemacht, daß die Praxis keinen Anstand nimmt, Durchsuchungen und Beschlagnahmen vorzunehmen, um als Beweismittel für die Untersuchung bedeutungsvolle Gegenstände zutage zu fördern. „Verweigert z. B. ein Arzt sein Zeugnis über die vertraulichen Mitteilungen, die ihm der Patient gemacht hat, so wird einfach dem Arzte das Krankenjournal weggenommen und an der Hand der dort enthaltenen Aufzeichnungen das Nötige doch ermittelt."

Ein solches Vorgehen ist indes durchaus ungesetzlich. Die Strafprozeßordnung schließt vielmehr gegenüber den zur Verweigerung des Zeugnisses Berechtigten diese Zwangsmittel ausdrücklich aus.

[1]) Löwe, S. 338.
[2]) l. c.

Digitized by Google
Original from THE OHIO STATE UNIVERSITY
Generated on 2018-07-27 13:38 GMT / http://hdl.handle.net/2027/osu.32435056932478
Public Domain in the United States, Google-digitized / http://www.hathitrust.org/access_use#pd-us-google

REFERATE.

Krause, K., Beiträge zur pathologischen Anatomie der Hirnsyphilis und der Klinik der Geistesstörungen bei syphilitischen Hirnerkrankungen. Mit 42 Abb. im Text und 12 lithographischen Tafeln. Vorwort von Th. Ziehen. G. Fischer, Jena 1915. 592 S. 24 M.

Das vorliegende Werk bildet die Frucht einer über viele Jahre fortgesetzten eifrigen Sammelarbeit auf klinischem und pathologisch-anatomischem Gebiete. Ein Teil der klinischen Vorstudien reicht nahezu zwei Jahrzehnte, in die frühe Assistentenzeit des Verf. an den psychiatrischen Kliniken in Jena und Berlin, zurück. Die damals in den Anfangsstadien beobachteten Formen von Hirnsyphilis kamen, teils wegen ihres ungewöhnlich protrahierten und chronischen Verlaufes, teils aus äußeren Gründen, erst viel später zur histopathologischen Verarbeitung. Inzwischen eingetretene grundlegende Erweiterungen unserer Kenntnisse in allen mit der Syphilis in Zusammenhang stehenden Fragen und davon abhängige ebenso wesentliche Änderungen der Anschauungen über syphilitische Erkrankungen des Zentralnervensystems verzögerten den Abschluß der Untersuchungen, wie Verf. in der Einleitung selbst mitteilt, immer wieder. Aber gerade darin liegt ein Hauptwert derartiger langfristiger Forschungen wie der vorliegenden, daß sie das gesteckte Ziel unabhängig von wissenschaftlichen Zeitströmungen und ohne Rücksicht auf literarische Augenblickserfolge unbeirrt weiter verfolgen. Es ist zu begrüßen, daß die Arbeit noch in den letzten Friedenswochen beendet werden konnte und daß Verfasser und Verleger Druck und Ausgabe des Buches trotz großer Schwierigkeiten während des Krieges durchgeführt haben.

Wie der Titel besagt, will Verf. nur „Beiträge" liefern. Aber, dies sei vorweggenommen, über die Beschreibung der eigenen Beobachtungen und über die ergebnisreichen mikroskopischen Befunde hinaus wird eine auf sorgfältiges Quellenstudium gegründete historische und kritische Darstellung der ganzen Lehre von der Hirnsyphilis gebracht, so daß das Buch in vielen Fragen als Nachschlagewerk dienen und empfohlen werden kann. Namentlich die literarischen Zusammenstellungen über die syphilitischen Geistesstörungen und über die Histopathologie der Hirnlues, ferner die kritischen Erörterungen der verschiedenen Lehren von den syphilitischen und metasyphilitischen Prozessen im Gehirn und Rückenmark können von jedermann, der über diese Dinge sich unterrichten oder selber auf den Gebieten arbeiten will, mit größtem Nutzen gelesen werden.

Seiner Kasuistik schickt Verf. eine Reihe teilweise sehr umfangreicher Kapitel voraus (S. 1—153) über Ätiologie und Pathogenese der Syphilis, Pathologie und pathologische Anatomie der Syphilis im allgemeinen, pathologische Anatomie der Hirnsyphilis, Geschichte und Literatur der syphilitischen Geistesstörungen. Hier werden alle strittigen Fragen im voraus kritisch besprochen unter Zugrundelegung der vorhandenen Literatur. Besonders gründlich ist der spezifische paralytische Hirnprozeß und die Abgrenzung desselben gegen die eigentliche Hirnsyphilis sowie gegen die Arteriosclerosis cerebi behandelt. Auch die hereditäre Lues und die juvenile Paralyse sowie die Beziehung gewisser Allgemeinerkrankungen des Nervensystems (Epilepsie, Neurasthenie), ferner der ätiologische Zusammenhang von Idiotie und gewissen Psychosen zur Syphilis finden entsprechende Bewertung. Da schließlich auch die serologischen und cytologischen Methoden der Blut- und Liquoruntersuchung und deren Bedeutung namentlich für die Differentialdiagnose von Paralyse und Hirnsyphilis berücksichtigt sind, bilden die einleitenden literarischen Kapitel eine vollständige Übersicht über die gesamte Entwicklung und den heutigen Stand unserer Kenntnisse auf diesen Gebieten. Als Ergänzung zu der vorliegenden Histopathologie stellt Verf. für später einen zweiten Band, „Klinische Pathologie der Hirnsyphilis", in Aussicht.

Die eigene Kasuistik umfaßt 18 Krankheitsfälle verschiedenartigster klinischer Verlaufsformen von Hirnsyphilis mit ausführlichen Krankheitsberichten und den jeweils erhobenen

Generated on 2018-07-27 13:38 GMT / http://hdl.handle.net/2027/osu.32435056932478
Public Domain in the United States, Google-digitized / http://www.hathitrust.org/access_use#pd-us-google
Digitized by Google
Original from THE OHIO STATE UNIVERSITY

Sektionsbefunden (S. 184—559). Die Ergebnisse der mikroskopischen Untersuchung sind durch gute Abbildungen aufs reichste anschaulich gemacht. Es bedarf keiner Hervorhebung und schmälert das Verdienst K.s nicht im geringsten, daß er auf vorbereitetem Boden gearbeitet hat. Was nach den klassischen, das Wesen der in Betracht kommenden histopathologischen Prozesse aufdeckenden Arbeiten Nissls und Alzheimers hier noch zutage gefördert wird, gibt in der Haupsache nur den Prüfstein ab für die Richtigkeit der durch jene gewonnenen Grundanschauungen. K. betont selbst bei jeder Gelegenheit, daß seine mikroskopischen Befunde im wesentlichen mit denen der genannten Autoren übereinstimmen. Sein Hauptverdienst liegt in der Gegenüberstellung sorgfältig während eines jahrelangen Verlaufs beobachteter Krankheitszustände und der entsprechenden mikroskopischen Bilder am Zentralnervensystem. In vieler Hinsicht hat er so zur Klärung strittiger Punkte und zur Beseitigung mancher Unsicherheit auch in praktisch wichtigen Fragen beigetragen. Aus der großen Fülle von Einzelheiten sei nur eine wichtige Feststellung herausgegriffen: die noch heute vielfach bestrittene „nicht gummöse, diffuse syphilitische Meningitis bzw. Meningoencephalitis", die er in 9 Fällen von Hirnlues nachweisen konnte und im Gegensatz zu manchen Autoren der diffusen paralytischen und der gummösen Hirnerkrankung gegenüberstellt. Sie ist, wie schon Alzheimer im Prinzip angegeben hatte, in allen Fällen gekennzeichnet durch eine ausgebreitete primäre zellige (vorwiegend lymphocytäre) Infiltration der Meningen, besonders ihrer Gefäße, an die sich sekundär erst Neubildungsvorgänge an den fixen Bindegewebs- und Gefäßzellen und schließlich auch ein Übergreifen der Veränderungen auf die Gefäße der Hirnsubstanz mit Parenchymdegeneration anschließt (Lues cerebri diffusa). Durch diese Merkmale grenzt sich, wie K. eingehend begründet, die einfache diffuse syphilitische Meningitis histopathologisch sowohl von der gummösen Hirnsyphilis wie dem Prozeß der progressiven Paralyse mit Sicherheit ab. Neben die genannten syphilogenen Hirnprozesse tritt als weitere, schon lange bekannte Hauptgruppe die spezifische „syphilitische Erkrankung der Hirnarterien". K. möchte es auf Grund seines Materials als zweifelhaft hinstellen, ob es eine reine und isolierte syphilitische Gefäßerkrankung des Gehirns gibt, wie sie beschrieben worden ist. In seinen Fällen stand die syphilitische Entzündung der großen Hirnarterien stets in nachweisbarem Zusammenhang mit gleichzeitig bestehenden meningealen Entzündungsvorgängen. Dagegen hält er mit Entschiedenheit an der syphilitischen Genese mancher sog. arteriosklerotischer Veränderungen fest. Diese „können an einer Arterie für sich bestehen in Verbindung mit entzündlichen syphilitischen Prozessen an anderen Arterien, sie können aber auch an ein und demselben Gefäß mit syphilitischen entzündlichen Veränderungen sich so eng verknüpfen, daß das Gesamtbild auf eine gemeinsame Entwicklung und Ausbildung hinweist". K. stimmt auch in diesem Punkte mit Alzheimer überein, der gleichfalls degenerative Prozesse an den Hirnarterien bei der syphilitischen Endarteritis nachgewiesen hatte und zugestand, daß er eine Abgrenzung derselben gegen die Arteriosklerose nicht durchzuführen vermöge.

Über die offenbar seltene, von Nissl zuerst als nicht entzündliche Form der Hirnlues abgegrenzte „Syphilis der kleinen Rindengefäße", zu der Alzheimer, Ilberg, Wilmans-Ranke und Sagel Beiträge geliefert haben, besitzt K. kein eigenes Beobachtungsmaterial.

In einem Schlußkapitel unternimmt Verf. eine Gruppierung der beobachteten klinischen Krankheitsfälle in bestimmte Verlaufstypen an der Hand der jeweiligen anatomischen Befunde, betont aber selbst, daß diese Einteilung mehr als ein Versuch zu einer Systematik nicht sein soll. K. Brodmann.

Ziehen, Th., Die Geisteskrankheiten des Kindesalters. 1. Hälfte. Mit 26 Abbildungen. Berlin, Reuther und Reichard. 1915. 216 Seiten. Preis 6.50 M.

Die vorliegende Veröffentlichung stellt die erste Hälfte einer sehr erweiterten Neubearbeitung von Abhandlungen dar, welche der Verf. früher in der „Sammlung von Abhandlungen aus dem Gebiete der pädagogischen Psychologie und Physiologie" veröffentlicht hat. Das Buch ist für den Arzt wie für den Lehrer bestimmt; doch beabsichtigt offenbar nach der ganzen Art der Darstellung der Verf. vor allem für den Lehrer zu schreiben, der, wenn er „sich der Erziehung und dem Unterricht abnormer, z. B. schwachsinniger Kinder widmet, sich in bestimmtem Umfang auch ärztliche Kenntnisse

Digitized by Google
Original from THE OHIO STATE UNIVERSITY
Generated on 2018-07-27 13:38 GMT / http://hdl.handle.net/2027/osu.32435056932478
Public Domain in the United States, Google-digitized / http://www.hathitrust.org/access_use#pd-us-google

erwerben muß, um seine Zöglinge richtig verstehen zu können." Verf. teilt die Geisteskrankheiten des Kindesalters wie die späterer Altersstufen in Psychosen mit Intelligenzdefekt (Defektpsychosen) und Psychosen ohne Intelligenzdefekt ein. Verf. behandelt in dem vorliegenden Teil die Defektpsychosen. Er erörtert in ausführlicher Weise die bei der Geburt oder bis zum 4. Lebensjahr in Erscheinung tretenden „angeborenen Defektpsychosen" in bezug auf Ursachen, Sektionsbefunde, Symptome, klinische Varietäten, Diagnose und Behandlung und dann kurz die erworbenen Defektpsychosen, zu welchen er die Dementia paralytica, epileptica, bei Herderkrankungen, traumatica, toxica und praecox rechnet. O. Vogt.

Generated on 2018-07-27 13:38 GMT / http://hdl.handle.net/2027/osu.32435056932478
Public Domain in the United States, Google-digitized / http://www.hathitrust.org/access_use#pd-us-google
Digitized by Google
Original from THE OHIO STATE UNIVERSITY

JOURNAL FÜR PSYCHOLOGIE UND NEUROLOGIE.

Band 22. Heft 6.

(Aus der Psychiatrischen Klinik und Poliklinik der Universität Zürich, Arbeiten unter Leitung von Prof. Dr. Hans W. Maier.)

Beiträge zur Kasuistik der psychischen Infektionen.

Von

Armin W. Wedekind, Zürich.

Schon im Anfang des letzten Jahrhunderts wurden Fälle von Massenepidemien als psychische Infektion von psychiatrischer Seite beschrieben. Es waren das historisch-medizinische Studien über Vorkommnisse des Mittelalters, wie die Kreuzzüge, die Kinderkreuzzüge, der Veitstanz und viele religiöse Gebräuche, die damals ihr Unwesen trieben und von denen sich einzelne bis in unsere Zeit hinübergerettet haben[1]).

In der 2. Hälfte des vergangenen Jahrhunderts wandte sich die Aufmerksamkeit mehr den Familienepidemien und jenen vereinzelten Fällen von Übertragung von Geisteskrankheiten zu, welche die Franzosen „folie à deux" nannten und wofür 1883 von Lehmann (44) der Name „induziertes Irresein" geprägt wurde. Dieser Begriff war ursprünglich weiter, als die folie à deux der Franzosen, indem auch kleinere Epidemien dazugerechnet wurden. Mit der Zeit aber wurde er so eingeschränkt, daß heutigestages die Frage besteht, ob das induzierte Irresein strenggenommen überhaupt vorkomme (siehe unten). Die französischen Autoren erwähnen nur Fälle von Paranoiaübertragung. Immerhin ist hier die Paranoia nicht in dem modern Kraepelinschen Sinne gefaßt, sondern umfaßt auch Bilder, die heute zur Schizophrenie, Hysterie und Psychopathie zählen. Sie stellen in der folie à deux folgende Unterabteilungen auf:

1. Folie imposée; Fälle, die nur während der beständigen Einwirkung der erkrankten Persönlichkeit Symptome zeigen.
2. Folie communiquée; die übernommenen Wahnideen werden auch nach der Trennung beibehalten und weiter verarbeitet. Die Krankheit hat abgefärbt, indem die Ansteckung tief ins Seelenleben eindrang.
3. Folie simultanée (gémellaire); zwei oder mehr beisammenlebende Personen erkranken gleichzeitig an derselben Psychose, ohne daß ein psychisch genetischer Zusammenhang ersichtlich ist.
4. Folie transformée; zwei oder mehr Geisteskranke übertragen aufeinander ihre Symptome. Das kann einseitig oder gegenseitig geschehen. Dazu hat Weigandt (88) eine Zusammenstellung der hier in Betracht kommenden Psychosen und Symptome gemacht.

[1]) Man vergleiche das Literaturverzeichnis bei Wollenberg (91) und Schoenfels (71).

Digitized by Google
Original from THE OHIO STATE UNIVERSITY
Generated on 2018-07-27 13:38 GMT / http://hdl.handle.net/2027/osu.32435056932478
Public Domain in the United States, Google-digitized / http://www.hathitrust.org/access_use#pd-us-google

Wir wollen gleich hier bemerken, daß die unter 3. und 4. genannten Fälle nicht zum induzierten Irresein, wie wir es verstehen, noch zu den psychischen Infektionen in dem Sinne, daß die Ansteckung kausal bedeutsam ist, gerechnet werden können.

Von den deutschen Autoren haben 1889 schon Wollenberg (91) und 1902 Koelpin (41) gesagt, daß eigentlich nur die erste Form der Franzosen, die folie imposée, zum induzierten Irresein gerechnet werden könne. Wollenberg behauptet, daß namentlich Hysterie und Paranoia, seltener manische und melancholische Zustände übertragen werden. Kroener 1890 (43) ist der Ansicht, daß man die folie imposée von der folie communiquée nicht trennen dürfe, da erstere nur die Vorstufe der letzteren sei. Schoenfeld 1894 (71) rechnet nur die folie communiquée zum induzierten Irresein. Er verlangt, daß eine eigentliche Psychose übertragen werde, als klinisch abgegrenztes Bild, nicht nur in einzelnen Symptomen. Eine Psychose aber bleibe bestehen und weiche nicht logischen Gegengründen. Er scheidet, wie wir oben schon vorgeschlagen, die folie simultanée und transformée der Franzosen aus; ferner die Emotionspsychosen, da bei diesen die Infektion nur die Rolle einer Gelegenheitsursache spiele. Weigandt 1905 (88) fordert bestimmten Nachweis, daß die infizierte Person ohne jene Ansteckung nicht erkrankt wäre.

Danach stellt er eine Einteilung des induzierten Irreseins auf, mit besonderer Berücksichtigung der vererbten Disposition:

1. Die infizierte Person ist erblich belastet, so daß die Infektion einer Gelegenheitsursache gleichkommt. Dazu gehören:
   a) Blutsverwandte; z. B. Zwillinge mit derselben Psychose, welche Tatsache zu der Theorie einer in allen Einzelheiten vererbten Geisteskrankheit führte.
   b) Erblich stark Belastete ohne Blutsverwandtschaft und zu Geisteskrankheiten Disponierte; z. B. Eheleute, die an Paranoia oder Melancholie erkranken.
   c) Bereits Geisteskranke, die sich gegenseitig in der Art des Auftretens ihrer Symptome beeinflussen = Folie transformée.
2. Die infizierte Person ist völlig gesund = Folie imposée der Franzosen, oder induziertes Irresein im engeren Sinne des Wortes. Dabei kann es sich um auch ganz akute, vorübergehende Zustände handeln, z. B. Fälle von Hysterie.
3. Der Geisteskranke überträgt nur Symptome seiner Krankheit auf psychisch Gesunde, ohne daß sie ausgesprochen geisteskrank in landläufigem Sinne werden und sämtliche Symptome des Kranken übernehmen. Gerade diese Fälle nennt Weigandt die sozial gefährlichen; z. B. affektbetonte Ideen, die zu gemeingefährlichen Handlungen führen.

Meyer 1905 (50) nimmt eine Induktionsmöglichkeit bei Paranoia und Dementia praecox an, bestreitet sie aber beim zirkulären Irresein. 1908 schreibt Ast (2): Es gibt keine eigentliche Übertragung einer echten Psychose. Die beschriebenen Fälle seien alle durch den Kontakt nur ausgelöst worden und haben den Inhalt des Symptomenkomplexes übernommen. Die Induktion spielt nach ihm nur bei der folie imposée Schwachsinniger und abnorm Suggestiver eine Rolle.

Generated on 2018-07-27 13:38 GMT / http://hdl.handle.net/2027/osu.32435056932478
Public Domain in the United States, Google-digitized / http://www.hathitrust.org/access_use#pd-us-google
Digitized by Google
Original from THE OHIO STATE UNIVERSITY

Nur äußerst selten würden Gesunde beeinflußt. In beiden Fällen trete nach der Trennung rasch wieder Heilung ein, was allein schon dafür spreche, daß keine eigentliche Psychose übertragen worden sei. Leibowitz 1910 (45) stellt eine ähnliche Einteilung wie Weigandt auf.

Partenheimer 1911 (59) beschreibt 5 Fälle, die unserer Meinung nach eben der 3. und 4. Unterabteilung der Franzosen entsprechen. Er schließt die Emotionspsychosen vom induzierten Irresein aus, weil die induzierende Person nur auslösendes Moment sei und die induzierte oft auch ein ganz anderes Krankheitsbild zeige. Er glaubt, daß eine erbliche Disposition für die Entstehung des induzierten Irreseins verlangt werde, und daß man gerade deshalb von einer eigentlichen Übertragung nicht sprechen könne. Ein gesunder Mensch aber lasse sich von einem Geisteskranken schon gar nicht beeinflussen. So kommt Partenheimer zum Schlusse, daß das induzierte Irresein strenggenommen gar nicht vorkomme. Eine Erkrankung einer erblich nicht belasteten, also nicht prädisponierten Person lediglich durch Umgang mit Geisteskranken an einer mit diesen identischen Psychose, die auch nach Isolierung noch anhalte, gebe es nicht. Etwas Ähnliches treffe man höchstens bei Paranoia. Bonhoeffer 1911 (9) nennt das induzierte Irresein einen psychogenen Erkrankungsvorgang auf dem Boden leichter Debilität. Dazu komme fast immer eine Disposition in Betracht, auch bei der Übertragung von manisch-depressiven Zustandsbildern. Dementia praecox kann seiner Meinung nach nicht induziert werden. Riebeth 1914 (62) dagegen glaubt, daß bei Dementia praecox eine psychogene Auslösung möglich ist. Zudem gebe es Fälle, wo eine Hysterie die Dementia verdecke. Auch Bleuler (5) ist der Ansicht, daß eine emotive Einwirkung bei vorhandenem primären Krankheitsprozeß sekundäre Erscheinungen von Dementia praecox hervorrufen kann und so für die Ausgestaltung der Symptome Bedeutung habe.

Nach Riebeth erfüllt das induzierte Irresein alle Forderungen, die an eine psychogene Krankheit gestellt werden. Es gäbe dabei Übergänge von leichter psychischer Affektion bis zur unheilbaren Psychose. Doch sei bei Fällen, wo eine ganze Krankheit übertragen werde, die Induktion nur auslösende Ursache. Eine Geisteskrankheit könne bei einer anderen, disponierten Person durch emotive Einwirkung eine psychische Störung hervorrufen, ohne daß eine innere Verwandtschaft zwischen induzierender und induzierter Psychose vorhanden ist. Die Primärerkrankung spielt dann die Rolle irgendeiner psychischen Veranlassung. Durch Induktion können bei sekundär Erkrankten psychogene Krankheitsformen hervorgerufen werden, falls eine Disposition, die Riebeth hier Suggestibilität nennt, vorhanden ist. Eine Paranoia im engeren Sinne könne nicht übertragen werden. Organische Psychosen könnten auch nur bei starker Veranlagung durch Induktion in ihrem Ausbruch beeinflußt werden. Die direkte Übertragung einer Psychose sei nicht bewiesen. Auf Gesunde mit „undisziplinierter Intelligenz" würden zuweilen psychopathische Symptomenkomplexe übertragen, z. B. durch Massensuggestion. Zum Schlusse schlägt Riebeth vor, die Bezeichnung „folie imposée" nur für die rein psychogenen Erkrankungen, „folie communiquée" für die Fälle, wo Symptomenkomplexe bei organisch aufzufassenden Erkrankungen übertragen werden, zu verwenden.

Kraepelin 1915 (42) trennt unter psychischer Ansteckung vom induzierten

Digitized by Google
Original from THE OHIO STATE UNIVERSITY
Generated on 2018-07-27 13:38 GMT / http://hdl.handle.net/2027/osu.32435056932478
Public Domain in the United States, Google-digitized / http://www.hathitrust.org/access_use#pd-us-google

Irresein die Fälle von Massen- und kleineren Epidemien, wo man nicht von einer eigentlichen Geisteskrankheit sprechen könne, sondern von einem vorübergehenden Zustande, in dem durch die Erregung die Besonnenheit getrübt und die Selbstbeherrschung aufgehoben sei.

Beim induzierten Irresein unterscheidet Kraepelin folgende drei Abteilungen:

1. Induziertes Irresein bei Hysterischen oder bei manisch-depressiven Zuständen, als eine gemütliche Erregung, wobei sich die Krankheitsbilder der aktiven und passiven Person nicht genau zu gleichen brauchen.
2. Folie imposée, bei der einzelne Störungen oder ganze Krankheitsbilder (z. B. Hysterie, religiöser Wahnsinn, Querulantenwahn, andere paranoische Bilder, pathologische Schwindler usw.) meist ohne daß eine selbständige Verarbeitung eintrete, dauernd oder vorübergehend übertragen werden.
3. Folie communiquée: Darunter versteht er das seltene Auftreten von einer Psychose, wie der Dementia praecox oder dem manisch-depressiven Irresein, mit von außen aufgenommenen Wahnbildungen, aber in durchaus selbständiger Entwicklung. Dabei ist anzunehmen, daß nur solche Personen in der Familie durch die Erregung bei dem Ausbruch einer Geistesstörung eines Verwandten erkranken, die schon den Keim des Leidens in sich tragen.

Kasuistik.

Fall I.

Das Grenzwerk L. liegt auf einsamer Bergeshöhe, ungefähr zwei Stunden entfernt von jeder menschlichen Behausung inmitten wilder Felsen. Es wird in Friedenszeiten von einer ca. 20 Mann starken Besatzung gehalten, die unter der Führung eines höheren Unteroffiziers steht. Die Mannschaft ist bei schlechter Witterung vollständig von der Welt abgeschnitten. Sie wird alle 4 Wochen abgelöst.

Am 22. Juni 1909 — also in vollem Frieden — erschoß sich der 22jährige Soldat Z. auf dem Abort der Kasematte mit dem Ordonnanzgewehr. Derselbe war wegen Trunkenheit seit 8 Tagen in scharfem Arrest und hätte am morgigen Tag aus seiner Haft entlassen und nach einer anderen Garnison versetzt werden sollen. Als er aus dem Arrestlokal zum Mittagessen ins Speisezimmer geführt wurde, verlangte er auf den Abtritt zu gehen. Neben der Türe standen am Rechen die geladenen Gewehre der Wache. Es gelang ihm, unbemerkt eines davon mit in den Abort zu nehmen. Dort drehte er sich aus Papier einen Bolzen, steckte ihn in den Abzugsbügel, worauf er mit den Füßen abdrückte. Die anderen Soldaten saßen gerade beim Mittagessen, als der Schuß krachte; sie stürzten herbei und fanden die Türe verschlossen. Auf ihr Rufen hin ertönte kein Laut, so daß sie sofort ein Unglück vermuteten und ins Tal berichteten. Im Beisein des Militärarztes wurde die Türe geöffnet: Mit zerschmettertem Schädel lag der Tote da, Knochensplitter und Hirnfetzen hingen an den Wänden. In seinen Taschen fand man 4 Liebesbriefe an vier Geliebte gerichtet, alle ungefähr gleichlautend über das Thema: „Es hat nicht sollen sein"; ferner zwei Schmähbriefe an Vorgesetzte mit „vorzüglicher Hochachtung" unterzeichnet. Sein Vater war Alkoholiker und endete ebenfalls durch Selbstmord; ein Bruder war Trinker. In den Augen seiner Kameraden war er, abgesehen von seinem Trinken, ein ordentlicher Mensch gewesen. Er hatte jeden Monat einen Teil seines Verdienstes seiner kranken Mutter nach Hause geschickt.

Seine Versetzung aus dem Dienst schien er sehr schwer genommen zu haben.

Da die Leiche wegen Transportschwierigkeiten nicht sofort weggeschafft werden konnte, wurde sie im Gange der Kasematte aufgebahrt. Der Abort mußte gründlich gereinigt, die Knochenfetzen verbrannt werden. Das Hirn wurde, da es nicht mehr im

Digitized by Google
Original from THE OHIO STATE UNIVERSITY
Generated on 2018-07-27 13:38 GMT / http://hdl.handle.net/2027/osu.32435056932478
Public Domain in the United States, Google-digitized / http://www.hathitrust.org/access_use#pd-us-google

Kopfe Platz hatte, in einem Gefäß in der Nähe des Fort begraben; das Bettzeug und die Matratze des Verstorbenen mit Petroleum übergossen und verbrannt.

Alle diese Ereignisse waren dazu angetan, die Besatzung in eine eigentümlich aufgeregte Stimmung zu versetzen. Dadurch, daß sie oft über den Vorfall sprachen, die entsetzlichen Eindrücke der Bergung sich immer wieder vor Augen führten, wurde die erste Aufregung frisch erhalten und so sehr genährt, daß fast alle in einen unheimlichen Gemütszustand gerieten. Keiner wagte mehr, jenen Abort zu benutzen, oder das Eßgeschirr zu holen, welches in dem Gang stand, wo die Leiche aufbewahrt wurde.

Die Leiche wurde abgeholt, aber keiner der Kameraden durfte zur Beerdigung mitgehen. So blieb auch jetzt noch jenes Grauen unter den Leuten bestehen. Sie kamen auf die Idee, daß der Geist ihres Kameraden in der Umgebung des Forts umgehe, da er wegen seines Verbrechens nicht zur Ruhe komme. Durch Erzählen von ähnlichen Schauergeschichten wurde die Atmosphäre immer gedrückter und ängstlicher. Der 30jährige Rechnungsunteroffizier W., der notorischer Trinker ist, wollte nicht mehr allein in seinem Zimmer schlafen, ja er wagte sich kaum ins Bett und wäre niemals anders als mit der geladenen Pistole neben sich eingeschlafen. Er war nur zufälligerweise im Werk anwesend. Da er durch seine Meldung den Soldaten Z. zur Bestrafung gebracht hatte, hielt er sich an seinem Tode für mitschuldig.

Vier Tage nach dem Selbstmord des Soldaten Z. war eine schwarze, stürmische Nacht mit Nebeltreiben. Der Wachtmeister A., ein kleiner, etwas ängstlicher Bursche, der nicht trank, machte abends spät noch eine Runde. Dabei bemerkte er beim Südportal des Forts einen Mann, der bei seiner Annäherung sich lautlos aus dem Staube machte und verschwand. Er teilte seine Beobachtung der gerade stehenden Schildwache mit und empfahl ihr, streng aufzupassen. Darauf kehrte er ins Wachtlokal zurück. Kaum fünf Minuten nachher alarmierte die Südportalwache telephonisch: Sie habe einen Mann vom äußeren Straßenende gegen die Straßenmitte auf die Kasematte zuschreiten sehen in einer Entfernung von ca. 80 m; derselbe sei dann wieder verschwunden. Der Wachtmeister versprach mit zwei Mann zu Hilfe zu kommen. Er ging eine steile Treppe außen am Fort herunter. Etwa halb unterwegs kamen ihm zwei Männer entgegen. Da sie auf dreimaliges „Wer da!" nicht antworteten und zwei weitere Leute anscheinend ihnen auf dem Fuße folgten, feuerte der Wachtmeister zwei Schüsse den beiden entgegen. Alle vier verschwanden; wie der Wachtmeister glaubte, um den Felsen herum. Der eine begleitende Soldat sah die Leute nicht, doch hörte er sie davonlaufen und feuerte auch. Der andere sah in größerere Distanz einen Menschen in der Dunkelheit verschwinden. In der Meinung, die beiden Soldaten folgten ihm, stürzte der Wachtmeister allein nach vorne. In der Straßenkehre sah er weitere zwei Mann, wollte auf sie feuern, aber das Gewehr, mit dem er soeben zwei Schüsse gefeuert, versagte. In diesem Moment stürzten zwei weitere Mann, die, wie er glaubte, hinter den Felsen auf ihn gelauert hatten, hervor. Einer riß ihm das Gewehr aus den Händen und warf es weg, dann packten beide ihn an der Bluse, schüttelten ihn, hoben ihn hoch, schlugen ihm den Hacken (stellten ihm das Bein) und warfen ihn zu Boden. Dann nahm einer einen großen Stein und schleuderte ihm denselben auf die linke Brust, so daß er halb bewußtlos liegenblieb. Alles dies geschah ganz lautlos, ohne daß ein Wort gesprochen wurde, und der Wachtmeister also einen an der Sprache hätte erkennen können. Als er wieder zu sich kam, rief er laut um Hilfe.

Unterdessen war der eine der ihn begleitenden Soldaten in die Kaserne zurückgeeilt, um die übrige Pikettmannschaft zu alarmieren. Diese war zum Teil durch das Schießen schon geweckt worden, als der Soldat totenbleich in den Schlafsaal rief: es sei eine Bande draußen, die sie überfallen wolle. Man wollte ihm zuerst nicht glauben; als man aber weitere Schüsse hörte, weckte man den Rechnungsunteroffizier und telephonierte nach dem Fähnrich R., der in dem Kommandohaus 10 Minuten unterhalb des Werkes schlief. Aber das Telephon versagte zum großen Schrecken der Leute, die sofort überzeugt waren, daß die vermeintlichen Feinde das Kabel durchschnitten hätten. Drei Mann eilten nun die Treppe hinunter, um dem Wachtmeister zu Hilfe zu kommen. Die anderen scharten sich vor dem Haupttor um den Rechnungsunteroffizier. Die

Digitized by Google
Original from THE OHIO STATE UNIVERSITY
Generated for guest (Massachusetts Institute of Technology) on 2018-07-27 13:37 GMT / http://hdl.handle.net/2027/osu.32435056932478
Public Domain in the United States, Google-digitized / http://www.hathitrust.org/access_use#pd-us-google

Schildwachen wurden verdoppelt. Wachtmeister A. bekam endlich Hilfe. Da sah er die 4 Männer sofort, ihre am Boden liegenden Filzhüte mitnehmend, verschwinden. Die drei Soldaten nahmen ihn halbtot auf und trugen ihn in die Kasematte hinauf, wo sie ihn zu Bett legten. Der Rechnungsunteroffizier ließ daraufhin eine Reihe Schreckschüsse in die Dunkelheit feuern, ohne daß irgend jemand bemerkt wurde. Der Soldat T., ein sonst ruhiger schwerfälliger Mensch, blieb allein im Wachtlokal zurück. Da er das anhaltende Schießen vernahm und keine Meldung bekam, telephonierte er an die Wache der Garnison im Tal: „Die hiesige Wache sei überfallen worden und das ganze Fort werde zusammengeschossen!" Die Talwehr wurde geweckt und da vom Grenzwerk noch immer nur unbestimmte Meldungen „es sei geschossen worden und Wachtmeister A. sei überwältigt und geschlagen worden" erhältlich waren, in drei Abteilungen von verschiedenen Seiten gegen das Fort hinaufgeschickt. Ein Rest der Talwehr blieb unten auf Pikett gestellt. Unterdessen wagte auf dem Fort eine Patrouille zu dem Kommandohaus zu Fähnrich R. durchzudringen. Derselbe wurde durch langes Klopfen geweckt, war zuerst sehr erstaunt, da er bei dem stürmischen Wetter von allem nichts gehört hatte. Die Aufregung teilte sich ihm aber bald mit. Er ordnete sofort an, daß alles genau abgesucht werde.

Dabei entdeckte man Fußtritte, die von der Straße aus gegen die Kaserne führten, fand ein Taschentuch und ein Soldatenmesser. Gegen die Morgendämmerung traf man mit den aus dem Tale aufsteigenden Truppen zusammen. Niemand hatte irgendeinen Menschen gehört noch gesehen. Auch am nächsten Bahnhof, wohin eine Abteilung zur genauen Kontrolle der Passanten geschickt wurde, war nichts zu entdecken.

So kam man allmählich zur Einsicht, daß alles nur schreckhafte Einbildung gewesen sein mußte. Jene Fußspuren stammten offenbar von Wachtmeister A. her. Niemand hatte einen Laut gehört, kein Schuß war von der anderen Seite gefallen; kein Mann wurde längere Zeit gesehen, da er jeweilen plötzlich verschwand. Alle Beteiligten wurden überzeugt, daß sie sich getäuscht hatten. Einzig Wachtmeister A. bestand darauf, daß es wirkliche Männer gewesen seien und nicht vor Angst und Aufregung eingebildete. Er hatte sich zwar bald von seinem Schrecken erholt. Seine Bluse war an der linken Brustseite und am linken Ärmel etwas zerrissen. An der Brust selber war die Stelle des vermeintlichen Steinaufschlages, die unmittelbar nachher stark rot gewesen sein soll, am anderen Morgen kaum mehr zu sehen. Den Riß in der Bluse hätte er ebensogut von einem Fall bekommen können.

Da die Leute noch immer aufgeregt waren und nichts mit ihnen anzufangen war, wurde der Wachtmeister und ein Teil der Besatzung zu der Talwehr versetzt und dort durch den Militärarzt beobachtet. Auch die übrige im Werk gebliebene Mannschaft wurde für die nächsten Tage möglichst vom Wachtdienst dispensiert und dieser durch frische Leute versehen. Es kam in der Folgezeit auch nichts Derartiges mehr vor. Der Wachtmeister, der Rechnungsunteroffizier, die Schildwache, die alarmiert hatte, und die beiden begleitenden Soldaten erholten sich mit der Zeit vollständig von ihrem Schrecken. Auch sie zeigten weiterhin keinerlei ähnliche Erscheinungen und hatten deutlich Einsicht, daß sie sich getäuscht hatten. Bei Wachtmeister A. dauerte es jedoch mehr als zwei Monate, bis es ihm aufdämmerte, daß er in Wahrheit in dem steilen, steinigen Gelände gestürzt war und sich dabei die Kleider zerrissen hatte. Trotz genauer psychiatrischer Beobachtung von seiten des Arztes war bei ihm von ausgesprochen nervöser Disposition nichts zu finden.

Trotz der Erholung wurden alle diese Leute nachträglich versetzt. Der Fähnrich R. bekam einen scharfen Verweis wegen Verschwendung von Munition.

Aus den verschiedenen Akten und durch Einvernahme von fünf der Beteiligten konnte ich den Vorfall in oben geschilderter Weise genau rekonstruieren. Leider konnte ich keinen der vier Hauptbeteiligten untersuchen, da sie versetzt worden und über ihren ferneren Verbleib keine Auskunft zu haben war. Doch vermochte ich aus den Angaben des Militärarztes und seiner fünf Kameraden zu ersehen, daß keiner derselben bei seiner Umgebung in nervöser Beziehung als krankhaft veranlagt, oder als Alkoholiker galt. Als Beruf trieb ein jeder ein Gewerbe: Der Wachtmeister war Bäcker, die drei Soldaten

Digitized by Google
Original from THE OHIO STATE UNIVERSITY
Generated for guest (Massachusetts Institute of Technology) on 2018-07-27 13:37 GMT / http://hdl.handle.net/2027/osu.32435056932478
Public Domain in the United States, Google-digitized / http://www.hathitrust.org/access_use#pd-us-google

Mechaniker, Schlosser und Appreteur. Sie taten im übrigen ihren Dienst ordentlich und hatten niemals früher irgendwelche Neigung zu solch phantastischen Abenteuern gezeigt.

Der Gang der Infektion ist vollständig klar: Eine Gruppe von ca. 20 Menschen, eng zusammengepfercht und von der Umwelt gänzlich abgeschlossen, wird durch den Selbstmord eines ihrer Kameraden in hochgradige Aufregung gebracht. Die den Leuten gräßlich erscheinenden äußeren Umstände — ich erinnere nur an das verspritzte Hirn, die lang aufbewahrte Leiche — halten diese Stimmung aufrecht. Der Tod ist ja an sich etwas, was wenig gebildeten Leuten, und mit solchen haben wir es hier zu tun, ein gewisses Grauen einflößt, besonders, wenn er nicht in der natürlichen Weise vor sich geht. Die Beisetzung des Gehirns in der Nähe des Forts, das Verbrennen der Knochensplitter im Herde der Küche, ferner die Tatsache, daß keiner der Soldaten zur Beerdigung des Kameraden gehen durfte, alles das war wohl dazu angetan, bei den Leuten den Glauben zu bestärken, daß ihr Kamerad als Geist umgehe.

Das sorgfältige Verbrennen des Bettzeuges und der Matratze des Unglücklichen sieht auch wie eine Art Bannung des Geistes des Verstorbenen aus, als hätte man alles, was denselben noch an die Unglücksstelle hätte binden können, vernichten wollen! Da bedurfte es dann auch nur einer stürmischen Nacht mit Nebeltreiben als Anlaß, um bei den Leuten jene Visionen und Halluzinationen hervorzurufen, die wir beschrieben haben. Daß es sich bei Wachtmeister A. um Halluzinationen handelt, ist schon daraus ersichtlich, daß er stets „2 Männer" oder 2mal „2 Männer" gesehen hat. Es war dies offenbar ein Bild, das ihm vorschwebte. Eine Korrektur seiner Visionen war nicht so bald zu erwarten, da sich dieselben meistens fest mit der Wirklichkeit verweben (vgl. Rülf [66]).

Ähnliche Fälle werden ja in dem jetzigen Weltkrieg zu Hunderten vorkommen und speziell der „falsche Alarm" ist ja etwas Allbekanntes in der Militärgeschichte. Ich möchte hier nur an den Russisch-Japanischen Krieg erinnern, die Beschießung englischer Fischerboote im Ärmelkanal durch die russische Flotte, von welcher erstere für japanische Torpedoboote gehalten wurden. Ferner erzählt Oberst Gertsch in seinem Buche über den Rückzug einer japanischen Kavalleriedivision, die in dem Rollen eines Eisenbahnzuges das Nahen großer feindlicher Artilleriemassen zu vernehmen glaubte. Es ist mir der Fall bekannt, wo eine Brigade während des jetzigen Krieges durch das Knarren eines Räderkarrens während 36 Stunden alarmiert blieb. — Was an dem von uns beschriebenen Falle eigenartig bleibt, ist das Auftreten von Gefühlshalluzinationen: jener Sturz des Wachtmeisters A., der vollständig in einen Ringkampf mit vier Männern umgedeutet wurde. Wir sehen, wie sogar kompliziertere Vorgänge sich in allen Einzelheiten einbilden lassen und als solche eingeprägt bleiben und wie langer Zeit (2 Monate) es bedarf, um dieselben erblassen zu machen.

Fall II.

Am 1. März 1912 wurde der 72jährige Hermann M. von A. und seine 41jährige Tochter Martha von 2 Kantonspolizisten in die Heilanstalt Burghölzli zur Beobachtung eingeliefert.

Der Vater Hermann M. stammte aus einer durchaus gesunden Bauernfamilie. Aus seiner 1865 geschlossenen Ehe hatte er drei Kinder. Die beiden älteren, Gottlieb und Berta, sind angeblich nie ernsthaft krank gewesen. Gottlieb macht jedoch einen

Digitized by Google
Original from THE OHIO STATE UNIVERSITY
Generated for guest (Massachusetts Institute of Technology) on 2018-07-27 13:37 GMT / http://hdl.handle.net/2027/osu.32435056932478
Public Domain in the United States, Google-digitized / http://www.hathitrust.org/access_use#pd-us-google

ausgesprochen psychopathischen Eindruck und gilt auch in seiner Umgebung als ein eigentümlicher und starrsinniger Mensch, mit dem sich schwer verkehren läßt. Berta ist verheiratet, war stets eine tüchtige Arbeiterin und Mutter und zeigt ein ruhiges einfaches Wesen. — Der Vater will als Kind immer gesund gewesen sein. Er besuchte vom 6. bis 9. Jahre die Alltagsschule in H. 1849 brannte dort das elterliche Haus ab, ohne daß jemand besonders zu Schaden kam. Die Familie kaufte darauf ein kleines Gut in A., welches M. jetzt noch bewirtschaftet hat. Hier ging er drei weitere Jahre in die Alltags- und später 3 Jahre in die Repetierschule. Nach seiner Angabe gehörte er zu den mittelmäßigen Schülern, sei aber nie sitzengeblieben. Nach seiner Konfirmation 1856 erlernte er die Seidenweberei, die er bis zu seinem 60. Jahr als Heimarbeit betrieb. Nebenbei bewirtschaftete er sein Gut. Vom Militärdienst wurde er nach einem Jahr wegen zu geringer Sehschärfe des linken Auges befreit. Ins Wirtshaus ging er schon aus Sparsamkeitsgründen nicht. Er trank auch sonst wenig und rauchte wenig. Sonntags war er am liebsten mit den Seinen. Vom Bezirksgericht A. war er dreimal vorbestraft: 1863 wegen Körperverletzung, 1880 wegen Diebstahl und 1909 wegen tätlicher Beschimpfung. Die ersten beiden Straftaten schildert er als unbedeutend, die letzte wird uns noch beschäftigen. — In die Kirche ging er wenig, angeblich weil er seine Kinder nicht gut genug anziehen konnte. Mit 25 Jahren heiratete er und lebte glücklich mit seiner Frau bis zu deren 1900 erfolgtem Tode. Sie war das lebhaftere Element in der Ehe, die auch namentlich die Erziehung der Kinder leitete. Er war von jeher stiller und hielt sich gern für sich. Es fehlte ihm nicht an Verständnis für allgemeine Angelegenheiten, doch betätigte er sich nie praktisch darin. Wohl konnte er sich eine eigene Meinung bilden, doch hatte er Mühe sich auszudrücken. Zu Lebzeiten seiner Frau lebte er ruhig und hatte nie mit jemand Streit. Er hatte sein rechtschaffenes Auskommen, so daß keine direkten Sorgen ums tägliche Brot bestanden. 1900 mußte er seine Seidenarbeit aufgeben, da er sein rechtes Auge dabei zu sehr anstrengte. Links sah er fast gar nichts. Im gleichen Jahre verlor er seine Frau, und seine jüngste Tochter Martha zog zu ihm.

Martha M. wurde am 26. Juni 1871 in A. geboren.

Ihre Mutter war eine derbe, gesunde, arbeitsame Frau von fröhlicher Gemütsart. Mit 60 Jahren starb sie an einer Influenza-Lungenentzündung. Sie hatte zwei Geschwister, von denen ein Bruder mit 72 Jahren nach einem Selbstmordversuch infolge Alterstrübsinn in der Anstalt Burghölzli starb (1908). Die Eltern der Mutter sollen jung gestorben sein.

Martha war stets ein schwächliches Kind, das erst mit 2 Jahren anfing gehen zu lernen.

Im Alter von 4—5 Jahren machte sie Scharlach und Masern durch. Schon als Kind traten bei ihr die ersten Anzeichen einer hochgradigen nervösen Erregbarkeit zutage; die Mutter vermied, sie scharf anzufassen und verbot, sie zu schlagen oder zu tadeln, da Martha dann schwere Erregungszustände bekam. Mit 3 Jahren soll sie im Anschluß an Aufregungen plötzlich hingestürzt sein, mit Schaum vor dem Mund und Atemnot, jedoch ohne Zuckungen. Dergleichen Zustände wiederholten sich im Alter von 3—5 Jahren noch dreimal. Sie besuchte vom 6. bis 12. Jahr die Primar-, vom 12. bis 14. Jahr die Repetierschule in A. mit Erfolg. Sie habe leicht auswendig gelernt, Rechnen sei ihr Lieblingsfach gewesen. Dagegen habe sie ungern Aufsätze gemacht, weil sie sich geniert habe, ihre eigenen Gefühle anderen preiszugeben. Während der Schulzeit war sie nie länger krank. Nur einmal sei sie mit 9 Jahren vom Beerensuchen mit Klagen über heftige Leibschmerzen zurückgekehrt, habe sich zusammengekrümmt, sich in „Krämpfen gewunden", getobt und gedroht, sie werde zum Fenster hinausspringen. Nach $^1/_4$ Stunde sei sie wieder ruhig gewesen. Als Schulkind pflegte Martha sich meist für sich zu halten. Nähere Freundschaften schloß sie nicht. Schon damals konnte man schwer mit ihr auskommen, da sie keinerlei Widerspruch vertrug. Auch in der Familie stand sie stets isoliert.

Sie war immer unzufrieden und fühlte sich oft völlig grundlos ungerecht behandelt. Der Vater nahm damals von ihren Klagen keine wesentliche Notiz, so daß sie sich meistens an die Mutter wandte, die sie mit Rücksicht auf ihre krankhafte Erregbarkeit in Schutz

Digitized by Google
Original from THE OHIO STATE UNIVERSITY
Generated for guest (Massachusetts Institute of Technology) on 2018-07-27 13:37 GMT / http://hdl.handle.net/2027/osu.32435056932478
Public Domain in the United States, Google-digitized / http://www.hathitrust.org/access_use#pd-us-google

zu nehmen pflegte. Als in ihrer Konfirmationszeit sich ihre Ungezogenheit einmal so steigerte, daß der Vater, der seine Kinder kaum jemals schlug, sie züchtigen wollte, rief sie ihm wütend zu: „Schlage mich nur tot, dann kommst du ins Zuchthaus." Der Vater soll damals vor Gram geweint haben. Mit 14 Jahren trat bei ihr die Menstruation in sehr ausgiebigem Maße auf; sie war damals auch sehr bleichsüchtig. Nach eigener Angabe hat Martha ihre sexuelle Aufklärung mit 15 Jahren durch ihre Mutter bekommen. Sie stellt in Abrede, bisher jemals onaniert oder Geschlechtsverkehr gehabt zu haben. Einerseits die Empfindung, der außereheliche Geschlechtsverkehr sei unrecht, anderseits die Angst, nachher sitzen zu bleiben, hätten sie davon abgehalten. Vom 14. Jahre an arbeitete sie in Seidenfabriken. Bis zum 21. Jahr wohnte sie zu Hause. Dann entschloß sie sich, im Auftrag der Firma N. in A. in deren Fabrik in Südfrankreich einzutreten. Das dortige Leben sagte ihr nach ihren Angaben sehr zu; dort habe sie ihre glücklichste Zeit verlebt. Nach ca. 1 Jahr erkrankte sie dort an Gesichtsrose, mußte 6 Wochen im Spital liegen und kehrte dann, da sie sich noch nicht ganz arbeitsfähig fühlte, nach Hause zurück.

Nach fünf Monaten übernahm sie eine Stelle als Kellnerin in einer Kaffeehalle, aber auch da hielt sie es nicht länger aus in ihrer gereizten und mürrischen Stimmung. Eine Zeitlang wohnte sie auch bei ihrer verheirateten Schwester und wurde dort zum eigentlichen Quälgeist der Familie. Alles sollte sich um sie drehen; nichts war ihr gut genug, und überall fand sie etwas auszusetzen.

Auch im Verkehr mit männlichen Altersgenossen war sie unnahbar und äußerst mißtrauisch, indem sie hinter jeder Annäherung immer gleich das Schlimmste vermutete. In ihrem 26. Jahr machte ein Metzger ihre nähere Bekanntschaft, der sich mit ihr zu verloben gedachte. Als ihr aber dieser als Gegengeschenk für eine Uhrkette ein Paar Pantoffeln verehrte, brach sie stracks mit ihm und zwang ihn sogar unter Inanspruchnahme der Polizei, ihr die Uhrkette zurückzuerstatten, welche sie alsbald verkaufte.

Als 1900 die Mutter starb, fühlte sie sich berufen, dem Vater die Verstorbene zu ersetzen. Sie nistete sich vollständig ein, indem sie Bruder und Schwester durch ein anmaßendes grobes Benehmen das Haus verekelte. Auch von der übrigen Welt schloß sie sich immer mehr ab, indem sie ihre Tätigkeit als Fabrikarbeiterin immer mehr mit der Zeit einstellte und nur noch ihrer sog. Krankheit lebte. Den Vater beherrschte sie dabei vollständig, und er war ihr gerade gut genug, sein Geld für ihre Kuren und Spitalaufenthalte herzugeben. So war sie in den Jahren 1904 bis 1911 jedes Jahr 11 bis 60 Tage in irgendeinem Spital oder in verschiedenen Bädern. Sie klagte dabei über schmerzhafte Müdigkeit in den Armen und Beinen, zeitweises Kopfweh und allgemeine Verstimmtheit. 1904 gab sie an, sie leide seit 4 Jahren an Schwäche in den Beinen; sie müsse vor dem Aufstehen erst die Knie massieren, um sich überhaupt bewegen zu können. Schließlich klagte sie über Schmerzen überall, Krämpfe im Unterleib nach dem Urinieren usw.; alles das ohne daß man irgendwie einen objektiven Befund nachweisen konnte. 1908 im Spital Z. gab sie an, es könne ihr nur mit elektrischen Bädern oder blauem Licht geholfen werden. Fast überall wurde der „hysterische" Charakter ihrer Krankheit erkannt. Doch war sie sehr empfindlich auf derartige Andeutungen, beklagte sich über falsche Behandlung und schimpfte überall herum. So trat der psychopathische Charakter der Kranken immer mehr hervor. Sie kam von einer Behandlung in die andere, überall mit dem gleichen negativen Befund und negativen Erfolg. Dr. G. in A. hypnotisierte sie auf ihren eigenen Wunsch hin, mit ausgesprochen positivem Erfolg hinsichtlich der Hypnose, mit durchaus negativem Ergebnis in therapeutischem Sinn. Sie entwickelte sich zur eigentlichen Querulantin. Sie schimpfte mündlich und schriftlich, daheim, auf der Straße, in Wirtshäusern, in zahllosen Briefen und Eingaben an ihre Ärzte, den Verwalter und Präsidenten des Asyls in A., an verschiedene Friedensrichterämter, an das Bezirksgericht Z., an den Regierungs- und Bundesrat usw., vorwiegend über das Asyl A. und seine Organe, aber auch über die Spitäler Z. und W.

Martha M. legte einen unheimlichen Eifer an den Tag, an allen möglichen Stellen gegen die ihr angetane Behandlung zu protestieren. Vom Direktor des Spitals W. verlangte sie ein Zeugnis, „mit Recht, ansonst sie Mißstände des Spitals aufdecken werde".

Digitized by Google
Original from THE OHIO STATE UNIVERSITY
Generated for guest (Massachusetts Institute of Technology) on 2018-07-27 13:37 GMT / http://hdl.handle.net/2027/osu.32435056932478
Public Domain in the United States, Google-digitized / http://www.hathitrust.org/access_use#pd-us-google

Ihr Vater reklamierte, man habe für ihren dortigen Aufenthalt pro Tag 10 Rp. zu viel verlangt. Prof. C. beschuldigte sie, er habe sie falsch behandelt, indem man ihr Sturzbäder über den Kopf geschüttet, habe man ihr einen Nervenchok im Genick beigebracht. Ein andermal habe man ihr Tropfen in die Augen getan (Homatropin), seit der Zeit sehe sie nicht mehr recht. In einer Poliklinik habe man sie mit einer Lueskranken zusammen baden lassen und die Badefrau habe sie Verbrecherin und Mörderin geschimpft. Alle diese Schriftstücke waren von ihrem Vater mitunterzeichnet. Anfangs wurden die Anschuldigungen geprüft, als man aber überall die Grundlosigkeit herausfand, teilte ihr die zuständige Regierungsstelle mit, daß künftig solche Schreiben nicht mehr berücksichtigt würden. Prof. C., wie auch verschiedene andere Ärzte äußerten sich, daß diese Person nicht normal sei und eigentlich in ein Irrenhaus gehöre. Nur Prof. D. schenkte ihr Gehör und gab ihr ein Zeugnis, daß sie geistig normal sei: „Sie sei nervös erregt, weil sie beständig leide und man sie als hysterisch geisteskrank bezeichnet und unter Beobachtung des Bezirksarztes gestellt habe. Es sei begreiflich, daß sie sich gegen eine solche Behandlung sträube." Die Regierung hatte die Weisung von Prof. C. an die Wohngemeinde H. weitergegeben. Der Gemeinderat ging jedoch auf die Mahnung nicht ein, sondern glaubte, Martha würde sich ganz gut bei Privatleuten halten lassen. Eine Unterbringung in einer Anstalt müsse sie aufreizen und so nur noch mehr schädigen, außerdem sei das der Kosten wegen möglichst hinauszuschieben. Vorerst wollte man den Bezirksarzt mit ihrer Aufsicht betrauen.

So gingen die Schreibereien der Martha M. ungehemmt weiter und wandten sich nun auch gegen den Gemeinderat H., um Rücknahme des obigen Beschlusses zu erzwingen. Dabei verlangte sie eine Entschädigung, die immer höher geschraubt wurde. Als die Gesundheitsbehörde keine Antwort mehr gab, schickte sie folgendes Schreiben an die Oberbehörde, nachdem sie eine Unterstützung zur Kur in R. zurückbezahlt:

„Anmit übersenden Ihnen die 47.60 Fr. als Rückerstattung, wo sie mir bezahlt in Salmenbad R. Das war böses Geld, weg so viel sol ich mein Leben preisgeben. Gott im Himmel wird mir aber gnädig sein, unschuldig soll ich in den Tod gehen, oder auf der andern Seite liegen mir von Ärzten rachsüchtige Schreiben in den Händen, welche bezeugen sollten, Du bist ausgesprochen geisteskrank, wenn Du schon nicht bist. Du mußt von der Bildfläche verschwinden, also hinter Schloß und Riegel Deiner Lebtag. Auf der einen Seite soll laut Zuschriften vom Gemeinderat H. ein Löli und Lappi sein, auf der andern Seite verrückt, dessen nicht genug ein Quärulant. Hätten die Leute auf mein ersten Schreiben Ordnung geschafft, so müsse man nicht 7 mal nachsuchen. Im Übrigen bin ich mein Meister, es soll mich ja niemand berühren, oder meine Wohnung betreten, es ist ein Racheakt von den Ärzten zusammen ein gesponnen Werk, weil ich den Deckel abgedeckt von Stand und Gang, ein Arzt hat den Andern berichtet, wir wollen sie vernichten, so sieht sie unsern Betrieb nicht mehr.

Glauben Sie Herr Regierungsrat, das Maß ist voll, es ist überlaufen, wer möchte noch leben und streben, die Expertisen wo ich habe, werden aber die unwahren Zeugnisse beleuchten. Bezirksarzt Dr. W. sagte zu meinem Vater, wenn ich mich nicht unterziehe, so komme er mit Pferd, Wagen, Statthalter und Polizei mich zu holen. Glauben Sie so gehe es zu im Kt. Z. Jeder hat das Recht bei Ihnen zu reklamieren. Probieren Sie es mit mir, ich stehe fest wie eine Mauer. Heute können Sie mich unter das Fallbeil nehmen, gleich dem Mörder Muff in Luzern, der hat die Strafe verdient; ich bin aber unschuldig. Bin nun mit diesem Falle im Publikum herum, bin verachtet von der Welt, der Höchsten Ehre entwürdigt, bekomme keine Arbeit mehr wenn noch gesund, und habe Nachteil. Prof. C. hat seine Pflicht versäumt zu allem andern noch. Ohne gesehen und behandelt, traurig wars im Spital, wir wollen aber sehen.

Mit Hochachtung Martha M.

Legen Sie nicht Hand an mich!!"

Digitized by Google
Original from THE OHIO STATE UNIVERSITY
Generated for guest (Massachusetts Institute of Technology) on 2018-07-27 13:37 GMT / http://hdl.handle.net/2027/osu.32435056932478
Public Domain in the United States, Google-digitized / http://www.hathitrust.org/access_use#pd-us-google

Am 1. August 1911 lief beim Bundesanwalt in Bern folgende Depesche ein:

„Ersuche um sofortige polizeiliche Einschreitung betreffend meiner Tochter Martha M. bei Gesundheitsbehörde Z. Ohne gesehen und behandelt ist sie vernichtet. Ich als Vater verlange polizeiliche Herausgabe der ärztlichen Zeugnisse und Aktenmaterial. Es liegt zu allem Betrug und Drohung vor. H. M."

Da man in Bern aus dieser, nur den in die Affäre M. Eingeweihten verständlichen Depesche nichts machen konnte — man zog selbst die Möglichkeit, es handle sich um eine Entführung zum Zwecke des Mädchenhandels, in Erwägung — gelangte das Schriftstück auf dem Dienstwege an die betreffende Gesundheitsbehörde.

Am 2. Dezember 1911 richtete Martha M. ein langes Schreiben an den schweizerischen Bundespräsidenten, worin sie ausführlich ihre Leidensgeschichte auf ihre Art erzählt und alle ihre Anschuldigungen wiederholte. Besonders schrecklich war ihr, auf der Gemeinderatskanzlei H. 4 Seiten lang widerrechtlich einprotokolliert zu sein. Das Zeugnis von Prof. D., daß sie geistig gesund sei, benutzte sie immer wieder zu ihrer Verteidigung. Am Schlusse äußerte sie: „Ich bin am Grabesrand und sterbe als Opfer eines Justizmordes. Habe mein lieber Vater heute Nacht verabschiedet, er werde keine Tochter mehr haben, grundlos kommt die Polizei wieder, die Türen einzuschlagen. Unbeschreiblich weint mein Vater. Heute noch könnens mich als Leiche wegführen, das ist die reinste Menschenquälerei!"

Ebenso wie sie mit der Gesundheitsbehörde Händel hatte und suchte, lag sie auch mit ihrer Nachbarschaft in Streit. Im gleichen Hause, nur durch eine Scheidewand getrennt, lebte mit ihnen der Bahnwärter August M., ein Vetter der M. Die beiden Familien hatten nie näheren Verkehr gehabt, aber seit der Zeit, da Martha ins Haus gezogen, herrschte Zwietracht, die 1904 in offene Feindschaft ausartete; Martha schimpfte mit der Frau und deren Kindern, nachher glaubte sie sich von denselben verfolgt. 1909 kam es zu einem offenen Zusammenstoß, indem Martha ihren Vater gegen die Nachbarn aufhetzte, so daß dieser, mit einer Heugabel bewaffnet, Drohungen gegen diese ausstieß und mit Hilfe der Martha den Vetter angriff und tätlich mißhandelte. Bei einem nachfolgenden Gerichtsverfahren mußte der Vater M. 30 Fr. Buße zahlen. Eine sofort angestrengte Gegenklage der Martha wurde als grundlos abgewiesen. Ebenso ein weiterer Prozeß, den die beiden gegen einen anderen Nachbarn wegen Beschimpfung einleiteten.

Die Lebensweise von Vater und Tochter nahm, besonders von 1909, Formen an, daß die Nachbarsleute beide geradezu für verrückt hielten. Sie schimpften und lärmten nicht nur den ganzen Tag, sondern auch die Nacht durch. Von Martha ging das Schimpfen aus, der Vater stimmte dann ein. Keine Behörde, keiner ihrer Ärzte entging ihrem Strafgericht; immer und unaufhörlich in gleicher Weise wiederholten sie das, was angeblich an ihr gesündigt worden sei. Hierbei gebrauchte sie die unflätigsten Ausdrücke, erzählte, der und der Arzt verkehre unsittlich mit dem Pflegepersonal usw. Sie veranlaßte den Vater, einen Revolver zu kaufen, und sie wollte sich selber auch einen kaufen, damit sie auf alle Fälle gerüstet seien. Auf jeden, der ins Haus eindringen wollte, würden sie mit Steinen werfen, dieser und jener müßten sterben. Die beiden schrien dabei so laut, daß man alles im Nachbarhaus hören mußte. Ihren Vater behandelte Martha in den letzten Jahren recht schlecht. Er mußte blindlings ihren Wünschen folgen, nachts aufstehen, um sie zu pflegen, die Küche und den Haushalt besorgen, die vielen Briefe zur Post tragen. Hatte er nicht alles besorgt, was sie ihm aufgetragen, so zankte sie ihn aus. Oft habe sie ihn im Zimmer herumgestoßen, einmal an die Wand gedrückt, ein andermal auf die Erde geworfen mit den Worten: „Fall nur auf den Boden und brülle!" Martha behielt stets das letzte Wort. Der Vater ließ das alles willig über sich ergehen, gab Martha in jedem Punkte nach und kurz nachdem er von ihr schlecht behandelt worden, fuhren beide wieder mit dem gemeinsamen Schimpfen auf ihre Feinde fort. Das Lärmen und Zanken steigerte sich schließlich so, daß die Nachbarsleute keinen ruhigen Moment mehr hatten.

Das Vorgehen des Gemeinderates H., sie ärztlich beobachten zu lassen, hielten die beiden für „höchste Entwürdigung, Drohung, Verstoß und Ausbeutung, wodurch sie in die höchste Besorgnis gestürzt und ihrer Nachtruhe beraubt worden seien. Da-

Digitized by Google
Original from THE OHIO STATE UNIVERSITY
Generated for guest (Massachusetts Institute of Technology) on 2018-07-27 13:37 GMT / http://hdl.handle.net/2027/osu.32435056932478
Public Domain in the United States, Google-digitized / http://www.hathitrust.org/access_use#pd-us-google

durch und durch eine Menge anderer Manöver seien sie schuldig und hätten ihr eine Entschädigung von 50 000 Fr. zu zahlen". Diese Klage strengten sie beim Statthalteramt A. und nachher bei der Staatsanwaltschaft an. Trotz Aufforderung durch das Statthalteramt hielt der Gemeinderat H. die Versorgung noch immer nicht für angezeigt, da noch keine Gemeingefährlichkeit vorliege!

Weil aber eine Anklageschrift der anderen folgte, verfügte das Statthalteramt A. die gerichtsärztliche Untersuchung der Martha M. zwecks Bevormundung durch den Bezirksarzt. Der Zitation folgte Martha nicht. Eine polizeiliche Zuführung mißlang, da die M. sich krank stellte. Als der Bezirksarzt sie im Hause aufsuchen wollte, verweigerte sie ihm die Türe. So wurde von der Bevormundung Umgang genommen. Hermann M. erließ nun eine Polizeiklage gegen den Gemeinderat H. zuerst beim Statthalteramt, darauf bei der Staatsanwaltschaft wegen Urkundenfälschung, Hausfriedensbruch usw. Als er in der Sache einvernommen werden sollte, weigerte er sich zu kommen. Auch von dritter Hand wurde bei der Justiz- und Polizeidirektion des Kt. Z. gegen die Mißhandlung der Martha M. protestiert und um schleunige Abhilfe gebeten, unter Beifügung des Zeugnisses von Prof. D. Schließlich richtete Hermann M. am 10. November 1912 ein Gesuch an den Regierungsrat Z. auf Herausgabe der Akten und ärztlichen Zeugnisse. In diesem Schreiben finden sich Stellen wie: „es handelt sich um Leben und Tod. Er (Reg.-Rat Z.) hat ein Verbrechen an ihr begangen mit Hilfe von falschen Zeugnissen . . . Nieder mit solchen Pfarrern und Ärzten . . . Glauben Sie, ihr Herren, wir greifen zur Notwehr . . . Kein Arzt soll sich erfrechen oder irgend jemand meine Tochter zu berühren, und so lebt sie auch nicht fort . . . Wir werden Flugblätter und Broschüren über Z. und Ärzte herumsenden in allen Kantonen, es kommt zur Schlacht am Morgarten, es handelt sich um 2 Menschenleben . . . Wir nehmen die Schlacht auf; 9 Jahre eine Person mißhandeln und dann soll sie sich grundlos hergeben zum Hinmorden, da wird scharf geschossen."

Zum endgültigen Einschreiten der Behörden kam es erst durch die Anzeige des Bahnarbeiters N., daß, als er am 11. November 1912 nachts 11 Uhr das M.sche Grundstück passiert habe, aus dem hellerleuchteten Hause ein scharfer Revolverschuß gefallen sei; ob der Schuß ihm gegolten, konnte er nicht sagen. Hermann M. gab dem ihn einvernehmenden Polizeikorporal zu, daß er um die fragliche Zeit bei seinem Hause geschossen habe; dies betrachte er als sein Recht. Am nächsten Morgen schoß er abermals. Außerdem drohten die beiden jeden zu erschießen, der in ihre Nähe käme. Sie strichen in später Nacht mit ihrem Revolver im Dorfe herum. Die Bezirksanwaltschaft verfügte ihre Verhaftung. Bei der Haussuchung wurde ein geladener Revolver und Munition gefunden. Sie kamen in Einzelhaft ins Bezirksgefängnis, wo Hermann M. sofort einen schriftlichen Protest losließ und Martha sich weigerte, Nahrung zu sich zu nehmen. Deshalb wurden beide in die Irrenanstalt Burghölzli überführt zur Beobachtung und Abgabe eines Gutachtens über deren Geisteszustand. Unterwegs gab Martha ihrem Vater eine Menge Instruktionen, wie er sich bei der Untersuchung zu verhalten habe.

Martha M. war bei der Aufnahme sehr erregt und begehrte auf unter großartigen Gesten. Höhnisch lachend bemerkte sie, sie wisse schon, daß alle Ärzte unter einer Decke steckten. Im Grunde freue sie sich ins Burghölzli zu kommen, es seien dann zwei Narren mehr darin. Von ihrem Vater nahm sie Abschied, wie eine Mutter von ihrem Kinde.

Sie war von untersetzter Statur, doch kräftigem Knochenbau, in etwas reduziertem Ernährungszustand. Die linke Gesichtshälfte schien etwas stärker als die rechte entwickelt; an Oberlippe und Kinn zeigte sich deutlicher Bartwuchs. Die Haut- und Sehnenreflexe symmetrisch gesteigert. Der Gaumenreflex fehlte beiderseits. Starker roter Dermographismus. Die Orientierung in Zeit und Ort war nie gestört. Doch wurde von ihr die Situation nicht recht erfaßt. Für sie gab es kein krank oder gesund, sondern nur Recht und Unrecht. Was ihre Streitfragen anbetraf, zeigte sie ein ausgezeichnetes Gedächtnis, so daß sie sich der Daten und kleiner Details recht gut erinnerte. Doch liebte sie es, ihre Angelegenheiten etwas umzuordnen und zu entstellen, damit sie in einem für sie günstigen Lichte erschienen.

Digitized by Google
Original from THE OHIO STATE UNIVERSITY
Generated for guest (Massachusetts Institute of Technology) on 2018-07-27 13:37 GMT / http://hdl.handle.net/2027/osu.32435056932478
Public Domain in the United States, Google-digitized / http://www.hathitrust.org/access_use#pd-us-google

Auch die Aufmerksamkeit war gut, solange es ihre Affäre betraf, doch hatte sie sichtlich Mühe, sich auf etwas anderes zu konzentrieren. Sie hatte überhaupt keine Zielvorstellung, wußte nicht recht, was sie wollte und geriet im Gespräch immer wieder auf Abwege. Ihre mündliche und schriftliche Ausdrucksweise ist äußerst geziert und verschroben (s. vorn). Sie verschwendete viel Pathos; dabei zeigten ihre Äußerungen gewisse stereotype Wiederholungen. Sätze wie: „Von der Bildfläche verschollen ... Mache Dich gefaßt auf Deine künftige Verschollung; ... ohne gesehen und behandelt vernichtet ... der höchsten Ehre entwürdigt", kehrten immer wieder. Ihr übriger Denkinhalt war verarmt. Die Prüfung der Schulkenntnisse ergab einen auffallend magern Besitz. In Gerichtssachen war sie natürlich gut bewandert. — Ihre Stimmung war bald heiter spöttisch, bald verärgert, immer jedoch etwas gereizt. Sie fing auch bald an, sich über dies und jenes in der Anstalt aufzuhalten. Ihre Klagen erschienen theatralisch und phrasenhaft und machten nicht den geringsten Eindruck. Den anderen Patienten gegenüber zeigte sie ihr erhöhtes Selbstgefühl. Sie hielt es für ihre Pflicht, für ihr Martyrium und ihr Recht zu kämpfen. Als man sie hieß, ihre jetzigen Beschwerden schriftlich aufzusetzen, verfaßte sie ein großes Schriftstück, worin sie zu den alten Klagen neue aufzählte. Ihr übriges Verhalten in der Anstalt war ausgesprochen negativistisch. Auch behauptete sie bald, der Arzt frage sie allerhand zweideutige Sachen. Wenn man sie nach ihren Absichten frug, so wußte sie nicht recht Auskunft zu geben. Sie wollte ihr Recht, wie und wodurch wußte sie nicht. Man solle wieder gutmachen, was man an ihr gesündigt habe, und ihre Feinde bestrafen. Ihre eigene Krankheit trat dabei immer mehr in den Hintergrund. Sie verlangte Entschädigung, 40 000 Fr. für sie und 20 000 für ihren Vater, als Schmerzensgeld für all die Schande und das angetane Leid. Nachher wollte sie mit ihrem Vater nach Amerika auswandern. Sie blieb völlig einsichtslos und ließ sich in keiner Weise belehren.

Hermann M. war bei der Aufnahme motorisch stark erregt: unter lebhaften Gesten lief er diskutierend und seine Unschuld beteuernd hin und her. Daneben äußerte er großes Mißtrauen. Schließlich ließ er sich jedoch ruhig auf die Abteilung führen.

Bei der Untersuchung versuchte er zuerst die Mätzchen, die ihm seine Tochter angeraten hatte. Er erwies sich als ein hager gebauter Mann, der sich zu seinem greisenhaften Aussehen noch leidlich aufrecht hielt. Der Vorderkopf war kahl, die Haare überall weiß, das Gesicht eingefallen. Der Kopf war auffallend klein: 16: 15 bei 51 cm Umfang, und zeigte sich auf der linken Seite abgeflacht. Die Arteria radialis war hart und geschlängelt. Sein Ernährungszustand war herabgesetzt, er zeigte gar kein Fettpolster. Von seiten des Nervensystems fanden sich greisenhaftes Händezittern, geringe Unsicherheit im Gebrauch der unteren Extremitäten und starker roter Dermographismus. Der Achillessehnenreflex stark herabgesetzt. Bei der Reflexprüfung werden die Muskeln in nur schwer lösbarer Spannung gehalten. Gang und Sprache waren frei von Lähmungserscheinungen. Nur in der Erregung trat leichtes Stottern und Verhalten auf. Die Zunge zeigte geringe fibrilläre Zuckungen. Die etwa mittelweiten runden Pupillen waren ungleich, die rechte etwas weiter als die linke. Bei Lichteinfall verengerten sie sich langsam und nur wenig. Die Akkommodation war nur rechts nachweisbar. Die Sehschärfe war rechts etwas unter normal; links wurden Finger in 20 cm Distanz nur unsicher gezählt.

Hermann M. fühlte sich selbst durchaus beschwerdefrei. Der Umgang mit seiner Tochter fehlte ihm nicht. Man hatte eher den Eindruck, er sei erleichtert, von dem Drucke befreit zu sein, den sie auf ihn ausübte. Die örtliche und zeitliche Orientierung waren stets vorhanden. Er fand sich bald in der Anstalt zurecht und benahm sich geordnet auf der Abteilung und fleißig bei der Arbeit, bei der er sich gerne beteiligte. Wartepersonal und die anderen Kranken hatten sich nie über ihn zu beklagen. Er hielt sich still für sich, hielt seine Sachen sauber und belästigte niemand. Die Namen seiner Zimmergenossen waren ihm bald vertraut. — Bei der Untersuchung gab er sich Mühe und war stets anständig und höflich. Nur wenn das Gespräch auf die Krankheit seiner Tochter und ihr Verhalten zu den Behörden kam, geriet er in eine gereizte Stimmung. Sein Erinnerungsvermögen war relativ gut. Der Vorstellungsablauf war verlangsamt. Er

Digitized by Google
Original from THE OHIO STATE UNIVERSITY
Generated for guest (Massachusetts Institute of Technology) on 2018-07-27 13:37 GMT / http://hdl.handle.net/2027/osu.32435056932478
Public Domain in the United States, Google-digitized / http://www.hathitrust.org/access_use#pd-us-google

faßte langsam auf und brauchte erhebliche Zeit, seine Assoziationen in Worte zu kleiden. Komplizierte Vorstellungsreihen zu reproduzieren, war ihm unmöglich. Während er die Abbildungen von Tieren, Gebrauchsgegenständen usw. bei kurzem Vorzeigen noch richtig auffaßte, konnte er eine einfachere Äsopsche Fabel nicht nacherzählen. Bei der Prüfung seines geistigen Besitzstandes fand man einen auffallend guten Rest der Schulkenntnisse erhalten. Der Kern der Fragen wurde meist richtig erfaßt.

Seine Stimmung war vorherrschend eine gutmütige. Mit der Zeit fühlte er sich alt und matt und verlangte nur, daß man ihn in Frieden lasse. Einzig für die Interessen seiner Tochter zeigte er lebhaftere gemütliche Töne. Nach Greisenart schwankte dann die Stimmung stark von der zornmütigen Erregung bis zur resignierten Traurigkeit, die ihn öfters zum Weinen brachte. Er hatte die systematisch verdichteten Wahnideen seiner Tochter vollständig zu seinen eigenen gemacht, wie er sich auch sonst ihrer stärkeren Willenskraft unterworfen hatte. Er selber bestritt zwar diesen Hergang. Doch war das Verhältnis zwischen Vater und Tochter nach dem Zeugnis der Nachbarn dafür Beweis genug. Er gab auch zu, die Voraussetzungen zu den einzelnen Streitereien stets erst durch Marthas Vermittlung erfahren und voll Vertrauen alle Schreibereien, auch die in seinem Namen abgefaßten, ihr unbekümmert unterschrieben zu haben. Während der Beobachtungszeit in der Anstalt konnte man bei ihm keine selbständige Weiterverarbeitung seiner Wahnideen feststellen. Er beschränkte sich in seinen Schilderungen über die fraglichen Streitverfahren fast wörtlich auf die der Tochter Martha eigenen Redewendungen. — Auf der Abteilung verhielt er sich auch insofern ordentlich, daß er niemand anders mit Erzählungen seines Schicksals, des ihm angeblich widerfahrenen Unrechts, zur Last fiel. Er behielt jedoch durchaus seine hartköpfige Einsichtslosigkeit, die auf keine Vernunftsgründe hörte.

Am 18. April wurde über Martha M. u. a. folgendes Gutachten abgegeben:

Der früh entwickelte Autismus führte bei ihr zum vollständigen Abschluß von der Umwelt, wobei das alleinige Zusammensein mit ihrem Vater, der ja doch nur ganz unter ihrem Einfluß stand, die Ausbildung falscher Eigenbeziehungen begünstigte. Daraus entwickelten sich allmählich eigentliche Wahnideen, im Sinne von Größen- und Verfolgungswahn. Ihre hysterischen Beschwerden gaben ihr den äußeren Anlaß zu dem Konflikt. Da ihr dabei niemand helfen konnte und sie die wohlgemeinten Ratschläge, sich auf eine Arbeit zu konzentrieren, als Spott aufnahm, hielt sie sich bald von den Ärzten verfolgt und gehaßt. Sie lebte sich immer mehr in ihre Krankheit ein und gleichzeitig in ihre Wahnideen, so daß jetzt alles, was sie sah und hörte, jene Färbung annahm. Alle Assoziationen wurden auf den Komplex der Rechtsbeeinträchtigung eingeengt, so daß man bei ihr, außer was ihre Händel anbetrifft, von eigentlichem Schwachsinn sprechen könnte. Ihre ganze Affektivität geriet auf eine mißtrauische Einstellung. Ihre gesamte Energie und Affektivität konzentrierten sich auf diese Beeinträchtigungsideen, die sie allmählich zu einem ganzen System verarbeitete. Ihre geringe Intelligenz kam ihr dabei zu Hilfe und verhinderte jede Korrektur von ihrer Person aus. Auch ihre Urteilsfähigkeit ging darob vollständig verloren. Dieser falsche Ideenkreis wurde derart fixiert, daß ihr sogar eine Diskussion über die Angelegenheiten unmöglich, geschweige denn eine Korrektur oder Krankheitseinsicht zu erreichen war.

Die Diagnose wurde auf Paranoia eventuell Dementia praecox paranoides gestellt. Eine Heilung sei nicht zu erwarten, da die Krankheit schon zu lange bestehe und sich derart festgesetzt habe, daß eine Diskussion über die Sache mit der Pat. unmöglich und dazu ihr geistiger Horizont auch zu gering zu sein scheine.

Augenblicklich sei sie als gemeingefährlich zu betrachten. Die Drohungen in ihren Briefen, das Anschaffen der Schußwaffe, das nächtliche Probeschießen zeigten zur Genüge, wessen sie fähig wäre. Es sei nicht ausgeschlossen, daß sie gegen ihre vermeintlichen Feinde einmal mit bewaffneter Hand vorgehe. Diese, wie auch die Allgemeinheit sei vor dieser Gefahr zu schützen, was nur durch dauernde Internierung möglich sei. Auch über ihr Vermögen sei ihr die Autorität zu entziehen; in kurzer Zeit hätte mit ihrem Prozessieren sie ihr eigenes und das ihres Vaters durchgebracht.

Digitized by Google
Original from THE OHIO STATE UNIVERSITY
Generated for guest (Massachusetts Institute of Technology) on 2018-07-27 13:37 GMT / http://hdl.handle.net/2027/osu.32435056932478
Public Domain in the United States, Google-digitized / http://www.hathitrust.org/access_use#pd-us-google

Es sei nicht ausgeschlossen, daß nach längerer Zeit sie sich so weit erhole, daß sie unter entsprechender Aufsicht außerhalb der Anstalt ihr Leben zubringen könnte.

Über Hermann M. wurde vermerkt:

Es zeigt sich bei ihm deutlich eine starke Beeinflussung durch seine Tochter Martha. Obwohl er sich reichlich bei der Angelegenheit beteiligt hat, ist er doch nur der passive Teil gewesen. Von jeher etwas eigenartig, verlor er mit dem Tode seiner Frau ganz den Halt. Dazu kam der immer stärker werdende Einfluß des Greisenalters. So hatte es seine Tochter leicht, sich ganz seiner zu bemächtigen und ihn zu einer eigentlichen Hörigkeit herabzudrücken. Da Martha sowohl den Verkehr mit seinen anderen Kindern, als auch mit den Nachbarn unterband, war er ihrem Einfluß ganz ausgesetzt und verlor mit der Zeit gänzlich sein eigenes Urteil. Er ließ Martha ohne weiteres ihre Klageschriften in seinem Namen ausstellen, ohne daß er nur ihren Inhalt kannte. Ihr ganzes Wahnsystem ging in ihn über, als ob ein Denken, Fühlen und Handeln in zwei Körpern steckte. Noch nach einer fünfwöchigen Trennung von seiner Tochter ließ er in keinem Punkte von jenen Wahnideen ab, er war zu keiner Diskussion derselben fähig und ließ keine Vernunfts- und Gegengründe gelten. Hermann war demzufolge geisteskrank. Er litt an Verfolgungswahn (Paranoia) auf der Basis des induzierten Irreseins, einer vorübergehenden Geisteskrankheit infolge des steten Umgangs mit einer geisteskranken aber willensstarken Person. Solange der Zustand vorherrschte, war Hermann M. natürlich ebenso gemeingefährlich wie seine Tochter und die Internierung angezeigt, wenn auch voraussicht ich nicht so lange wie bei dieser. Durch die Trennung von der infizierenden Person sei eine Erholung wahrscheinlich, so daß dann Pat. auch wieder imstande wäre, seine Angelegenheiten zu besorgen.

Die weitere Beobachtung der Martha M., die sich immer noch in der Anstalt interniert befindet, hat ergeben, daß es sich bei ihr mit größter Wahrscheinlichkeit um eine paranoide Form von Schizophrenie handelt, bei der allerdings die intellektuelle Abschwächung nur sehr langsam fortschreitet. Auch die Affektivität ist recht lebhaft und gut erhalten, so daß sie ihrer Umgebung sehr oft durch furchtbare Schimpfreden lästig wird.

Der Vater M. ließ innerhalb weniger Wochen in der Anstalt von seinen Wahnideen ab, so daß man ihn entlassen wollte, als er nach dreimonatigem Aufenthalte plötzlich ohne vorheriges körperliches Kranksein, wahrscheinlich an Herzlähmung, starb. Die Sektion ergab braune Atrophie des Herzens, Mitralinsuffizienz, eine alte abgeheilte Tuberkulose beider Lungen. Leichte Hirnatrophie. Hirngewicht 1160 g.

Klinische Diagnose: Induziertes Irresein bei beginnender Senilität.

Wir haben es hier mit einem sozusagen klassischen Fall von induziertem Irresein zu tun, wie denn auch im Gutachten die Diagnose so gestellt wurde.

Eine Tochter erkrankt an einem paranoiaähnlichen Krankheitsbild und zieht damit zu ihrem 60jährigen Vater, kurz nachdem dieser seine Frau verloren hatte. Es gelingt ihr, denselben ganz von seinem übrigen Verkehr zu isolieren und sein ganzes Tun und Denken an sie und ihre Krankheit zu fesseln. Wie bei ihr die Beeinträchtigungs- und Verfolgungsideen heftiger werden, überträgt sie dieselben auch auf ihren Vater, so daß der im Grunde stille, friedfertige Mann streitsüchtig und rechthaberisch wird. Er glaubt vollständig an ihre Ideen, und wenn auch alle Ärzte das Gegenteil behaupten, hält er sie doch für schwer krank und gibt sein halbes Vermögen hin, um zuerst all ihre Kuren und Spitalaufenthalte, nachher ihre Prozesse und Beschwerden zu bezahlen. Beide klammern sich dabei an den Brief von Prof. D., der sie für geistig gesund erklärt hatte. Auch auf Drittpersonen übertragen sie ihre Verfolgungsideen, so daß diese Bittschriften für sie einreichen. Noch im höchsten Alter, wo das Augenlicht kaum mehr ausreichte, fängt der Vater an Pistolenschießen

Digitized by Google
Original from THE OHIO STATE UNIVERSITY
Generated for guest (Massachusetts Institute of Technology) on 2018-07-27 13:37 GMT / http://hdl.handle.net/2027/osu.32435056932478
Public Domain in the United States, Google-digitized / http://www.hathitrust.org/access_use#pd-us-google

zu üben und wird dadurch gemeingefährlich. Man kann hier sehr gut in der Tochter den aktiven treibenden, im Vater den passiven Teil unterscheiden, trotzdem er ursprünglich der intelligentere Teil war. Dies ist nicht nur aus den zahllosen Beschwerdebriefen ersichtlich, die sie in seinem Namen verschickte, sondern auch im häuslichen Zusammenleben, wo sie ihn wie einen Hund behandelte. Die Frage, ob die Krankheit bei ihm ohne die Infektion ausgebrochen wäre, ist gänzlich zu verneinen. Eine gewisse Disposition ist nur in einer leichten arteriosklerotischen Beeinträchtigung seines Gehirns zu finden. Hermann M. war keineswegs zu Mißtrauen, Prozessen und Streitereien veranlagt, er hat sein ganzes Leben durch fleißig gearbeitet und wurde, sobald er von seiner Tochter getrennt war, wieder gutmütig und verträglich, froh ihrer los zu sein. Eine Heilung trat ein, indem er sich äußerlich wieder beruhigte, seine Händelsucht ablegte und seine, resp. seiner Tochter Wahnideen fast völlig nach der Trennung korrigierte. Dieselben wurden aber auch nicht weiter verarbeitet und nichts Neues hinzugefügt. Es handelt sich also hier um einen Fall von folie imposée der Franzosen.

Fall III.

Anläßlich meiner Assistentenzeit in der aargauischen kantonalen Irrenanstalt Königsfelden wurde ich von den Herren Dir. Dr. Fröhlich und Dr. Kielholz auf einen eigenartigen Fall einer Epidemie von religiösem Wahnsinn aufmerksam gemacht, der sich in einem kleinen Dorfe des Kantons zugetragen und dessen eine Hauptbeteiligte noch jetzt in der Anstalt weilt. Als ich der Sache etwas nachging, stellte sich heraus, daß der Fall eine Art Ergänzung bilden konnte zu den anderen vorliegenden Fällen, die ich damals schon in Arbeit hatte.

Etwas abseits vom Dorfe O. wohnt in einem Bauernhof die Familie M. H., die in der ganzen Gegend als fleißige, rührige Leute bekannt sind. — Der Vater ist ein mittelgroßer Mann, der immer gesund war und erblich in keiner Weise belastet ist. Die Mutter zeigt aber ein auffallendes Wesen. Ihr Vater war im Alter geistig gestört, eine Schwester von ihr ist seit längerer Zeit wegen Dementia praecox in der Anstalt Königsfelden.

Die beiden hatten 12 Kinder, wovon eines mit 1 Jahr, ein Sohn 1901 mit 26 Jahren starb. Der älteste Sohn Rudolf verheiratete sich nach Z., die älteste Tochter im Dorfe selber. Die anderen Kinder gingen alle zur Schule, lernten nachher irgendeinen Beruf und wohnten dabei im Elternhause. Sie halfen dem Vater bei der Landwirtschaft. Körperlich waren sie alle immer gesund, in der Schule norma[1].

Die beiden Eheleute verspürten schon früh ein starkes religiöses Bedürfnis. Die Mutter gehörte von klein auf zu der in der dortigen Gegend ziemlich verbreiteten Gemeinde der Wiedertäufer. Sie hing sehr daran, und es gelang ihr auch leicht, ihren Mann und alle ihre Kinder in jene Gemeinde hineinzulocken.

Die Wiedertäufer sind die Ausläufer jener in der Reformationszeit entstandenen Sekte, welche Gegner der Kindertaufe waren, die Taufe der Erwachsenen wiederholten und außerdem schwärmerische Tendenzen (Aufrichtung des Reiches Gottes auf Erden, Umgestaltung der politischen und sozialen Verhältnisse) verfolgten. Sie errichteten damals im Jahre 1533 in Münster jene bekannte theokratische Pöbelherrschaft unter der Leitung des Johann von Leyden.

Die Lehren der heutigen Wiedertäufer fußen darauf, daß nicht nur das Alte Testament sondern auch das Neue verbindliches Gesetz sei, dessen Anweisungen man genau befolgen müsse in Kleidung, Speise und geselligem Verkehr. Sie halten sich für Heilige und scheiden sich ab von den anderen Menschen. Es ist ihnen auch verboten, außer der Gemeinde zu heiraten.

Einige sog. Propheten, die bei ihnen aufgetreten sind, genügen als Beweis, daß ihre Lehre die alleinseligmachende sei. Ihre Mitglieder halten sich durch ihre Heiligkeit

Digitized by Google
Original from THE OHIO STATE UNIVERSITY
Generated for guest (Massachusetts Institute of Technology) on 2018-07-27 13:37 GMT / http://hdl.handle.net/2027/osu.32435056932478
Public Domain in the United States, Google-digitized / http://www.hathitrust.org/access_use#pd-us-google

befreit von den allgemeingültigen Gesetzen: ein jeder darf tun und lassen, was ihn gut dünkt. Die Kindertaufe wird verworfen, weil zur Zeit der Apostel nur Erwachsene getauft wurden und weil mit der Taufe des Körpers diejenige des Geistes verbunden sein soll, was natürlich nur bei Erwachsenen der Fall ist.

Sie lesen die Bibel und legen die Schrift aus, welch letzteres aber nur männlichen Personen erlaubt ist.

In jener Gegend nun versammelte sich die Gemeinde jeden Sonntag in Z. Die Gemeinde hatte Oberhäupter, die die Versammlung leiteten und die „Lämmer weideten". Das waren dort der „Älteste" Bankdirektor P. und der „Lehrer" Fabrikant R.

Die ganze Familie M. stand tief unter dem Einfluß dieser frommen Ideen. Der regelmäßige Besuch der Versammlungen genügte ihnen mit der Zeit nicht mehr; sie fingen auch zu Hause an die Bibel zu lesen, zu beten und nach ihrer Art auszulegen. Daraus folgte eine gewisse religiöse Selbstüberhebung, eine mystische Stimmung und starke religiöse Spannung, die sie Tag und Nacht verfolgte. Sie kamen allmählich auf eigene Ideen, die diejenigen der Gemeinde überboten. Besonders die jüngeren Kinder waren darin aktiv. Lina, die zweitjüngste Tochter, überwarf sich persönlich mit dem „Ältesten", indem sie ihm vorwarf, er sei zu wenig streng und lasse den einzelnen Mitgliedern zuviel durchgehen. Die älteren Geschwister und die Mutter blieben der Gemeinde treu. Allmählich entstanden in der Familie M. zwei Lager, die sich gegenseitig bekämpften und der Irrlehre beschuldigten.

Die jüngste Schwester Berta M. war seit längerer Zeit kränklich. Sie hatte in ihrer Jugend stark an Bleichsucht gelitten. Später fürchtete man, daß sie schwindsüchtig werde. Der Arzt hatte sie nach B. zur Kur schicken wollen, doch sie sträubte sich dagegen, denn sie hatte die Idee, sie werde nicht lange leben. Deshalb war sie recht gottesfürchtig. Im Frühjahr 1908 verschlimmerte sich scheinbar ihr Zustand, sie verlangte nach dem Ältesten und dem Lehrer, welche beide sie besuchten, und nach dem Arzt.

Ihr jüngster Bruder J., der in dem nahegelegenen Dorfe R. ein kleines Heimwesen das er von seinem Onkel erworben, besorgte, kam des öfteren ins Elternhaus, um seine kranke Schwester zu besuchen.

Samstag, den 25. April 1908 mußte sich Berta zu Bett legen. Sie bekam eigentümliche Zuckungen, verzog den Mund und lag im Bett wie angeschraubt. Sie behauptete, sie könne sich nicht bewegen. Der Teufel sei in sie gekommen und habe verlangt, daß, sie sich die Zunge abbeiße; sie wolle aber treu bleiben und sich dagegen wehren. In der Nacht konnte sie lange nicht einschlafen. Schließlich bekam sie eine „Offenbarung Gottes": sie sah den Heiland in einer Wolke, daneben fühlte sie den Teufel. Sie glaubte, das neue Jerusalem, jene Gottesstadt, die durch ein Weib geboren werden müsse, sollte nun durch sie auf die Welt kommen. Aber es sei noch nicht vollendet, da der Böse und der Unglauben dagegen ankämpften. Erst im Herbst des zweiten nächsten Jahres werde sie das versprochene Reich auf die Erde bringen.

Sonntag, den 26. April war sie immer noch ganz steif, und konnte nicht sprechen. Sie hatte konstant gegen den Teufel anzukämpfen, ohne daß sie dabei etwas sah oder hörte. Ihr Bruder J. und die Schwester L. halfen ihr mit allen Kräften gegen den vermeintlichen Dämon, der jetzt wieder seine Macht auf Erden ausübte. Berta lag bald regungslos da, bald hatte sie Verzückungszustände, als ob sie nicht auf dieser Welt wäre. Der Kampf wurde immer heftiger, sie kam in Ekstase, daß sie kaum mehr atmen konnte und in einem fort rief: „Glaubet, glaubet!" Eine Fügung Gottes zog ihr die Glieder zusammen, sie war überzeugt, daß sie bald sterben müsse und setzte ihren Tod auf Montag morgen ½8 Uhr fest. Während der Nacht blieben einige Geschwister bei ihr, wachten und beteten und „halfen ihr kämpfen". Nur die Mutter, zwei Brüder und eine Schwester machten nicht mit.

Montag vormittag waren wieder alle bei der Berta, welche sich zu sterben anschickte. Sie hieß die Anwesenden niederknien, ließ sich Wein und Brot geben und teilte es mit ihnen. Darauf nahm sie von ihnen Abschied und machte noch ein jedes auf seine Fehler aufmerksam, „die es ablegen müsse, um ein vollkommenes Kind Jesu zu werden". Hierauf versank sie in einen todähnlichen Schlaf. Nachmittags wurde sie

Digitized by Google
Original from THE OHIO STATE UNIVERSITY
Generated for guest (Massachusetts Institute of Technology) on 2018-07-27 13:37 GMT / http://hdl.handle.net/2027/osu.32435056932478
Public Domain in the United States, Google-digitized / http://www.hathitrust.org/access_use#pd-us-google

wieder lebendig und die Kämpfe begannen von neuem, während die Geschwister immer bei ihr blieben. Gegen Abend stand Berta plötzlich zu aller Erstaunen auf und ging frei umher. Sie sagte, sie sei die Braut des Herrn und triumphiere mit der Siegeskrone. Dabei drehte sie sich langsam um sich selbst. Dann stand sie wieder starr und sagte: nehmt mich weg, wenn ihr könnt und es ging nicht. Ihr Gesicht wurde verklärt. Das machte den anderen solchen Eindruck, daß sie zu ihren Füßen niederfielen.

Berta wiederholte: „Ich bin die Braut!"

Jakob antwortete: „Du bist der Herr!"; denn er fühlte, daß der Herr in ihr war und sein Geist aus ihr spräche.

Berta offenbarte weiter: „Wir sind die fünf Jungfrauen!" und wies auf sich, die drei Schwestern und Jakob, „der sich ganz wie ein Jungfrau vorkam."

Nachher schickte Berta zum Ältesten und zum Lehrer, sie möchten sofort kommen und die Herrlichkeit ansehen. Die beiden kamen aber nicht, zur großen Enttäuschung der Geschwister. Sie wollten nichts davon wissen und erklärten Berta von einem Irrgeist besessen. Trotzdem ließen die Verzückten nicht von ihrer Meinung ab. Am Abend schickten sie sich wiederum an, bei Berta zu wachen. Der Vater und ein älterer Bruder wollten das jedoch nicht weiter mit ansehen. Sie forderten Jakob auf, nach Hause zu gehen. Als dieser zögerte, wurden sie tätlich. Jakob hielt sich an Berta fest und rief: „Herr hilf"; da ließen sie ihn gewähren. Jakob ging dann freiwillig. In der folgenden Nacht hatte der Vater eine Eingebung und rief laut: „Saul, Saul, warum verfolgst du mich?" Tags darauf fiel er Jakob um den Hals und tat Abbitte. Sein Sinn sei verblendet gewesen. Von da an hielt er auch zu diesen 5 Kindern.

Die nächsten Tage verliefen unter Beten und Bibellesen. Alle hatten Visionen. Am Donnerstag hatte sich Berta körperlich wieder ganz erholt. Jene eigentümliche Stimmung aber blieb unter den fünf Geschwistern und dem Vater. Sie hielten nach wie vor Berta für ein höheres Wesen. Den ganzen Sonmer hindurch blieben sie „sicher geführt und konnten nicht zurückfallen in den alten Glauben". Sie zürnten jenen Vorstehern der Wiedertäufergesellschaft sehr, daß sie sich ihrer nicht angenommen und blieben fortan deren Versammlungen fern. Die übrigen Geschwister und die Mutter hielten zu jenen. Weitere Offenbarungen trafen den Sommer nur wenige ein.

Im Herbst desselben Jahres trat eine neue Visionsperiode auf.

Am 23. Oktober, es war ein Freitag, sagte eine der Schwestern mit Namen Emma, sie wollten zusammen beten. Die fünf Geschwister gingen deshalb ins Nebengebäude und reichten sich die Hände. Jakob betete laut „wie es ihm kam"; auch Anna, die älteste Schwester, die früher nicht mitgemacht hatte, stellte sich ein. Diese sagte plötzlich, „der Herr sei da und wollte der Berta die Hände unter die Füße legen."

Berta fuhr fort: „So es der Herr will haben, hebt meine Hände auf Jakobs Haupt. Jakob, du bist der Bräutigam, die Ehen werden im Himmel geschlossen."

Jakob wiederholte: „Es ist der Herr."

Darüber wunderte sich Lina, denn sie sah noch immer nur Berta vor sich stehen. Sie war tief bekümmert und fragte: „Habe ich denn den Glauben verloren, daß ich den Herrn nicht erkenne." Da hob Berta die gefalteten Hände auch auf ihr Haupt mit den Worten: „Ich bin der Herr"; da sah Lina ganz deutlich im Gesicht ihrer Schwester ein Mannesgesicht. „Es war das Gesicht des Heilands, aber ohne Bart." Ein Schauer ging durch die Körper der beiden Schwestern. Lina wußte momentan nicht, wo sie war und was mit ihr vorging.

Jakob sagte: „Ja, der Herr ist da; und jetzt, Herr, sage und rede, wie lange müssen wir noch warten, bis es offenbart ist." Darauf Berta im Namen des Herrn: „Es kommt in vier Wochen; in drei Wochen wird ein Erdbeben stattfinden, wie noch keines war. Alles wird untergehen, nur unser Haus, der Spitalhof, wird bestehen bleiben."

Lina fragte: „Wann wird das 1000jährige Reich sein?"

Berta staunend: „Das war schon und dauerte vom Jahr 901 bis 1901, dem Jahr, da unser Bruder Adolf gestorben ist. Damals waren gläubige Christen, aber jetzt sind nur noch gläubige Heiden, die das Wort Gottes glauben, aber keine Taten mehr ausüben. Der Teufel will nochmals die Zeit zurückwälzen, da er los war und frei auf Erden

Digitized by Google
Original from THE OHIO STATE UNIVERSITY
Generated for guest (Massachusetts Institute of Technology) on 2018-07-27 13:37 GMT / http://hdl.handle.net/2027/osu.32435056932478
Public Domain in the United States, Google-digitized / http://www.hathitrust.org/access_use#pd-us-google

umging. Der plötzliche Tod unseres Bruders beweist zur Genüge, daß er wieder Macht hat."

Zwei Tage nachher, am Sonntag abend, war wieder die ganze Familie versammelt, auch der Vater und eine Magd. Es trieb sie, Gott zu huldigen. Berta konnte nicht sofort offenbaren, sie mußte zuerst „den Geist prüfen". Ein Freund Jakobs, Gottfried G., der auch zur Gemeinde gehörte, hatte auf Befehl der Vorsteher ein Mädchen, mit dem er ein Verhältnis hatte, heiraten müssen, obwohl er seine Unschuld beteuerte an dem Kind, das sie trug; als er dann geheiratet hatte, wurde er aus der Gemeinde ausgeschlossen. Berta konnte nun in ihrem Verzückungszustand den Namen des Vaters nennen und so beweisen, daß dem G. Unrecht geschehen war. Des weiteren gab ihr der Herr ein: Lina und Jakob bedeuteten die beiden Ölbäume, von denen in der Bibel die Rede war, denn die beiden hätten den vollkommensten Glauben, im Gegensatz zu den beiden Vorstehern der Gemeinde. Dann sprach sie wieder von jenem Erdbeben, wobei sie, Berta, in den Himmel eingehen werde, Jakob aber werde die Kraft bekommen, durch „Händeauflegen" Kranke zu heilen.

Zwei Tage nachher wiederholte sich der Auftritt vom Sonntag. Jakob kam zum Gebet; nachher sangen sie und tanzten um die Berta herum. Berta „triumphierte in der Siegeskrone"; sang und tanzte. Die Geschwister waren begierig nach Offenbarung, aber Berta wollte nicht alles verraten. Sie wachten ungefähr die ganze Nacht beieinander.

Am Mittwoch blieben die Geschwister beständig beieinander, nur der Vater, der älteste Sohn Heinrich und die Tochter Ida verrichteten die Hausarbeit. Mit der Mutter bekamen sie Streit, weil sie nicht mitmachte. Diese wiederum war ärgerlich, daß niemand arbeiten wollte. Jakob glaubte, sie sei ein böser Geist und stieß sie weg. Darauf verließ sie das Haus und suchte zuerst bei ihrer ältesten Schwester in O., nachher bei ihrem in Z. verheirateten Sohn Unterkunft.

Jakob war noch immer beunruhigt durch den drohenden Weltuntergang. Er ging zu seinem Freund G., um dessen Hausrat in den Spitalhof zu bringen. Aber er wurde dort nur ausgelacht.

Heinrich, der älteste Sohn, wurde schließlich auch von den religiösen Ideen ergriffen.

Lina beschreibt die nun folgenden Vorfälle folgendermaßen:

„Berta und Lydia mußten in der Stube auf dem Boden liegen, die Füße gegeneinander. Jakob mußte mit dem rechten Arm ringsum schwingen etwa 2 Stunden lang. Ich wußte nicht, was das bedeuten sollte; Gottes Wunderarm oder Wunderrechte kam mir in den Sinn. Darauf mußte die Berta neben Lydia liegen und Jakob wiederum ca. 2 Stunden über ihnen mit dem Arm hin- und herwehen. Eine von ihnen sagte: ‚Löwe und Lamm werden unter einem Baume weiden.' Berta mußte auf Lydia liegen und ihr in den Mund speien; ein jedes von ihnen wollte dasjenige sein, das ‚überwunden hatte'. Berta sagte: ‚Ich habe überwunden', Lydia gab es zu und sagte: ‚aber doch bin ich wert, deinen Speichel aufzufassen'. Lydia mußte wieder röcheln wie ein Schwein; Berta sagte: ‚Ich habe der Sau den Schlüssel genommen. Ich mußte auf Lydias Hand stehen; da kam eine solche Macht über mich, daß es mich mit Gewalt zu Boden riß, wenn Emma es nicht bemerkt und mich unterstützt hätte.'

Rudolf und seine Frau sahen uns unter der Türe zu. Lydia mußte zu uns sagen: ‚Wisset ihr nichts, kann der Teufel auch erlöst werden?' Auf diese Frage empfand ich große Not im Herzen. Doch schließlich konnte ich mich wieder fassen, indem mir in den Sinn kam, daß ich diese Frage niemals beantworten konnte. Ich sagte: ‚Ist es Gottes Werk, so solle er es bezeugen!' Da konnten Berta und Lydia als Löwe und Lamm ihre Hände an Jakobs Hand emporheben und er konnte sie fassen; endlich konnte seine Hand rufen, so daß die beiden aufstehen konnten.

Der Bruder Heinrich mußte lange Zeit auf dem Bauche am Boden liegen und hinspeien und es mit den Haaren wieder aufreiben, indem er rief: ‚Ich muß selber aufschlecken." Wir andern mußten ihm auf die Hände stehen; nachher mußte Heinrich ein Bad nehmen. Wir hofften nach so langer Not die Nacht ruhen zu dürfen. Aber

Digitized by Google
Original from THE OHIO STATE UNIVERSITY
Generated for guest (Massachusetts Institute of Technology) on 2018-07-27 13:37 GMT / http://hdl.handle.net/2027/osu.32435056932478
Public Domain in the United States, Google-digitized / http://www.hathitrust.org/access_use#pd-us-google

Heinrich sagte, wir sollten nicht ins Bett, bevor er wisse, was das zu bedeuten habe, daß die beiden 9 Tage alten Zwillingskälber jedes nur 4 Zähne hätte statt 8. Das eine Kalb sei an jenem Tag ganz merkwürdig gewesen: zeitweise sei es wie tot dagelegen und habe doch die Augen offen gehabt, dann wieder sei es aufgesprungen und habe eigentümlich gebrüllt. Berta antwortete: die vier Zähne des einen Kalbes seien die vier Reiche der Finsternis, die vier Zähne des anderen die Reiche des Lichts. Der Satan sei in das eine gefahren, nachdem er seit 1901 auf der Welt sein Unwesen treibe. Das Kalb müsse getötet und verbrannt werden; damit waren alle einverstanden und gingen insgesamt, der Vater, 3 Söhne und 5 Töchter und die Magd nach Mitternacht in den Stall. Das eine Tier war unruhig und fing an zu brüllen. Alle waren überzeugt, daß dieses besessen sei, denn der Teufel schaute ihm aus den Augen. Jakob erschlug es mit einem Beil und schleppte es zur nahen Kiesgrube. Die anderen errichteten in großer Begeisterung einen Scheiterhaufen, worauf das Kalb unter Beten und Singen verbrannt wurde. Singend wurde um das Feuer herumgezogen und fleißig hineingespuckt. Morgens 7 Uhr war die Zeremonie beendet.

Am Donnerstag früh kam Jakob noch ganz trunken in das Zimmer wo Berta lag und gab seiner Freude Ausdruck. Dann kam Lydia im Hemde aus dem Nebenzimmer und versuchte ihren Bruder aufs äußerste, nicht aus Lust, sondern getrieben durch den Geist. Sie stand ihm auf die Füße und drückte sich an ihn und wollte ihn zum Geschlechtsverkehr überreden, welchem Ansinnen er sich heftig widersetzte. Als sie sah, daß alles nichts nützte, sei sie niedergekniet und habe ihm den Kuß der Unschuld auf die Kleider über den Geschlechtsteilen gegeben. Auf ihr Geheiß machte er es ihr ebenso, darauf nahm er sie auf seine Arme und legte sie auf das Bett neben Berta mit den Worten: ‚Auf den Armen getragen bringt es der treue Hirte.'

Dann fuhren sie fort zu beten. Berta äußerte die Ansicht, daß auch das andere Kalb getötet werden müsse, um den Bösen ganz zu vertreiben. Sie glaubte sich sogar selbst opfern zu müssen, im Fall das noch immer nicht genüge. Dann müsse sie gekreuzigt werden, um des Heilands würdig zu sein."

Unterdessen war die Sache ruchbar geworden. Gegen Abend kamen Leute, Verwandte und Fremde und wollten Jakob mit Gewalt fortschleppen. Derselbe jedoch wehrte sich, die anderen kamen ihm zu Hilfe, so daß die Leute ihm nichts anhaben konnten. Andere Leute drangen in den Stall und fütterten das junge Kalb, das von den M.s hungern gelassen wurde. Vor das Haus wurde eine Polizeiwache gestellt, um ähnliche Vorkommnisse zu verhüten.

Auch die Zeitungen nahmen sich des Falles an und zeterten über einen solchen Rückfall ins Mittelalter. „Die Leute hätten das Tier bei lebendigem Leib verbrannt, hätten mit Sensen darauf losgeschlagen. Die Sabbatisten trieben den Teufel nicht aus der Welt, sondern in die Familien."

Das Publikum wurde dermaßen angezogen, daß die reine Völkerwanderung nach der Ortschaft entstand und noch tagelang andauerte.

Am Freitag wurden die drei Haupttäter Jakob, Berta und Lina trotz heftiger Gegenwehr in polizeilichen Gewahrsam genommen und nach der kantonalen Irrenanstalt Königsfelden gebracht. Jakob war dermaßen erbost über die Unverschämtheit, daß man ihn „geschlossen" transportieren mußte.

Bei der Aufnahme in der Anstalt waren alle drei ruhig. Sie wurden getrennt untergebracht. Die Anstaltsbeobachtung ergab folgendes:

Jakob M., geb. 1882, erwies sich als ein kleiner, kräftig gebauter, muskulöser Mann in gutem Ernährungszustand. Geweckter Gesichtsausdruck. Geringer Bartwuchs; leichter Tremor der Zunge; Pupillenreaktion prompt. Der rechte Arm ist viel kräftiger als der linke, wie Pat. erklärt, von Jugend auf. 1902 wurde er aus der Sanitätsrekrutenschule in Basel entlassen und nach 8tägigem Spitalaufenthalt wegen Herzinsuffizienz „Hilfsdienstpflichtig A" erklärt. Später konnte er jede Arbeit verrichten und jetzt will er mit Leichtigkeit 100 kg heben. Er ist das neunte von den 12 Kindern. Schon mit einem Jahr kam er zu einem kinderlos verheirateten Bruder des Vaters nach R. in Pflege, wo er auch die Schulen mit Erfolg absolvierte. Nach Schulaustritt half er zu

Digitized by Google
Original from THE OHIO STATE UNIVERSITY
Generated for guest (Massachusetts Institute of Technology) on 2018-07-27 13:37 GMT / http://hdl.handle.net/2027/osu.32435056932478
Public Domain in the United States, Google-digitized / http://www.hathitrust.org/access_use#pd-us-google

Hause in der Landwirtschaft, während 2 Jahren war er Briefträgerstellvertreter. Daneben betrieb er eine kleine Zwirnerei. Seit Januar dieses Jahres hat er von seinem Onkel dessen kleines Heimwesen mit 3 Kühen übernommen. Er ist ziemlich intelligent, hatte gute Zeugnisse in der Schule; bis zu seinem 20. Jahre war er immer fröhlicher Natur. An sein Elternhaus ist er sehr anhänglich und besuchte es oft, indem er per Velo nach Hause fuhr. Er will früher nie krank gewesen sein. Schon als Schüler ging er zu den Wiedertäufern, nachher nicht mehr, bis zum Tode seines Bruders Adolf. Das hatte ihn erschreckt, so daß er wieder regelmäßig hinging und auch als aktives Mitglied aufgenommen wurde.

In der Anstalt fühlt er sich wohl und gesund. Eine Einsicht in das Fehlerhafte seines Benehmens zeigte er nicht, sondern war im Gegenteil überzeugt, richtig gehandelt zu haben. Er wie seine Schwestern befänden sich auf dem rechten Wege. Er zeigte gehobene Stimmung und hielt sich für auserwählt. Halluzinationen hatte er keine. Er fügte sich willig in den Aufenthalt. Schlaf und Appetit waren gut; er hilft willig im Haus und verlangte Arbeit.

Nach einigen Tagen konnte er im Freien beschäftigt werden. Beim Besuch von seinem ältesten Bruder und seiner Mutter schien es, als ob er etwas ablasse von seinen Ideen. Diese berichteten, daß auch die zu Hause gebliebenen Familienglieder wieder zu ihrem gewohnten Tagewerk zurückgekehrt seien. Nur der Vater hänge noch an den frommen Ideen der Berta. Heinrich bedauere lebhaft, daß er überhaupt mitgemacht habe und auch die Lydia und Emma seien froh, daß sie diesen Geist (Berta) los seien.

Mit der Zeit begehrte Jakob lebhaft nach Hause, da er dort dringende Arbeit habe. Am 10. November wurde er von seinem Bruder Rudolf mit Bewilligung des Bezirksamtes Z. nach Hause geholt, nachdem er versprochen, nicht mehr an solchen Auftritten teilzunehmen.

Berta M., geb. 1886, ist eine kleine, gutgenährte Person. Sie zeigte ein stark gerötetes Gesicht, blasse Konjunktiven. Die Pupillen reagierten gut. Lungen, Herz o. B., Reflexe vorhanden.

Sie sei geistig immer etwas zurückgeblieben, habe schwer gelernt und in der Schule eine Klasse repetieren müssen. Nach der Schule war sie zu Hause zur Aushilfe, dann eine Zeitlang in einer Fabrik tätig. Doch hielt sie es wegen der Bleichsucht nicht lange aus. Letztes Jahr mußte sie wegen allgemeiner Schwäche eine Stelle im Welschland aufgeben. Zu Hause war sie auffallend stumpf und interesselos. Schon früh suchte sie die „Gemeinde" auf und wurde 1903 als Mitglied aufgenommen.

Bei ihrer Aufnahme in der Anstalt hatte sie die Periode und der zweite Erregungszustand steht wahrscheinlich mit diesem körperlichen Vorgang in Zusammenhang. Als sie auf die Abteilung geführt wurde, erklärte sie den Ärzten, von nun an werde es keine Kranken mehr geben; sie werde sie mit Gottes Hilfe alle gesund machen. Sonst war sie ganz ruhig. Nachher blieb sie im Bett liegen, sprach nichts und bewegte sich kaum. Doch gab sie freundlich Antwort auf alle Fragen.

Nach 8 Tagen stand sie nachmittags auf und trieb etwas Handarbeit, wobei sie kein Wort sprach und oft einfach vor sich hinstarrte. Anderen Tages beklagte sie sich über Schmerzen im rechten Arm, die in den Nacken ausstrahlten. Am Sonntag war es ihr unbehaglich, daß die anderen Patienten sich lustig machten.

In der zweiten Hälfte November klagte sie über Krämpfe auf der rechten Seite, wobei ihr Herz oft mit Schlagen aussetze. Objektiv war nichts nachzuweisen. An ihren religiösen Ideen hielt sie zähe fest. Da sie die Braut Christi war, blieb sie voll Gottvertrauen. Ihrer Schwester Lina schrieb sie auch einmal in diesem Sinne.

Anfang Dezember taute sie etwas auf, wurde heiterer, sprach mit den anderen Patienten und nahm auch körperlich zu.

Sie wurde bald von ihrem Bruder Rudolf zu sich nach Hause genommen.

Lina M. ist eine etwas blasse, schwächlich gebaute Person. Körperlich zeigt sie nichts Abnormes. Die Mutter gibt an, sie sei das intelligenteste von allen ihren Kindern. Sie war nie krank bis zu ihren Entwicklungsjahren. Da bekam sie die Bleichsucht und

Digitized by Google
Original from THE OHIO STATE UNIVERSITY
Generated for guest (Massachusetts Institute of Technology) on 2018-07-27 13:37 GMT / http://hdl.handle.net/2027/osu.32435056932478
Public Domain in the United States, Google-digitized / http://www.hathitrust.org/access_use#pd-us-google

war dann eigentlich nie mehr recht gesund. Nach der Schule ging sie bis zu ihrem 27. Jahr in eine Strickerei in Z. Dort bekam sie hysterische Anfälle mit Herzklopfen und Atemnot. Oft mußte sie sich ganz flach auf den Boden legen und laut hinausschreien. Jede körperlich anstrengende Arbeit oder anstrengendes Denken löste diesen Anfall aus. Eine Kur in Huntwyl nützte nichts. Erst zu Hause erholte sie sich wieder. Eine Zeitlang versuchte sie es in einem Speditionsgeschäft, doch mußte sie das auch wieder aufgeben. Erst die letzten 3 Jahre ging es ihr etwas besser. Ihrem Wesen nach hat sie das Temperament ihres Vaters: sie ist oft launisch und schroff, besonders gegenüber ihrer Mutter; zur Zeit der Periode sei sie besonders verstimmt. Gegen Fremde benehme sie sich immer freundlich und zuvorkommend. Zu den Wiedertäufern ging sie schon als Kind, dann eine Zeitlang nicht mehr. Von 24. Jahre an ging sie regelmäßig zu den Versammlungen. Als ihre Schwester Berta ihre religiösen Eingebungen bekam, bemächtigte sie sich leidenschaftlich derselben, unterstützte sie und verteidigte sie nach allen Seiten.

Bei der Aufnahme war sie willig; in der ersten Nacht schlief sie gut. Gegen ihre Ideen konnte man nicht aufkommen. Sie erklärte, in den letzten Tagen auch Eingebungen gehabt zu haben. Gegen ihre Mutter war sie erbost und sagte, diese werde ihre Wunder schon noch erleben. Während des Tages beschäftigte sie sich ruhig mit Handarbeiten und hatte nicht den Drang, mit irgend jemand zu verkehren.

Am 2. November blieb sie im Bett, da sie sich mit der Arbeit überanstrengt hätte. Während der Visite bekam sie einen hysterischen Zitteranfall, indem sie mit dem rechten Arm und Knie rhythmische Beugebewegungen machte. Dabei atmete sie etwas mühsamer, war aber sonst vollständig klar, so daß man mit ihr wie sonst verkehren konnte. Sie habe diese Anfälle früher oft gehabt, seit einem Jahr jedoch nicht mehr. Sobald Pat. allein war, hörten die Anfälle von selber auf, um bei der Abendvisite wieder einzusetzen. Am nächsten Tag kam nichts derartiges mehr vor.

Während der ersten 14 Tage war sie sehr geduldig und gefügig, nur zuweilen geriet sie in eine weinerliche Stimmung, wenn sie an unangenehme Vorkommnisse dachte. An ihren Ideen hielt sie zähe fest. Alles seien Eingebungen Gottes gewesen, Berta sei sein Werkzeug. Gott hätte nur deshalb nicht sie selbst genommen, weil sie zu wenig einfältig sei. Alles stehe in der Offenbarung Johannis. In einem Brief an ihre Eltern am 15. November nannte sie alles eine Fügung Gottes, der sie hier nicht strafen, sondern prüfen wolle. Sie habe nichts zu bereuen.

Zur Zeit der Periode bekam sie wieder Schmerzen in der Herzgegend und klagte über Schwäche, so daß sie im Bett blieb. Bei Annäherung eines Schlüssels an ihr Auge und bei dessen Berührung hatte sie das Gefühl, als ob derselbe in ihr Auge hinein und in den Magen hinuntergedrückt werde. Vom Magen strahlte ein eigentümliches Gefühl in den Arm aus, so daß sie ihren Zuckungsanfall wieder erwartete, welcher aber nicht eintrat. Sie erklärte, daß sie früher das Gefühl oft bekommen, wenn jemand länger auf sie eingesprochen habe. Dann erzählte sie ausführlich von früheren Schwächeanfällen. Am anderen Morgen bekam sie einen solchen beim Waschen und nachher nochmals, gelegentlich der Visite: sie liegt mit geschlossenen Augen da, kann diese auf Aufforderung hin kaum öffnen, hat mühsam beschleunigte Respiration. Puls normal. Kaum ist sie allein, erholt sie sich wieder.

Auf die Frage, wie Gott zu ihr gesprochen habe, erklärt sie, daß Gott ihr noch jedesmal geholfen hätte, wo die Ärzte es nicht mehr konnten. Sie brauche nur in der Bibel zu lesen. Dort stehe Jakobus Kap. 5: „Leidet jemand unter euch, der bete; ist jemand krank, so rufe er zu sich die Ältesten von der Gemeinde und lasse sie über sich beten, und das Gebet des Glaubens wird dem Kranken helfen und der Herr wird ihn aufrichten, und so er hat Sünde getan, werde sie ihm vergeben sein. Des Gerechten Gebet vermag viel, wenn es ernstlich ist." — Das Gebet habe ja nicht mehr die Kraft wie vor 2000 Jahren, aber sie kenne einen Prediger, der auch einen Lahmen geheilt habe durch bloßes Gebet. Damals im Frühjahr, als Berta so plötzlich gesund wurde, habe ihr der Heiland selber die Hände aufgelegt, da die Lehrer nicht gekommen seien.

Digitized by Google
Original from THE OHIO STATE UNIVERSITY
Generated for guest (Massachusetts Institute of Technology) on 2018-07-27 13:37 GMT / http://hdl.handle.net/2027/osu.32435056932478
Public Domain in the United States, Google-digitized / http://www.hathitrust.org/access_use#pd-us-google

In einem Brief an ihren Bruder am 2. Dezember antwortete sie auf dessen Vorwürfe, daß sie in keiner Weise ihrer Mutter oder gar der Obrigkeit zuwider gehandelt habe. Sie habe im Gegenteil nur immer das getan, was Gott und den Menschen angenehm war. Geisteskrank sei sie auch nicht, denn sie wüßte nicht, womit sie das verdient hätte. Gewiß hätte sie ihre Fehler und Schwächen, aber was sie damals getan, sei Gott und keinem Irrgeist zu Willen gewesen.

Mitte Dezember bekam sie wiederum einen Schwächeanfall mit Dyspnöe.

Am 27. Dezember schrieb sie u. a. an ihre Mutter:

„Meine herzlich liebe Mutter!

Wie ich aus Bertas Brief und von Anna vernommen habe, schmerzt es Dich meinethalb, daß ich Dir nicht so mit Liebe entgegenkommen konnte wie den anderen. Nach Deinem Besuche in Hier hast Du ja Grund, solches zu denken; warum ich's damals nicht tun konnte, weiß der, der alles sieht, besser als ich selber, ich konnte es einmal, damals nicht, Du mußt aber nicht denken, daß ich heute nicht besseren Zugang habe zu Dir, sonst hätte ich nicht schon vor 14 Tagen, als ich dem Vater geschrieben habe, den Wunsch gehabt, auch an Dich in herzlicher Liebe zu schreiben. Ich weiß, wie gern ich auch dem herzlich lieben Jakob geschrieben hätte, aber es konnte nicht sein, es wird so recht sein. Es freut mich um so mehr, wenn er dennoch mir ein gutes Zutrauen schenkt. Ich würde auch mehr schreiben, wenn ich kräftiger wäre, nun bin ich aber schwach, doch dennoch glücklich. Es freut mich sehr, daß auch das herzlich liebe Berta alles so Gott überlassen kann und sich nicht so unnütz über Vergangenes kränkt, da es doch die Sache nicht abwenden konnte, wie es mir wieder geschrieben hat und ich das von Anfang an sehen konnte.

Wie ich heute noch zu dieser Sache stehe, habe ich dem Unterarzt und Arzt gesagt. Glaubet nur, wenn Berta nicht ein gutes Gewissen hätte, es könnte sich hierin so fassen. Wenn Du, herzlich liebe Mutter, es nur auch so könntest und Du uns mehr Zutrauen geschenkt hättest und gedacht hättest, sei es was es wolle, soviel sind meine Kinder wert, daß ein Hirte kommt, um zu sehen, was mit seinen, nach ihm zurufenden Schafen geht. Prüfet selbst aufrichtig, wo wäre die größte Schuld, wenn jetzt etwas Böses daraus entstanden wäre, wie Ihr es zwar meint, es ist aber nicht, wenn jetzt auch manches unaufgeklärt vor uns ist, so lasse ich es Gott über. Er weiß am besten, welche Absicht er hat.

Liebe Mutter, schau einmal Abrahams Glauben an, dem von Gott der Segen durch einen Sohn Isaak verheißen wurde, nachher kam der gleiche Gott und verlangte von ihm, daß er seinen Sohn opfern solle. Da hätte Abraham auch denken und sagen können, wie soll ich jetzt Gott glauben, wie er hier den Gehorsam leistete, weißt Du wohl liebe Mutter, er glaubte nämlich, daß es Gott möglich sei, seinen Sohn vom Tode aufzuerwecken und so mußte er ihn nicht opfern. Was ich nun in dieser Sache Gehorsam geleistet habe, reut mich heute noch nicht.

Fortsetzung 29. Dezember, Sonntags. . . . Und gestern konnte einige Stunden aufstehen, heute wieder im Bett und mache hier den Schluß. Liebe Mutter, wenn Du und andere fassen könnten, welch Glück hierin verborgen ist und Gott offenbaren will, Du würdest keine Stunde mehr wiederstehen. Mich würde es auch freuen, wenn wir nur anfangs mit einem Menschen anständig darüber sprechen könnten und nicht alle das gleiche Vorurteil hätten, entweder einem bösem Geiste oder einer Krankheit zuzuschreiben. Daß Lydia und Emma nicht mehr so fest stehen, wie wir drei, verwundert mich nicht. Ihr lieben Zwei! Wenn auch die Zweiglein schwanken, die Bäume stehen fest, es ist aber die eine Wurzel, die diese Beide trägt. Warum haben wir fünf Finger an der Hand, keiner gleich wie der andere und doch jeder seinen Dienst und hat keiner den anderen zu verachten. Wir haben eine rechte und eine linke Hand, ist darum die linke nicht auch des Leibes Glied, weil sie niemals die rechte sein kann? Also sind die fünf klugen Jungfrauen wie die anderen fünf von Gott zubereitet, ein jedes zu seinem Dienst. Aber nicht wahr, liebe Mutter, wenn einmal die Sache im Licht steht, mußt Du doch sehen, daß Du ein

Digitized by Google
Original from THE OHIO STATE UNIVERSITY
Generated for guest (Massachusetts Institute of Technology) on 2018-07-27 13:37 GMT / http://hdl.handle.net/2027/osu.32435056932478
Public Domain in the United States, Google-digitized / http://www.hathitrust.org/access_use#pd-us-google

Finger an der weniger leistenden Hand gewesen bist. Aber der Mensch ist nur glücklich, wenn der kleine Finger auch an der Linken gesund ist.

Unser Herr Direktor sagte letzte Woche, er werde uns nach Neujahr besuchen, wenn ich bald heimkomme, so warte er bis ich daheim sei, im anderen Falle vielleicht vorher. Es wird Euch alle, wie mich recht freuen. (Seid stille dazu.)

Herzliche Grüße an alle meine Lieben.

Lina."

An der Weihnachtsfeier der Anstalt wollte sie wegen der Ansprache des Geistlichen nicht teilnehmen, da ja sie den richtigen Glauben habe. Das damalige Erdbeben in Sizilien bestärkte sie von neuem in ihrem Glauben, so daß sie ihren Angehörigen schrieb: „Ob sie ihre Verstocktheit nicht bald einsehen, oder ob vorher der Boden unter ihren eigenen Füßen zittern müsse?"

Da keine Veränderung in ihrem Geisteszustand zu erwarten war, wurde sie mit Zustimmung des Bezirksamtes Z. in das Haus ihres gesunden Bruders entlassen, mit der Bedingung, daß sie nicht ins Elternhaus zurückkehren dürfe.

Als Lina zu ihrem Bruder nach Z. kam, ging Berta ins Elternhaus zurück. Jakob besorgte wieder fleißig wie früher sein kleines Besitztum und machte keinerlei Annäherungsversuche an seine Geschwister. Bei den beiden Schwestern ging es weniger gut. Die Mutter und Heinrich waren beständig hinter Berta her, daß sie sich demütige und ihre Sünde bekenne, um wieder in die Gemeinschaft aufgenommen werden zu können. Die Mutter hielt Berta noch immer als vom Teufel besessen; Lydia und Emma hatten Buße getan und durften wieder in die Versammlungen der Gemeinde gehen. Allerdings galten sie als unrein, mußten zuhinterst auf der Armensünderbank sitzen und jeden Kontakt mit den Gläubigen meiden. Da Berta sich dazu nicht verstehen wollte, gab ihr die Mutter zu verstehen, daß sie anderwärts ihren Unterhalt suchen möge.

Der Lina war es bei ihrem Bruder Rudolf auch nicht wohl. Derselbe bevormundete sie beständig und zeigte ihr, daß er sie für die geistige Urheberin jenes Skandals halte. Bei den Abendgebeten durfte sie nie dabei sein, da die Satzungen der Gemeinde das verboten. Es gab tägliche Wortwechsel, so daß ein Zusammenleben unmöglich wurde. Rudolf fand ihr eine Stelle in Burgdorf, die sie nach langem Sträuben annahm. Da sie sich für eine ganz besondere Persönlichkeit hielt, schien eine Anstellung ihrer unwürdig, aber da sie keinen anderen Ausweg sah, faßte sie es wiederum als Prüfung Gottes auf und ergab sich drein. Dorthin unterwegs, suchte sie für ein paar Tage ihren Bruder Jakob in R. auf. Es gab ein äußerst herzliches Wiedersehen. Ein großes Glücksgefühl beherrschte die beiden. Am Morgen nach der ersten Nacht empfand Lina ein großes Sehnen ihren Bruder recht lieben zu können, doch sagte sie nichts davon. Jakob mußte, wenn er aus seinem Zimmer wollte, durch das ihre kommen. Sie ahnte nun, daß, wenn er ohne Schuhe komme, er wohl zu ihr käme. Sie erwartete, daß er den gleichen Liebesdrang hätte nach den langen Trennungsschmerzen. Jakob kam heraus, grüßte sie und und sagte: „Soll ich oder darf ich zu Dir ins Bett kommen?" Sie sagte ihm ihre Gedanken, worauf er zu ihr lag, „aber nicht, um Lust miteinander zu genießen oder geschlechtlich zusammenzuhalten, sondern nur um sich recht lieben zu können." Zur abgemachten Zeit suchte Lina ihre Stelle auf. Da Jakob just kein Hausmädchen hatte, suchte er seine Schwester Berta zu bewegen zu ihm zu kommen. Das war unter den obwaltenden Umständen allen nur erwünscht. Aber auch Lina hielt es nicht lange an ihrer Stelle aus und zog im Einverständnis des Bruders in Z. und der Eltern auch zu Jakob. Berta faßte ihre Berufung zu Jakob sofort als ein Werk des Himmels auf. Die beiden Mädchen schliefen zuerst im gleichen Bett, nachher noch im gleichen Zimmer. Jakob, der immer sein Zimmer nebenan hatte, kam jeweilen zum Morgengebet zu ihnen ins Bett. Da tauschten sie Liebkosungen aus, denen Berta natürlich auch nicht abhold war. Die anfangs unschuldigen Liebeleien, die häufigen körperlichen Berührungen mußten allmählich die Sinne so aufreizen, daß es zum regelrechten Beischlaf kam. Sie rechtfertigten sich mit den Weissagungen, die Berta im Jahre 1908 gesprochen: Jakob sei der Vater, Lina die Mutter des vollkommenen Glaubens; oder Jakob sei der

Generated on 2018-07-27 13:39 GMT / http://hdl.handle.net/2027/osu.32435056932478
Public Domain in the United States, Google-digitized / http://www.hathitrust.org/access_use#pd-us-google
Digitized by Google
Original from THE OHIO STATE UNIVERSITY

Bräutigam und Lina die Braut. Lina war überzeugt, daß ihre Ehe damals im Himmel geschlossen wurde. Jakob sagte, er sei der Herr, wie er früher von Berta geheißen wurde. Lina fragte ihn: „Was für ein Herr?" Er antwortete „der Versucher". Da wurde es ihr ganz schrecklich zumute, weil sie nicht mehr wußte, wem sie folgen sollte. Doch glaubte sie, daß Jakob sie als Versucher prüfen müsse, ob sie sich verleiten lasse, bevor sie sich innerlich geprüft habe. Da sagten ihr die Prophezeiungen der Berta, daß sie es nicht nur tun dürfe, sondern auch tun müsse, um dem Bibelspruch zu genügen: „Gottes Wort im Werk erfüllt." Es sei damit das männliche Glied, das sonst als sündhaft dargestellt werde, den anderen Gliedern gleichgesetzt. Sie wußten genau, daß sie gegen die menschlichen Gesetze handelten, aber sie hielten sich von Gott geführt und gerechtfertigt. Lina schrieb im Frühjahr 1910 an ihre Tante in der Anstalt, daß sie nun glücklich und zufrieden mit ihrem Bruder lebe und ganz bei ihm zu Hause sei. Nach Hause sei sie noch nie gegangen, obwohl die Mutter sie schon eingeladen habe. Aber sie gehe nicht, bevor sie die obrigkeitliche und ärztliche Erlaubnis habe, geradeso wie Jakob und Berta. Sie begreife nicht, daß der Befehl nicht aufgehoben werde, da sie jetzt doch über der Sache stehe und täglich arbeite ohne auszusetzen. Dann beklagt sie sich über die Härte der Gemeindevorsteher, die an jenen Vorfällen doch auch schuldig seien, da sie sie damals im Stiche ließen. Nachdem die Obrigkeit ihnen verziehen und niemand bestraft hätte, könnte die Gemeinde das doch auch tun. Es fehle ihr eine geistige Heimat. Auch die Schwester Emma war von der Härte der Gemeinde bedrückt und suchte des öfteren ihre Geschwister in R. auf. So geriet sie auch allmählich wieder in den Bann jener religiösen Ideen und war überzeugt, daß Berta doch ein besonderes Wesen sei und der Herr aus ihr gesprochen habe. Alle erwarteten auf Ende 1911 das Reich Gottes auf Erden, wobei sie eine große Rolle zu spielen hätten. Lina begriff nicht recht, wie Jakob dazu kam, auch mit Berta sexuell zu verkehren, da doch sie die Braut war. Das brachte einigen Unfrieden in die göttliche Ehe, Lina wurde heftig eifersüchtig und ließ das die Berta fühlen. Schließlich gab sie sich jedoch große Mühe, diesen Haß zu bekämpfen, da ja Berta den Himmel vertrat und sie sich sagen mußte, daß auch jener Verkehr nur mit Einwilligung Gottes stattfinden konnte. Berta fühlte niemals Eifersucht, sie hielt sich für die Braut des Himmels, Lina für die Braut auf Erden. Doch beteiligte sie sich gern an dem Genuß. Lina glaubte nicht, daß der sexuelle Verkehr je Folgen haben könnte, da ihre Ehe doch eine geistige war. Ein Kind könnte höchstens ein geistiges sein. Zudem hatte Berta, als sie einmal an ihrer Erfindung arbeitete, welche eine Wiege darstellte, (wir kommen später darauf zurück) geäußert: „Lina keine Kinder mehr", was sie gerne glaubte. Die Folgen des geschlechtlichen Verkehrs blieben aber nicht aus, wenigstens bei Lina. Sie mußte sich selbst für schwanger erklären und auch der in letzter Minute herbeigerufene Arzt konstatierte, daß die Geburt zu erwarten sei. Lina wurde sofort in eine Gebäranstalt gebracht. Jakob ging auf das Bezirksamt Z. und zeigte den Fall an. Seine Schwester Berta habe ihn und Lina zusammengeführt. Von der Gemeinde sei er ausgeschlossen worden, dürfe aber nach deren Regeln trotzdem niemanden außerhalb der Gemeinde heiraten. So unterließ er es, obwohl in seinem Heimwesen eine Frau sehr notwendig gewesen wäre. Auch hoffte er, später wieder in die Gemeinde aufgenommen zu werden. Er habe nie gedacht, daß er eine Sünde begehe, doch sei er unruhig gewesen, weil er gegen die Gesetze verstoßen. Er habe alles im Glauben vollführt, es mache nichts, denn im Herbst sei sowieso alles zu Ende, wie Berta verkündet habe. Alle Glieder des Menschen hätten das Recht zur Betätigung. Ihre Gemeinde lehre zudem, daß alle Sünder und Gefangenen erlöst werden, so müssen es auch die Geschlechtsglieder, an denen die Menschen so leiden müssen. Die beiden Geschwister wurden in Untersuchungshaft genommen, bei Lina erlaubte es ihr Zustand nicht. Berta bestätigte die Vorkommnisse und brachte auch dieselben Entschuldigungen vor wie ihr Bruder.

Die drei wurden der Blutschande angeklagt, und da sie schon einmal in der Irrenanstalt gewesen, nochmals in die Anstalt verbracht zur Beobachtung und Abgabe eines Gutachtens, ob Strafausschließung wegen Geisteskrankheit anzunehmen ist. Das Strafgesetz, welches in Betracht kam, enthielt folgende Bestimmungen:

Digitized by Google
Original from THE OHIO STATE UNIVERSITY
Generated on 2018-07-27 13:39 GMT / http://hdl.handle.net/2027/osu.32435056932478
Public Domain in the United States, Google-digitized / http://www.hathitrust.org/access_use#pd-us-google

„Der mit dem Bewußtsein der Verwandtschaft vollzogene Beischlaf zwischen ehelichen und unehelichen Blutsverwandten in auf- oder absteigender Linie oder zwischen vollbürtigen oder halbbürtigen Geschwistern begründet das Verbrechen der Blutschande. Das Verbrechen wird bestraft bei den Geschwistern und Halbgeschwistern mit Zuchthaus von 2—4 Jahren."

Lina gab in der Frauenklinik am 30. Mai einem Kinde das Leben, welches jedoch bald nach der Geburt starb.

Für den ganzen Vorfall war das Milieu, wie die Vererbung von großer Wichtigkeit. Den Vater haben wir schon weiter vorne als einen leidenschaftlichen, aufgeregten, zu Affektausbrüchen geneigten Mann gekennzeichnet. Wie die ganze Familie zeigte er eine große Neigung zu religiösen Wahnideen, von klein auf in dem mystischen Milieu der Wiedertäufergemeinde lebend. Früher ein armer Taglöhner, wurde er von einem Bekannten seiner Zeit überredet, sein jetziges Besitztum zu erwerben, wo er durch fleißige Arbeit zu einem ordentlichen Wohlstand gelangte. Das konnte seiner Meinung nach nur durch besonderen göttlichen Schutz geschehen. In sexueller Beziehung soll er nach Aussagen seiner Frau und der großen Kinderzahl ein außerordentlich bedürftiger Mann sein. Er hat auch außerehelichen Geschlechtsverkehr gepflegt und ist aus diesem Grunde seiner Zeit aus der religiösen Gemeinde ausgestoßen worden. Trotzdem hing er immer noch sehr an der Sekte. Die religiösen Ideen der Berta hatte er im Anfange heftig bekämpft, bekehrte sich aber nachher auch zu ihnen. Die Mutter war auf ihre Art ebenso fromm und bigott. Nur im gegenteiligem Sinne. Sie konnte sich nicht vorstellen, daß ihre Kinder krank seien, sondern hielt sie für vom Teufel besessen. Darin bestärkte sie der älteste der Söhne, der noch im Hause verkehrte. Das verursachte natürlich viel Streit im Hause, der den verschiedenen Familiengliedern das ganze Leben verbitterte. Eine Schwester der Mutter, Anna Maria H., geb. 1853, war wegen Dementia praecox in der Anstalt Burghölzli und später in Königsfelden. Sie hatte Wahnideen und Halluzinationen, besonders sexuellen Inhalts, hielt sich von Herren verfolgt und hatte auch Parästhesien der Genitalsphäre. Noch im hohen Alter war sie auffallend eitel und jugendlich in ihrer Kleidung. Eine Schwester der Kranken Ida leidet an hysterischen Beschwerden. Gelegentlich der aufregenden Vorfälle im Jahre 1909 bekam sie einen hysterischen Zitteranfall. Sie hielt damals fest zu ihren Geschwistern, wurde aber, als jene in die Irrenanstalt verbracht werden mußten, zur richtigen Ansicht bekehrt, daß ihre Geschwister krank waren. Daran hielt sie auch später noch fest, im Gegensatz zu Vater und Mutter.

Berta zeigte bei ihrer zweiten Aufnahme in der Anstalt starke körperliche Symptome. Sie war bleich, menstruierte und litt an Herzklopfen. In ihrem Benehmen war sie still, in sich gekehrt, sprach kaum und staunte vor sich hin, als erwarte sie ein großes Wunder. Sie war noch immer fest überzeugt, daß alles im Sinne Gottes sei, wenn nicht, so sei überhaupt alles verloren. Sie gab an, daß sie vor einigen Tagen einen eigentümlichen Druck im Leibe gespürt habe, danach habe Lina das auch gespürt; aber sie hätten beide nicht glauben können, daß Gott sie so prüfen wolle. Die Welt müsse doch erkennen, daß sie unschuldig seien. Eine Zeitlang war sie betrübt, daß sie Schande über die Familie gebracht hatte. Doch wisse sie seit 3 Jahren, daß die Welt bald untergehe, deshalb hätten die Gesetze keine Gültigkeit mehr. Am 12. Juni 1911 bekam sie Anfälle von Respirationsbeschleunigung (ca. 48 pro Minute), dazu drehte sie sich krampfhaft nach der linken Seite, den Kopf ebenfalls nach links geneigt. In dieser Zwangslage blieb sie steif liegen und klagte dabei über Herzbeschwerden. Auf Wickel hin wurde ihr besser. Ähnliche Erscheinungen traten nun den ganzen Monat hindurch auf. Dabei hatte sie weder Angstgefühle noch Halluzinationen. Am 4. August machte sie geheimnisvolle Andeutungen, daß ein höheres Wesen im Spiele sei, ohne daß man etwas Genaueres erfahren konnte. Sie war sehr erbost über die Lehrer der Sekte. Da sie dieser Treue geschworen, könne sie nicht erlöst werden, bevor sie sich mit ihnen versöhnt habe; aber jene könnten doch den ersten Schritt tun, da sie ja eigentlich doch an allem die Schuld trügen. Schlimmstenfalls werde es auch ohne jene gehen und im Herbst das große Ereignis eintreffen, das sie 1908 prophezeit habe. Doch wolle der Böse immer wieder versuchen ihr die Sache

Digitized by Google
Original from THE OHIO STATE UNIVERSITY
Generated on 2018-07-27 13:39 GMT / http://hdl.handle.net/2027/osu.32435056932478
Public Domain in the United States, Google-digitized / http://www.hathitrust.org/access_use#pd-us-google

unsicher zu machen, so daß sie heftige Kämpfe durchmachen müsse. Wenn sie die Schmerzen auf der linken Seite habe, dann habe der Böse gesiegt; wenn aber der Gute siege, dann fühle sie sich ganz glücklich. In ihrem Herzen fühle sie dann 2 Pulse schlagen. Sie gibt nachträglich auch an, Stimmen zu hören; es sei gerade, als ob jemand in ihrem Innern, in ihrem Herzen spräche. Sie ermahnen sie zum Ausharren und hätten ihr auch gesagt, die Anstalt sei die Wüste und bedeute eine Prüfungszeit. Die Diagnose ihrer Krankheit auf Dementia praecox lag nicht mehr fern. Die halluzinatorisch visionären Vorgänge, die Stimmen, die körperlichen Erscheinungen, die in Konvulsionen und kataleptischer Starre abwechselten, die Wahnideen und namentlich ihre affektive Indifferenz all den Ereignissen gegenüber wiesen auf jene Krankheit hin.

Jakob wurde zusammen mit seiner Schwester Berta aus der Untersuchungshaft in Z. durch einen Polizisten gebracht. Er war bei der Aufnahme ruhig, orientiert und folgte willig auf die Abteilung. Sein Status war gleich wie bei der ersten Aufnahme. Er sprach rasch und zeigte sich sichtbar erleichtert, daß nun endlich eine Änderung eingetreten und er von seiner Schwester getrennt war. Es stellten sich bei ihm von selber gewisse Zweifel an der Richtigkeit seiner Auffassung ein. Es sei ihm nie ganz wohl gewesen. Doch kam es zu keiner eigentlichen Korrektur. Er blieb im Grunde bei seiner Behauptung des „von Gott Geleiteten" und erwartet mit Zuversicht den Weltuntergang auf den 23. Oktober des Jahres. Er sagte, daß wohl alles nie passiert wäre, wenn sie von ihrer Gemeinde nichts gewußt hätten, dann hätten sie alles mit größerem Mißtrauen entgegengenommen. Aber jetzt, da man einmal so weit gekommen, müsse und werde Gott auch weiter helfen In die Landeskirche übertreten hätten sie nicht dürfen, das sei „geistige Hurerei"; so waren sie ganz ohne Führung und Gott hatte sich ihrer angenommen. Wenn sie von diesem Geist abstehen wollten, wäre es, als wenn sie in die Hölle kämen. Am 18. Juni schrieb er seiner Pflegemutter nach R., daß er volles Gottvertrauen habe. Es sei ihm zwar jetzt noch nicht recht klar, warum er und die Schwestern so geführt worden seien, daß weder er noch sie ausweichen konnten. „Gott, der himmlische Vater, hat Mittel und Wege genug uns durch alle Hindernisse doch dereinst alle zusammen in sein himmlisches Reich zu bringen, wo es, je mehr wir gelitten, nur um so herrlicher sein wird . . ." So hielt Jakob mit aller Zähigkeit fest an seinem Wahnsystem.

Lina M. wurde am 15. Juni 1911 polizeilich aus der Gebäranstalt eingebracht. Bei ihrer Aufnahme begegnete sie ihrem Bruder, der gerade von der Feldarbeit zurückkam und begrüßte ihn überschwenglich unter Jauchzen und Küssen. Auf der Abteilung war sie ruhig, begrüßte die anderen Patienten, die sie von ihrem ersten Aufenthalte her noch kannte, freundlich. Nachts schlief sie ruhig; am Tage stellten sich mit der Zeit ihre hysterischen Herzbeschwerden wieder ein. Irgendwelche Einsicht in das Unhaltbare ihrer Ideen war nicht zu finden, im Gegenteil zeigte sie gesteigertes Selbstbewußtsein, da sie eine Auserwählte sei. Sie verteidigte sich mit großer Zungenfertigkeit, indem sie ähnliche Beispiele aus der Bibel anführte: „Noah habe, wie in der Bibel zu lesen sei, nicht nur mit seiner Frau, sondern auch mit seinen Töchtern verkehrt." Sie habe anfangs ohne jede Geschlechtslust verkehrt, nur rein aus himmlischer Liebe. Sie sei sicher gewesen, nicht schwanger zu werden; da ja ihre Ehe eine geistige war, so dachte sie, könne es sich auch höchstens um eine geistige Geburt handeln. Sie gab sich große Mühe, den Ärzten ihre Überzeugung beizubringen; als ihr dies nicht gelang, zog sie sich stolz zurück und schloß sich an eine religiös verschrobene paranoide Patientin an. Von dem „großen Ereignis", das Berta auf den Herbst prophezeit hat, wußte sie nicht, ob es der Weltuntergang oder die Versöhnung mit der Gemeinde sei. Ihr ganzes Sinnen und Trachten ging schon lange dahin, mit den Lehrern der Gemeinde zusammenzutreffen; sobald sie ihnen einmal alles schildern könnte, müßten diese, gezwungen durch die Macht der Ereignisse, jeden Widerstand aufgeben. Alle jetzigen Unannehmlichkeiten sah sie als von Gott gewollte Prüfungen an. Sie wankte mit keinem Schritt von diesem wohlausgebauten Wahnsystem.

Von Herrn Dr. Wille, damaligem Oberarzt in Koenigsfelden, wurde im Juli 1911 folgendes Gutachten abgegeben: Es kann keinem Zweifel unterliegen, daß die drei Ge-

Digitized by Google
Original from THE OHIO STATE UNIVERSITY
Generated on 2018-07-27 13:39 GMT / http://hdl.handle.net/2027/osu.32435056932478
Public Domain in the United States, Google-digitized / http://www.hathitrust.org/access_use#pd-us-google

schwister Jakob, Lina und Berta M. schwer geisteskranke Persönlichkeiten sind. Die Psychose der Berta ist ein ganz eigener Prozeß; sie ist zuerst aufgetreten, ihre eigentliche Ursache kennen wir nicht, wie uns überhaupt das krankmachende Agens jener Geistesstörung, der Dementia praecox, noch völlig unbekannt ist. Die äußeren Erscheinungen dieser Krankheit sind sehr wechselnde und in vielen Fällen nachweisbar von dem Milieu, in dem die Kranken leben, und ihrem Lebensschicksal abhängig, wie auch in unserem Falle. Die einseitig religiöse Färbung der Wahnideen basiert ohne Zweifel auf Anschauungen und Hoffnungen, die der Kranken von Jugend auf eingepflanzt wurden und die nun das kranke Hirn in charakteristischer Weise weiter ausbaut, und die eigene Persönlichkeit in deren Mittelpunkt stellt. Die Psychose der Lina beruht auf einer originären, abnormen Anlage, hat in leichtem Grade sicher schon vor der Erkrankung der Schwester bestanden, ist aber durch jene, wie aus allem hervorgeht, mächtig gefördert und in ihrer weiteren Entwicklung direkt bestimmt worden.

Von der Krankheit Jakobs, sowie auch von den kurz dauernden Störungen der übrigen Geschwister läßt sich mit Bestimmtheit aussagen, daß sie direkt von der Psychose der Berta ausgelöst wurden. — Die schweren sexuellen Vergehen stehen in direktem Zusammenhange mit der Psychose und wären ohne diese nicht denkbar. Diese drei Geschwister haben die äußeren Lebensschicksale, die gleichen Wahnideen und die nach ihrer Ansicht gemeinsam erduldeten Verspottungen, ungerechten Beschuldigungen und Verfolgungen besonders eng aneinander gekettet und zwei von ihnen, Jakob und Lina, haben sich und tun sich jetzt noch auf Grund der krankhaften Äußerungen ihrer Schwester Berta als tatsächliche Eheleute betrachten. Analysieren wir die verbrecherische Handlung, so stellt sie sich dar als eine Reihe von fortlaufenden Handlungen, die an und für sich nichts Pathologisches haben, sondern in zahlreichen Fällen unter gesunden Verliebten sich in der gleichen Weise abspielend vorkommen. — Wir hatten hier zu wiederholten Malen, nicht nur jetzt, sondern schon während des ersten Anstaltsaufenthaltes, Gelegenheit zu beobachten, daß die Geschwister sich bei den jeweiligen Zusammenkünften in einer Art und Weise küssen und umarmen, wie es sonst unter Geschwistern und besonders in ländlichen Kreisen nicht üblich ist. Diese Gewohnheit hatten die Kinder von Jugend auf, und sie seien, wie sie wenigstens behaupten, nie ohne den Gutenachtkuß zu Bett gegangen. Das intime Zusammenleben der drei in R., das Schlafen in benachbarten Kammern, mit durchgehenden Türen, hat dann die Geschichte weiter entwickelt; die anfänglichen einfachen Liebkosungen, die intimen körperlichen Berührungen erregten geschlechtliche Reize in immer heftigerer Weise, die dann allmählich in die verbrecherischen Handlungen ausarteten; die anfänglichen Bedenken und Beunruhigungen, die der bewußte Verstoß gegen unsere bürgerlichen Anschauungen erweckte, wurden einfach niedergekämpft durch die schon vorhandenen Wahnideen, so daß dann die Beteiligten immer mehr die Gewißheit überkam, daß Gott sie so geführt habe und sie in seinem Sinne handeln und demnach in seinen Augen keine strafwürdige Handlung begehen.

Aus Andeutungen der Mutter geht hervor, daß die sexuelle Bedürftigkeit des Vaters eine sehr große, vielleicht pathologische ist. Auf die Kinder scheint sie sich jedoch nicht in diesem Grade vererbt zu haben. Wir wissen nur von dem verstorbenen Bruder Adolf, daß er im Alter von ca. 18 Jahren mit seiner Schwester Berta, die damals die erste Schulklasse besuchte, geschlechtlich verkehrte. Die Berta selbst schildert sich als eine frigide Natur, die früher nie eigentliche sexuelle Reizzustände und Bedürfnisse gefühlt haben will, sondern diese seien erst durch den sexuellen Verkehr mit dem Bruder angeregt worden. Jetzt sei sie froh, nichts mehr mit solchen Dingen zu tun zu haben. Jakob und Lina wollen sexuell normal fühlen; sie empfinden ab und zu sexuelle Reizzustände, jedoch wollen sie früher nie unter der freiwilligen Abstinenz gelitten haben. Beide behaupten, daß sie bis vor 2 Jahren sexuell intakt gewesen seien; sie sprechen sich über diese Dinge so offen aus, daß wir keinen Grund haben, diese Angaben zu bezweifeln. Jakob führt speziell an, daß das Verbot ihrer Gemeinschaft, das die Ehe nur zwischen ihren Anhängern erlaubt, für ihn bis heute noch maßgebend sei, und daß er deshalb auch dem sexuellen Verkehr mit Andersgläubigen aus dem Wege gegangen

Generated on 2018-07-27 13:39 GMT / http://hdl.handle.net/2027/osu.32435056932478
Public Domain in the United States, Google-digitized / http://www.hathitrust.org/access_use#pd-us-google
Digitized by Google
Original from THE OHIO STATE UNIVERSITY

sei. Er meint auch, seine frühere Dienstmagd, die ihn vor 2 Jahren verlassen hat und die heute wegen Schwängerung zur Ehe gezwungen ist, wäre sicher auch ihm entgegengekommen, wenn er je Absichten in dieser Beziehung gehabt hätte. Jakob hat auch durch die Tat bewiesen, daß er durchaus fähig war, den sexuellen Wünschen, die seine Schwester Lydia im Herbst 1908 an ihn stellte, zu widerstehen. Lina erzählt von sich, daß sie in jungen Jahren ein ernsthaftes Verhältnis mit einem Anhänger ihrer Sekte hatte, das aber von ihr gelöst wurde, weil jener ihr vor der Verheiratung sexuelle Zumutungen stellte.

Wir dürfen nun auch diese Momente bei der Beurteilung des Falles nicht außer acht lassen. Die drei Geschwister genießen in jeder Beziehung einen guten Leumund und sie erwecken auch bei näherer persönlicher Bekanntschaft den Eindruck, daß man es mit braven und sittlich denkenden Menschen zu tun hat, die, wenn sie gesund geblieben wären, durchaus unfähig gewesen wären, diese strafwürdigen Handlungen, die sie sich zuschulden kommen ließen, zu begehen.

Die Frage, die der Richter uns vorlegt, ob bei einem einzelnen oder bei allen dreien Angeschuldigten Strafausschließungsgründe im Sinne des § 45 Lit. v. D., e. P. St. G. vorliegen, dürfen wir mit gutem Gewissen bejahen. — Wir kommen deshalb zum Schlusse:

1. Die drei der Blutschande angeklagten Geschwister leiden an ausgesprochener Geisteskrankheit.
2. Die Geisteskrankheit beeinflußt ihr ganzes Denken in einer Weise, daß sie alle drei unfähig sind, die Strafwürdigkeit des Vergehens in der richtigen Weise zu ermessen.

Es fragt sich nun, was mit diesen drei Kranken geschehen soll. Nach unserer Auffassung sollten Jakob und Lina für längere Zeit in der Anstalt interniert bleiben, da besonders letztere nicht nur durch die aktive Propaganda für ihre Ideen nicht ungefährlich ist, sondern auch bei den sexuellen Vergehen eine sehr aktive Rolle gespielt hat. Ihre Psychose halten wir für unverbesserlich, ein längerer Anstaltsaufenthalt wird also in dieser Hinsicht nicht viel ändern. Jedoch glauben wir, daß bei Jakob noch eine wesentliche Besserung eintreten kann. Berta halten wir für eine durchaus harmlose Persönlichkeit, die ebensogut außerhalb der Anstalt sein kann, wenn sich bei ruhigen vernünftigen Leuten eine Unterkunft finden läßt. Die eigene Familie halten wir nicht für geeignet. Sollte wieder einmal ein Erregungszustand eintreten, was voraussichtlich ab und zu geschehen wirrd, so sollte die Kranke rechtzeitig versorgt werden.

Der Bezirksgericht urteilte folgendermaßen:

1. Von einer Erhebung der Anklage wegen des Verbrechens der Blutschande wird abgesehen.
2. Der Regierungsrat wird ersucht, für die Versorgung der drei Geschwister die nötigen Vorkehrungen zu treffen.
3. Jakob und Lina müssen in der Anstalt interniert bleiben.
4. Berta kann auch bei zuverlässigen Leuten untergebracht werden.

Berta fuhr fort, körperliche Erscheinungen zu zeigen. Anfälle von Herzklopfen und Krämpfen der linken Seite, die sich namentlich vormittags abspielten. Am 11. August 1911 traten wieder Stimmen auf, die ihr diesmal eingaben, daß sie doch gesündigt habe. Durch den Austritt aus der Gemeinde sei sie dem Satan anheimgefallen, so daß er Macht über sie bekam und ihr solches eingab. Erst wenn sie mit den Lehrern der Gemeinde gesprochen, könne sie erlöst werden. Sie war erstaunt, daß man sie nicht eingesperrt hat, beharrt aber darauf, daß alles ihr befohlen worden sei und sie keinen freien Willen hatte. Sie blieb in dieser weinerlichen Stimmung, hatte Heimweh und starkes Bedürfnis, sich mit ihrer Mutter wieder zu versöhnen. Am 3. November 1911 wurde sie von ihrer Familie nach Hause genommen.

Jakob fing sofort nach Eintritt in die Anstalt fleißig an zu arbeiten. Bis Anfang Oktober 1911 änderte sich seine religiöse Auffassung nicht. Er schrieb damals an seinen Bruder Heinrich im Kt. Thurgau: „Es geht mir sonst ordentlich, nur sehne ich mich, bis unsere geistige Erlösungszeit, der 23. Oktober, da ist. Da muß es sich ent-

Digitized by Google
Original from THE OHIO STATE UNIVERSITY
Generated on 2018-07-27 13:39 GMT / http://hdl.handle.net/2027/osu.32435056932478
Public Domain in the United States, Google-digitized / http://www.hathitrust.org/access_use#pd-us-google

scheiden, was wir geglaubt haben. Ich werde dann entschiedener sein können als jetzt. Ich bin nur froh, daß die Zeit bald da ist, wo es abbrechen muß." Sein Bruder Heinrich wollte mit ihm zusammen im Thurgau ein Heimwesen kaufen, doch wollte Jakob sich auf nichts einlassen, bis jene Zeit vorüber sei. Gehe sie „ohne weiteres vorbei, dann werde er ja in Freiheit gesetzt". Die Tage gingen aber ohne Veränderung vorüber. Jakob schien nicht sehr erstaunt, sondern arbeitete wie sonst. Ein Gesuch seines Bruders Heinrich, daß Jakob entlassen werde, um mit ihm zusammenzuwohnen, wurde von der Justizdirektion abgewiesen. Seine Schwestern könnten ihm dorthin folgen, worauf das alte Lied von neuem beginne, da doch keines der Beteiligten wesentlich anderer Meinung geworden sei. Auf ein Entlassungsgesuch der Gemeinde Schmiedrued wurde geantwortet, daß darauf nur eingegangen werden könne, wenn es absolut sicher sei, daß Jakob aus der schädlichen Atmosphäre entfernt werde, welcher Forderung am besten durch seine Auswanderung nach Amerika entsprochen würde. Der Regierungsrat entschied, daß Jakob zu entlassen sei unter der Bedingung, daß die Gemeinde Sch. dafür sorge, daß jeglicher Verkehr mit der kranken Schwester und der Familie unterbleibe. Der Regierungsrat war der Meinung, daß das auch ohne Zwangsauswanderung möglich sein sollte. Der Vater verpflichtete sich durch Unterschrift gegenüber der Gemeinde O., für die Auswanderung Jakobs zu sorgen und holte am 15. März 1912 seinen Sohn aus der Anstalt ab. Dieser war fest entschlossen zu reisen; er sah ein, unter dem Einfluß kranker Ideen zu stehen. Die Trennung von seiner damals noch internierten Schwester schien ihm nicht besonders schwer zu fallen.

Am meisten beharrte Lina auf ihrer Selbstüberhebung. Als der Vater ihr mitteilte, daß die Gemeinde uneins sei unter sich wegen des Abendmahls, sagte sie, daß das die Strafe sei für ihre Ausstoßung. Sie hätten gemeint, sie schnitten ein faules Glied ab und hätten ein gesundes abgeschnitten; nun müßten sie selber zugrunde gehen. Wenn sie Gelegenheit hatte, ihren Bruder Jakob zu sehen, so begrüßte und küßte sie ihn überschwenglich. Ging er beim Garten vorbei auf die Feldarbeit, so sah sie ihm mit leuchtenden Augen nach. Sie wartete ungeduldig auf den Weltuntergang am 23. Oktober. Als die Zeit ohne großes Ereignis vorüberging, wurde sie sehr unleidig und verlangte dringend nach Hause. Es sei ein großes Unrecht, daß sie hier sei und gar nicht im Sinne Gottes. Vorübergehend behauptete sie, nicht mehr an den Prophezeiungen festzuhalten. Doch war sie bald wieder im alten Fahrwasser und suchte neue Beweise, daß sie recht gehandelt habe. Berta habe damals im Frühjahr 1908 in ihrem verzückten Zustand auf die Bibelstelle gewiesen, wo es hieß: „Statt Leiden hier und Klagen, reicht man dort Freudenwein"; das hätten sie verwirklichen müssen. Im Herbst habe Berta sie aufgefordert, „lieb zu sein und dem Bräutigam entgegenzukommen"; all das nicht mit Worten, sondern nur durch Zeichen. — Jedesmal während des Unwohlseins wurde sie hochgradig erregt. Durch ihr heftiges Fortdrängen bildete sich allmählich ein Kreis von unzufriedenen Patienten um sie, die sie beherrschte. Sie kam zu der Ansicht, daß nicht nur ihr Schicksal, sondern auch das anderer Kranker von Gott geführt sei. Vom Mai 1912 an wurde ihre Unzufriedenheit noch größer, da ihr Bruder nicht mehr in der Anstalt war.

Auf ihr Drängen schrieb ihr Vater ein Entlassungsgesuch, daß er sie zu sich nehmen wolle. Es wurde aber abschlägig beantwortet, da keine Garantie bestehe, daß die Sache nicht wieder von vorn anfange, solange ihr Bruder noch im Lande weile. Der Vater hatte nämlich Jakob bestimmt, doch im Lande zu bleiben. Auch ein Entlassungsgesuch der Gemeinde O. wurde abgewiesen. Das Benehmen der Patientin den Ärzten gegenüber wurde immer schroffer. Im Juli 1912 schrieb sie eine lange Abhandlung, daß sie sich von nun an nur noch an die Taten halten werde, da doch der Termin ohne ein Ereignis vorübergegangen sei. Sie lege das Werk, das sie durch Gott übernommen, ab, da Gott sie ja doch im Stiche lasse. Durch ihre Aufnahme in die Gemeinde sei sie Bürgerin im Himmel und habe dort einen Heimatschein. Sie verstehe deshalb nicht, wie man sie daraus habe vertreiben können und Gott sich jetzt gar nicht mehr ihrer annehme. Sie wies jede Belehrung ab. Sie sei nie übertrieben fromm gewesen. Alles was sie getan habe, sei in der Bibel zu lesen. Nur einmal habe sie den Satzungen der Gemeinde nicht

Digitized by Google
Original from THE OHIO STATE UNIVERSITY
Generated on 2018-07-27 13:39 GMT / http://hdl.handle.net/2027/osu.32435056932478
Public Domain in the United States, Google-digitized / http://www.hathitrust.org/access_use#pd-us-google

gehorcht, damals als sie ihre Erfindung photographieren ließ. Es sei aber gewesen, um sie zu schützen, und der Älteste habe ihr die Erlaubnis dazu gegeben. Überhaupt ließen sich viele photographieren, obwohl es den Mitgliedern der Gemeinde verboten sei. Jetzt habe sie aufgehört mit Beten und Bibellesen, da dieses ihr doch keinen Trost mehr gebe. Sie habe kein geistiges Heim mehr und eigentlich auch kein leibliches, da sie nicht einmal zu ihren Eltern nach Hause dürfe.

An der Hand einer Photographie erklärte sie ihre Erfindung. Es handelt sich um ein Gestell von der Form einer Granate (Phallus!) aus Bambusrohren, mit Vorhängen bekleidet und zum Zweck, Kleiderwagen, Laufstuhl und Wiege zu ersetzen. Durch Schnüre, die an der Spitze des Gestelles zusammenlaufen und dort durch eine Kurbel bewegt werden können, kann die Lagerstätte des Kindes, die sich sonst in der Mitte befindet, in die Höhe gezogen werden und dadurch wird der in der unteren Hälfte des Gestells befindliche, aus Netzwerk geflochtene Laufstuhl frei, an dessen Boden sich ein Uringefäß befindet. Der Laufstuhl soll die Kinder vor dem Herausfallen beschützen. Die Idee zu der Erfindung habe sie bekommen, als sie zur Erholung von ihrem Nervenleiden sich bei der verheirateten Schwester aufhielt und deren Kinder hüten mußte. Die einzelnen Teile seien ihr jeweils im Traume geoffenbart worden, also von Gott. So habe sie im ersten Traum einen Schwabenkäfer gesehen. Sie habe sich dann bei einem Gärtner erkundigt, aus welchem Material sie wohl am besten das Gestellmachen könnte. Derselbe habe ihr Bambusrohr angeraten und dasselbe aus Deutschland kommen lassen. Darauf habe also der Traum mit dem „Schwaben" hingedeutet! Dann habe sie auch den Käfern und Spinnen mancherlei abgesehen, was sie zu ihrer Erfindung brauchen konnte. Der Ingenieur, der die ganze Sache begutachtete, sei ein Mitglied der Gemeinschaft und speziell für Erfindungen bei Gebrüder S. angestellt. Sie habe sich dann, als die Geschichte mit der Schwester vorgefallen sei, häufig den Vorwurf von ihren Leuten gefallen lassen müssen, diese Erfindung sei etwas Sündhaftes gewesen, und das sei nun die Strafe. Während der ganzen Erklärung zeigte Patientin starken Tremor der Hände und gemütliche Erregung.

Im April 1913 schrieb sie zu Ostern an ihre Angehörigen, die Menschensünde müsse durch ein Opfer ausgetilgt werden; je nach der Größe der Sünden könne dies durch ein Tier- oder Menschenopfer geschehen. Christus hätte diesem Fleisch und Blut fordernden Opfer am Karfreitag genügt. So mußten auch sie im Herbst 1908 ein Kalb opfern, um die Sünden der Gemeinde zu tilgen. Nachher beklagte sie sich, daß sie keine geistige Heimat habe und stellte eine Art Ultimatum, daß, wenn auch dieser Ruf ungehört verhalle, sie als Anklägerin vor Gottes Thron erscheinen werde. Darauf aufmerksam gemacht, daß die Gemeinde eben das Krankhafte in der Verzückung der Berta erkannt habe, protestierte sie energisch gegen diese Auffassung. Die Schwester sei geistig beschränkt gewesen und wäre niemals von selber auf solche Ideen gekommen. Der beste Beweis, daß alles göttlichen Ursprungs sei, liege darin, daß die ganze Familie schließlich mitmachen mußte. In einem Schreiben an den Gemeindevorsteher R. ersuchte sie wieder um Aufnahme in die Gemeinschaft und fragte, ob sie denn härter seien, als jener Vater, der den verlorenen Sohn wieder zu sich rief und ihm die besten Kleider gab. Auch jetzt noch bekam sie während der Unterhaltung Anfälle von Dyspnöe und Herzklopfen. Auf Ermunterung der Ärzte hin fing Lina schließlich doch an, etwas zu arbeiten.

Am 25. April 1913 beschloß der Regierungsrat im Auftrag der Justizdirektion:

1. versuchsweise Entlassung der Lina M.;
2. der Gemeinderat O. wird bei seinem Garantieversprechen behaftet und ihm die Pflicht auferlegt:
   a) für richtige Unterkunft und Beschäftigung der Lina M. zu sorgen und Verbleiben in der in Aussicht genommenen Stelle;
   b) für Überwachung derselben, nötigenfalls für deren Wiederversorgung besorgt zu sein;
3. Überwachung der beiden Geschwister in unauffälliger Weise durch die Polizeiorgane der Bezirke A. und Z.

Digitized by Google
Original from THE OHIO STATE UNIVERSITY
Generated on 2018-07-27 13:39 GMT / http://hdl.handle.net/2027/osu.32435056932478
Public Domain in the United States, Google-digitized / http://www.hathitrust.org/access_use#pd-us-google

Am 3. Mai wurde sie durch ihre Schwester Emma nach Hause, resp. in ihre Stellung Institut St. abgeholt.

Berta M. blieb nach ihrer Entlassung aus der Anstalt eine Zeitlang zu Hause, dann nahm sie eine Stelle im Kanton Thurgau an. Dort blieb sie ca. $1^1/_2$ Jahre bis zum April 1914. Dann mußte sie heimgeholt werden, da sie den Eindruck einer Geisteskranken machte. Sie war schwermütig und fuhr auch zu Hause mit Selbstanklagen fort, daß sie zu nichts nutz sei auf der Welt und jedermann zur Last falle. Am 4. August desselben Jahres sprang sie in selbstmörderischer Absicht in ein Jaucheloch. Es reute sie aber sofort, sie rief um Hilfe und wurde gerettet. Ein andermal sprang sie in einen Brunnentrog, und des öfteren lief sie in den Wald hinaus. Sie arbeitete nur wenig und saß meist stumpf sinnend herum. Morgens wollte sie nicht aufstehen, und zum Essen mußte man sie auch nötigen. Sie wünschte nur sterben zu können; es sei ihr Sturm im Kopf und sie könne keinen richtigen Gedanken mehr fassen. Da man sie nicht mehr ohne beständige Kontrolle lassen konnte, brachte ihr Bruder und Vormund Rudolf M. sie am 20. Oktober wiederum in die Irrenanstalt. Sie folgte ihm zwar ungern, doch ziemlich willig. Bei der Aufnahme war sie orientiert, ruhig, aber sehr deprimiert. In den ersten Tagen ihres Anstaltsaufenthaltes stand sie meist ratlos umher, mit Vorliebe in und vor dem Abtritt. Sie war einsilbig, stark gehemmt und gab nur mit leiser Stimme Antwort. Nachts wurde sie unruhig, wollte nicht mehr im Bett schlafen und störte die anderen. Immer wollte sie am Boden liegen, auch tagsüber und schlug dann mit dem Kopf an die Wand, oder spuckte aus, um es nachher wieder aufzuschlecken. Schließlich wurde sie den anderen Patienten gegenüber unverträglich, ja direkt gefährlich, so daß man sie in eine Einzelzelle versetzen mußte. Zwischendurch trat etwas Besserung ein, dann aber wurde es immer schlimmer mit Erregungszuständen und Unreinlichkeit. Backwerk, das sie von zu Hause bekommen, tunkte sie in ihren Urin und verzehrte es. Dauerbad und Wickel hatten nur wenig Einfluß. Es war unmöglich, sie im Bett zu halten, sie stand beständig im Hemd schlotternd herum, mit zyanotischen Gliedern. Daneben bestand Neigung zu Koprophagie. Anfang 1915 ging es ihr etwas besser, so daß man sie aufnehmen konnte. Doch blieb sie stark gesperrt und ängstlich. Sie gab an, Gehörshalluzinationen zu haben. Daneben drängte sie heftig nach Hause. Dann wurde sie wiederum handgreiflich gegenüber den Patienten und zog sich auch vor dem Arzt nackt aus. Sich selber wollte sie die Haare ausreißen. Im April bekam sie eine Pneumonie mit heftigem Fieber und starken psychischen Erregungszuständen und motorischer Unruhe; sie mußte mit dem Bettgurt befestigt werden. Trotzdem gelang es ihr in einem unbewachten Moment herauszuschlüpfen und durch das offene Fenster und Gitter zu drängen. Sie blieb lange an diesem hängen und ließ sich dann aus dem 2. Stockwerk herunterfallen. Unten stand eine andere Patientin (Hysterika) bereit und fing sie auf' so daß sie keinen Schaden erlitt. Der Raum zwischen den Gitterstangen betrug im Maximum 14,5 cm! Ihre Pneumonie zog sich noch lange hin, so daß sie Decubitus bekam. Psychisch war sie die Zeit über besser daran: freundlich, zugänglich und dankbar. Im August 1915 schrieb sie ihrer Schwester, die verunglückt war (siehe unten), daß sie sie pflegen wolle. Sie fing an, etwas zu arbeiten, blieb aber unzugänglich und behielt ihr zimperliches, ängstliches Benehmen. Ihre Stimme war gänzlich aphonisch. Eine Zeitlang mußte sie wegen Neigung zu Tätlichkeiten neuerdings im Bett gehalten werden. Im Oktober konnte man sie wiederaufnehmen, sie stand mit ratlosem Blick herum und konnte sich zu keiner Arbeit entschließen. Dabei drängte sie beständig nach Hause. Dieser Zustand blieb den ganzen Winter über. Erst im Februar 1916 wurde sie wieder etwas lebhafter und konnte zu Näharbeiten gebraucht werden. Es gelang mir jedoch niemals, in irgendwelchen Kontakt mit ihr zu kommen; nur bei Besuchen von ihrer Mutter oder Schwester wurde sie lebhafter.

(Fortsetzung folgt.)

Generated on 2018-07-27 13:39 GMT / http://hdl.handle.net/2027/osu.32435056932478
Public Domain in the United States, Google-digitized / http://www.hathitrust.org/access_use#pd-us-google
Digitized by Google
Original from THE OHIO STATE UNIVERSITY

Psychose auf organischer Basis oder Angstpsychose auf hysterischer Basis.

Von

Dr. Loy, Nervenarzt in Montreux-Territet,

mit Bemerkungen und Begutachtung von Prof. Dr. Forel in Yvorne.

Um unseren Fall möglichst objektiv auf die Leser wirken zu lassen und um ihm somit seinen ganzen didaktischen Wert zu bewahren, sehen wir von einer theoretischen Einleitung ab und geben einfach die Daten wieder, in der Reihenfolge, wie sie sich uns präsentiert haben:

1. Einführungsbrief, der die wesentlichsten anamnestischen Angaben enthält, von Prof. Forel.
2. Systematisch dargestellte Ergebnisse der kathartisch-suggestiven Behandlung von Dr. Loy.
3. Konkrete Konklusionen und Gutachten von Dr. Loy und Prof. Forel.
4. Bemerkungen von Prof. Forel.

Einführungsbrief.

Yvorne, 25. 8. 16.

Lieber Herr Kollege!

Herr X, von dem ich Ihnen telephonisch sprach, kommt ins Hotel unter Ihre Behandlung.

Die Krankheit datiert von einem Sturz auf den Kopf Anfang Mai 1916. Die Sache wird nach und nach schlimmer, besonders seit einigen Tagen, wo er gegen Abend halluzinatorische Angstvorstellungen hat, in welchen er sich bedroht glaubt und aufgeregt wird. Dazwischen ist er ruhig und sogar einsichtig. Ich finde nirgend motorische oder sensorische Lokalisationserscheinungen, aber eine nähere Prüfung ist noch sehr nötig. Eine Röntgenuntersuchung hat eine Längsfissur der rechten Schädelhälfte ziemlich sicher nachgewiesen (Untersuchung von Dr. Jacques Roux in Lausanne). Aber Dr. Preissig in Cery, der ihn vorher untersuchte, meinte, es sei nur Neurasthenie infolge des Sturzes. Dr. Jacques Roux jedoch faßte die Sache schwerer auf und meinte, es wäre, sei es direkt, sei es durch Contrecoup, ein Blutaustritt in oder um das Gehirn gewesen.

Nun, beim Fehlen jeder Lokalisationserscheinung, habe ich vorgeschlagen, den Kranken zu Ihnen zur hypnotisch-psychanalytischen Behandlung zu führen, damit Sie alle funktionellen Zutaten beeinflussen können — dies zur Differentialdiagnose. Ich halte dies für sehr wichtig. Möglicherweise kann man die Ursache der Angstgefühle kathartisch herausfinden. Wenn dies versagt, wird die organische Ursache des Leidens ziemlich sicher nachgewiesen sein.

Dann aber würde ich unbedingt raten, den Kranken zu Prof. Mahaim — vielleicht nach nochmaliger Röntgenuntersuchung — zu genauer Prüfung etwaiger organisch verletzter Teile der Dura mater oder der Meningen oder gar des Gehirns selbst zu bringen.

Digitized by Google
Original from THE OHIO STATE UNIVERSITY
Generated on 2018-07-27 13:39 GMT / http://hdl.handle.net/2027/osu.32435056932478
Public Domain in the United States, Google-digitized / http://www.hathitrust.org/access_use#pd-us-google

Wenn der Kranke bei Ihnen (im Hotel) zu aufgeregt werden würde, wären sowieso Cery oder Burghölzli angezeigt. Aber Mahaim ist für anatomische Hirndiagnose ganz besonders tüchtig.

Alles übrige werden Ihnen die Angehörigen selbst sagen.

Mit freundlichem Gruß

Ihr Dr. A. Forel.

Beobachtung und Behandlung des Herrn X.

vom 25. August bis 20. Sept. 1916, in abgekürzter systematischer Darstellung.

Die Methode, die geübt wurde, ist eine eklektische Methode, kombiniert aus der „kathartischen" ursprünglichen Breuer-Freudschen Methode und aus der Verbalsuggestion in und außer der Hypnose.

Zuerst wurde ein Hypnoidzustand herbeigeführt, und der Patient wurde aufgefordert, alles zu beschreiben, was er sieht. Er bringt Angsterlebnisse vor, rezente und frühere, bunt durcheinander; zuerst rezentere. Es sind im ganzen 36 Bilder und längere Szenen, die sich einstellen und beschrieben werden: niemals eins zum zweiten Male. Erst am 31. August bringt Patient ein Erlebnis aus seinem 9. Jahre vor (das älteste, das er überhaupt vorbringt): Sein Bruder war gestorben an Appendicitis. In den letzten Stunden, als er halb bewußtlos war, rief er immer nach ihm. Während die Leiche noch im Hause lag, machten ihm seine anderen Geschwister Angst, daß der Verstorbene wieder aufleben könnte. Nach einiger Zeit ging er abends auf den Kirchhof, wo der Bruder begraben war; er sah (es war zwischen 6 und 7 Uhr) einen Bleisarg auf der Erde liegen, und er glaubte ein Gerippe zu sehen, das sich aus dem Sarge erhob, mit den Armen Gebärden machte und davonlief. Er ging am nächsten Tage wieder auf den Kirchhof und fragte den Totengräber aus, der ihm sagte, es habe eine Ausgrabung wirklich stattgefunden. Er hatte viel erzählen hören von „Geistern", die auf den Kirchhöfen umgehen. Seine Geschwister machten sich seine Angst zunutze, um mit ihm Schabernack zu treiben: sie versteckten sich in der Ecke des Totenzimmers abends mit weißen Tüchern auf dem Kopfe und blieben stumm, wie er hereinkam.

Andere Erlebnisse aus der Kindheit sind die Prügel, die er von seinem Vater bekam. Der Vater war jähzornig; seine Mutter war gestorben bei seiner Geburt; der Vater haßte ihn deshalb; der Vater hatte wieder geheiratet, es waren Kinder da aus der zweiten Ehe; die Stiefmutter bevorzugte die eigenen Kinder.

Der Vater pflegte ihn mit einem Kautschukschlauch durchzuprügeln, band ihm die Beine zusammen und haute zu, bis er in einem solchen Zustande war, daß man ihn zu Bett bringen mußte. So einmal, als er mit anderen Jungen zusammen allen Kühen in einem Stalle die Schwänze mit Steinen beschwert hatte, dann wurden die Kühe losgelassen und waren ganz toll, weil sie sich gegen die Mücken nicht wehren konnten. Ein anderes Mal, als er das Pferd zu einer Schlittenfahrt benutzte und es so getrieben hatte, daß es abgehetzt war und daß man es töten mußte.

Ein anderes Erlebnis aus der Kindheit (auch aus dem 9. Jahre) ist ein Angst- und Erschöpfungserlebnis: Drei Männer nehmen ihn mit auf eine Bergtour, die seine Kräfte übersteigt; man tröstet ihn immer damit, daß man sagt: man wird bald am Ziele sein; nur um die Ecke geht's, dann ist man oben, und vom Berge kommt man direkt in den Himmel: er wollte gern in den Himmel kommen. Schließlich kam

Digitized by Google
Original from THE OHIO STATE UNIVERSITY
Generated on 2018-07-27 13:39 GMT / http://hdl.handle.net/2027/osu.32435056932478
Public Domain in the United States, Google-digitized / http://www.hathitrust.org/access_use#pd-us-google

man oben an, aber der Himmel war noch ebenso weit weg als früher, und er war so erschöpft, daß er ohnmächtig wurde; man traktierte ihn mit Kognak, und die Männer mußten ihn auf dem Rückweg tragen; nachher war er bettlägerig. Ein anderes Erlebnis ist, wie er als Kind zur Beichte mußte. Er hatte die Kuh- und Pferdegeschichte zu beichten und andere Missetaten (Kuchenteig seiner Mutter entwendet, Fässer demoliert, um Skis daraus zu machen). Er hatte eine große Angst. Er mußte vom Beichtstuhl weggetragen werden, weil es ihm übel wurde, und er wurde ohnmächtig; er erwachte im Pfarrhause, wo man ihn hingetragen hatte.

Mit 19 Jahren, als er wieder zur Beichte ging (und zwar nicht so sehr aus eigenem Antriebe, als weil die anderen ihm sagten, daß er kein guter Katholik sei, wenn er nicht beichte), wurde er auch im Beichtstuhl von Übelkeit befallen und mußte zur Kirche hinaus: es war in A., früh um 4 Uhr; Schnee lag auf der Erde. Er wurde ohnmächtig und erwachte spontan erst nach einer Stunde, an einen Grabstein angelehnt und mit einem erfrorenen Ohre.

Eine Reihe von Erlebnissen aus dem Militärdienste und aus seinem Sportleben bringt er auch vor, mit Ohnmacht endend. Zum Beispiel als er bei einem Manöver zu einer Patrouille ausgesandt wird: ein „feindlicher" Offizier schießt auf ihn, und er schießt ebenfalls auf den Offizier; die „Feinde", denen er entgehen will, halten ihn zurück und versetzen ihm einen Bajonettstich in den Rücken. Er war nachher lang im Spital wegen dieser Verwundung.

Ein anderes Mal, als er auf einem Marsche bei F. übermüdet ist und umfällt, läßt man ihn aufsitzen. Der Hauptmann kommt aber und sagt, er solle gehen; er gehorcht und fällt bald in eine zweite Ohnmacht.

Er bringt auch eine Ohnmacht beim Zahnarzte vor; in Z.; und eine, die er im S.-Hospital hatte, wo er mitten aus dem Schlafe geweckt wurde, um zu helfen, einen Mann zu bemeistern, der Fieberdelirien hatte und der ihn mit stieren Augen ansah und Schaum vor dem Munde hatte, was ihn sehr erschreckte.

Er bringt auch Angstträume vor, die er in der Nacht vor der Sitzung gehabt hat. Die Ärzte, die ihn in Cery untersucht hatten, wollen ihn im Irrenhaus behalten; oder seine Frau will ihn verlassen; aus Verzweiflung springt er in den See, der eben so kalt sei, daß er zittert und mit den Zähnen klappert (wie er es in seinem Angsttraum getan hat, nach Aussage seiner Frau).

Alle diese Erlebnisse brachte er in einer eigentümlich kupierten Weise und mit ganz leiser Stimme vor. In den letzten Sitzungen brachte er gar nichts mehr vor, schlief ruhig, selig lächelnd.

Der letzte spontane Angstanfall resp. Angsttraum, den er hatte, war am 11. September, abends 10 Uhr: Er sah drei Männer, die ihn würgten und schlugen; der eine war der erste Mann seiner Frau, der zweite einer der Cery-Ärzte, der dritte war der Bonivard (er war am Nachmittage in Chillon gewesen). Er wehrte sich gegen dieselben und packte sich selbst dabei am Halse, so daß Fingerspuren nachher zu sehen waren, und er schlug sich selbst mit den Fäusten gegen die Brust, schlug auch seine Frau, die ihn beruhigen wollte (das nach Aussage seiner Frau).

Ich wurde hinzugerufen; er war inzwischen erwacht; er begrüßte mich und sagte: er hätte die drei Männer gesehen, die ihn erwürgten und schlugen. Ich hypnotisierte ihn sofort, und er erzählte den Traum wieder; ich beruhigte ihn und sagte ihm, daß er diesen Traum und in Zukunft alle Träume als Träume erkennen

Digitized by Google
Original from THE OHIO STATE UNIVERSITY
Generated on 2018-07-27 13:39 GMT / http://hdl.handle.net/2027/osu.32435056932478
Public Domain in the United States, Google-digitized / http://www.hathitrust.org/access_use#pd-us-google

würde; jetzt solle er nur ruhig die ganze Nacht schlafen. Ich weckte ihn dann, verabschiedete mich. Als ich fort war, schlief er ein und schlief die ganze Nacht durch.

Die letzte Ohnmacht, die er hatte, war am 16. September. Er war am 15. nachmittags in einer Konditorei gewesen, und er und seine Frau hatten sich wahrscheinlich dort vergiftet: Übelkeit und starke Diarrhöe folgten. Er hatte dabei Angst um seine Frau, der es im Abtritt übel wurde, so daß sie darin eingesperrt blieb. Am 16. nachmittags renkte er sich im Bette durch eine plötzliche Bewegung die Kniescheibe aus (seit 4 Jahren habituelle Luxation infolge eines Ski-Unfalles), was ihm einen fast unerträglichen Schmerz verursachte, doch gelang es ihm, dieselbe selbst zu reponieren (er wußte, daß er auf sich selbst angewiesen sei, seine Frau war abwesend). Aber nach der gelungenen Reposition hatte er Übelkeit und wurde ohnmächtig, trotzdem er reagierte und sich sagte: Ich will nicht ohnmächtig werden. Er mußte dann ins W.C. und fürchtete dort, daß er noch einmal von einer Ohnmacht befallen werden könnte; aber es gelang ihm, bis in sein Bett zurückzukehren, dann kam die Ohnmacht. Ich wurde nun zu ihm gerufen; er war erwacht. Der Puls war recht kräftig, regelmäßig, 72; aber der Patient war wachsgelb, die Lippen blaß. Er hatte Angst, „daß es das Ende sei". Ich beruhigte ihn, hypnotisierte ihn dann und suggerierte ihm, daß die Ohnmachten nicht mehr kommen würden, weil das keine echten Ohnmachten wären, sondern nur autosuggerierte (nach Schmerz, Übelkeit oder beim Sehen von Wunden oder Konversationen über Wunden usw.)

Seither ist er ganz wohl, schläft gut, träumt wohl, aber nicht mehr mit somnambulistischen Erscheinungen. Gewöhnlich weiß er nicht mehr, was er geträumt hat, oder wenn er es weiß, ist es ohne Angst. Spontane Angst- oder Ohnmachtsanfälle hat er nicht mehr gehabt.

Schlüsse.

Ich habe aus dem gesammelten Material und aus dem Resultate der kathartisch-suggestiven Behandlung den Eindruck gewonnen, daß es sich um eine Angstneurose handelt, und daß die spontanen Angstanfälle und Ohnmachtsanfälle in folgender Weise aufzufassen sind: die ersten als Träume, die so lebhaft sind, daß sie zu somnambulistischen Handlungen führten, und die zweiten als Anwandlungen von lethargischem Schlafe nach Autosuggestion.

Denn beide Zustände: Angstanfälle und lethargischer Schlaf haben sich als in der Hypnose reproduzierbare Zustände erwiesen, und ihr spontaner Ausbruch ist durch die Suggestion ausgeblieben.

Seit dem 16. September hat Herr X. keine Anfälle und keine Ohnmachten mehr gehabt; er ist nach L. gereist, hat dort in angestrengter Weise eingepackt; er verspürte keinerlei Ermüdung. Der Schlaf ist ungestört, der Appetit gut, die Stimmung ausgezeichnet, und das Selbstvertrauen ist zurückgekehrt.

Ich betrachte den Patienten als geheilt.

Territet, den 20. September 1916. Dr. Loy.

Nachtrag.

Die Heilung behauptet sich. Herr X. arbeitet wieder in seinem Berufe (als Kunstzeichner).

Territet, den 26. Oktober 1916. Dr. Loy.

Digitized by Google
Original from THE OHIO STATE UNIVERSITY
Generated on 2018-07-27 13:39 GMT / http://hdl.handle.net/2027/osu.32435056932478
Public Domain in the United States, Google-digitized / http://www.hathitrust.org/access_use#pd-us-google

Gutachten betreffend Herrn X.

Ich habe den Patienten vom 25. August bis 20. September 1916 in Beobachtung und Behandlung gehabt. Derselbe war mir von Herrn Prof. Forel in Yvorne zugewiesen, der nach den in Y. beobachteten schweren Symptomen von der Frau des Kranken konsultiert wurde. Der Kranke nahm nämlich ein Gewehr mit ins Bett und sagte dabei, daß er mit denjenigen, die kommen würden, ihn zu bedrohen, schon fertig werden würde. Er war auch zuzeiten so verwirrt, daß er die Suppe mit den Fingern essen wollte, Schlagsahne mit den Händen schöpfte und sich das Gesicht damit wusch. Dann folgten lichte Augenblicke, wo er das Unsinnige seiner Handlungen einsah. Herr Prof. Forel war im Zweifel, ob es sich um einen schweren paranoiaähnlichen Zustand, auf organischer Basis, mit halluzinatorischem Verfolgungswahne, handle oder um einen Zustand, der infolge einer durch sog. „eingeklemmte Affekte" bedingten Angstneurose entstanden war.

Ehe Herr Prof. Forel sich entschloß, den Patienten als gefährlichen Geisteskranken an die Waadtl. Landesirrenanstalt Cery zu überweisen, was der ersten Hypothese entsprochen hätte, wollte er noch den Versuch machen, ob es mir durch eine analytisch-suggestive Behandlung gelingen würde, die zweite Hypothese, die der Angstneurose, als die richtige zu erkennen und evtl. den Patienten zu heilen.

Die analytisch-suggestive Behandlung wurde in der Weise eingeleitet, daß ich den Patienten in einen leichten hypnotischen Schlaf versetzte und ihn dann erzählen ließ, was er sah. In diesem Zustande erzählte er in täglichen Sitzungen an die vierzig Angsterlebnisse, die ich, um nicht zu lang zu werden, hier nur zum kleinsten Teile wiedergeben kann. Einige führten in die Kindheit des Kranken zurück und stellten verschiedene körperliche Züchtigungen dar, die er von seinem Vater erhielt und die ihn in fürchterlichste Angst versetzten. Ein anderes Bild zeigte den Knaben, wie er auf den Kirchhof gegangen war, um das Grab seines verstorbenen Brüderchens zu besuchen, und mächtig erschrak, als er einen leeren Sarg auf der Erde liegen sah, aus dem er glaubte, sich ein Gerippe erheben zu sehen (es hatte eine Ausgrabung stattgefunden). In einem anderen Falle handelte es sich um schwere Übermüdung, z. B. bei einer Bergtour, die er im 9. Jahre mit drei Männern machte und die seine Kräfte derart überstieg, daß er in eine tiefe Ohnmacht fiel und nach Hause zurückgetragen werden mußte.

Diese Angst- und diese Ohnmachtsanfälle wiederholten sich später, in der Jugend des Kranken und bis in die letzten Wochen hinein mit dem Kulminationspunkte in Y. Dieselben Ursachen: Schwere Angst (z. B. bei Sportleistungen, wo Patient in Lebensgefahr geriet), oder überwältigender Schmerz (z. B. bei einer Militärübung, wo Patient einen Bajonettstich in den Rücken erhielt), oder bei einem Militärmarsche, wobei er sich die Kniescheibe ausrenkte (seit 4 Jahren besteht habituelle Luxation), brachten dieselben Effekte: Angstanfall oder tiefe Ohnmacht.

Bei einer solchen Ohnmacht, die Patient mit 19 Jahren in A. hatte, erwachte er spontan auf dem Kirchhofe, auf einem Grabstein im Schnee liegend, mit einem erfrorenen Ohre.

Die Angstanfälle, die er in Y. hatte und die man eben sehr leicht mit einem Verfolgungswahne hätte verwechseln können, scheinen mir als Folgen eines Hitzschlages entstanden zu sein, den Patient in E. erlitt; er fieberte dabei und war

Digitized by Google
Original from THE OHIO STATE UNIVERSITY
Generated on 2018-07-27 13:39 GMT / http://hdl.handle.net/2027/osu.32435056932478
Public Domain in the United States, Google-digitized / http://www.hathitrust.org/access_use#pd-us-google

wie oben erwähnt, zeitweise völlig verwirrt, so daß er ganz tolle Handlungen beging; auch hätte er in einem solchen wirren Augenblicke seiner Umgebung gefährlich werden können.

Er brachte während des hypnotischen Schlafes nicht nur Erlebnisse, sondern auch Träume vor, während welchen er sich verfolgt glaubte; er wollte sich z. B. mit Männern, die ihn ins Irrenhaus abführen wollten, schlagen und bedrohte sie. Auch Soldaten, die ihn mit der blanken Waffe töten wollten, sah er und wollte sich auch gegen diese verteidigen. Ich weckte ihn nach allen diesen Erzählungen aus dem hypnotischen Schlafe, er hatte aber alles völlig vergessen; doch konnte ich ihn mit einigen Fragen und Winken daraufbringen, sich an seine Erzählung zu erinnern und ihn dann überzeugen, daß es sich nur um Produkte seiner lebhaften Phantasie handle.

Allmählich gelang es mir, ihn in dieser Weise von seinen Angszuständen und von diesen Angst- und Ohnmachtsanfällen (wovon er in Territet noch mehrere hatte) zu heilen.

Der letzte von den Angstanfällen ereignete sich am 11. September am späten Abend. Patient sah drei Männer, die ihn schlagen und würgen wollten, und er agierte diesen Traum so lebhaft, daß er, indem er wähnte, sich gegen sie zu wehren, sich selbst am Halse packte und würgte und sich selbst und auch seine Frau, die ihn beruhigen wollte, schlug.

Der letzte Ohnmachtsanfall, am 16. September 1916, folgte auf eine Verrenkung der Kniescheibe, die Patient selbst reponierte; dann fiel er in Ohnmacht, zweimal hintereinander.

Dadurch, daß ich mit Hilfe der Hypnose beide Zustände: Angstanfall und lethargischen Schlaf, bei Herrn X. erzeugen konnte, und dadurch, daß ich mit Hilfe der Suggestion in der Hypnose das spontane Auftreten dieser beiden Zustände: Angstanfall und Ohnmachtsanfall, resp. Anfall von lethargischen Schlaf, verhindern konnte, ist der Beweis geliefert, daß es sich bei dem Falle um eine Angstneurose handelt und nicht um eine Paranoia. Vorläufig betrachte ich den Patienten als geheilt.

Doch muß ich vor der Gefahr von Rezidiven warnen und vor allem, was ein Rezidiv herbeiführen könnte, wie namentlich große Übermüdung, wie sie der Militärdienst mit sich bringt.

Auch ist das Ausrenken der Kniescheibe sehr bedenklich, nicht an sich selbst, sondern durch die psychische Reaktion, die es haben kann: ohnmachtsähnlichen Zustand! Denn nichts bürgt dafür, daß eine solche plötzlich auftretende Ohnmacht nicht dieselben Folgen haben könnte wie die Ohnmacht, die Patient im Mai 1916 im Militärhospital von S. erlitt, wobei er mit dem Hinterkopf auf den Mosaikboden fiel. Eine Röntgenaufnahme, von Dr. Jacques Roux in Lausanne angeordnet, wies ziemlich sicher eine Längsfissur der rechten Schädelhälfte nach. Auch könnte ein Blutaustritt durch Contrecoup in oder um das Gehirn stattfinden und unabsehbaren Folgen haben.

Ebensowenig sind wir sicher, daß ein traumähnlicher, somnambulistischer Zustand resp. Angstanfall den Patienten nicht zu gefährlichen Ausschreitungen führen könnte, falls er gerade eine Waffe, z. B. ein geladenes Gewehr oder ein aufgepflanztes Bajonett, bei sich hätte, im Augenblicke, wo dieser Zustand eintreten würde.

Generated on 2018-07-27 13:39 GMT / http://hdl.handle.net/2027/osu.32435056932478
Public Domain in the United States, Google-digitized / http://www.hathitrust.org/access_use#pd-us-google
Digitized by Google
Original from THE OHIO STATE UNIVERSITY

Daher glaube ich, daß Patient fortab unter allen Umständen vom Militärdienst befreit werden sollte, um die Vermeidung von Rezidiven zu erzielen, die, wie gesagt, zu ernsten Gefahren, sei es für den Patienten selbst, sei es für seine Umgebung, führen könnten. Denn solche Rezidive von paranoiaähnlichen Affektneurosen könnten genau dieselben Gefahren mit sich bringen, die ein paranoiaähnlicher Zustand auf organischer Basis mit sich brächte.

Wir dürfen endlich nicht vergessen, daß Patient eine neuropathologisch-hereditäre Anlage besitzt, und daß eine solche Anlage „Rezidive" begünstigt, wenn die Rückkehr von ähnlichen Ereignissen wie diejenigen, welche die früheren Anfälle provoziert haben, stattfinden sollte.

Territet, den 25. September 1916.

Dr. Loy.

Obergutachten von Prof. Dr. Forel.

Der Unterzeichnete bestätigt in allen Teilen das obige Gutachten des Herrn Dr. Loy. Er hat den Kranken, Herrn X., vor und nach der Behandlung gesehen und war über den in weniger als einem Monate erzielten vortrefflichen Erfolg sehr erfreut. Der Unterschied im Ausdruck und in allem war ganz überraschend. Aber wenn man Herrn X. zwingen würde, nach allem, was vorausging, wieder in den Militärdienst zu gehen, kann er keineswegs für den Bestand der relativen Heilung garantieren und fürchtet vielmehr in hohem Grade alsdann einen gefährlichen Rückfall, denn die ganze Krankheit beruht auf einer an und für sich nicht heilbaren erblichen Anlage.

Dr. A. Forel,
vormals Professor in Zürich.

Yvorne, den 25. September 1916.

Bemerkungen.

Die Beobachtung meines Freundes und Kollegen Dr. Loy in Territet veranlaßt mich zu einigen Bemerkungen. Die Psychiatrie leidet an Überfluß von Namen und Hypothesen (vgl. Forel: Zur Einteilung der Nervenkrankheiten, dieses Journal *19*, 1. Ergänzungsheft 1912, S. 358). Man spricht von organisch und funktionell, neuerdings von „psychogen". Dem letzten Ausdruck liegtein versteckter Dualismus zugrunde. Als Funktion des Gehirns kann an sich die „Psyche" keine „Ursache" sein und demnach keine Krankheiten „erzeugen". Auch das Wort „funktionell" heißt im Grunde genommen nur so viel als: „in seiner organischen Grundursache unbekannt". Der Dementia praecox hat Bleuler einen neuen Namen gegeben: Schizophrenie. Er hielt sie früher mit Kraepelin für unheilbar, jetzt darf sie zuweilen heilbar sein.

Tatsache ist, daß bei der kaleidoskopischen erblichen Anlage der Hysterie alle nur denkbaren neuropathologischen und psychiatrischen Symptomenkomplexe (sogar Fieber!) entstehen können, die selbst gewiegte Diagnostiker zuweilen täuschen. So hatte Bleuler einen Fall für Dementia praecox (Katatonie) erklärt, der bei ihm selbst gesund wurde und später seine bedeutendsten dichterischen Werke verfaßte. Jener mir wohlbekannte Fall trug wohl auch dazu bei, Bleuler von der Heilbarkeit gewisser Fälle von Dementia praecox zu überzeugen. So wurde ferner

Digitized by Google
Original from THE OHIO STATE UNIVERSITY
Generated on 2018-07-27 13:39 GMT / http://hdl.handle.net/2027/osu.32435056932478
Public Domain in the United States, Google-digitized / http://www.hathitrust.org/access_use#pd-us-google

der nun verstorbene tüchtige Chirurg Dr. Wassilieff von einem russischen Psychiater für einen Fall von Dementia paralytica gehalten und unter staatliche Kuratel gestellt. Er kam damals zu mir. Ich stellte Hysterie fest und heilte ihn definitiv durch Hypnose allein. Er hatte schwere Halluzinationen und andere bedenkliche Symptome gezeigt. Nur mit Mühe konnte ich nach zwei Jahren, trotz seinen glänzenden Erfolgen in der Praxis, seine Kuratel aufheben lassen. Prof. Oscar Vogt hat ebenfalls einen schweren Fall geheilt, den Flechsig als unheilbar dement nach der Pflegeanstalt schicken wollte. Neuerdings habe ich selbst durch Psychanalyse einen Fall geheilt, den mehrere Fachkollegen für unheilbare Dementia praecox hielten. Auch unter dem Bild des manisch-depressiven Irreseins kann sich die hysterische Grundlage verstecken. Außerdem, besonders wenn ein Schädeltrauma vermutet oder festgestellt wurde, kann, wie im vorliegenden Fall, ein organisches Leiden vorgetäuscht werden. Halluzinationen, Verfolgungswahn, Bewußtseinsstörungen bis zu scheinbarer Bewußtlosigkeit, epileptiforme Zustände, katatonischer Stupor, Verworrenheit usw. können in dieser Art auf hysterischer Basis entstehen. Ich spreche hier nicht von den bei Dementia praecox häufigen Heilungen mit Defekten. Ein solcher Kranker, der früher bei mir im Burghölzli lange Zeit schwer verwirrt, sogar unrein war, ist heute, obwohl einsichtslos und mehr oder weniger defekt, tüchtiger Zahnarzt geworden.

Alle die obengenannten Fälle sind, wenn früh genug behandelt, durch die kathartische Methode Breuers heilbar. Dazu gehört eine mühselige Psychanalyse in der Hypnose (siehe Frank: Affektstörungen). Vor allem aber ist ein rechtzeitiger ehrlicher Zweifel in der Diagnose und eine ebenso ehrliche und gründliche Prüfung der Fälle notwendig. Hierzu fehlt den meisten Irrenärzten in überfüllten Anstalten gewöhnlich die nötige Zeit, leider oft auch die Möglichkeit, solche Prüfungen durch Psychanalyse einem sachkundigen Spezialisten zu übertragen. Aus früherer Zeit erinnere ich mich mancher akuter Fälle, für welche ich heute meine damalige Unkenntnis der kathartischen Methode tief bedaure und „peccavi" sagen muß. Heute ist es wohl zu spät; sie sind unterdessen unheilbar geworden. Ich glaube aber immer mehr, daß sie damals, trotz aller Gemütsaufregung, noch hätten geheilt werden können.

Der Zweck dieser Zeilen ist, meinen Kollegen, Psychiatern und Neurologen in und außerhalb der Anstalten, dringend ans Herz zu legen, hier den „wissenschaftlichen Zweifel" niemals zu vergessen und die kathartische Methode selbst zu versuchen oder versuchen zu lassen. Die Hauptsache dabei ist, das Vertrauen und die Zuneigung des Kranken zu gewinnen, da alles auf affektiver Grundlage beruht. Bei zu starker Aufregung mag man eine Remission oder Pause abwarten.

So lange wir Wesen und tiefere Ursachen (letztere sind oft vielfältig kombiniert) der Vesanien (sogenannte funktionelle Psychosen) nicht kennen, müssen wir uns hüten, bei ihrem Beginn und noch lange nachher, infolge von „Namen", die eine Diagnose samt ihrer Theorie in sich einschließen, von vorneherein von Unheilbarkeit zu sprechen und danach zu verfahren.

Dr. A. Forel.

Generated on 2018-07-27 13:39 GMT / http://hdl.handle.net/2027/osu.32435056932478
Public Domain in the United States, Google-digitized / http://www.hathitrust.org/access_use#pd-us-google
Digitized by Google
Original from THE OHIO STATE UNIVERSITY

JOURNAL FÜR PSYCHOLOGIE UND NEUROLOGIE.

Band 22. Ergänzungsheft 1.

(Aus dem neurobiologischen Laboratorium der Universität Berlin.)

Über Hemiplegie bei intakter Pyramidenbahn.

Ein Beitrag zur Kenntnis des Schichtungsplanes der Großhirnrinde.

Von

Max Bielschowsky.

(Mit 5 Lichtdrucktafeln.)

Es ist eine seit langer Zeit bekannte Tatsache, daß für das Zustandekommen des Symptomenkomplexes der cerebralen Hemiplegie beim Menschen die Läsion der motorischen Willkürbahn keine unerläßliche Voraussetzung bildet. Hemiplegien mit intakter oder fast intakter Pyramidenbahn sind in der älteren Literatur von Binswanger, Ganghofner, Bischoff, Marie und Guillain und anderen beschrieben worden. Die anatomischen Befunde, welche die genannten Autoren zur Erklärung des Widerspruches zwischen fehlender Funktion und Unversehrtheit der Pyramidenbahn in Anspruch genommen haben, sind recht verschiedenartiger Natur und im großen Ganzen als unbefriedigend zu bezeichnen. Spielmeyer darf das Verdienst für sich in Anspruch nehmen, als erster in einem gut untersuchten Falle als Substrat der Lähmung einen eigenartigen Rindenprozeß aufgedeckt zu haben, welcher den Widerspruch zwischen den klinischen und anatomischen Tatsachen überbrückte. Er fand, daß die graue Rindensubstanz der kranken Hemisphäre in weiter Ausdehnung und in ihrer ganzen Tiefe einem sklerosierenden Prozeß anheimgefallen war. In der motorischen Region waren aber die Riesenpyramidenzellen und die aus ihnen hervorgehenden corticospinalen Fasern ganz verschont geblieben.

Die Lähmung ist nach seiner Meinung auf eine Schädigung des intracorticalen Leitungsmechanismus zurückzuführen. Durch den Rindenprozeß seien die motorischen Ganglienzellen isoliert und aus ihren normalen Verbänden mit anderen Rindengebieten ausgeschaltet worden. In dieser Ausschaltung übergeordneter Neurone sei der lähmende Faktor zu suchen. Welches diese übergeordneten Systeme sind, ob sie der motorischen Region selbst oder benachbarten Rindengebieten angehören, welche in gleicher Weise verändert waren, das konnte Spielmeyer seinen Präparaten nicht mit voller Sicherheit entnehmen. „Doch sei es sicher, daß hier dem Untergang der Eigenelemente der motorischen Rinde und der Ausschaltung ihrer Verbindungen mit den großen motorischen Ganglienzellen eine wesentliche ursächliche Bedeutung zukommt. Denn diese Eigenelemente sind es, die — wie Cajal gezeigt hat — zu den großen Pyramiden in nahe Beziehung treten und dichte Netze und Körbe um sie bilden." In seinem Falle sei aber diese Eigenfaserung größtenteils zugrunde

Digitized by Google

Original from THE OHIO STATE UNIVERSITY

Generated on 2018-07-27 13:39 GMT / http://hdl.handle.net/2027/osu.32435056932478
Public Domain in the United States, Google-digitized / http://www.hathitrust.org/access_use#pd-us-google

gegangen, da die Beetzschen Zellen im Bielschowskypräparat auffallend nackt ausgesehen hätten. Aus seinen histologischen Befunden glaubt Spielmeyer also mit Sicherheit folgern zu können, daß eine weitgehende Isolierung der motorischen Rindenzellen aus ihren corticalen Verbänden eine halbseitige Lähmung zur Folge haben kann. Eine genauere histopathologische Analyse des sklerosierenden Rindenprozesses, welcher die Isolierung der Beetzschen Riesenpyramiden herbeigeführt hat, ist von dem Autor bisher leider nicht gegeben worden.

Neuerdings hat sich Höstermann mit dem vorliegenden Gegenstande eingehender befaßt und eine Anzahl kindlicher Gehirne beschrieben, in denen — vom physiopathologischen Standpunkt betrachtet — ähnliche Verhältnisse wie in dem Spielmeyerschen Falle vorlagen. In klinischer Hinsicht gehörten seine Fälle in den großen Topf der cerebralen Kinderlähmung. Auf eine genauere histologische Beschreibung geht auch Höstermann nicht ein. Er begnügt sich im allgemeinen mit dem Nachweis der Intaktheit der corticospinalen Neurone und beschäftigt sich vorwiegend mit der funktionellen Seite des Problems. Auch er sieht — wie Spielmeyer — in der Isolierung der corticospinalen Neurone den Grund ihrer Funktionsuntüchtigkeit. Beachtenswert ist sein Hinweis auf die bis dahin wenig gewürdigte Tatsache, daß derartige Fälle von cerebraler Hemiplegie mit relativ geringer Schädigung der Pyramidenbahn bei Kindern häufig vorkommen, und er ist deshalb zu der Annahme geneigt, daß beim Zustandekommen der Hirnveränderungen entwicklungsgeschichtliche oder besser entwicklungsmechanische Faktoren wirksam sind. In seinen diesbezüglichen Ausführungen folgt er dem Gedankengange Heinrich Vogts, welcher von ihm in der bekannten Arbeit „Über die Anatomie, das Wesen und die Entstehung mikrocephaler Mißbildungen" niedergelegt worden ist. In teratologisch veränderten Hemisphären besitzen, wie Vogt nachgewiesen hat, die verschiedenen Rindengebiete ein hohes Maß von autonomer Differenzierungsfähigkeit. Abgesprengte und funktionell von der übrigen Hirnsubstanz losgelöste Teile können sich morphologisch weiter entwickeln und als „physiologische Sequester" weiter bestehen. Die Rindenzellen insbesondere sollen die Eigenschaft besitzen, auch nach einer Trennung aus ihren normalen Verbänden das Ende ihrer gesetzmäßigen Entwicklung zu erreichen. Auch das Moment des zeitlichen Unterschiedes in der Differenzierung der einzelnen Hirnteile wird von Höstermann zur Erklärung des Gegensatzes zwischen der anatomischen Intaktheit und Funktionslosigkeit der Pyramidenbahn mit herangezogen. Daß in einer gewissen Zahl von Fällen — und zwar in solchen, wo echte Mißbildungen das Substrat der Lähmung bildeten — diese Gesichtspunkte in Betracht kommen können, unterliegt keinem Zweifel. Von allgemeiner Bedeutung sind seine Erwägungen schon aus dem Grunde nicht, weil in der Mehrzahl der einschlägigen Fälle der zur Lähmung führende Gehirnprozeß nachweislich erst im späteren Leben eingesetzt haben kann. Man würde den Tatsachen Gewalt antun, wenn man die anatomischen Befunde immer als latent gebliebene Mißbildungen deuten wollte.

Das Interesse an diesen cerebralen Hemiplegien mit intakter Pyramidenbahn ist trotz der wertvollen Mitteilungen Spielmeyers und Höstermanns noch nicht erschöpft. In physiologischer und lokalisatorischer Hinsicht bleibt immer noch die Frage zu beantworten, an welcher Stelle die Loslösung der corticospinalen Neurone erfolgt, und ob die Ursache der Lähmung in einer Veränderung der moto-

Digitized by Google
Original from THE OHIO STATE UNIVERSITY
Generated on 2018-07-27 13:39 GMT / http://hdl.handle.net/2027/osu.32435056932478
Public Domain in the United States, Google-digitized / http://www.hathitrust.org/access_use#pd-us-google

rischen Rindenregion selbst oder in der Ausschaltung funktionell übergeordneter Rindengebiete zu suchen ist. Dabei ist dann auch noch die Frage in Betracht zu ziehen, ob nicht neben dem Ausfall intracorticaler Verbindungen auch eine Unterbrechung der dem Cortex zufließenden zentripetalen Impulse durch den Rindenprozeß herbeigeführt wird, welche sekundär auf die Entwicklung der motorischen Funktion einwirkt. Klärungsbedürftig ist auch der histopathologische Befund in denjenigen Fällen, wo eine sklerosierende Hemisphärenatrophie, wie in dem Falle Spielmeyers, vorliegt. Daran schließen sich noch klinische und pathologische Fragen, wie z. B. diejenige, ob ein ursächlicher Zusammenhang zwischen den in diesen Fällen gewöhnlich vorkommenden epileptischen Insulten und den Lähmungserscheinungen besteht. Da sich die motorischen Ausfallserscheinungen nicht selten erst nach einer mehr oder minder langen Phase epileptischer Insulte entwickeln, ist ein derartiger Zusammenhang a priori sehr wahrscheinlich, und bei der Untersuchung des anatomischen Materials wird man seine Aufmerksamkeit darauf zu richten haben, ob sich alle klinischen Symptome auf das gleiche Substrat zurückführen lassen.

Zwei anatomisch und klinisch fast gleichartige Fälle von einseitiger Hemisphärenatrophie bieten mir die Gelegenheit, in eine Erörterung der berührten Fragen einzutreten. Beide Gehirne sind im Neurobiologischen Laboratorium der Universität Berlin in lückenlose Serien zerlegt und mit allen Hilfsmitteln der modernen histologischen Technik untersucht worden. Diesem Umstand ist es zu danken, daß sie auch in faseranatomischer Hinsicht ausgebeutet werden konnten. Die faseranatomischen Befunde zeigten nun in übereinstimmender Weise, daß in beiden Fällen der vollkommen intakten Pyramidenbahn schwere sekundäre Degenerationserscheinungen im Thalamus und der thalamocorticalen Faserung der kranken Hemisphäre gegenüberstanden. Dieser zunächst überraschende Gegensatz fand seine Erklärung in einer ausgedehnten schichtförmigen Erkrankung der Hirnrinde, welche vorzugsweise die Lamina pyramidalis (Stratum III) zerstört hatte. Der Gegensatz in dem Verhalten der corticofugalen und corticopetalen Neurone hebt diese beiden Fälle über das Niveau der Kasuistik hinaus und verleiht ihnen eine prinzipielle Bedeutung, **weil er uns einen Einblick in den physiologischen Organisationsplan der menschlichen Hirnrinde gestattet.**

Fall I[1]): Klara L., geboren am 18. V. 1890. Über Epilepsie oder andre Nervenkrankheiten in der Familie der Kranken ist nicht bekannt. Verdachtsmomente für Lues bei den Eltern fehlen.

Bis zum 5. Lebensjahr ist ihre körperliche und geistige Entwicklung ganz normal gewesen. Sie lernte zur richtigen Zeit laufen und sprechen. Im 5. Jahr traten im Gefolge einer Masernerkrankung — und zwar etwa 14 Tage nach Abklingen des Fiebers — zum erstenmal Krämpfe bei ihr auf. Der erste Anfall dieser Art ging mit langer Bewußtlosigkeit einher, welche sich über einen halben Tag ausgedehnt haben soll. Erst längere Zeit nach diesem ersten Anfall — genaue Angaben über das zeitliche Intervall sind nicht zu erlangen — machte sich eine Schwäche der linken Extremitäten bemerkbar, die sich im Zusammenhang mit erneuten epileptischen Anfällen allmählich zu einer linksseitigen

[1]) Herrn Oberarzt Dr. Gallus, derzeitigem stellvertretenden Direktor der Potsdamer Anstalt für Epil., spreche ich für die gütige Überlassung des Falles auch an dieser Stelle meinen ergebenen Dank aus.

Digitized by Google
Original from THE OHIO STATE UNIVERSITY
Generated on 2018-07-27 13:39 GMT / http://hdl.handle.net/2027/osu.32435056932478
Public Domain in the United States, Google-digitized / http://www.hathitrust.org/access_use#pd-us-google

Hemiplegie steigerte. Die Exkursionsfähigkeit in den Bewegungen der linken Extremitäten wurde in allen Gelenken, insbesondere in denjenigen der distalen Gliedabschnitte, geringer und die grobe motorische Kraft schwächer.

Seitdem traten weiterhin zahlreiche kleinere epileptische Anfälle auf, welche in der Zeit vom 5. bis 7. Lebensjahr folgende Eigentümlichkeiten besaßen: Sie bestanden in unwillkürlichen Zuckungen der linken Gesichtshälfte und der linken Extremitäten und dauerten meist nur wenige Minuten oder Bruchteile von Minuten an. Das Bewußtsein soll in dieser Periode bei den Anfällen nicht erloschen und auch nicht erheblich getrübt gewesen sein. Vom 7. Jahr an änderte sich der Charakter der Anfälle. Die Zuckungen ergriffen seit dieser Zeit auch die Muskulatur der rechten Körperhälfte, wenngleich sie links immer noch stärker hervortraten; die Kranke wurde nun auch bewußtlos und stürzte im Beginn der Anfälle häufig brüsk zu Boden. Dabei wurden die Insulte immer häufiger, traten oft mehrmals im Laufe eines Tages auf und kündigten sich zuweilen auch durch eine vasomotorische Aura in Form einer ausgeprägten Blässe der Gesichtshaut an. Nach den Anfällen fühlte sich die Patientin stets müde und schläfrig. Mit der Ausbreitung und Häufung der Konvulsionen machte sich sehr bald ein Rückgang ihrer geistigen Fähigkeiten bemerkbar, und als sie im Alter von 21 Jahren in die Potsdamer Anstalt für Epileptische aufgenommen wurde, bot sie psychisch das Bild eines tiefen Schwachsinns.

Aus dem Aufnahmebefund seien folgende Daten hervorgehoben: Die linke Gesichtshälfte ist schwächer als die rechte entwickelt, die linke Lidspalte etwas weiter als die rechte. Der linke Mundwinkel steht tiefer.

Die Pupillen sind mittelweit, gleichweit und von prompter Reaktion auf Licht und Konvergenz. Der linke Arm bleibt in allen seinen Maßen erheblich hinter dem rechten zurück. Die Hypoplasie erstreckt sich nicht nur auf die Muskulatur, sondern auch auf die Skeletteile. Im Schulter- und Ellbogengelenk ist die aktive Exkursionsfähigkeit nur mäßig herabgesetzt. Dabei ist aber die Kraft der Bewegungen in diesen Gelenken gering. Viel schlechter ist die spontane Beweglichkeit der distalen Gelenke. Aktive Bewegungen mit den Fingern sind nur in einem sehr langsamen Tempo und mit sehr geringer Kraft ausführbar. Bei passiven Bewegungsversuchen macht sich in allen Gelenken eine deutliche Rigidität bemerkbar.

Auch das linke Bein ist in seinem Wachstum erheblich zurückgeblieben. Der Fuß steht in Equinovarusstellung und wird beim Gehen nachgeschleift. Die aktive Dorsalflexion des Fußes ist erloschen. Die Sehnenreflexe an den unteren und oberen Extremitäten sind lebhaft. Es besteht Fußklonus. Über das Verhalten des Babinskischen Reflexes sind in dem Journal leider keine Angaben vorhanden. Die Prüfung der Sensibilität stößt bei der schwachsinnigen Kranken auf großen Widerstand. Man gewinnt aber den Eindruck, daß das Schmerzgefühl am ganzen Körper herabgesetzt ist.

In geistiger Beziehung bietet sie das Bild einer schweren Idiotie. Sie kennt nur die einfachsten Gegenstände ihrer Umgebung, weiß weder ihr Alter noch ihren Wohnort, jammert und wimmert viel, will häufig des Nachts nicht im Bett bleiben und ist schwer sauber zu halten.

Während ihres Aufenthaltes in der Anstalt wurden folgende Arten von Anfällen beobachtet, nämlich 1. leichtere, welche nur in Zuckungen in den Muskeln der gelähmten Körperhälfte bestanden und ohne Bewußtseinsverlust einhergingen und 2. schwerere, die durch Konvulsionen der gesamten Körpermuskulatur und lange Bewußtlosigkeit gekennzeichnet waren. Als eine Zwischenform kann eine dritte Art gelten, bei denen die Kranke den Kopf plötzlich nach vorn neigte, einen durchdringenden Schrei ausstieß und schlagende Bewegungen mit dem rechten Arm und dem rechten Bein ausführte. Dabei wurden häufig Kopf und Augäpfel nach rechts gedreht. Auch in diesen Anfällen war das Bewußtsein vollkommen erloschen; die Pupillen waren weit und starr, aber die Dauer dieser Anfälle betrug in der Regel nur wenige Minuten.

Im weiteren Verlauf trat eine immer stärkere Häufung der epileptischen Anfälle auf. Sie wurde noch unreinlicher und zeitweise nach den Anfällen widerspenstig und

Digitized by Google
Original from THE OHIO STATE UNIVERSITY
Generated on 2018-07-27 13:39 GMT / http://hdl.handle.net/2027/osu.32435056932478
Public Domain in the United States, Google-digitized / http://www.hathitrust.org/access_use#pd-us-google

erregt. Eine Änderung des körperlichen Zustandes während der letzten Lebensjahre ist nicht bemerkt worden. Der tödliche Ausgang erfolgte im Alter von 23 Jahren an Pneumonie.

Sektionsbefund: Bei der Autopsie ist die starke Differenz der beiden Großhirnhemisphären der prägnanteste Befund. Die rechte Hemisphäre ist gegenüber der linken etwa um ein Drittel an Rauminhalt verkleinert. Die Anordnung der Windungen und Furchen ist aber auf der atrophischen rechten Seite annähernd normal. Alle Windungen sind verschmälert und die Furchen zwischen ihnen klaffend. Eine Ausnahme bildet nur das Übergangsgebiet vom Parietal- zum Occipitallappen. Hier ist eine etwa fünfmarkstückgroße Partie vorhanden, welche eingesunken erscheint, und in deren Bereich die Windungen weit über das Durchschnittsmaß hinaus verkümmert erscheinen. Sie umfaßt das Gebiet des oberen Scheitelläppchens, den Gyrus angularis, den Gyrus occipitalis superior und medius und greift am Rande der Mantelkante bis fast zum Occipitalpol der Hemisphäre hinüber. Das Aussehen der Windungen (vgl. Fig. 1 und 2 auf Taf. 1) entspricht hier demjenigen einer sekundären Mikrogyrie, wie sie sich nach meningoencephalitischen Prozessen zu entwickeln pflegt.

Eine Ausnahme im entgegengesetzten Sinne bildet die mediale Fläche des Occipitallappens. Hier zeigen die Windungen in der Umgebung der Fissura calcarina annähernd normale Maße und kontrastieren gegen die stark geschrumpften Windungen an der lateralen Fläche in ganz sinnfälliger Weise. Die Pia war nur über dem eingesunkenen Gebiet der Parietooccipitalregion fibrös verdickt und milchig getrübt. An den übrigen Teilen der Hemisphäre bot sie ganz normales Aussehen. Sie ließ sich auch überall von der darunter gelegenen Rinde leicht abziehen.

Eine für das bloße Auge erkennbare Differenz im Volumen der Kleinhirnhemisphären war nicht vorhanden.

Ein Frontalschnitt im Niveau der tiefsten Einsenkung der beschriebenen Delle (Fig. 3 auf Taf. 1) läßt folgende Tatsachen deutlich erkennen: Der Seitenventrikel ist auf der atrophischen Seite stark erweitert. Der Balken ist auf beiden Seiten verschmälert. Die Faserung des Hirnschenkelfußes der atrophischen rechten Seite ist von gleicher Stärke wie diejenige der normalen linken Seite. Dagegen ist das Flächenareal des Thalamus opticus in allen seinen Teilen auf der kranken Seite gegenüber der gesunden auf etwa die Hälfte reduziert. Ferner erkennt man schon bei makroskopischer Betrachtung, daß der graue Rindensaum an allen Windungen der rechten Hemisphäre erheblich verschmälert und das zentrale Mark stark zusammengeschrumpft ist (Fig. 3 auf Taf. 1).

Bei der histologischen Untersuchung wurde zunächst festgestellt, daß im hinteren Teil des Impressionsgebietes, und zwar im Übergangsteil vom oberen Scheitelläppchen zum Gyrus occipitalis sup., neben der Mantelkante eine im sagittalen und vertikalen Durchmesser etwa 2 cm lange Partie vorhanden ist, in deren Bereich die Pia mit dem Cortex verwachsen und die darunter liegende Rinde besonders schwer verändert ist. Das fibröse Gerüst der Pia ist hier zu einer soliden Schwarte verdichtet und enthält eine große Zahl prallgefüllter und in ihren Wandungen gleichmäßig verdickter Gefäße. Auch Pigmentspuren älterer Extravasate sind hier anzutreffen. Die Gefäße sind in der darunter liegenden Rinde durch einen stark geschlängelten Verlauf und die Dicke ihrer Wandung besonders ausgezeichnet. Die Windungen selbst bieten bei schwacher Vergrößerung das Aussehen eines schwammig-porösen Gerüstes. Vom normalen Schichtenbau dieser Region ist nicht mehr viel kenntlich. Man kann das Stratum zonale, welches verbreitert und durch starke Gliafasermassen versteift ist, eben noch von den tieferen Schichten abgrenzen. An der Grenze der Markkegel sind dann wieder Zellreste, welche den tieferen Schichten angehören müssen, nachweisbar. Die dazwischen gelegene Rindensubstanz besteht im wesentlichen aus einem Gerüst von Capillaren und kleineren Gefäßen, dessen Balken eine große Zahl kleiner Hohlräume begrenzen. Im Innern dieser Cysten findet sich zuweilen ein feinkörniger, hier und da auch von gröberen Markschollen durchsetzter Detritus; weit häufiger erscheinen sie aber ganz leer. In der Umgebung dieses zentralen Herdes macht sich die Tendenz zur Ausfüllung der Cysten mit faseriger, kernarmer Glia um so stärker bemerkbar, je weiter man sich von ihm entfernt. Dabei

Digitized by Google
Original from THE OHIO STATE UNIVERSITY
Generated on 2018-07-27 13:39 GMT / http://hdl.handle.net/2027/osu.32435056932478
Public Domain in the United States, Google-digitized / http://www.hathitrust.org/access_use#pd-us-google

ist aber zu bemerken, daß eine vollkommene Ausfüllung der Hohlräume mit fasriger Glia in den mittleren Rindenpartien nirgends erreicht wird. Das Gewebe behält überall einen schwammigspongiösen Charakter. Die Balken der grobretikulierten Grundsubstanz sind ihrer Hauptmasse nach von plasmatischer Substanz gebildet, welche nur hier und da von gröberen Gliazügen versteift wird.

In diesem ziemlich scharf begrenzten Destruktionsgebiet der Rinde haben wir die Reste eines meningo-encephalitischen Prozesses vor uns. Er bildet das Zentrum der Erkrankung, von dem aus die Veränderungen allmählich nach allen Seiten abklingen. In dem oben beschriebenen Impressionsgebiet der Parietooccipitalregion sind die Rindenveränderungen noch in hohem Maße ausgeprägt, wenn sie auch nirgends mehr die Höhe der in dem zentralen Fokus vorhandenen Zerstörung erreichen. An den Rändern des Impressionsgebietes erfolgt dann der Übergang zu der diffus veränderten Rindenzone, welche — von der Regio calcarina abgesehen — die ganze Hemisphäre bedeckt. Wir hätten demnach auf der kranken Seite drei graduell verschiedene Erkrankungsgebiete zu unterscheiden, den Fokus, die Impressionszone und die übrige Hemisphärenrinde.

Im Bereich der Impression sind Rinde und Mark der Windungen in ziemlich gleichem Grade betroffen. Auf den üblichen Querschnitten erreicht die Verminderung des Flächeninhaltes etwa die Hälfte des normalen Maßes. Im Rindensaum der Windungen fällt die relativ beträchtliche Breite des Stratum zonale auf, welches an tangentialen Markfasern fast vollkommen verarmt ist und im wesentlichen aus einem derben Gliafilz besteht. In den tieferen Schichten überrascht aber (im Gegensatz zu dem fokalen Zentrum der Erkrankung) die Menge der vorhandenen Ganglienzellen; denn wenn auch die Zellverarmung stellenweise noch eine recht beträchtliche bleibt, so lassen sich doch fast überall schon die einzelnen Schichten voneinander trennen. Man sieht, daß eine Lamina granularis externa angelegt ist, auf welche eine erheblich zellärmere Lamina pyramidalis folgt (vgl. Fig. 4 auf Tafel 1.). Die Zellarmut dieser Schicht macht sich an Kernfärbungs- und Nisslpräparaten schon dem bloßen Auge dadurch kenntlich, daß sich ein heller Streifen zwischen eine dunkle Außen- und eine noch dunklere Innenzone der Rinde einschiebt. Der Ausfall der Ganglienzellen innerhalb der Lamina pyramidalis ist übrigens kein ganz gleichmäßiger. In manchen Gebieten ist ihre Außenzone, in anderen die Innenzone mehr betroffen; im allgemeinen kann man sagen, daß die größeren Zelltypen dem Degenerationsprozeß etwas besser als die kleineren Formen Widerstand geleistet haben. Die Innenschichten (V und VI) sind viel reicher an Zellen. Das gilt besonders von der den Markkegeln benachbarten Lamina multiformis. Das Markscheidenpräparat aus dem Impressionsgebiet ergänzt das Zellbild in folgender Weise: Der Tangentialstreifen des Stratum zonale enthält nur vereinzelte, besonders dickkalibrige Fasern. In der zweiten und dritten Schicht ist die Markfaserung außerordentlich dürftig. Es finden sich nur wenige, vorwiegend radiär orientierte Elemente. Von einem Kaes-Bechterewschen Streifen ist auch an vorsichtig differenzierten Schnitten nichts zu bemerken. An der Grenze der dritten und vierten Schicht und dem Bereich der vierten Schicht selbst, wo unter normalen Verhältnissen der äußere Baillargersche Streifen oder seine örtlichen Modifikationen hervortreten, sind nur schwache Andeutungen eines Tangentialstreifens vorhanden. In den weiter nach innen gelegenen Schichten nimmt dann die Masse der Markfasern rasch zu. Das gilt besonders von den Radien, welche, wenn auch in quantitativ noch verminderter Weise, im Bereich der fünften und sechsten Schicht deutlich sichtbar werden; das gilt auch von den interradiären Fasern der sechsten Schicht, während von dem inneren Baillargerschen Streifen da, wo man ihn erwarten durfte, nur Andeutungen kenntlich sind. Das Wesentliche und Wichtige der Markscheidenbefunde des Impressionsgebietes liegt in der Feststellung, daß abgesehen von den gröbsten Elementen des Stratum zonale die sogenannte äußere Hauptzone bis zum Baillargerschen Streifen an radiären und tangentialen Fasern stark verarmt ist. Das subcorticale Mark ist zwar stark verschmälert, aber hinsichtlich der Dichtigkeit seiner Markfasern weniger beeinträchtigt.

In Imprägnationspräparaten aus der Impressionszone ist der Ausfall an Nervenfasern genau so auffallend wie an den Markscheidenpräparaten. Der Vergleich mit

Digitized by Google
Original from THE OHIO STATE UNIVERSITY
Generated on 2018-07-27 13:39 GMT / http://hdl.handle.net/2027/osu.32435056932478
Public Domain in the United States, Google-digitized / http://www.hathitrust.org/access_use#pd-us-google

topographisch gleichwertigen Stellen der gesunden Seite lehrt, daß im Bereich der Außenzone des Cortex der Ausfall an leitenden Elementen ein ganz enormer ist.

Besonderes Interesse bieten Gliafärbungen aus den Windungen des Impressionsgebietes. In ihnen tritt die überwiegende Beteiligung der dritten Schicht an dem Rindenprozeß besonders instruktiv hervor. Man sieht an allen Schnitten, daß auf die breite und kernarme Lamina zonalis eine gut begrenzte äußere Körnerschicht folgt, deren mitgefärbte Ganglienzellen deutlich hervortreten; ja, sie hebt sich gegen die Lamina pyramidalis an vielen Stellen sogar deutlicher als unter normalen Verhältnissen ab. Schon in dieser Schicht macht sich eine Zerklüftung der Grundsubstanz bemerkbar, welche durch die Erweiterung der sogenannten pericellulären und pericapillären Lymphspalten hervorgerufen wird. Daß die schrumpfende Wirkung der Fixierungs- und Härtungsflüssigkeiten diese Räume noch künstlich erweitert hat, steht außer Frage. Die nach innen folgende Lamina pyramidalis ist in ihrer ganzen Breite aufgehellt und kontrastiert dadurch stark mit der inneren, dunkler gefärbten Zellschicht. Ihr Gewebe ist überall von unregelmäßig begrenzten kleinen Spalten durchsetzt. Das gilt von der Außen- und von der Innenzone dieser Schicht. Bei der Betrachtung mit der Immersion sieht man dann, daß die eigenartige Lichtung durch den Untergang von Ganglienzellen und leitenden Parenchymbestandteilen und durch eine grobspongiöse Umwandlung der normalerweise dicht gefügten plasmatischen Gliabälkchen hervorgebracht wird. Auch Gliafasern finden sich in diesem Gebiete in erheblich größerer Menge als unter normalen Verhältnissen, wo sie ja nur ganz vereinzelt vorkommen. Aber man erkennt auch, daß die Proliferation der neugebildeten Fasermassen zur Deckung des Parenchymverlustes nicht ausgereicht hat; faserbildende Astrocyten sind nur dünn gesät. Auf diese Weise entsteht der Gegensatz zur Lamina zonalis, wo die Fasermassen eine starke Verfilzungstendenz aufweisen. Fettfärbungen mit Sudan und Scharlach zeigen, daß frische Zerfallsvorgänge an den Markfasern und Ganglienzellen nur spärlich vorhanden sind. Man sieht aber an den Adventitiazellen der gröberen Gefäße sowohl in der Rinde wie im Mark viel mehr feine Fettkörnchen als unter normalen Verhältnissen, und auch in den gröberen Plasmabälkchen der dritten Schicht sind feine Fettstäubchen kenntlich. Freie Fettkörnchenzellen fanden sich in vereinzelten Exemplaren in den Adventitialspalten der Markgefäße.

Wir kommen jetzt zur Schilderung der Windungen außerhalb des Impressionsgebietes. Wegen der starken cyto- und myeloarchitektonischen Differenzen der verschiedenen Regionen ist eine ganz exakte summarische Schilderung natürlich nicht möglich. Es genügt aber, wenn wir uns auf ein Paradigma, nämlich auf die uns aus klinischen Gründen am meisten interessierende motorische Region beschränken und für die übrigen Gebiete nur die wichtigsten histopathologischen Gesichtspunkte ins Auge fassen. Das instruktivste Bild der Area gigantopyramidalis liefern die nach meiner Methode angefertigten Fibrillenpräparate. Ich lege der Beschreibung deshalb eine nach einem derartigen Präparat reproduzierte Abbildung zugrunde (vgl. Fig. 5 auf Taf. 1). Das Silberpräparat ist der Nisslfärbung besonders aus dem Grunde vorzuziehen, weil es für die photographische Reproduktion kräftigere Zellsilhouetten liefert.

Das Stratum zonale ist durch seine Breite ohne weiteres als pathologisch gekennzeichnet. Von der Lamina granul. extern. ist es scharf getrennt. Diese zweite Schicht hebt sich von den benachbarten in ganz ungewöhnlich distinkter Weise ab. Ihr Zellgehalt bleibt hinter demjenigen der Norm nicht erheblich zurück. Die scharfe Begrenzung ist durch die Zellarmut der dritten Schicht, der Lamina pyramidalis, bedingt. Besonders in der Außenzone dieser dritten Schicht sind die kleinen Pyramidenzellen bis auf dürftige Reste geschwunden. Ihre Innenzone ist zwar etwas reichlicher mit Zellen besetzt, bleibt aber im Vergleich mit der normalen Seite desselben Gehirns quantitativ stark verändert. Von den Zelltypen der dritten Schicht haben die größeren Exemplare der Degeneration noch am besten Widerstand geleistet. Auch hinsichtlich ihrer feineren Struktur zeigen die erhalten gebliebenen Zellen sowohl im Nissl- wie im Silberbilde häufig noch ganz normales Gefüge. Da in der motorischen Region des Erwachsenen eine Lamina granul. intern. fehlt, so stoßen wir nun auf die Lamina ganglionaris, welche hier die Beetzschen Riesenpyramiden enthält. Man sieht auf den ersten Blick, daß die

Digitized by Google
Original from THE OHIO STATE UNIVERSITY
Generated on 2018-07-27 13:38 GMT / http://hdl.handle.net/2027/osu.32435056932478
Public Domain in the United States, Google-digitized / http://www.hathitrust.org/access_use#pd-us-google

großen motorischen Zellen quantitativ nicht die mindeste Einbuße erlitten haben. Eher hat es den Anschein, als ob das Gegenteil der Fall wäre. Jedenfalls stehen diese Zellen hier auf der kranken Seite viel gedrängter als auf der gesunden. Daß ihre Form nicht gelitten hat, läßt sich schon bei der vorliegenden schwachen Vergrößerung erkennen; auch ihre Struktur ist als ganz normal zu bezeichnen. In den Silberpräparaten lassen sich ihre Axone vielfach von der Ursprungsstelle am basalen Zellrand bis ins Mark der Windung verfolgen. — Die sechste Schicht ist hinsichtlich ihres quantitativen Ganglienzellgehaltes und bezüglich der histologischen Beschaffenheit ihrer Zellen als gut erhalten zu bezeichnen.

Die übrige Hemisphärenrinde der kranken Seite zeigt im großen Ganzen analoge Verhältnisse. Daß man bei der Beurteilung der verschiedenen Gegenden mit starken tektonischen Differenzen rechnen muß, wurde bereits angedeutet. Wo z. B. eine innere Körnerschicht ausgeprägt ist, da ist sie meist in den Degenerationsstreifen der mittleren Rindenzone miteinbezogen, allerdings mit quantitativ ziemlich weit schwankenden Differenzen. Das wesentlichste Krankheitszeichen der Rinde bleibt aber überall das gleiche. Es besteht in dem starken Zellausfall der dritten Schicht, der Lamina pyramidalis im Schema Brodmanns. Allerdings ist innerhalb dieser Schicht das Maß der Veränderungen nicht überall dasselbe. Nur in wenigen Windungsabschnitten ist der Zellausfall gleichmäßig über Innen- und Außenzone verteilt; in anderen macht sich ein Unterschied zwischen einer besser erhaltenen Innenzone IIIb und einer schwerer betroffenen Außenzone IIIa bemerkbar. Diese Differenzen sind aber von untergeordneter Bedeutung, weil auch die Innenzone nirgends frei von Veränderungen ist. Man kann deshalb sagen, daß wir es im wesentlichen mit einem streifenförmigen, auf die dritte Schicht lokalisierten Rindenprozeß zu tun haben.

Das Markfaserbild bietet nur eine Ergänzung der Zellpräparate. Die Markfaserung ist besonders im Raum der Lamina pyramidalis gelichtet. Die unter normalen Verhältnissen in ihr nachweisbaren Ausläufer der Radien sind stark reduziert. Es fehlen ihr die zarten, isoliert verlaufenden Tangentialfasern, und auch der äußere Baillargersche Streifen ist überall stark in Mitleidenschaft gezogen.

Die Faserarmut der Lamina pyramidalis tritt in Fibrillenpräparaten noch deutlicher als in Markscheidenpräparaten hervor. In der normalen Regio gigantopyramidalis sehen wir, um nur ein Beispiel herauszugreifen, im Silberpräparat die dritte Schicht von einem ganz außerordentlich dichten Geflecht vorwiegend tangential verlaufender Fäserchen erfüllt, welche sich um die einzelnen Zellen oft zu korbartigen Gespinsten verdichten. Diese zartesten, in der überwiegenden Mehrzahl marklosen Elemente sind auf der kranken Seite auf ein Minimum reduziert. Insbesondere fehlen die pericellulären Geflechte an den noch erhaltenen Pyramidenzellen häufig fast vollkommen. Auch in den übrigen Rindenschichten ist der Gehalt an feinen Nervenfäserchen im Silberpräparat entschieden herabgesetzt. Aber die dritte Schicht ist nach dieser Richtung so bevorzugt, daß man den Unterschied schon mit dem bloßen Auge an der auffallend hellen Färbung eines scharf begrenzten Streifens in der Mitte des Rindensaumes überall deutlich wahrnehmen kann.

Auch das Verhalten der Glia ist in der atrophischen Rinde außerhalb des Impressionsgebietes von Interesse. Im Stratum zonale haben wir das typische Bild einer Randgliose von derselben Art, wie sie bei den meisten chronischen Rindendegenerationen vorkommt. Die Gliafasern bilden einen bald mehr, bald weniger dichten Filz. Die Kerne liegen in ziemlich weiten Abständen voneinander, und es finden sich viel kleine, geschrumpfte und regressiv veränderte Exemplare unter ihnen. Die zweite Schicht ist noch von zahlreichen, vorwiegend vertikal orientierten Gliafasern durchsetzt. In der dritten klingt die Proliferation der Gliafasern ziemlich rasch ab. Wir finden sie hier nur noch an der Limitans der Gefäße zu dichteren Bündeln angeordnet. Im übrigen Gewebe liegen sie zerstreut, aber immer noch zahlreicher als unter normalen Verhältnissen; von einer den Parenchymausfall deckenden Ersatzwucherung kann dagegen nirgends die Rede sein. Von Wichtigkeit ist folgende Tatsache: Als Grundsubstanz der dritten Schicht wird durch verschiedene Gliafärbungen wieder eine retikulierte,

Digitized by Google
Original from THE OHIO STATE UNIVERSITY
Generated on 2018-07-27 13:38 GMT / http://hdl.handle.net/2027/osu.32435056932478
Public Domain in the United States, Google-digitized / http://www.hathitrust.org/access_use#pd-us-google

ziemlich grobwabige Substanz enthüllt, welche ihrer Hauptmasse nach nur protoplasmatische Glia sein kann. Diese Auffassung soll weiter unten noch näher begründet werden. Der Vergleich mit dem normalen Präparat lehrt, daß das Wabengerüst dieser Region nicht nur vergröbert ist, sondern stellenweise ein bröckeliges Aussehen angenommen hat. In gewissen Zonen, wie z. B. in den Stirnwindungen, kann man geradezu von einem körnigen Zerfall dieser feinen Plasmastrukturen reden. Eine Proliferation der Gliakerne hat in dieser Schicht ohne Zweifel stattgefunden, aber zur Bildung großer mehrkerniger Zellen ist es nur an wenigen Stellen gekommen. Plasmareiche Astrocytenformen wurden gänzlich vermißt.

Nach den tieferen Schichten erfolgt dann ein rascher Übergang zur Norm. Pathologischen Erscheinungen begegnen wir erst wieder an der Rindenmarkgrenze, wo eine erneute Verdichtung der faserigen Elemente gesetzmäßig konstatiert werden kann; auch in den Markkegeln selbst ist entsprechend dem Nervenfaserausfall ein bald höherer, bald geringerer Grad von Ersatzwucherung nachweisbar.

Herxheimersche Färbungen aus den Windungsabschnitten außerhalb der Impressionszone zeigen ein ähnliches Bild wie diejenigen in dem vorher beschriebenen Schrumpfungsgebiete des Parietallappens. In der Adventitia der gröberen Gefäße findet man häufig die mit den bekannten roten Körnchen beladene Zellen, und auch um die Gliakerne ist ein feiner Körnchensaum gar nicht selten nachweisbar. Auch die Bestäubung der plasmatischen Gliabälkchen mit feinen Fettpartikelchen, welche fast an der Grenze des Sichtbaren liegen, ist hier wie dort zu konstatieren. Freie Fettkörnchenzellen gehören zu den Seltenheiten. — Die Ganglienzellen der kranken Hemisphäre zeigen allenthalben einen für die Altersstufe der Patientin ungewöhnlichen Reichtum an lipochromer Substanz in der bekannten Form vorwiegend perinuclear gelagerten Pigments. Außerdem weisen aber auch viele von den erhaltenen Ganglienzellen der dritten Schicht, welche im Nissl- und im Fibrillenpräparat ganz normal erscheinen, feine Tröpfchen einer von dem gewöhnlichen Lipochrom in ihrer Reaktion abweichenden, leuchtend rot gefärbten, fettigen Substanz auf.

Die Veränderungen in den tieferen Hirnabschnitten lassen sich am besten an einer Anzahl von Querschnitten, welche der vollständigen Weigertserie entnommen sind, erörtern[1]).

Fig. 1 auf Taf. 2; Schnitt 703 der Serie. Frontalschnitt durch den hinteren Teil des Stirnlappens, etwa 1 cm hinter dem rechten Schläfenpol. Die Asymmetrie der beiden Hemisphären bringt es mit sich, daß selbst bei korrekter frontaler Schnittführung niemals ganz identische Punkte auf beiden Seiten getroffen werden können. Die Differenz ist aber keine so erhebliche, daß sich die Fasersysteme der beiden Seiten nicht zwanglos miteinander vergleichen ließen.

Der Flächeninhalt der rechten Hemisphäre ist gegenüber demjenigen der linken um etwa ein Drittel vermindert. Die Verminderung ist in gleicher Weise auf Kosten der Windungen wie des tiefen Markkörpers zu setzen. Das Corpus striatum zeigt dagegen auf beiden Seiten annähernd gleiche Raumentfaltung. Im Rindensaum der rechten Hemisphäre fällt zunächst die Verarmung an Markfasern auf. Die geschilderten feineren Unterschiede in der Beteiligung der einzelnen Schichten machen sich bei dieser Vergrößerung hier nicht bemerkbar. Distinkte Degenerationsstreifen sind im Mark der kranken Hemisphäre nicht vorhanden. Der Balken ist in dem vorliegenden Niveau von annähernd normaler Beschaffenheit. Im lateralen und basalen Teil des Nucleus caudatus fällt rechts eine dunkle, von feinen Fasern durchsetzte Partie auf, die an den Etat marbré Cécile Vogts erinnert.

Bemerkenswert ist das Verhalten der inneren Kapsel. Sie ist rechts erheblich schmäler und faserärmer als links. Der Unterschied ist noch erheblich größer, als man

[1]) Herrn Professor Dr. Oskar Vogt, dem Vorsteher des neurobiol. Universitätslabor., bin ich für die gütige Durchsicht der Serien und für das große Interesse, mit welchem er die Arbeit gefördert hat, zu ganz besonderem Dank verpflichtet.

Digitized by Google
Original from THE OHIO STATE UNIVERSITY
Generated on 2018-07-27 13:38 GMT / http://hdl.handle.net/2027/osu.32435056932478
Public Domain in the United States, Google-digitized / http://www.hathitrust.org/access_use#pd-us-google

etwa nach der Volumendifferenz der Hemisphären erwarten dürfte. Auf der atrophischen Seite ist der Ventrikel in mäßigem Grade erweitert. Krankhafte Veränderungen am Ependym fehlen.

Fig. 2 auf Tafel 2; Schnitt 753 der Serie. Er liegt etwa 1 cm kaudalwärts von dem zuerst beschriebenen und berührt den hinteren Abschnitt des Septum pellucidum. Die Differenz in der Raumentfaltung der beiden inneren Kapseln ist die gleiche geblieben. Bezüglich der Rinde läßt sich erkennen, daß in den atrophischen Stirnwindungen der aufgehellte Baillargersche Streifen dem Randsaum viel näher als auf der gesunden Seite liegt, während die Distanz zwischen dem Baillargerschen Streifen und der Markrindengrenze auf beiden Seiten die gleiche ist. Schon daraus läßt sich schließen, daß die Schrumpfung des Rindensaumes auf Kosten der äußeren Rindenschichten gesetzt werden muß. Die Balkenfaserung ist auf beiden Seiten von annähernd gleicher Stärke.

Fig. 3 auf Tafel 2; Schnitt 903. Er berührt den vorderen Thalamusabschnitt. Getroffen sind in der Rinde beider Hemisphären, die Parazentralläppchen und die dorsalen Teile der vorderen Zentralwindungen. In beiden Parazentralläppchen sind geradlinig begrenzte Lücken, welche von der Materialentnahme für die feinere histologische Untersuchung herrühren. Rinde und Mark der rechten Hemisphäre sind in gleichem Maße wie in den weiter frontalwärts gelegenen Schnittebenen verkleinert. In der Schrumpfung der Rinde und ihrer Markkegel machen sich in verschiedenen Regionen Unterschiede bemerkbar. Während T 1 und T 2 erheblich verschmälert sind, ist die Rinde der benachbarten Insel von fast normaler Breite. Nucleus caudatus und lentiformis sind auf der kranken Seite nur wenig verändert. Ihr Volumen bleibt hinter demjenigen der gesunden Seite vielleicht etwas zurück, hält sich aber gegenüber demjenigen der Hemisphärenwandung auf überraschender Höhe. Im Gegensatz zum Corpus striatum ist der rechte Thalamus außerordentlich stark geschrumpft. Vom rechten Nucleus anterior sind nur ganz dürftige Reste vorhanden. Der mediale und laterale Kern sind auf mehr als die Hälfte des normalen Flächeninhaltes reduziert. Der obere Rand des lateralen Kernes bildet anstatt einer sanften, in den Ventrikelhohlraum vorgewölbten Erhebung eine seichte Delle. Zellfärbungen ergeben, daß alle Kernanteile quantitativ stark betroffen sind. Dabei sind aber noch Unterschiede kenntlich; am stärksten ist die laterale Zone des Nucl. lateral. gelichtet, während der Medialkern eine größere Zahl gut erhaltener Zellen birgt. Auffallend ist die dunkle Färbung der geschrumpften Thalamuskerne auf diesem wie auf dem folgenden Schnitte; aus ihr geht hervor, daß die Nervenfasern in ihrem Bereiche viel weniger als die Zellen gelitten haben resp. zu einem beträchtlichen Teil von dem Degenerationsprozeß überhaupt nicht berührt worden sind. Bei dem zweiten Falle, welcher analoge Verhältnisse bietet, wird dieser Befund noch eingehender illustriert werden. Die dem Ventrikel benachbarten oberen Kerne des zentralen Höhlengraus sind dagegen auf beiden Seiten von gleicher Beschaffenheit; sie sind also rechts an der Degeneration nicht beteiligt. — Von Wichtigkeit ist das Verhalten der inneren Kapsel, welche in ihrem dorsolateralen Abschnitt bereits Pyramidenfasern enthält. Ein greifbarer Unterschied ist in diesem Pyramidenareal zwischen links und rechts nicht vorhanden. Auch die Intensität der Färbung ist auf beiden Seiten die gleiche. Der ventromediale Abschnitt der rechten inneren Kapsel ist dagegen im Vergleich mit demjenigen der linken Seite verschmälert. Die Faserung der Linsenkernschlingen ist auf beiden Seiten von derselben Stärke, und auch an den Tractus optici ist kein Unterschied der beiden Seiten vorhanden. Im Gebiet des Nucleus amygdalae ist auf der kranken Seite eine Andeutung von Etat marbré kenntlich. Der Balken ist dünner geworden; deutliche Degenerationsstreifen, welche auf einen besonders starken Ausfall von Kommissurenfasern zurückgeführt werden könnten, sind aber weder rechts noch links vorhanden.

Schnitt 828. Niveau des Hirnschenkelfußes (Fig. 4 auf Tafel 2). Die Faserung des Pes pedunculi ist in allen ihren Teilen auf beiden Seiten von vollkommen gleicher Stärke. Nur im lateralsten Gebiet des rechten Hirnschenkelfußes läßt sich bei Durchsicht der Serie ein geringer Faserausfall konstatieren. Der rechte

Digitized by Google
Original from THE OHIO STATE UNIVERSITY
Generated on 2018-07-27 13:38 GMT / http://hdl.handle.net/2027/osu.32435056932478
Public Domain in the United States, Google-digitized / http://www.hathitrust.org/access_use#pd-us-google

Thalamus, von welchem wir hier hauptsächlich den Pulvinaranteil vor uns haben, ist hochgradig atrophisch und an seiner dem Ventrikel zugewandten Fläche eingesunken. Im Gegensatz dazu fällt die symmetrische Gestaltung der Mittelhirnhaube mit all ihren Kern- und Fasersystemen auf. Die Substantia nigra und das Stratum intermedium sind rechts und links von gleicher Beschaffenheit. Auch die Corpora geniculata lateralia bedecken auf beiden Seiten gleiches Flächenareal. Die normale hufeisenförmige Schichtung der intraganglionären Fasern tritt rechts mit gleicher Schärfe wie links hervor. Die Markbrücke zwischen dem rechten Thalamus und dem Album der rechten Hemisphäre ist im dorso-ventralen Durchmesser stark verkürzt. Die Markfasern sind hier so dicht gedrängt, daß eine genauere Gliederung kaum noch durchführbar ist. Auch die am dorsalen und ventralen Rande der Markbrücke in das Mittel- und Unterhorn des Ventrikels hineinragenden Ausläufer des Schwanzkernes sind etwas geschrumpft. Der Balken ist in seinem Querdurchmesser verkürzt. An dem im Grunde der Sagittalspalte gelegenen Teile ist seine Faserung außerdem stark gelichtet. Er ist hier von hellen Streifen durchsetzt, welche sich kontinuierlich in das Mark der geschrumpften Windungen der rechten Hemisphäre verfolgen lassen. Die Faserung des Tapetums ist dementsprechend auf beiden Seiten stark verschmälert. An der lateralen Wand des stark erweiterten Seitenventrikels der rechten Hemisphäre bilden die noch vorhandenen Tapetumfasern stellenweise kleine, wulstige Höcker. Bemerkenswert ist auch das Verhalten der tiefen Markstrata am lateralen Rande des Unterhorns beider Seitenventrikel. Auf der linken Seite sind die Fasern des Tapetums und der beiden ihm benachbarten Markschichten gut voneinander zu trennen. Das hellere, mittlere Marklager ist von dem dunkleren Stratum externum gut gesondert, und das Bild entspricht hier — abgesehen von der etwas verschmälerten Schicht des Tapetums — der Norm. Auf der rechten Seite fehlt dagegen die zwischen Tapetum und Stratum externum liegende mittlere Schicht fast vollkommen. Tapetum und Stratum externum sind zu einem einheitlichen, dunkel gefärbten Markstreifen vereinigt. Da das Mark des Gyrus occipitotemporalis und der Schläfenwindungen auf der kranken Seite sehr blaß erscheint, ist der Kontrast mit dem Stratum sagittale externum noch um so größer. Die kranke Hemisphäre bietet in dieser Höhe gegenüber den vorher beschriebenen Schnitten sonst nichts Besonderes. Nur nach dem Gyrus hippocampi hin macht sich ein leichtes Abklingen des Rindenprozesses bemerkbar; denn der Gyrus hippocampi und die Ammonsformation sind in nur geringem Maße verschmälert und zeigen fast normale myeloarchitektonische Verhältnisse.

Fig. 1 auf Tafel 3; Schnitt 727. Proximale Partie der Brücke in der Höhe der hinteren Vierhügel. Übergangsgebiet des Parietallappens zum Occipitallappen. An der rechten Hemisphäre befinden wir uns im Impressionsgebiet der dorsolateralen Oberfläche. Die Windungen sind nach innen gedrückt und die Ventrikelwandung dementsprechend an dieser Stelle in den Ventrikelhohlraum vorgetrieben. Die Schrumpfung der Windungen hat im Bereich der Einsenkung einen hohen Grad erreicht und das tiefe Mark ist zu einem schmalen, kaum noch erkennbaren Streifen ausgezogen. Im Bereich der Markstrata der Ventrikelwandung sind vom Tapetum nur dürftige Reste vorhanden, welche in der lateralen Wand des Ventrikels mit dem Stratum externum zu einem gewulsteten Streifen verschmolzen sind. Von dem verkümmerten übrigen Hemisphärenmark hebt sich dieser Streifen durch seine dunklere Färbung mit großer Schärfe ab.

Im Pons sind die hinteren Vierhügel und die Haubenregion auf beiden Seiten in gleicher Weise gut entwickelt. Das Areal der Schleifenfasern und der Bindearme besitzt auf beiden Seiten gleiche Ausdehnung. Das rechte Corp. gen. mediale, von welchem auf dem vorliegenden Schnitt nur noch der hintere Pol getroffen ist, ist erheblich kleiner und zellärmer als das linke. Die Innenfaserung ist dabei auf beiden Seiten scheinbar von gleicher Stärke. In der Fußregion der Brücke ist auf der rechten Seite die gute Entwicklung der Längsfaserung, welche die Pyramidenbahn und die corticopontilen Verbindungen enthält, besonders hervorzuheben. Auch in der Querfaserung der Fußregion ist ein nennenswerter Unterschied beider Seiten nicht vorhanden; nur das Ansatzstück des linken Crus cerebelli ad pontem ist links etwas schmäler als rechts;

Digitized by Google
Original from THE OHIO STATE UNIVERSITY
Generated on 2018-07-27 13:38 GMT / http://hdl.handle.net/2027/osu.32435056932478
Public Domain in the United States, Google-digitized / http://www.hathitrust.org/access_use#pd-us-google

das beruht nicht auf einer Asymmetrie der beiden Schnitthälften, sondern auf einer circumscripten Atrophie. Etwas weiter kaudalwärts verschwindet dieser Unterschied fast vollkommen. — Einen kurzen Hinweis verdient der vorher erwähnte Herd im Corpus callosum, welcher mit unscharfer Grenze bis an die ventrale Oberfläche vordringt.

Fig. 2 auf Tafel 3; Schnitt 353. Höhe der stärksten Entfaltung der Area striata (sog. Sehrinde) in den Hemisphären. Die Kleinhirnlappen sind in der Höhe ihres größten Querdurchmessers aber etwas unsymmetrisch getroffen; der basalwärts vom Kleinhirn gelegene Rückenmarksquerschnitt entspricht der Höhe der Pyramidenkreuzung.

In den Großhirnhemisphären sind wir nunmehr in den Bereich der Occipitallappen gelangt. Der Querschnitt durch die rechte Hemisphäre liegt dem Occipitalpol erheblich näher als derjenige durch die linke, weil die rechte in toto stark verkürzt ist. Auffällig ist zunächst auf der rechten Seite die Tatsache, daß die Area striata, welche die Fissura calcarina umspannt, im Gegensatz zu den Windungen an der basalen und lateralen Oberfläche gut erhalten geblieben ist. Man erkennt deutlich den Gennarischen Streifen, welcher mit der gleichen haarscharfen Grenze wie auf der normalen Seite in der Rinde des Cuneus resp. des Lobulus lingualis abschneidet. Vergleichende Messungen der Rindenbreiten auf der gesunden und kranken Seite lehren, daß im Bereich der Fissur kein Unterschied zwischen beiden Seiten besteht; nur da, wo die Area striata auf die Oberfläche der Hemisphäre übergreift, ist die Rinde etwas verschmälert; dieses Oberflächengebiet macht aber nur einen kleinen Bruchteil der gesamten Area striata aus. Bezüglich der geschrumpften Occipitalwindungen und der tiefen Markstrata bietet der Schnitt nichts Neues. Im Kleinhirn fällt die Asymmetrie der Hemisphären zu ungunsten der linken Seite auf, während der Wurm symmetrisch geformt ist. Die verkleinerten Läppchen der linken Hemisphäre zeigen histologisch vollkommen den Charakter einer reinen Hypoplasie, d. h. es sind die Parenchymelemente in normaler Form und Anordnung in ihnen enthalten, obgleich die Massenentfaltung des Organs zurückgeblieben ist. Schon bei der Betrachtung des vorliegenden Schnittes erkennt man, daß die Lappen der linken Hemisphäre von dieser Hypoplasie nicht gleichmäßig getroffen sind, sondern daß besonders die lateralen Lobuli — und zwar die ventralen noch mehr als die dorsalen — verkleinert sind. Das geht klar aus der Verschmälerung und Verkürzung ihrer zentralen Markleisten hervor. Die asymmetrische Schnittführung kann diese Differenz zwischen links und rechts nicht verschuldet haben, wie ein Blick auf die Nuclei dentati und das zentrale Mark lehrt; denn wenn dieses Moment ausschlaggebend wäre, dann müßte umgekehrt die linke Hemisphäre größer als die rechte erscheinen. Es handelt sich hier also tatsächlich um eine partielle Hypoplasie der linken Kleinhirnhälfte, an welcher der laterale Abschnitt des Lob. sup. med., des Lob. sup. post., des Lob. inf. med. und des Lob. inf. post. beteiligt sind; der Wurm und der Lob. sup. ant. besitzen auf der linken Seite das gleiche Volumen wie auf der rechten. Es wäre aber hier noch hinzuzufügen, daß sich dieser Unterschied zwischen links und rechts in proximaler und kaudaler Richtung rasch verliert, daß also nur ein relativ kleines Gebiet der linken Hemisphäre des Cerebellums in seinem Wachstum zurückgeblieben ist.

Der dem I. Cervicalsegment angehörige Rückenmarksquerschnitt, welcher die Pyramidenkreuzung enthält, zeigt eine ganz symmetrische Entfaltung der beiderseitigen Vorder-, Seiten- und Hinterstränge. Von einem einseitigen Ausfall an Pyramidenfasern ist in dieser Höhe ebensowenig zu sehen wie in den weiter proximalwärts und kaudalwärts gelegenen Querschnittsebenen.

Fall 2. Bertha St., geboren 1. IV. 1896, gestorben 10. I. 1910.

Aus der Krankengeschichte[1]) geht hervor, daß die Patientin, welche aus einer gesunden, hereditär nicht belasteten Familie stammt, normal geboren wurde und sich in den ersten Lebensmonaten auch gut entwickelt hat. Noch im ersten Lebensjahr wurden Krämpfe bei ihr beobachtet, welche als Begleiterscheinungen eines fieberhaften

[1]) Für die gütige Überlassung dieses Falles bin ich Herrn Dr. Plaskuda in Lübben zu Dank verpflichtet.

Digitized by Google
Original from THE OHIO STATE UNIVERSITY
Generated on 2018-07-27 13:38 GMT / http://hdl.handle.net/2027/osu.32435056932478
Public Domain in the United States, Google-digitized / http://www.hathitrust.org/access_use#pd-us-google

Zustandes auftraten und als dessen Grundlage ein Solitärtuberkel im Gehirn vermutet wurde. In den nächsten sechs Jahren war die Patientin frei von Anfällen und zeigte eine annähernd normale körperliche und geistige Entwicklung.

Im Oktober 1912 hatte sie wieder einen schweren, mit lang andauernder Bewußtlosigkeit einhergehenden Krampfanfall, in dessen Gefolge ein vollkommener Sprachverlust und eine Schwäche der rechten Körperhälfte bemerkt wurde. In den folgenden Wochen stellte sich das nach dem Anfall schwer beeinträchtigte Gehvermögen allmählich wieder ein, auch die Sprache besserte sich, doch blieb der rechte Fuß in Klumpfußstellung. Am Arm trat schon nach einigen Wochen eine Beugecontractur zutage, durch welche der Gebrauch desselben sehr beschränkt wurde. Seit dieser Zeit wiederholten sich die Krampfanfälle in unregelmäßigen Intervallen. Sie tragen den Charakter allgemeiner, über die gesamte Körpermuskulatur ausgebreiteter epileptischer Konvulsionen und gehen mit vollkommenem Bewußtseinsverlust einher. Seit dem Bestehen der Krampfanfälle sollen die Lähmungserscheinungen stärker hervorgetreten und die intellektuellen Fähigkeiten des Kindes zurückgegangen sein. Auch sein Charakter soll sich nach der unangenehmen Seite verändert haben.

Im Jahre 1904 wurde sie der Provinzial-Heil- und Pflegeanstalt in Lübben überwiesen. In psychischer Beziehung bot sie das Bild einer schweren, zeitweise agitierten Idiotie. Ihr sprachliches Ausdrucksvermögen ist minimal; sie redet nur noch wenige Worte und reagiert auf Anruf und Fragen fast gar nicht. Sie ist dauernd unsauber und muß wegen ihrer Hilflosigkeit meist im Bett gehalten werden. Der Gesichtsausdruck wird als stumpf und blöde bezeichnet.

In körperlicher Hinsicht zeigt sie das typische Verhalten einer rechtsseitigen cerebralen Hemiplegie. Pupillen, Augenbewegungen und Augengrund sind ohne Besonderheiten. Die rechtsseitigen Gesichtsmuskeln werden bei Ausdrucksbewegungen schwächer als die linksseitigen innerviert, der rechte Mundwinkel steht tiefer. Der rechte Arm ist gegenüber dem linken in seinem Wachstum zurückgeblieben. Seine aktive Beweglichkeit ist in allen Gelenken erheblich herabgesetzt; er befindet sich in typischer Contracturstellung (Adduktion des Oberarmes im Schultergelenk, Beugung mittleren Grades im Ellenbogengelenk, leichte Beugung im Handgelenk, Volarflexion der Finger). Die distalen Abschnitte der Extremität sind dabei hinsichtlich ihrer aktiven Motilität schwerer geschädigt als die proximalen. Bei passiven Bewegungsversuchen macht sich in allen Gelenken ein spastischer Widerstand bemerkbar.

Das rechte Bein ist gegenüber dem linken um ca. 5 cm verkürzt. Der rechte Fuß befindet sich in Equinovarusstellung. Bei Gehversuchen wird der Unterschenkel gegen den Oberschenkel im Kniegelenk nur wenig flektiert und das Bein deshalb circumduziert. Wegen hochgradiger Spasmen in der Streckmuskulatur des Unterschenkels läßt sich der Patellarreflex nicht auslösen. Es besteht häufig spontan auftretender Fußklonus. Über das Vorhandensein des Babinskischen Reflexes enthält die Krankengeschichte keine Notiz.

In dem körperlichen und geistigen Verhalten trat bei der Kranken während ihres sechsjährigen Aufenthalts in der Anstalt keine nennenswerte Änderung ein. Die Anfälle wiederholten sich in unregelmäßigen Intervallen und traten gegen Ende des Lebens in starken Häufungen auf. Zeitweise wurden 20—30 Insulte an einem Tage beobachtet. Der Exitus erfolgte im postepileptischen Koma im Alter von 14 Jahren.

Sektion. Bei der von Herrn Dr. Plaskuda vorgenommenen Hirnsektion wurde folgendes bemerkt: auffallende Dicke der Hirnschale, die Diplöe ist verbreitert, die linke Hirnhälfte ist erheblich kleiner als die rechte und fühlt sich in allen ihren Teilen derber als die rechte an.

Die Pia ist über der atrophischen Hemisphäre verdickt und von milchig getrübtem Aussehen. Nach ihrer Entfernung sieht man, daß alle Lappen der linken Großhirnhemisphäre an der Atrophie beteiligt sind, wenn auch nicht in ganz gleichem Maße. Die Windungen sind zwar überall in ihrem Längs- und Querdurchmesser verkürzt, wodurch die Sulci zu breiten Spalten erweitert werden; am stärksten tritt aber die Schrumpfung in einem unscharf begrenzten Gebiet an der Lateralfläche des Lobus

Digitized by Google
Original from THE OHIO STATE UNIVERSITY
Generated on 2018-07-27 13:38 GMT / http://hdl.handle.net/2027/osu.32435056932478
Public Domain in the United States, Google-digitized / http://www.hathitrust.org/access_use#pd-us-google

front. im Bereich der 1. und 2. Stirnwindung etwa 4—6 cm hinter dem Stirnpol hervor (Fig. 3 und 4 auf Tafel 3).

Die Mantelkante der normalen rechten Hemisphäre überragt diejenige der kranken linken in ihrem ganzen Verlauf um etwa 0,5—0,75 cm. In der Nachbarschaft der besonders stark betroffenen Stirnpartie beträgt die Differenz 1 cm. Hier ist auch die sonst normale Konfiguration der atrophischen Windungen insofern verändert, als auf der Höhe der Gyri eine größere Zahl atypischer Quereinkerbungen vorhanden ist. Das Gebiet erhält dadurch ein an Mikrogyrie erinnerndes Gepräge.

Die beiden Zentralwindungen zeigen normale Verlaufsrichtung. Die Zentralfurche bildet in ihrem oberen und mittleren Teil einen ungewöhnlich weiten Spalt.

In der Konsistenz der Hemisphärensubstanz läßt sich an dem in Formol fixierten Material kein deutlicher Unterschied beider Seiten mehr nachweisen.

Ein durch den hinteren Teil des Schrumpfungsgebietes im linken Stirnlappen angelegter Querschnitt zeigt, daß die linke Hemisphäre von der rechten beträchtlich überragt wird (Fig. 1 auf Tafel 4). Man sieht ferner, daß die oberen Stirnwindungen hier in eine größere Zahl kurzer und schmaler Windungen gegliedert sind. Ferner ist das diesen Windungen benachbarte tiefe Mark der Hemisphären in seinem Flächeninhalt stark reduziert. Der Seitenventrikel dringt als stark erweiterter Hohlraum in das Album der Hemisphäre vor. An diesem makroskopischen Querschnitt läßt sich ferner deutlich erkennen, daß im Gegensatz zu der starken Differenz im Volumen der Windungen und des tiefen Markes die Corpora striata sich nur wenig unterscheiden. An der Gehirnbasis (Fig. 4 auf Tafel 3) ist die gleichmäßige Entfaltung der beiden Kleinhirnhemisphären und der Nervi resp. Tractus optici beachtenswert. Die basale Brückenoberfläche ist auf beiden Seiten gleichmäßig gewölbt, und an der Medulla oblongata läßt sich schon bei dieser Art der Betrachtung feststellen, daß ein nennenswerter Ausfall an Pyramidenfasern nicht stattgefunden haben kann, denn die sich von den Oliven deutlich abhebenden Pyramidenwülste sind auf beiden Seiten von annähernd gleicher Stärke.

Mikroskopischer Befund: Die Pia, welche schon bei der makroskopischen Betrachtung über der atrophischen Hemisphäre verdickt und getrübt aussah, bietet das gewöhnliche Bild der fibrösen Hyperplasie. Das Außenblatt der Pia arachnoides ist an ihrer dem Arachnoidalraum zugewandten Seite durch eine dicke Lage kernarmer Bindegewebsbündel versteift, welche auch auf die arachnoidealen Balken übergreifen und die Lymphräume zum Verschwinden bringen. Das viscerale Blatt hat dabei seine gewöhnliche Beschaffenheit nirgends eingebüßt. Zeichen einer frischen oder älteren Exsudation sind nirgends vorhanden. Über dem besonders geschrumpften Windungsgebiet des Stirnlappens erreicht auch die Dichtigkeit und Breite der fibrösen Faserlage ihren höchsten Grad.

Über das histologische Verhalten der kranken Hemisphärenrinde ist fast alles zu wiederholen, was im ersten Falle gesagt worden ist. Den Ort der stärksten Erkrankung bilden die schon makroskopisch als besonders stark verändert erkennbaren Stirnwindungen, deren Querdurchmesser an vielen Stellen nur $^1/_2$ cm beträgt. Betrachtet man ein Nisslpräparat aus dieser Gegend mit bloßem Auge, so fällt hier bereits eine eigenartige, durch starke Färbungsunterschiede hervorgerufene Dreischichtung der Rinde sofort auf. Auf einen dunklen, schmalen Saum, welcher im wesentlichen dem Stratum zonale und der äußeren Körnerschicht entspricht, folgt eine helle breite Zone, welche die dritte Schicht umfaßt, und auf diese mit ziemlich scharfer Grenze ein etwas dunklerer Streifen, in dem die inneren Schichten enthalten sind. Die Markkegel der Windungen heben sich als helle Streifen von der grauen Substanz deutlich ab. Eine Zone, in welcher wie im occipito-parietalen Gebiet des vorhergehenden Falles das Schichtenbild vollkommen — wenn auch nur in geringem Umfange — verwischt war, wurde erst bei der Durchsicht der Serienschnitte gefunden; sie wird weiter unten beschrieben werden. Die genauere mikroskopische Analyse lehrt, daß die Lamina zonalis und granularis externa keine erhebliche Veränderung erfahren haben. Dagegen ist die Lamina pyramidalis in ihrer ganzen Breite an Ganglienzellen sehr verarmt. Schätzungsweise beträgt

Digitized by Google
Original from THE OHIO STATE UNIVERSITY
Generated on 2018-07-27 13:38 GMT / http://hdl.handle.net/2027/osu.32435056932478
Public Domain in the United States, Google-digitized / http://www.hathitrust.org/access_use#pd-us-google

die Zahl der vorhandenen Pyramidenzellen kaum den fünften Teil der in dem korrespondierenden Gebiet der normalen Seite vorhandenen. Dagegen entspricht die Verkürzung des Querdurchmessers dieser Schicht keineswegs dem hohen Grade des Zellenausfalles. Die noch vorhandenen Ganglienzellen der Lamina pyramidalis sind samt und sonders geschrumpft und nähern sich in ihrem Aussehen der chronischen Zellenerkrankung Nissls. Ein besonderes Interesse beansprucht auch hier wieder die Frage, wodurch eigentlich die makroskopisch so stark hervortretende Helligkeit dieser Schicht bewirkt wird. Der Ausfall der Ganglienzellen allein konnte daran nicht schuld sein. Als Hauptursache kommt wie im Falle L. eine Veränderung der intercellulären Grundsubstanz in Betracht, welche eine grobmaschige, poröse Beschaffenheit angenommen hat. Es sind nicht nur die sogenannten pericellulären und perivasculären Lymphspalten stark erweitert, sondern auch überall kleine rundliche, polygonale, mitunter auch spindelförmige Lücken im Gewebe vorhanden, welche von zarten strukturlosen Bälkchen begrenzt werden. Nur in der bezeichneten Stirnregion greift diese spongiöse Veränderung auf die tiefere Schicht über, ohne aber jemals den Rand der Markkegel zu erreichen. Von dem Verhalten der Markkegel und des angrenzenden tiefen Markes wird weiter unten noch die Rede sein.

Im Gliapräparat findet man, daß das Stratum zonale und die äußere Körnerschicht in dieser Region von einem derben Filz vertikal und tangential orientierter Gliafasern versteift ist. Im Bereich der dritten Schicht nimmt die Menge der Gliafasern rasch ab, bleibt aber immer noch quantitativ über dem normalen Niveau. Dagegen macht sich das erwähnte plasmatische Retikulum dieser Schicht in der bereits bei dem vorhergehenden Falle geschilderten vergröberten und weitmaschigen Form bemerkbar. In den tieferen Schichten tritt die Proliferation der gliösen Fasern noch mehr zurück. Nur hier und da begegnet man an der Rinden- und Markgrenze größeren faserbildenden Astrozyten.

Wie im Falle L. so läßt sich dieser Zone der stärksten Erkrankung die übrige Rinde der atrophischen Hemisphäre als weniger verändertes Gebiet gegenüberstellen, obgleich die Übergänge nach allen Seiten fließend sind. Die motorische Region, von welcher Fig. 4 der Taf. 5 ein anschauliches Bild liefert, liegt bereits weit von dem Herde im Stirnhirn entfernt und kann als Paradigma dieser extrafokalen Veränderungen gelten. Die Figur ist einem Hämatoxylin-Säurefuchsinpräparat (van Gieson) nachgebildet. Das Präparat ist der vorderen Lippe des Sulcus centralis im Niveau der Beinregion entnommen. Die starke Verschmälerung der Rinde ist ohne weiteres kenntlich. Lamina zonalis und granular. externa sind von annähernd normaler Breite und treten deshalb mit besonderer Schärfe hervor, weil der Zellbestand der dritten Schicht ein außerordentlich dürftiger ist. Der Vergleich mit der gesunden Seite lehrt, daß alle Zellen dieser dritten Schicht gleichmäßig gelitten haben. Auch der spongiöse Charakter der Grundsubstanz macht sich schon in diesem Präparat durch die große Zahl heller, unscharf begrenzter Flecken geltend, die stellenweise zu inselförmigen Herdchen vereinigt sind. Eine Lamina granularis interna existiert als gut begrenzte Schicht in der motorischen Rinde des Erwachsenen nicht, und es folgt unmittelbar die Lamina ganglionaris mit ihren Riesenzellen. Daß hier kein quantitativer Ausfall stattgefunden hat, sieht man auf den ersten Blick. Auch hinsichtlich ihrer Struktur lassen sich an den Riesenpyramiden weder am Nissl- noch am Fibrillenpräparat nennenswerte Abweichungen konstatieren. In den mit Silber imprägnierten Präparaten kann man die Axone der Riesenpyramiden mitunter bis ins Randgebiet der Markkegel verfolgen und dabei den Ort ihrer Markscheidenumhüllung deutlich erkennen. Die sechste Schicht (Lamina multiformis) ist gegenüber der gesunden Seite vielleicht ein wenig verschmälert, jedoch ist der Zellausfall hier ein viel geringerer als in der dritten Schicht.

Markscheidenpräparate aus der motorischen Region zeigen vor allen Dingen einen starken Faserausfall an den Ausläufern der Radien und an den tangentialen Elementen im Bereich der dritten Schicht. Der Ausfall greift auch auf den äußeren Baillargerschen Streifen über, welcher sich in dieser Region von dem interradiären Geflecht der tieferen Schichten nicht deutlich abhebt (astriärer Typus Oskar Vogts). — Das Glia-

Digitized by Google
Original from THE OHIO STATE UNIVERSITY
Generated on 2018-07-27 13:38 GMT / http://hdl.handle.net/2027/osu.32435056932478
Public Domain in the United States, Google-digitized / http://www.hathitrust.org/access_use#pd-us-google

präparat bietet im Vergleich mit den bereits beschriebenen Befunden in den Stirnwindungen nichts Neues.

Bezüglich der übrigen untersuchten Rindengebiete kann auf eine Beschreibung der Details verzichtet werden. Alle Regionen der linken kranken Hemisphäre besitzen die gemeinsame Eigenschaft, daß die dritte Schicht einen starken Ausfall an Ganglienzellen und Nervenfasern aufweist. Die verschiedenen Ganglienzelltypen der dritten Schicht sind in ziemlich gleicher Weise betroffen. In einzelnen Gebieten hat es zwar den Anschein, als ob die kleinzellige Außenzone der Lamina pyramidalis schwerer als die großzellige Innenzone erkrankt ist, aber der Unterschied ist nirgends ein sehr erheblicher und fällt gegenüber der Tatsache, daß eben die dritte Schicht als solche die Hauptzone der Degeneration bildet, nicht in die Wagschale. Eine Ausnahme von diesem Schema bildet nur die Area striata (Sehrinde). Auch in dieser Hinsicht stimmt der vorliegende Fall mit dem zuerst beschriebenen vollkommen überein.

Es wäre noch hinzuzufügen, daß mit Hilfe der Herxheimerschen Scharlachfärbung in einzelnen Regionen eine feine Bestäubung der gesamten Rindensubstanz mit Fettpartikelchen nachgewiesen wurde. Die Verteilung der Fetteilchen war in allen Rindenschichten eine ziemlich gleichmäßige und trat in der Lamina pyramidalis nicht viel stärker als in den benachbarten hervor. Außerdem fiel in den Herxheimerschen Präparaten das Vorhandensein lipoider Abbauprodukte in den adventitiellen Zellen der Gefäße auf, welches in den Markkegeln seinen quantitativ höchsten Grad erreichte. Freie Fettkörnchenzellen wurden weder im Rindengewebe noch in den adventitiellen Lymphräumen angetroffen. Abgesehen von den auf einen chronischen Abbau parenchymatöser Substanz hindeutenden Erscheinungen fehlten Veränderungen an den Gefäßen vollkommen. Nirgends wurden perivasculäre Infiltrate, welche auf exsudative Entzündungsvorgänge hingewiesen hätten, beobachtet. Ebenso wurden jegliche Spuren hämorrhagischer Extravasate vollkommen vermißt.

Wie in Fall 1 soll das Verhalten der Pyramidenbahn und der sekundären Degenerationen an einigen Frontalschnitten erläutert werden, welche einer vollständigen Weigertserie angehören.

Fig. 2 auf Tafel 4; Schnitt 422. Querschnitt durch die Frontallappen etwa 4 cm hinter dem linken Stirnpol. Auf der kranken linken Seite ist das Flächenareal der Windungen und des zentralen Markes gegenüber der rechten Seite auf fast die Hälfte reduziert. Wir befinden uns hier im Fokus der stärksten Erkrankung. Das ganze Gebiet der zweiten Stirnwindung und die ventrale Lippe der ersten Stirnwindung fallen durch die besondere Blässe ihrer Windungen und Markkegel auf. Von F 2 greift die Veränderung auch auf das zentrale Mark und die paraventrikulären tiefen Strata über. Auch die gesamte Balkenfaserung ist hier in Mitleidenschaft gezogen. Der Schnitt entspricht also der Gegend, welche schon bei der oberflächlichen Betrachtung der Hemisphäre durch die starke Schrumpfung der Windungen auffiel und als ursprünglicher Hauptherd der Erkrankung gelten mußte. Die Rindenschnitte lehrten bereits, daß die Zerstörung des Parenchyms hier eine besonders hochgradige ist. Bei der Durchsicht der Serie konnte nun auch noch innerhalb dieser Zone der zentrale Punkt des Prozesses festgestellt werden. Im Grunde des Sulcus front. sup. fand sich an der dorsalen Seite von F 2 eine im größten Durchmesser etwa 2 cm messende Partie, in deren Bereich die Zerstörung des Parenchyms eine vollkommene war und das Gewebe fast nur noch aus Gefäßwänden und verfilzter Glia bestand. In der Abbildung macht sich trotz der schweren Schrumpfung der Rinde im Bereiche der linken Stirnwindungen eine gewisse Differenzierung der einzelnen Schichten bemerkbar; man sieht, daß die Lamina pyramidalis, wie ihre Helligkeit gegenüber den benachbarten Schichten anzeigt, besonders beteiligt ist. Immerhin sind in dieser Gegend zahlreiche Ganglienzellen und Markfasern auch in den tieferen Schichten ausgefallen. In kurzer Entfernung von der hier gekennzeichneten Zone beschränkt sich aber der Prozeß fast ausschließlich auf die dritte Schicht, das erkennt man z. B. an F 3 und den orbitalen Stirnhirnwindungen, deren Rinde bei dieser Vergrößerung nur verschmälert aussieht, und deren Markkegel — von der Volumensverminderung abgesehen — gut erhalten erscheinen.

Digitized by Google
Original from THE OHIO STATE UNIVERSITY
Generated on 2018-07-27 13:38 GMT / http://hdl.handle.net/2027/osu.32435056932478
Public Domain in the United States, Google-digitized / http://www.hathitrust.org/access_use#pd-us-google

Die im zentralen Mark der rechten Hemisphäre gelegene Lichtungszone wird im wesentlichen durch die Nachbarschaft des Ventrikels hervorgerufen und ist demnach ohne pathologische Bedeutung. Es kann allerdings nicht ganz sicher in Abrede gestellt werden, daß auch ein Ausfall der von der rechten Seite herkommenden Balkenfasern an ihrem Zustandekommen mitgewirkt hat.

Fig. 3 auf Tafel 4; Frontalschnitt 1078, durch den hinteren Teil des Frontallappens und den vorderen Teil des Schläfenlappens ca. $2^1/_2$ cm hinter dem rechten Schläfenpol.

Der Herd im linken Frontallappen ist hier vollkommen verschwunden. Die Markkegel der Frontalwindungen sind im allgemeinen etwas heller als die korrespondierenden der rechten Seite gefärbt, weisen aber wieder einen recht beträchtlichen Markfasergehalt auf. Dasselbe gilt von den Windungen der Insel und des Schläfenlappens, welche bei dieser Vergrößerung nur wenig verändert erscheinen. An einzelnen Punkten sieht man beim Vergleich mit der rechten Seite, daß die Außenschichten der Rinde pialwärts vom äußeren Baillargerschen Streifen eine starke Einbuße an Markfasern erlitten haben und sehr verschmälert sind. Die Raumentfaltung des Corpus striatum ist links fast die gleiche wie rechts, die geringe Differenz ist auf die unvermeidliche Asymmetrie der Schnitthälften zurückzuführen. In der Zeichnung weichen sie nicht voneinander ab. Im scharfen Gegensatz zum Striatum steht der Thalamus opticus, der hier in seinem vorderen Abschnitt getroffen ist. Der Nucleus anterior scheint links fast vollkommen zu fehlen, und auch der mediale Kern hat viel von seinem Flächeninhalt eingebüßt. Schon aus der Betrachtung des Markscheidenpräparates geht hervor, daß der Raumverlust im wesentlichen durch einen Ausfall an Ganglienzellen herbeigeführt sein muß, denn die dunkle Färbung des Gewebes lehrt, daß seine Markfasern zu einem sehr beträchtlichen Teil gut erhalten geblieben sind. An den weiter kaudalwärts gelegenen Schnitten wird auf diesen Punkt noch näher einzugehen sein. Die Commissura ant. und die vorderen Schenkel des Fornix sind auf beiden Seiten gut erhalten. Auch zwischen den beiden Tractus optici, welche zu beiden Seiten des Infundibulums schräg getroffen sind, ist keine nennenswerte Differenz vorhanden. Durch den Schwund des Markkörpers der linken Hemisphäre und die Reduktion der Thalamuskerne hat eine sekundäre Erweiterung des linken Seitenventrikels stattgefunden.

Von besonderem Interesse ist an diesem Schnitt noch das Verhalten der linken inneren Kapsel, welche hier dem Bereich des vorderen Schenkels angehört und noch keine Projektionsfasern aus der motorischen Rinde enthält. Ihr dorsolateraler Abschnitt ist gegenüber der rechten Seite etwas verschmälert, während ihr medioventraler Teil auf beiden Seiten gleiche Ausdehnung besitzt. Daß auf der linken Seite eine erhebliche Menge von frontalen Projektionsfasern der inneren Kapsel zuströmt, ist an einem breiten medioventralwärts verlaufenden Faserzug, der sich von der Balkenfaserung und dem benachbarten Hemisphärendruck deutlich abhebt, gut zu erkennen.

Schnitt 949. Übergangsgebiet vom hinteren Schenkel der inneren Kapsel zum Hirnschenkelfuß (Fig. 4 auf Taf. 4).

Über die Hirnrinde, das tiefe Hemisphärenmark und die Bestandteile des Striatums ist nichts Neues zu sagen. Auffallend ist an den basalen Schläfenwindungen und in der Regio opercularis das prägnante Hervortreten der hellen dritten Rindenschicht. Besonders zu beachten ist das normale Verhalten der Faserung der inneren Kapsel und des Hirnschenkelfußes auf der kranken Seite. Der Hirnschenkelfuß dieser Seite erscheint sogar fast noch breiter und faserreicher als derjenige der rechten, aber derartige kleine Differenzen hängen von Zufälligkeiten der Schnittführung ab und können als pathologische Befunde nicht bewertet werden. Im stärksten Kontrast zu dem normalen Verhalten der linken Fuß- und Kapselfaserung steht die schwere Degeneration des linken Thalamus opticus. Man sieht an der vorliegenden Abbildung deutlich, daß alle Kernanteile auf weniger als die Hälfte ihres normalen Flächeninhaltes reduziert sind. Die nach dem Ventrikel hin gelegene Begrenzungsfläche des Zwischenhirns ist eingesunken und bildet eine tiefe Delle. Vergleiche des Markscheidenpräparates mit van Giesonpräparaten lehren, daß der Schrumpfung des Thalamus vorwiegend ein starker Zellenausfall zugrunde liegt. Eine Ausnahme hiervon bil-

Digitized by Google
Original from THE OHIO STATE UNIVERSITY
Generated on 2018-07-27 13:38 GMT / http://hdl.handle.net/2027/osu.32435056932478
Public Domain in the United States, Google-digitized / http://www.hathitrust.org/access_use#pd-us-google

den nur die beiderseits von dem ventralen Ventrikelausläufer gelegenen zum Höhlengrau gehörigen Ansammlungen grauer Substanz, welche auf beiden Seiten in gleicher Stärke entfaltet sind. Auch die Kerne der Regio subthalamica, das Stratum intermedium und die Linsenkernschlingen sind auf beiden Seiten in gleicher Zell- resp. Faserstärke angelegt. Die Verhältnisse liegen fast genau so wie im ersten Falle: degeneriert ist alles, was im Thalamus als Großhirnanteil betrachtet wird. Trotz ihrer starken Raumverminderung haben dabei die geschrumpften Thalamuskerne ihre dunkle Färbung im Weigertpräparat beibehalten, ein Beweis dafür, daß die in ihnen vorhandenen Fasern zu einem großen Teil erhalten geblieben sein müssen. Diese Tatsache macht sich im Nucleus lateralis am stärksten geltend, der seine retikulierte Randzeichnung vollkommen eingebüßt und dafür eine ganz gleichmäßige dunkle Färbung erhalten hat. Die Ursache für diese Erscheinung liegt darin, daß hier die Ganglienzellen in besonders hohem Maße zugrunde gegangen sind, und die persistierenden Fasern auf einen stark verminderten Raum zusammengedrängt worden sind. So kommt es, daß stellenweise das geschrumpfte laterale Kerngebiet sogar noch dunkler und faserreicher als unter normalen Verhältnissen aussieht.

Bei der Betrachtung mit stärkeren Vergrößerungen sieht man dann noch, daß aus der angrenzenden inneren Kapsel starke Faserzüge in die verkleinerten Kerne eindringen, und daß der Zellenausfall zwar überall ein sehr beträchtlicher, aber kein vollkommener ist. Die erhaltenen Zellen sind im Vergleich zur gesunden Seite vielfach geschrumpft und auffallend pigmentreich[1]).

Schnitt 852. Übergang des Hirnschenkelfußes in die Längsfaserung des Brückenfußes (Fig. 1 auf Tafel 5). Die symmetrische und quantitativ gleichwertige Anlage des Hirnschenkelfußes tritt auch auf diesem Schnitt deutlich hervor. Im schroffen Gegensatz dazu steht wieder die Schrumpfung der hinteren lateralen Thalamuspartie, welche hier dem Pulvinar angehört. Die obere Begrenzungslinie des Pulvinar ist grubenförmig eingesunken. Gleichstark entwickelt sind dagegen die Ganglia habenulae und die aus ihnen hervorgehenden Fasciculi retroflexi, gleich stark auch die bereits der Haubenregion des Mittelhügels angehörigen roten Kerne und die Haubenstrahlungen. In gleicher Weise entwickelt sind ferner die Strata intermedia und, was von besonderer Wichtigkeit ist, die Corpora geniculata lateralia, von denen das linke im Niveau seines größten Umfanges getroffen ist und seine typische Hufeisenform und Zeichnung bewahrt hat. — Am linken Unterhorn des Seitenventrikels sind die lateral von ihm gelegenen Tiefenstrata beachtenswert. Das Stratum internum fehlt fast vollkommen, während die Tapetumfaserung mit dem Stratum externum zu einem breiten Streifen verschmolzen ist.

Schnitt 611 (Fig. 2 auf Tafel 5). Der Schnitt fällt unmittelbar hinter das Splenium corporus callosi und hat Pons und Medulla oblongata in schräger Richtung durchquert. In der linken Hemisphäre ist die Schrumpfung der Rinde und die Lichtung sowie die Verschmälerung der Markkegel und des tiefen Markes noch immer deutlich ausgesprochen. Die besondere Beteiligung der Lamina pyramidalis tritt bei stärkeren Vergrößerungen noch überall deutlich hervor. Der linke Seitenventrikel ist noch immer stark erweitert. Während wir auf der rechten Seite die typische Dreischichtung der tiefen Strata lateralwärts vom Ventrikelhohlraum deutlich ausgeprägt finden — die hellere Färbung des Stratum intern. ist eine normale Erscheinung —, ist die Faserung derselben auf der linken Seite zu einem einheitlichen Bande verschmolzen. Das Stratum intern. fehlt vollkommen, das Stratum externum ist von der Tapetumfaserung nicht zu trennen. An dem Schrägschnitt durch Pons und Oblongata ist zunächst wieder auf die gleichmäßige Entfaltung der beiden Pyramiden hinzuweisen. Auch die Oliven und die Schleifenfaserung in der Olivenzwischenschicht ist auf beiden Seiten von gleicher Beschaffenheit. Dasselbe gilt von allen Kernen und Fasersystemen der Ponshaube. Auch die Kleinhirnhemisphären und alle Verbindungsarme des Kleinhirns sind von gleicher Ausdehnung und Farbenintensität. Die schein-

[1]) Das Einströmen zahlreicher Markfasern aus der Capsula int. in den geschrumpften Nucl. lat. tritt auch schon in der Abbildung (Fig. 4 auf Tafel 4) deutlich hervor.

Digitized by Google
Original from THE OHIO STATE UNIVERSITY
Generated on 2018-07-27 13:38 GMT / http://hdl.handle.net/2027/osu.32435056932478
Public Domain in the United States, Google-digitized / http://www.hathitrust.org/access_use#pd-us-google

bare Differenz im Flächeninhalt der seitlichen Kleinhirnlappen ist eine artifizielle und durch Verschiebung bei der Konservierung hervorgerufen. Schon aus der Tatsache, daß die der kranken Großhirnhemisphäre gegenüberliegende rechte Kleinhirnhemisphäre auf dem vorliegenden Schnitt größer erscheint, geht hervor, daß dem Befunde keine pathologische Bedeutung innewohnt. Läge eine sekundäre Atrophie vor, dann müßte die Flächendifferenz eine umgekehrte sein. — Nachzutragen ist an dieser Stelle noch, daß das in den reproduzierten Schnitten nicht enthaltene Corp. genic. mediale in dem gleichen Sinne wie die Großhirnanteile des linken Thalamus verändert ist. Es ist gegenüber der rechten Seite um mehr als ein Drittel verkleinert und eines beträchtlichen Teiles seiner Zellen beraubt, während seine Innenfasern keine erhebliche Einbuße erlitten haben.

Schnitt 350 (Fig. 3 auf Tafel 5). Vorderer Teil der Occipitallappen. Der Kleinhirnschnitt berührt etwa den größten Durchmesser des Organs.

In der linken Hemisphäre ist ganz analog dem ersten Fall die Area striata (Sehrinde) von dem Schrumpfungsprozeß verschont geblieben. Während die lateralen, basalen und medialen Windungen des linken Occipitallappens samt und sonders stark verschmälert sind, ist der die Fissura calcarina umfassende Rindensaum von ganz normaler Breite. Man sieht, daß der Gennarische Streifen mit derselben Schärfe und in derselben Dichtigkeit wie rechts angelegt ist. Auch die Enden des Streifens links an normaler Stelle im Cuneus resp. im Lobulus lingualis. Das Stratum internum der tiefen Markstrata fehlt links nach wie vor. Das Stratum externum ist dagegen von normaler Breite und erlangt hier mit seinen den Ventrikel umfassenden Ausläufern den Anschluß an die Sehrinde.

Eine greifbare Differenz zwischen den Hemisphären und Wurmhälften des Kleinhirns läßt sich nicht nachweisen. — Die kaudalen Abschnitte der Medulla oblongata und des Rückenmarks bieten ganz normale Verhältnisse. Das Areal der Pyramidenbahn bleibt auch im Rückenmark auf beiden Seiten, im Vorder- wie im Seitenstrang, gleichmäßig entwickelt; auch von den Vorderhörnern läßt sich nur sagen, daß ihre Raumentfaltung und ihr Gehalt an motorischen Zellen in keinem der untersuchten Schnitte pathologische Unterschiede erkennen ließ. Auch die Form und feinere Struktur der motorischen Zellen ist auf beiden Seiten als normal zu bezeichnen.

Aus dem klinischen Bilde der beiden mitgeteilten Fälle geht in unzweideutiger Weise hervor, daß sie symptomatologisch der cerebralen Kinderlähmung angehören. In beiden Fällen bestand das typische Bild einer spastischen Hemiplegie, an welcher die gelähmten Extremitäten in ziemlich gleichmäßiger Weise beteiligt waren. Typisch ist in beiden Fällen das besondere Betroffensein der distalen Gliedabschnitte, typisch auch die Wachstumshemmung der gelähmten Extremitäten, an welcher alle Gewebsbestandteile einschließlich des Skeletts beteiligt waren. Auch in dem Verhalten der Reflexe entsprachen sie ganz dem gewöhnlichen Bilde. Die Contracturen waren in beiden Fällen deutlich ausgesprochen. Im ersten Falle machten sie sich durch den gesteigerten Widerstand bei passiven Bewegungen, im zweiten Falle auch durch die typische Haltungsanomalie im Ellbogengelenk und in den Endabschnitten der Extremitäten bemerkbar. Nach seiner vollendeten Gestaltung bietet also der klinische Symptomkomplex kaum eine nennenswerte Abweichung vom gewöhnlichen Bilde der infantilen Hemiplegie. Nur auf einen Punkt möchte ich kurz hinweisen, welcher mit Rücksicht auf die später zu erörternden pathologisch-anatomischen Befunde von Interesse ist, das ist die Progression der Lähmungserscheinungen, welche mit der Wiederkehr der schon in der initialen Periode der Krankheit beobachteten epileptischen Konvulsionen Hand in Hand geht. Im ersten Fall scheint sich der Zeitraum, in welchem sich die ursprüngliche Parese

Digitized by Google
Original from THE OHIO STATE UNIVERSITY
Generated on 2018-07-27 13:38 GMT / http://hdl.handle.net/2027/osu.32435056932478
Public Domain in the United States, Google-digitized / http://www.hathitrust.org/access_use#pd-us-google

bis zur vollkommenen Hemiplegie steigerte, über Monate erstreckt zu haben. Auf diese Phase folgte dann eine über zwei Jahre ausgedehnte Periode, in welcher die Konvulsionen halbseitig blieben und bei erhaltnem Bewußtsein erfolgten. Erst später nahmen die Krämpfe universellen Charakter an. Auch in dieser Tatsache spricht sich der progressive Charakter der Erkrankung deutlich aus. Im zweiten Falle entwickelte sich die Hemiplegie nach einer Remission der ersten Ausfallserscheinungen gleichfalls allmählich im engsten Zusammenhange mit der Wiederholung epileptischer Insulte. Fälle dieser Art legen schon durch ihre klinischen Manifestationen die Vermutung nahe, daß die Grundlage der Erkrankung in einer langsam fortschreitenden Veränderung einer Hemisphäre zu suchen ist, und daß ursächliche Beziehungen zwischen den epileptischen Insulten und der Ausbreitung dieser Veränderung bestehen.

Als anatomisches Substrat des klinischen Bildes findet sich in beiden Fällen eine atrophische Sklerose der den gelähmten Extremitäten gegenüberliegenden Großhirnhemisphäre. Die Veränderungen stimmen in den wesentlichen Punkten bei beiden Fällen überein. Rinde und Mark sind gegenüber der gesunden Seite etwa um ein Drittel des Volumens verkleinert. In beiden Fällen erweist sich die Area striata (Sehrinde) schon bei makroskopischer Betrachtung als unversehrt, während die übrige Rinde der atrophischen Hemisphären ohne Ausnahme schwer verändert ist. In beiden Fällen läßt sich ein Herd stärkster Erkrankung nachweisen, in dessen Bereich der Cortex besonders stark geschrumpft und trotz Erhaltung seiner äußeren Konfiguration in einen fast vollkommen parenchymlosen, narbigen Gliafilz verwandelt ist. Hier greift der Prozeß auch tief auf das benachbarte Mark über. Dieser Fokus ist in beiden Fällen von geringer Ausdehnung; in dem einen liegt er im Übergangsgebiet des Parietal- und Occipitallappens, im anderen an der lateralen Fläche der mittleren Stirnwindung. Beide Zentralherde sind von einem eingesunken erscheinenden Windungsgebiet umrahmt, welches den Übergang zu den übrigen schwächer veränderten Gyri bildet. Von der Area gigantopyramidalis resp. der elektrisch erregbaren motorischen Region im engeren Sinne sind beide Zentralherde ziemlich weit entfernt. Die übrige atrophische Rinde zeigt, von geringfügigen und prinzipiell unwichtigen Schwankungen abgesehen, ein charakteristisches einheitliches Gepräge: sie bietet das eigentümliche Bild einer schichtförmig ausgebreiteten Degeneration in der Lamina pyramidalis; überall finden wir die dritte Schicht (Lamina pyramidalis) ihres Nervenfaser- und Ganglienzellengehaltes zu einem sehr erheblichen Teil beraubt. Im Gegensatz hierzu stehen sowohl die oberflächlichen wie die tiefen Schichten, welche zwar auch einiges von ihrem Bestand eingebüßt haben, aber im großen Ganzen als gut erhalten zu bezeichnen sind. Die an der Grenze der schwer betroffenen Lamina pyramidalis und der gut konservierten inneren Schichten gelegene Lamina granularis int. zeigt ein schwankendes Verhalten. In einzelnen Gebieten fällt sie mit in den Bereich der Degenerationszone, in anderen hat sie wenig von ihrem Zell- und Fasergehalt verloren. Dabei ist zu bemerken, daß im normalen Cortex ausgedehnte Regionen existieren, in denen diese Schicht nicht abgrenzbar ist, weshalb eine summarische Angabe über die Beteiligung dieser Schicht schwer zu machen ist. Für die pathologische Betrachtung der Fälle ist dieser Punkt auch ohne großen Belang. Wohl aber ist der Gegensatz zwischen der gut erhaltenen V. und VI. Schicht (Lamina ganglionaris und

Digitized by Google
Original from THE OHIO STATE UNIVERSITY
Generated on 2018-07-27 13:38 GMT / http://hdl.handle.net/2027/osu.32435056932478
Public Domain in the United States, Google-digitized / http://www.hathitrust.org/access_use#pd-us-google

multiformis im Schema Brodmanns) und der degenerierten dritten von eminenter Wichtigkeit.

Für die Deutung der klinischen Symptome ist zunächst die anatomische Analyse des Materials erforderlich. An dieser Stelle sollen nur die wichtigsten Punkte berührt werden.

Vergegenwärtigen wir uns zunächst kurz, was in der kranken Hemisphäre erhalten geblieben, und was ausgefallen ist. Erhalten geblieben sind in der Hirnrinde die tiefen Schichten; nur in den bezeichneten räumlich eng begrenzten Herden greift der Prozeß durch die ganze Tiefe der Rinde auf die Markkegel und das Zentrum semiovale über. Unter den tiefen Schichten sind, wie eben gesagt wurde, die 5. und 6. Schicht zu verstehen. Diese Schichten sind beim Menschen, wenn auch mit örtlichen Schwankungen, in der ganzen Rinde deutlich ausgebaut und entziehen sich nur in gewissen „heterogenetischen", phylogenetisch alten Regionen der sicheren Identifizierung. In ihnen hat nicht nur die Mehrzahl der Ganglienzellen, sondern auch das Gros der Nervenfasern — nämlich die Radien und das interradiäre Geflecht — dem Prozeß dauernd Widerstand geleistet. Da diese Schichten auch die Hauptmasse des Nisslschen Rindenweißes repräsentieren, die Lamina pyramidalis dagegen den Hauptbestandteil des Nisslschen Rindengraus bildet, so kann man auch sagen, daß das Rindenweiß im Gegensatz zum Rindengrau seinen Bestand an Parenchymelementen bewahrt hat.

Zweitens sind erhalten geblieben die aus der kranken Hemisphäre zu den tieferen Abschnitten des Zentralorgans hinstrebenden corticofugalen Projektionsfasersysteme. Hierher gehören I. die Pyramidenbahn, II. die corticopontilen Systeme und III. die den Cortex mit dem Sehhügel verknüpfenden corticothalamischen (corticofugalen) Verbindungen.

Die mitgeteilten Befunde nötigen zu der Annahme, daß alle diese Systeme ihre Ursprungszellen in den tiefen Schichten der Hirnrinde im Bereich des Rindenweißes haben.

Daß die Pyramidenbahn (d. h. die corticospinalen und corticobulbären Fasern in ihrer Gesamtheit) aus den tiefen Schichten des Parazentralläppchens und der vorderen Zentralwindung hervorgehen, wurde nach den bisherigen Erfahrungen schon immer als wahrscheinlich angenommen. Ganz sichergestellt ist allerdings nur der Ursprung von Pyramidenfasern aus den Beetzschen Riesenzellen der Lamina ganglionaris (Kolmer, Nissl, v. Monakow). Diese Riesenpyramiden reichen aber quantitativ für die vollständige Versorgung der Pyramidenbahn nicht aus. Es müssen auch noch andere Zellen der motorischen Rinde ihre Axone dem System beifügen. Cajal nimmt die größeren Pyramidenzellen seiner 4. bis 6. Schicht für diesen Zweck in Anspruch. Da seine vierte Schicht der dritten des Brodmannschen Schemas entspricht, so käme nach seiner Meinung also auch noch die Lamina pyramidalis des „Rindengraus" als Quelle des Systems in Betracht. Spielmeyer ist geneigt, dieser Ansicht beizutreten. In den vorliegenden Fällen konnte das Eindringen der Riesenpyramidenaxone in das Marklager des Gyrus direkt verfolgt und zuweilen auch festgestellt werden, daß die Axone kleinerer Pyramidenzellen der 5. Schicht den gleichen Verlauf nehmen. Damit ist natürlich kein Beweis dafür geliefert, daß diese Fasern auch wirklich in die Pyramidenbahn gelangen. Wenn wir aber sehen, daß auf der einen Seite die unzweifelhaft aus einer bestimmten Rindenregion

Digitized by Google
Original from THE OHIO STATE UNIVERSITY
Generated on 2018-07-27 13:38 GMT / http://hdl.handle.net/2027/osu.32435056932478
Public Domain in the United States, Google-digitized / http://www.hathitrust.org/access_use#pd-us-google

hervorgehende Bahn ganz intakt ist, wenn wir ferner sehen, daß in dieser Region bestimmte Schichten gut erhalten, andere dagegen schwer verändert sind, dann besteht doch ein hohes Maß von Wahrscheinlichkeit, daß das intakte System und die intakten Schichten zusammengehören. Wird nun noch der Nachweis geführt, daß die Veränderung der Außenzone des Cortex sich in gesetzmäßiger Weise in degenerativen Vorgängen anderer Systeme dokumentiert, dann wird die Wahrscheinlichkeit zur Gewißheit. Welche Zellformen neben den Riesenpyramiden in diesen tiefen Schichten als Ursprungszellen von motorischen Fasern zu gelten haben, darüber geben uns die vorliegenden Fälle keine Auskunft. Aber die Vermutung liegt nahe, daß es vorwiegend die Pyramidentypen mittlerer Größe sind.

Für die Herleitung der corticopontilen Fasern aus den tiefen Rindenschichten kommen dieselben Gesichtspunkte wie bei der Pyramidenbahn in Betracht. Die Großhirnbrückenverbindungen unterscheiden sich in unseren Fällen von der Pyramidenbahn hinsichtlich ihrer Integrität nicht im mindesten. Wir sind also auch hier genötigt, die intakte Faserung mit den intakten Rindenschichten in Beziehung zu setzen. Nur eine Stelle bildet eine Ausnahme von der Regel; aber gerade diese Ausnahme ist geeignet, die hier vorgetragene Anschauung zu befestigen. Im Falle L. war die Rinde an der Grenze des rechten Scheitel- und Hinterhauptlappens innerhalb eines kleinen Bezirkes vollkommen, d. h. einschließlich der tiefen Schichten, zerstört, und in diesem Falle findet sich auch eine geringfügige Verminderung der Fasern in der lateralsten Partie des Pes Pedunculi derselben Seite, eine Verschmälerung des mittleren Kleinhirnschenkels der entgegengesetzten Seite (Crus cerebelli ad pontem) und schließlich auch eine Hypoplasie der dorsalen und ventralen Kleinhirnwindungen im mittleren Teil der entgegengesetzten Kleinhirnhemisphäre. Die Kleinheit des Rindenherdes, die Geringfügigkeit des Faserausfalls im Hirnschenkelfuß und im mittleren Kleinhirnschenkel, sowie die circumscripte Hypoplasie der entgegengesetzten Kleinhirnhemisphäre stimmen so gut zueinander, daß sie auf die gleiche Quelle zurückgeführt werden müssen, und diese kann nur in der Läsion der tiefen Schichten im Grenzgebiet der Parieto-Occipitalregion gefunden werden. — Möglicherweise hat im zweiten Falle der Stirnlappenherd ähnliche Folgeerscheinungen gezeitigt, nur waren sie zu geringfügig, als daß man sie mit Hilfe der uns zur Verfügung stehenden Methoden noch sicher nachweisen konnte. — Auch für den Ursprung der corticofugalen Fasern in den Thalamusstielen können vorwiegend nur die tiefen Rindenschichten in Anspruch genommen werden; dafür spricht, wie wir gleich sehen werden, das systematische Verhalten der Degenerationsphänomene in den Thalami selbst.

Im schroffsten Gegensatz zur Integrität der corticomotorischen, corticopontilen und corticothalamischen Fasersysteme steht nun die mit starker Raumverminderung verbundene Degeneration der Thalamuskerne. Diese Degeneration ist in ganz untrüglicher Weise als eine rein sekundäre gekennzeichnet. Sie erstreckt sich im Gegensatz zu dem Rindenprozeß nur auf bestimmte thalamogene Neurone, d. h. auf die Ganglienzellen und die aus ihnen hervorgehenden corticopetalen Nervenfasern. Die Beteiligung der einzelnen Kernabschnitte ist allerdings keine ganz gleichartige. Die genaue Durchsicht der Serien läßt erkennen, daß der Nucleus ant. und die laterale Randzone des lateralen Kernes einschließlich der Pulvinaria am stärksten betroffen sind. Im medialen Kernbereich sind die Zellen quantitativ und qualitativ

Digitized by Google
Original from THE OHIO STATE UNIVERSITY
Generated on 2018-07-27 13:38 GMT / http://hdl.handle.net/2027/osu.32435056932478
Public Domain in the United States, Google-digitized / http://www.hathitrust.org/access_use#pd-us-google

etwas besser erhalten geblieben. Das gilt besonders für den Nucleus centromedianus (centre médian) und den seitlich anschließenden Nucleus arcuatus. Diese quantitativen Differenzen sind jedoch von untergeordneter Bedeutung. Von Wichtigkeit ist lediglich die Tatsache, daß die Degeneration sich auf diejenigen Thalamusgebiete beschränkt, welche Großhirnanteile sind. Damit ist der sekundäre Charakter der Degeneration hinreichend gesichert. Diese Auffassung wird über jeden Zweifel durch die Tatsache emporgehoben, daß den intakt gebliebenen Gebieten der Hirnrinde in beiden Fällen unversehrte Großhirnanteile im Zwischenhirn entsprechen; denn wir sehen, daß die Areae striatae und die ihnen zugehörigen Corpora geniculata lateralia in gleicher Weise unverändert sind. Umgekehrt sind die zu den Großhirnanteilen der geschrumpften Schläfenlappen gehörigen Corpora geniculata medialia in beiden Fällen in dem gleichen Maße wie die Thalamuskerne degeneriert. Daß diese Korrelation auf keinem Zufall beruhen kann, ist so klar, daß eine weitere Auseinandersetzung nicht nötig ist. Die Degeneration der Thalamuskerne und der aus ihnen hervorgehenden corticopetalen Stiele kann also nach Lage der Dinge nur eine Folgeerscheinung des Ausfalls der dritten Rindenschicht sein; sie ist demnach eine retrograde und dadurch hervorgebracht, daß die Endstrecken der aus dem Thalamus kommenden Axone in dieser Schicht durch den Rindenprozeß zerstört worden sind. Aus den geschilderten Befunden müssen wir demnach auch entnehmen, daß die corticopetalen Thalamusneurone ihre Endausbreitung in der Außenzone des Cortex haben, und daß ein direkter Kontakt zwischen zentripetalen sensorischen Fasern und den Ursprungszellen der zentrifugalen Neurone in den tiefen Schichten nicht stattfindet oder, wenn er existiert, von nur untergeordneter Bedeutung sein kann. — Per exclusionem gelangt man dann weiter zu dem Schluß, daß das in unseren Fällen im Thalamus vorhandene, stellenweise infolge des Ganglienzellenausfalls sogar noch verdichtet erscheinende Fasermaterial zum mindesten in seiner Hauptmasse von corticofugalen Elementen aus den tiefen Rindenschichten herrühren muß. — Bezüglich des Verlaufs der aus dem Corp. gen. lat. hervorgehenden Fasern im Bereich der tiefen Markstrata möchte ich gleich an dieser Stelle hinzufügen, daß sie nach dem in den Protokollen geschilderten Verhalten vorwiegend in das Stratum externum und nicht in das Stratum internum zu verlegen sind, wie es in den Lehrbüchern heute noch vielfach dargestellt wird.

Die Faserlosigkeit des Stratum internum deutet in den vorliegenden Beobachtungen darauf hin, daß in ihm vorwiegend corticopetale Fasern aus dem Thalamus verlaufen müssen, über deren genauere Ursprungs- und Endstätten die Präparate allerdings keine sichere Auskunft erteilen. Aus verschiedenen Gründen ist es aber wahrscheinlich, daß sie aus dem hinteren Abschnitt des lateralen Kernes und dem Pulvinar stammen. — Der rote Kern, welcher auf der kranken Seite hinsichtlich seiner Zellen und Fasern keine nennenswerte Abweichung gegenüber der gesunden Seite aufwies, kann — im Gegensatz zum Thalamus — direkte corticopetale Verbindungen zum Außencortex nicht besitzen. Wenn eine frontorubrale Haubenbahn im Sinne v. Monakows existiert, so wird sie, wie es dieser Autor selbst annimmt, wahrscheinlich nur corticofugale Leitungsrichtung besitzen.

Neben der Degeneration der Thalami bildet die starke Volumensverminderung und Lichtung der Markkegel und des tiefen Hemisphärenmarkes den bedeutsamsten Befund in den atrophischen Hemisphären. Daß der Raumverlust nicht auf Kosten

Digitized by Google
Original from THE OHIO STATE UNIVERSITY
Generated on 2018-07-27 13:38 GMT / http://hdl.handle.net/2027/osu.32435056932478
Public Domain in the United States, Google-digitized / http://www.hathitrust.org/access_use#pd-us-google

des Ausfalls an corticopetalen Projektionsfasern allein gesetzt werden kann, liegt auf der Hand. Der Hauptanteil der untergegangenen Fasermasse muß — da sich die Degeneration des Balkens in mäßigen Grenzen hält — aus Assoziationsfasern bestehen, deren Untergang konsequenterweise mit der Zerstörung des Außenkortex in Beziehung zu setzen ist. Die Massenhaftigkeit des Faserausfalls läßt eine andere Annahme nicht zu. Es müssen sowohl die langen wie kurzen Assoziationssysteme durch die Läsion der Lam. pyr. schwer in Mitleidenschaft gezogen worden sein. Selbstverständlich gestatten uns die vorliegenden Serien nicht, das Vorhandensein von Assoziationsfasern zu leugnen, welche aus den tiefen Rindenschichten hervorgehen resp. zu ihnen hinstreben. Aber die Tatsache, daß das Centrum semiovale bis auf dürftige Reste verschwunden ist, gestattet zum mindesten den Schluß, daß die assoziativen Verbindungen zwischen den verschiedenen Punkten des Innencortex gegenüber den zum Außencortex gehörigen stark zurücktreten. Von Bedeutung ist dabei aber auch die Tatsache, daß die Markdegeneration in den atrophischen Hemisphären überall mit annähernd gleicher Stärke verbreitet war, woraus hervorgeht, daß alle Rindengebiete in annähernd gleichem Maße mit derartigen Fasern ausgestattet sind.

Die hier vorgetragenen Tatsachen führen uns, wenn wir die anatomischen Definitionen durch physiologische ersetzen, zu einem funktionellen Schichtungsplan der Hirnrinde. Im Cortex existieren zwei Fundamentalzonen, nämlich eine dem Rindenweiß entsprechende Innenzone, aus welcher die gesamte **corticofugale** Projektionsfaserung zu den tieferen Abschnitten des Zentralorgans (einschließlich des Thalamus) hervorgeht, und welcher deshalb effektorische oder motorische Funktion im weitesten Sinne beizumessen ist, und eine dem Rindengrau Nissls entsprechende Außenzone, welche die **corticopetale** Projektionsfaserung aufnimmt und dementsprechend als rezeptorischer oder sensorischer Organbestandteil aufgefaßt werden muß. Die Außenzone des Cortex ist in ungleich stärkerem Maße als die Innenzone mit Assoziationsfasern versorgt. Die anatomische Betrachtung nötigt deshalb zu der Annahme, daß der Außencortex nicht nur zu den sensiblen, sondern auch zu den höheren psychischen Funktionen in engerer Beziehung als die Innenzone steht. Dieses Resultat steht mit den Ergebnissen der vergleichend anatomischen Forschung in vollem Einklang. Ferner ist aus den vorgetragenen Befunden der Schluß zu ziehen, daß die Übertragung aus der Peripherie kommender sensibler Reize auf die Zellen der tiefen Rindenschichten nicht direkt erfolgt, sondern vornehmlich durch Vermittlung des Außencortex. Welche Zellelemente für diesen Zweck in Betracht kommen, darüber geben unsere Befunde keine Auskunft. Aber nach dieser Richtung sind wir durch die Ergebnisse der Golgi-Forschung hinreichend unterrichtet, welche uns das Vorhandensein vielgestaltiger kurzaxoniger Schaltneurone in der dritten und vierten Schicht aufgedeckt hat. Wahrscheinlich sind die Zellen der vierten Schicht (Stratum granul. int.) für die interlaminären Verbindungen von besonderer Bedeutung. Durch diese Schaltneurone wird das Zustandekommen sensomotorischer Reflexe im Cortex vermittelt. Nach der negativen Seite hin ist die Schlußfolgerung von Bedeutung, daß direkte Reflexübertragungen, wenn sie überhaupt existieren, im Mechanismus des Cortex keine erhebliche Rolle spielen.

Digitized by Google
Original from THE OHIO STATE UNIVERSITY
Generated on 2018-07-27 13:38 GMT / http://hdl.handle.net/2027/osu.32435056932478
Public Domain in the United States, Google-digitized / http://www.hathitrust.org/access_use#pd-us-google

Versuche, auf Grund anatomischer Feststellungen zu einem Schichtungsplan der Rinde zu gelangen, sind schon von mehreren Autoren gemacht worden. Luys war wohl der erste, der bestimmte Beziehungen einzelner Schichten zu verschiedenen Funktionen annahm. Für ihn war die Zellform der Indikator ihrer Funktion. Die kleinen Zellen der zweiten Schicht hielt er für sensorisch, die großen Pyramiden der dritten Schicht für motorische Elemente. Daß eine derartige, auf rein morphologische Eigenschaften der Zellen gegründete Hypothese der Kritik nicht standhält, hat bereits Meinert betont. Neuerdings hat sich auch Brodmann sehr entschieden gegen derartige Versuche ausgesprochen.

Auf vergleichend anatomischem Wege ist Ariens Kappers zu der Anschauung gelangt, daß die innere Körnerschicht rezeptorischen Charakter habe. Der infragranulären Lamina ganglionaris vindiziert er niedere intraregionale Assoziationen, während die in der aufsteigenden Säugetierreihe konstant zunehmende supragranuläre Schicht (Pyramidenschicht) die höchsten interregionalen Assoziationsleistungen vollbringe. Dieser Einteilung hält Brodmann entgegen, daß die von Kappers angenommene Korrelation zwischen der räumlichen Entfaltung einer Schicht und ihrer physiologischen Dignität noch nicht bewiesen ist, und daß zweitens jede Schicht aus Elementen von verschiedener Form und Funktion bestehe.

Auf vergleichend anatomischem Wege hat auch Chr. Jakob eine funktionelle Einteilung der Rindenschichten durchgeführt, welche von derjenigen Kappers allerdings recht erheblich abweicht. Er kommt zu dem Resultat, daß alle Windungsgebiete der menschlichen und tierischen Rinde ohne Ausnahme zugleich rezeptorisch und effektorisch tätig sind. In die Außenzone des Cortex ist die rezeptorische, in die Innenzone die effektorische Funktion zu verlegen. Zwischen beiden Zonen findet sich als eine Art Grenzschicht die Lamina granul. int. Der Hauptanteil der corticopetalen sensiblen Strahlungen endigt in der Außenschicht. Aus vergleichend histologischen und phylogenetischen Beobachtungen glaubt er schließen zu dürfen, daß die beiden corticalen Hauptschichten einen getrennten Ursprung haben. Die rezeptorisch-sensible Außenschicht entstamme dem Riechhirn, einem alten sensiblen Hirnteil, die effektorische (motorische) Innenschicht dagegen dem Corpus striatum, einem alten motorischen Zentralganglion. Trotz des doppelten Ursprungs gelange aber die gesamte Rinde zu einer um so innigeren Vereinigung beider Schichten, je höher sich der Hirntyp entwickelt hat, und bei den Säugern führe die Ausbildung von langen cellulären Protoplasmafortsätzen und Kollateralen einerseits und das Auftreten massenhafter Schaltneurone andererseits zu einer förmlichen Verschmelzung der in der Uranlage getrennten Schichten: ein Prinzip, das in seiner höchsten Potenz bei den Primaten entwickelt ist und somit auch die menschliche Hirnrinde auszeichnet. Jakob geht in seinen Schlußfolgerungen noch weiter: er betont gegenüber den entgegengesetzten Anschauungen Flechsigs und Ramon y Cajals, daß alle Rindengebiete prinzipiell gleichwertig und nach demselben Schema gebaut sind. Die vorhandenen Differenzen, so mannigfaltig sie erscheinen, sind nur gradueller Natur. Rindengebiete, welche weder rezeptorisch noch effektorisch sind und auf das Prädikat „Assoziationsrinde" oder „Gedächtnisrinde" begründeten Anspruch erheben könnten, seien nirgends vorhanden. Jakob hat übrigens seine vergleichend anatomischen Studien durch experimentelle und pathologisch-anatomische Beobachtungen gestützt. An über 300 Rindenherden (!) aus allen Teilen der Hirn-

Digitized by Google
Original from THE OHIO STATE UNIVERSITY
Generated on 2018-07-27 13:38 GMT / http://hdl.handle.net/2027/osu.32435056932478
Public Domain in the United States, Google-digitized / http://www.hathitrust.org/access_use#pd-us-google

rinde will er systematisch die retrograden Thalamuszellveränderungen mit der Nisslschen Methode an Serienschnitten durchforscht und dabei festgestellt haben, daß bestimmte Rindendefekte gesetzmäßig und ohne Ausnahme zu retrograden Zellveränderungen im Zwischenhirn führen. Aus diesen Tatsachen gehe hervor, daß die gesamte Rindenoberfläche vom ganzen Thalamusgebiet aus sensible Impulse erhalte, und daß sich somit der Hirnmantel lückenlos aus Rezeptionsfeldern zusammensetze, von denen jedes mit eigenartiger Sensibilitätsqualität ausgestattet sei. Jede der beiden Schichten besitze nach seiner Meinung einen besonderen Assoziationsapparat von annähernd gleicher Stärke, welchen er als äußeren und inneren direkten Rindenbogen bezeichnet, und die miteinander in mannigfaltiger Verbindung stehen. Die Anschauungen Jakobs stimmen mit den von mir gefundenen Ergebnissen in den wichtigsten Punkten vollkommen überein. Auf ganz verschiedenem Wege sind wir beide zur Konzeption zweier funktionell verschiedener Fundamentalschichten gelangt, von denen die äußere rezeptorischen, die innere effektorischen Funktionen dienen muß. Wir begegnen uns auch in der Anschauung, daß die Außenschicht als Endstation der corticopetalen Thalamusfasern zu gelten hat, und daß eine direkte Übertragung sensibler Impulse auf corticofugale Neurone nur durch die langen, in die Außenschichten hineinragenden Dendriten von Zellen der Lamina ganglionaris stattfinden kann. Allerdings glaube ich, daß den außerordentlich stark und mannigfaltig angelegten indirekten Schaltapparaten gegenüber diese direkte Übertragung nur von ganz untergeordneter Bedeutung ist. Nur bezüglich der Assoziationsfaserversorgung der Fundamentalschichten kann ich auf Grund meiner Befunde die Jakobschen Anschauungen nicht anerkennen, weil meine Serien auf eine ganz entschiedene Präponderanz des Außencortex hindeuten. In diesem Punkte scheint Kappers von richtigen Beobachtungen geleitet worden zu sein, während alles übrige von seiner Hypothese abgelehnt werden muß. Was die Frage der reinen Assoziationszentren betrifft, so teile ich den negierenden Standpunkt Jakobs gegenüber der Lehre Cajals und Flechsigs vollkommen, zumal da auch alle aus der Myelogenie für die Existenz derartiger Rindenzonen herbeigeholten Argumente sich als hinfällig erwiesen haben. Es ist das Verdienst Oskar und Cécile Vogts, nach dieser Richtung Klarheit geschaffen zu haben. Die beiden hier beschriebenen Fälle, bei denen die Rinde einer Hemisphäre in toto verändert ist, können zwar als mathematisch sicheres Beweismittel in dieser Frage nicht verwandt werden. Wenn wir aber sehen, daß die Zerstörung einer bestimmten Rindenschicht alle Thalamuskerne in ganz derselben Weise zur Degeneration bringt, wie es die experimentelle Abtragung des gesamten Cortex tut, wenn wir ferner sehen, daß mit der Zerstörung dieser Schicht ein gleichmäßig über das ganze Hemisphärenmark sich ausdehnender Faserausfall erfolgt, an welchem zentripetale Projektions- und Assoziationsfasern gleichmäßig beteiligt sind, dann liegt die Annahme jedenfalls sehr nahe, daß jedes Feld des Cortex mit Projektions- und Assoziationsfasern zugleich ausgestattet ist.

Auf experimentellem Wege hat Nissl das Schichtungsproblem der Hirnrinde in Angriff genommen und seine Versuchsresultate in einer ausgezeichneten Arbeit niedergelegt. Er fand, daß in der vom Zwischenhirn und der inneren Kapsel vollkommen losgelösten Hirnrinde neugeborener Kaninchen eine Weiterentwicklung aller Schichten trotz absoluter Funktionsunmöglichkeit stattfindet, daß also das

Digitized by Google
Original from THE OHIO STATE UNIVERSITY
Generated on 2018-07-27 13:38 GMT / http://hdl.handle.net/2027/osu.32435056932478
Public Domain in the United States, Google-digitized / http://www.hathitrust.org/access_use#pd-us-google

Bildungsmaterial einen hohen Grad immanenter Selbständigkeit besitzt. Die einzelnen Schichten entwickeln sich aber nicht in gleichförmiger Weise weiter. In den inneren Schichten (V, VI) machen sich deutliche Zellenausfälle bemerkbar, während die übrigen Schichten in weit geringerem Grade verändert erscheinen. Aus dieser Tatsache zieht Nissl den Schluß, daß der Gesamtquerschnitt der Konvexitätsrinde mit dem übrigen Zentralorgan nicht gleichmäßig fest verknüpft ist, sondern daß die Beziehungen der beiden inneren Schichten der Rinde zu den tieferen Teilen unverhältnismäßig inniger sind als diejenigen der äußeren Schichten.

So wertvoll die tatsächlichen Feststellungen Nissls sind, seiner Schlußfolgerung gegenüber wird man sich doch ablehnend verhalten müssen. Wenn in der isolierten Hirnrinde des Kaninchens die Innenschichten besonders leiden, so hat das meines Erachtens darin seinen Grund, daß ein großer Teil der in ihnen enthaltenen Ganglienzellen Ursprungszellen corticofugaler Neurone sind. Die Axone dieser Zellen sind bei seinem Experiment durchtrennt worden, und die Zellen selbst gehen auf dem Wege der retrograden Degeneration ganz ebenso zugrunde, wie es bei demselben Experiment die Zellen der Großhirnanteile des Zwischenhirns tun. Die Zellen der Außenschichten werden dagegen bei dem gleichen Experiment deswegen viel weniger in Mitleidenschaft gezogen, weil ihre Axone von der Durchschneidung wenig oder gar nicht berührt werden. Die außerordentlich geringe Entwicklung des Hemisphärenmarkes der Nager weist darauf hin, daß die aus den Rindenzellen der Außenzone hervorgehenden Assoziationsfasern nur spärlich ins Mark gelangen, vielmehr einen intracorticalen Verlauf (innerhalb der grauen Substanz selbst) nehmen. Betrachtet man seine Versuchsergebnisse von diesem Standpunkt, dann ist ein Widerspruch zwischen ihnen und den von Chr. Jakob und mir gefundenen Resultaten nicht vorhanden.

Mit der Feststellung der Fundamentalschichten ist natürlich nur ein schwacher Anfang in der Erkenntnis der Schichtenfunktionen gemacht. Die Bedeutung der mannigfaltig variierten Schichtungstypen, mit denen uns besonders die Forschungen Brodmanns und Oskar Vogts bekannt gemacht haben, ist uns in den meisten Punkten noch ganz unverständlich. Durch die Mannigfaltigkeit der vorhandenen Verbindungen jedes Rindenfeldes mit anderen Rindengebieten und tiefer gelegenen Zentren wird der biologisch einheitliche Organisationsplan in fast unübersehbarer Weise modifiziert. Das anatomische Korrelat dieser Modifikationen sind die überaus zahlreichen myelo- und cytoarchitektonischen Felder.

Nach diesen anatomischen Auseinandersetzungen bereitet die Deutung des prägnantesten klinischen Symptoms, der Hemiplegie, in den vorliegenden Fällen keine besonderen Schwierigkeiten. Der vollkommene Ausfall der motorischen Willkürfunktion ist offenbar auf das Zusammenwirken verschiedener Faktoren zurückzuführen. Mit der Ausschaltung der dritten Schicht sind die betreffenden Hemisphären ihrer Rezeptivität für alle aus der Peripherie kommende Impulse verlustig gegangen und haben damit auch die Fähigkeit verloren, Empfindungen zu Wahrnehmungen und höheren psychologischen Komplexen zusammenzuschließen. Dieser Umstand erklärt das Erlöschen jeder zweckmäßigen Willkürbewegung in ausreichender Weise. Dabei ist der Verlust der einzelnen Sinnesqualitäten als nicht vollkommen gleichwertig zu betrachten. Von besonderer Bedeutung dürfte der Ausfall der von

Digitized by Google
Original from THE OHIO STATE UNIVERSITY
Generated on 2018-07-27 13:38 GMT / http://hdl.handle.net/2027/osu.32435056932478
Public Domain in the United States, Google-digitized / http://www.hathitrust.org/access_use#pd-us-google

den kontralateralen Extremitäten kommenden kinästhetischen Empfindungen sein, deren zentrale Vertretung in der motorischen Rindenregion selbst und den unmittelbar kaudalwärts anschließenden Gebieten zu suchen ist.. Aus diesem Grunde hat Spielmeyer recht, wenn er dem Verlust der in den Außenschichten der motorischen Region gelegenen Elemente für das Zustandekommen der Lähmung besondere Bedeutung beimißt.

Daß die Unterbrechung der corticopetalen Leitung auch von anderen Punkten aus zu hemiplegischen Ausfallserscheinungen führen kann, dafür spricht ein von Marie und Guillain publizierter Fall. Er betrifft einen Patienten, der im Alter von zwei Jahren nach einer Phase epileptischer Insulte eine linksseitige Hemiplegie bekam. Als der Kranke das Mannesalter erreicht hatte, bot er in der linken Körperhälfte neben den typischen spastischen Lähmungserscheinungen unwillkürliche Bewegungsstörungen von choreatischem Charakter. Die Sensibilität der gelähmten Körperhälfte war angeblich vollkommen intakt. Bei der Sektion fand sich ein alter, histogenetisch nicht mehr genau bestimmbarer Herd im roten Kern, von dem aus sich absteigende sekundäre Degenerationen und atrophische Veränderungen vorwiegend in dem entsprechenden Kleinhirnsystem entwickelt hatten. Auch der Tractus rubrospinalis (Monakowsches Bündel) scheint vollkommen gefehlt zu haben. Die Pyramidenbahn und die Faserung des Hirnschenkelfußes war dagegen gut erhalten. Die Verfasser sind der Ansicht, daß die cerebrale Kinderlähmung in diesem Falle auf den Ausfall der rubrospinalen Bahn zurückzuführen sei. Die Lage des Herdes macht es aber doch wahrscheinlicher, daß hier die von der ventralen Zwischenhirnregion ausgehenden zentripetalen Fasern die motorischen Lähmungserscheinungen hervorgerufen haben. Wie bedeutungsvoll die Integrität der corticopetalen Neurone für die Entwicklung und Aufrechterhaltung der aktiven Motilität ist, lehrt auch ein von Bischoff publizierter Fall. Hier handelte es sich um ein Mädchen, das bis ins dritte Lebensjahr hinein gesund gewesen war. In diesem Alter trat nach einem epileptischen Insult eine rechtsseitige Lähmung mit nachfolgender Kontraktur der Hand und des Fußes auf. Die Krampfanfälle setzten sich ins spätere Leben fort, und die Patientin bot im Alter von 26 Jahren das Bild einer rechtsseitigen Hemiplegie mit starken Kontrakturen in den distalen Enden der Extremitäten und zeitweise athetotischen Bewegungen in der rechten Hand. Berührungs- und Schmerzempfindung war auf der gelähmten Seite herabgesetzt. — Bei der Sektion erwiesen sich beide Hemisphären als gleich voluminös und symmetrisch entwickelt. Im dorsalen Teil des rechten Sehhügels fand sich eine alte Cyste, die diesen fast vollkommen einnahm. Das Tuberculum anterius war ganz, der laterale Kern und das Pulvinar zum größten Teil zerstört, der mediale Kern in beiden Abteilungen bedeutend verkleinert, nur das ventrale Kerngebiet war leidlich erhalten geblieben. Das Areal der Haubenstrahlung erwies sich als verkleinert, und auch in der gleichseitigen Schleifenbahn ließ sich eine Volumensverminderung und ein partieller Faserausfall bis in die Hinterstrangskerne hinein verfolgen. Dagegen waren die innere Kapsel, die Faserung des Hirnschenkelfußes und die Pyramidenbahn der zugehörigen Seite nur wenig verändert. Degenerationserscheinungen fehlten hier ganz, nur das Volumen dieser Bahnen war um ein Geringes reduziert. Konsequenterweise führt Bischoff die Hemiplegie auf den Ausfall der sensiblen Bahnen zurück, welche der Großhirnrinde vom Thalamus aus zugehen. Eine Fernwirkung des alten Zwischenhirnherdes auf die corticofugalen

Digitized by Google
Original from THE OHIO STATE UNIVERSITY
Generated on 2018-07-27 13:38 GMT / http://hdl.handle.net/2027/osu.32435056932478
Public Domain in the United States, Google-digitized / http://www.hathitrust.org/access_use#pd-us-google

Anteile der benachbarten inneren Kapsel glaubt er ablehnen zu können. Er nimmt an, daß die normale Entwicklung der Motilität beim Kinde von der normalen Zuleitung der sensiblen aus der Peripherie kommenden Impulse abhängig ist. Erst im späteren Leben, wenn die Entwicklung der Assoziationsbahnen eine gewisse Höhe erreicht hat, können sich die Willkürbewegungen von diesen zentripetalen Impulsen bis zu einem gewissen Grade emanzipieren. Da aber diese bei jugendlichen Individuen noch wenig entwickelt sind, so treten bei ihnen nach Zerstörung der thalamocorticalen Bahnen hochgradigere Lähmungserscheinungen auf als beim Erwachsenen, der mit Hilfe assoziativer Verknüpfungen die ursprünglich mehr reflektorischen Bewegungen zu spontanen umgestaltet hat. Die Anschauung, welche Bischoff hier geltend macht, stimmt mit der oben vorgetragenen in hohem Maße überein.

Aus den anatomischen Befunden können aber für die vorliegenden Fälle auch noch andere Faktoren für das Zustandekommen der Lähmung hergeleitet werden; und zwar kommt da in zweiter Reihe die Ausschaltung übergeordneter Rindenzentren in Betracht. Die experimentellen und pathologischen Untersuchungen von Oskar Vogt haben es in hohem Maße wahrscheinlich gemacht, daß die Fußregionen der oberen und mittleren Stirnwindung als höhere motorische Zentren aufzufassen sind, welche zu den willkürlichen Koordinationsbewegungen der Extremitäten in enger Beziehung stehen. Das corticomotorische Neuron der Pyramidenbahn ist nur als das letzte Glied einer Kette zu bewerten, welches isoliert keinerlei funktionelle Bedeutung mehr besitzt. Schließlich wäre auch noch darauf hinzuweisen, daß auch jeder Beeinflussung der kranken Hemisphäre von der gesunden Seite in unseren Fällen der Boden entzogen war, da nach den Ergebnissen der Golgiforschung auch die Balkenneurone vorwiegend im Außencortex aufsplittern. Man kann demnach sagen, daß die ausgedehnten Veränderungen der dritten Rindenschicht eine vollkommene Absperrung der corticomotorischen Neurone von allen übrigen Teilen des Zentralorgans und damit ihren Funktionsausfall hervorgerufen haben. Die Veränderungen in dieser Schicht sind für die aktive Motilität von der gleichen deletären Wirkung wie große, die motorische Projektionsfaserung zerstörende Herde im zentralen Mark der Hemisphären.

Einige Worte wären noch über das Zustandekommen der Kontrakturen in unserem Falle hinzuzufügen. Wir sehen, daß die völlige Intaktheit der corticobulbären und corticospinalen Neurone das Auftreten dauernder Spannungszustände in den kontralateralen Extremitäten nicht unbedingt verhindert. Wenn v. Monakow eine Läsion der corticomotorischen Bahn als unerläßliche Voraussetzung der Kontrakturen bezeichnet, so bedarf dieser Satz, wie wir gesehen haben, einer gewissen Modifikation. Es scheint weniger auf die Integrität dieser Bahn wie auf die richtige Verkettung der motorischen Gesamtrinde einschließlich der aus ihr hervorgehenden Faserung anzukommen. Auf den inneren Mechanismus der Kontrakturen werfen die vorliegenden Beobachtungen kein neues Licht. Sie lassen sich mit den von Monakow und Förster vorgetragenen Anschauungen, welche in der pathologischen Präponderanz der subcorticalen motorischen Zentren das wesentliche Moment für diese Störung erblicken, gut in Einklang bringen. Tatsächlich sind ja die Pyramidenbahnen in unseren Fällen für den ganzen Innervationsapparat der betreffenden Hemisphären trotz ihrer morphologischen Integrität unbrauchbar geworden, und ebenso ist das letzte Glied der zentripetalen sensiblen Leitung

Digitized by Google
Original from THE OHIO STATE UNIVERSITY
Generated on 2018-07-27 13:38 GMT / http://hdl.handle.net/2027/osu.32435056932478
Public Domain in the United States, Google-digitized / http://www.hathitrust.org/access_use#pd-us-google

als ausgeschaltet zu betrachten. Die von der Peripherie kommenden Impulse werden samt und sonders den subcorticalen motorischen Zentren aufgebürdet und die Überlastung dieser phylogenetisch alten motorischen Zentren in der Haube, im Pons und in der Oblongata, welche die Fähigkeit zur Ausbildung differenzierter Bewegungen nicht besitzen, ruft in der Peripherie die Kontraktur hervor.

Pathologische Anatomie.

Die sklerotische Großhirnatrophie hat schon Bourneville als einen besonderen Krankheitsprozeß erkannt, welcher unter den Ursachen der Idiotie eine gewisse Bedeutung beansprucht. Sie ist bald nur über einzelne Hirnlappen, bald über eine ganze, mitunter auch über beide Großhirnhemisphären verbreitet und unterscheidet sich, wie von Bischoff besonders betont wird, von den meningitischen, encephalitischen und hydrocephalischen Hirnveränderungen durch das Fehlen von pathologischen Befunden in den Häuten, von Herden in der Substanz des Gehirns und von stärkeren Ventrikelerweiterungen. Ihre wichtigsten Kennzeichen sind die Volumensverminderung und die Konsistenzvermehrung des Hemisphärengewebes. Bischoff darf das Verdienst für sich in Anspruch nehmen, an zwei einschlägigen Fällen die ersten genaueren histologischen und faseranatomischen Untersuchungen vorgenommen zu haben. In seinen Beobachtungen war je eine Hemisphäre in toto verkleinert; nennenswerte histologische Veränderungen konnten aber nicht in ihnen nachgewiesen werden. Er nimmt an, daß die Volumensverminderung der Hemisphären nicht kongenitalen Ursprungs ist, sondern im postfötalen Leben erworben wird. Dafür spreche schon der akute Beginn der klinischen Erscheinungen in seinen wie in den meisten einschlägigen Fällen. Trotz der negativen histologischen Befunde hält er es in Anbetracht der akuten Initialerscheinungen in seinen Fällen für wahrscheinlich, daß die Erkrankung mit einer encephalitischen Affektion begann, welche auf eine Hemisphäre beschränkt blieb, hier aber diffus und auf alle Teile gleichmäßig einwirkte. Der pathologische Prozeß als solcher müsse zu vollkommner Heilung gelangt sein, und die betreffende Hemisphäre nur insofern geschädigt haben, als er ihre physiologische Weiterentwicklung hemmte und eine Disposition zur Epilepsie zurückließ. Bischoff stützt sich dabei auch auf Fälle, welche eine Mittelstellung zwischen den seinigen und solchen mit ausgesprochener Meningoencephalitis einnehmen. Insbesondere wird ein Fall von Schmaus erwähnt, der in den tieferen Rindenschichten und an der Grenze von Rinde und Mark zahlreiche Mastzellen aufwies, während die nervösen Parenchymbestandteile angeblich unverändert geblieben waren. In diesen Mastzellen sieht Schmaus die Überbleibsel entzündlicher Vorgänge, welche lange Zeit zurückliegen können. Auch in einem Falle von Jendrassik und Marie sei der ursprüngliche Entzündungsprozeß in den erkrankten Hirngebieten nur noch an einer geringen Gliavermehrung kenntlich gewesen. Die histopathologische Auffassung Bischoffs läßt sich also dahin präzisieren, daß die sklerotische Hemisphärenatrophie das Produkt einer abgelaufenen und zur Heilung gelangten entzündlichen Affektion ist, welche sich im akuten Stadium von vornherein über die ganze Hemisphäre ausdehnt. Bischoff nähert sich, wie wir gleich sehen werden, in der Deutung der Veränderungen einem schon früher von Wernicke für die lobäre Sklerose vertretenen Standpunkt.

Digitized by Google
Original from THE OHIO STATE UNIVERSITY
Generated on 2018-07-27 13:40 GMT / http://hdl.handle.net/2027/osu.32435056932478
Public Domain in the United States, Google-digitized / http://www.hathitrust.org/access_use#pd-us-google

Meine eignen Beobachtungen weichen von denjenigen Bischoffs in folgenden Punkten ab. Die bei der makroskopischen Betrachtung scheinbar ziemlich gleichmäßig geschrumpften Hemisphären wiesen bei der Zerlegung in Serienschnitte unscharf begrenzte Herde auf, in deren Bereich alle nervösen Parenchymbestandteile in hohem Grade geschädigt waren. Der Ausfall erwies sich hier fast völlig durch gliöse Ersatzwucherung gedeckt. Das wichtigste Krankheitszeichen der Hemisphären außerhalb der Herde war die diffuse Veränderung der Rinde mit besonderer Bevorzugung der dritten Schicht. Zwischen den Herden und dem diffus veränderten Cortex bestand in beiden Fällen eine Übergangszone. Daß wir in den Herden alte, von Substanzverlusten herrührende Narben vor uns haben, ist ohne weiteres klar. Die Substanzverluste sind wahrscheinlich auf die Einwirkung exogener Schädlichkeiten zurückzuführen, welche eine partielle Nekrose des Parenchyms herbeigeführt hatten. Nach der herrschenden Nomenklatur wird man sie deshalb als alte encephalitische Narben bezeichnen dürfen, obgleich der Prozeß auch im akuten Stadium einen vasculär-exsudativen Charakter nicht besessen hat. Zu einer anderen Auffassung zwingen dagegen die diffusen Rindenveränderungen. Hier wies das Vorhandensein frischer Abbauprodukte entschieden darauf hin, daß der Prozeß, wenn auch in abgeschwächter Form, noch im Gange war. Es entsteht die Frage, wie die Verschiedenartigkeit der Erscheinungen in Einklang zu bringen ist. Daß ein ursächlicher Zusammenhang vorhanden sein muß, dafür spricht außer dem Vorhandensein der Übergangszonen auch der Umstand, daß schon im Bereich der Herde selbst die Tendenz zu einer besonderen Beteiligung der dritten Schicht hervortritt. Wir berühren hier das alte Problem, wie die lobäre Sklerose in ihren pathologisch-anatomischen Manifestationen zu deuten ist. Es stehen sich da immer noch zwei Ansichten gegenüber, welche von Wernicke und Warda resp. von Cotard, Jendrassik und Marie vertreten worden sind. In seinem Lehrbuch der Gehirnkrankheiten setzt Wernicke bei der Besprechung der sklerotischen Prozesse in eingehender Weise auseinander, daß im Gehirn herdartige Veränderungen häufig mit dem Namen Sklerose bezeichnet werden, welche als umschriebene Atrophien aufgefaßt werden müssen. Das wesentliche Kennzeichen dieser circumscript atrophischen Bezirke sei der Parenchymausfall bei gleichzeitigem Persistieren des Gliagewebes. Es handle sich um partielle Nekrosen, die durch eine kontinuierliche Kette von Zwischenstufen mit den Totalnekrosen, die sich als vollkommene Defekte manifestieren, verknüpft sind. Die dem Untersucher vorliegenden Krankheitsprodukte seien nichts weiter als alte Narben, an denen sich Zeichen einer weiteren Progression nach Ablauf des floriden Krankheitszustandes nicht mehr nachweisen lassen. Das ist also annähernd dieselbe Auffassung, welche Bischoff für die sklerotische Hemisphärenatrophie ausgesprochen hat. — Im Gegensatz dazu nimmt Cotard an, daß die lobäre Sklerose der Ausdruck eines Degenerationsprozesses ist, welcher sich von einem primären Herde über ursprünglich intakte Gebiete fortpflanzt. Die Nervenelemente der Gehirnsubstanz werden sukzessiv durch eine Wucherung der pathologischen Wachstumsreizen ausgesetzten Neuroglia erdrückt. Gegenüber dem Einwand, daß in zahlreichen Fällen von lobärer und totaler Hemisphärensklerose die primären Veränderungen Cotards, bei denen ihm totale Defekte in Form von Cysten vorschwebten, vermißt werden, hat Marie darauf hingewiesen, daß selbst in derartigen Fällen

Digitized by Google
Original from THE OHIO STATE UNIVERSITY
Generated on 2018-07-27 13:40 GMT / http://hdl.handle.net/2027/osu.32435056932478
Public Domain in the United States, Google-digitized / http://www.hathitrust.org/access_use#pd-us-google

größere oder kleinere Hirngebiete nachweisbar sind, in deren Bereich die Sklerosierung am stärksten hervortritt. Von dort aus verbreite sie sich mit abnehmender Intensität nach allen Richtungen. Demnach käme auch in diesen Fällen das Endprodukt der lobären Sklerose auf dem Wege einer Vereinigung primärer und sekundärer Veränderungen zustande. Jendrassik und Marie haben auf Grund eigener histologischer Beobachtungen für die primären Veränderungen der lobären Sklerose einen vasculären Prozeß verantwortlich gemacht und die Vermutung ausgesprochen, daß die ausgedehnten sklerotischen Gebiete aus zahlreichen perivasculären Herdchen zusammenfließen. Sie fanden in ihren Fällen, daß die kleineren Gefäße verdickte Wandungen und stark erweiterte perivasculäre Lymphräume aufweisen. Ihre Angabe, daß diese Räume von einem weitmaschigen Netzwerk durchzogen werden und auf der einen Seite an die Hirnsubstanz, auf der anderen an die Außenwand des Gefäßes befestigt erscheinen, deutet darauf hin, daß sie stark erweiterte adventitielle Spalten vor sich hatten. Die Gefäße sollen infolge der allgemeinen Schrumpfung des Gewebes auch auf einen engeren Raum zusammengerückt sein und deswegen zahlreicher als in der Norm erscheinen. Wenn es gelinge, den Ort der initialen Veränderungen zu erkennen, dann lasse sich auch die primäre Lokalisation der Sklerose auf einen bestimmten Arterienbezirk konstatieren. Alle diese Momente sprechen nach ihrer Meinung für den vasculären Ursprung der lobären Sklerose, welche damit in die nächste Nachbarschaft einer Reihe anderer Prozesse rücke, welche als anatomisches Substrat der cerebralen Kinderlähmung bekannt sind (Cysten, porencephalische Defekte usw.). Freud, der in seiner ausgezeichneten Monographie über die infantile Cerebrallähmung auch die pathologische Anatomie der ihr zugrunde liegenden Veränderungen eingehend erörtert, betont, daß mit der Jendrassik-Marieschen Hypothese das Verhältnis der etwa primären lokalisierten Sklerose zu der sekundären, welche sich über eine Hemisphäre erstrecken kann, ganz ungeklärt bleibt. Die primäre Sklerose wäre von den kleinen Gefäßen abzuleiten, während sich die sekundäre nach der Gewebskontinuität ausbreiten müßte. Auch über die Art der primären vasculären Veränderungen gebe die Marieschen Hypothese keine klare Auskunft. Es bleibe die Frage offen, ob man an einen mechanischen Verschluß oder, wie Marie es andeutet, an die Wirkung von Entzündungserregern und deren Entzündungsprodukte in einem bestimmten arteriellen Gebiet zu denken habe, die von dort aus eine chronische schädigende Wirkung entfalten. Daß beide Vorstellungen ihre Schwierigkeiten bieten, wird von Freud mit Recht hervorgehoben. Dieser Autor weist dann auch noch auf einen eignen Fall hin, in dem die lobäre Sklerose als Endausgang einer Embolie der Arteria cerebri media zu erkennen war, und wo sie die Grenze des Arterienbezirkes trotz sehr langen Bestandes der Erkrankung nicht überschritten hatte. Diese Tatsache rechtfertige die Anschauung, daß die lobäre Sklerose nur als Endveränderung in Betracht kommt, daß sie auf die Natur der Initialläsion kein Licht zu werfen vermag, und daß ein „Prozeß" der lobären Sklerose aus der Reihe der initialen Krankheitsprozesse der infantilen Cerebrallähmung ausscheiden müsse. Mit dieser Auffassung kommt Freud den oben erwähnten Anschauungen Wernickes sehr nahe.

Eine vollständige Klärung aller für die Pathogenese der lobären Sklerose in Betracht kommenden Momente ist auch heute trotz zahlreicher Einzelbeobachtungen noch nicht erreicht. Daß die Auffassung Wernickes von der Herdbildung die

Digitized by Google
Original from THE OHIO STATE UNIVERSITY
Generated on 2018-07-27 13:40 GMT / http://hdl.handle.net/2027/osu.32435056932478
Public Domain in the United States, Google-digitized / http://www.hathitrust.org/access_use#pd-us-google

richtige ist, darüber sind sich wohl heute die meisten Autoren einig. Das Primäre ist sicher eine Nekrobiose der nervösen Parenchymbestandteile in einem mehr oder weniger ausgedehnten Hemisphärenbezirk. Sie ist in der überwiegenden Mehrzahl der Fälle nicht auf mechanische Faktoren, sondern auf die direkte Wirkung von Infektionserregern zurückzuführen. Wie schon erwähnt wurde, wird die Invasion von Krankheitserregern nur selten von exsudativen Gefäßprozessen im Sinne der alten Cohnheimschen Entzündungstheorie beantwortet. Das Parenchym zerfällt, ohne daß Glia und mesodermales Stützgewebe in ihrem Bestande und vitalen Reaktionsvermögen gestört zu werden brauchen. Die Malazie wird nur dann eine vollständige, wenn ein gewisser Intensitätsgrad des krankhaften Prozesses überschritten wird; erst dann resultieren vollkommene Organdefekte. Schon beim Einsetzen des Parenchymzerfalls tritt gleichzeitig mit der Bildung von Abräumzellen die reaktive Proliferation der Gliazellen mit der Bildung plasmareicher Astrozyten in Erscheinung, welche das Fasermaterial zur Narbenbildung liefern. So weit liegen die Dinge ziemlich klar. Die Frage ist nur, ob mit der Konsolidierung der Narbe der Prozeß vollkommen abgeschlossen ist. In dieser Hinsicht scheint die Auffassung Wernickes und seiner Anhänger doch etwas zu schematisch zu sein. Fälle wie die vorliegenden sprechen entschieden für die Auffassung, daß unter Umständen von den alten Narben eine weitere Progression von Veränderungen stattfinden kann, und daß demnach die Anschauungen Cotards und Maries in gewissem Sinne auch heute noch zu Recht bestehen. Zwei Momente nötigen in meinen Beobachtungen zu der Auffassung, daß sich der Prozeß von dem initialen und später vernarbten Fokus allmählich weiter ausgedehnt hat, nämlich erstens die schon erwähnten, auf einen permanenten Abbau nervöser Substanz hindeutenden und nur in den kranken Hemisphären nachweisbaren fettigen Produkte in der Glia und Adventitia der Gefäße, und zweitens die klinischen Tatsachen. Es ist zwar mißlich, Argumente so heterogener Art miteinander zu verquicken, aber die pathologisch-anatomischen Befunde werden von den Ergebnissen der klinischen Beobachtung in so eindringlicher Weise ergänzt, daß sie nicht ignoriert werden dürfen. In beiden Fällen setzt die Krankheit mit epileptischen Krämpfen ein, nach deren Ablauf die motorischen Ausfallserscheinungen nur schwach hervortreten; erst nach einer längeren Phase epileptischer Konvulsionen macht sich die Hemiplegie deutlich bemerkbar, deren ingraveszierender Charakter besonders im Falle L. unverkennbar ist. Das deutet doch entschieden darauf hin, daß eine räumliche Progression der krankhaften Veränderungen in der Rinde stattgefunden hat und stimmt mit der topographischen Seite der anatomischen Befunde vollkommen überein. Bezüglich ihres klinischen Verlaufes stehen die mitgeteilten Beobachtungen keineswegs vereinzelt da. Ähnliche Fälle sind von Osler, Marie, Wuillamier, Eulenburg, Freud und Rie und Köppen beschrieben worden. In der erwähnten Monographie hat Freud sich eingehend mit den kausalen Beziehungen der Epilepsie zur Lähmung beschäftigt. Er hebt hervor, daß im Gegensatz zu dem gewöhnlichen Verhalten, bei welchem die Epilepsie der Lähmung nachfolgt, Fälle beobachtet worden sind, bei denen das zeitliche Verhältnis umgekehrt ist. Den ersten Versuch einer Erklärung für dieses Verhalten haben Goodhart und Osler gemacht, indem sie die bei den Konvulsionen auftretenden kortikalen Hämorrhagien und Gewebsschädigungen für das Auftreten motorischer Ausfallserscheinungen verantwortlich machten. Nach ihrer Auffassung käme also die Epilepsie geradezu als ätiologischer Faktor für die

Digitized by Google
Original from THE OHIO STATE UNIVERSITY
Generated on 2018-07-27 13:40 GMT / http://hdl.handle.net/2027/osu.32435056932478
Public Domain in the United States, Google-digitized / http://www.hathitrust.org/access_use#pd-us-google

Lähmungserscheinungen in Betracht. Daß diese Auffassung unhaltbar ist, lehrt die Klinik der genuinen Epilepsie zur Genüge, denn es können lange Reihen schwerster Anfälle in kurzen Intervallen ablaufen, ohne Spuren einer Hemiplegie zu hinterlassen. Freud ist deshalb geneigt, epileptische Insulte und Lähmungserscheinungen als Äußerungen eines und desselben organischen Krankheitsprozesses aufzufassen. Mit jedem Aufflackern dieses Krankheitsprozesses komme Anfall und Lähmung zugleich zur Beobachtung, und man bedürfe nur einer Erklärung dafür, warum in einzelnen Fällen die Epilepsie um Jahre früher als die Lähmung erzeugt wird, während sonst die entgegengesetzte Reihenfolge besteht. Den Schlüssel zur Lösung der Frage sieht Freud in der Lokalisation des cerebralen Prozesses. Unter Anlehnung an die oben geschilderten Anschauungen Pierre Maries nimmt er — allerdings im Widerspruch zu seiner entschiedenen Stellungnahme für die Lehre Wernickes von der lobären Sklerose — an, daß Krankheitsprozesse im infantilen Hirngewebe nach Abschluß ihres akuten Stadiums einer chronischen Fortdauer und Verbreitung über benachbarte Hirngebiete fähig sind. Ist der ursprüngliche Sitz der Erkrankung ein „stummes" Rindengebiet, dann manifestiert sich der Prozeß zuerst nur durch epileptische Insulte; Lähmungserscheinungen bringt er erst dann hervor, wenn er die motorische Region erreicht hat. Folgerichtig geht Freud noch einen Schritt weiter, indem er die Existenz von Fällen postuliert, in denen sich die Erkrankung, wenn sie auf stumme Gebiete beschränkt bleibt, während der ganzen Lebensdauer des Patienten nur in epileptischen Insulten äußert. Das seien die paradoxalen Fälle von cerebraler Kinderlähmung ohne greifbare Lähmungssymptome. Die anatomischen Befunde meiner Fälle verleihen den Anschauungen Freuds eine neue Stütze. Sie geben uns aber über den Rahmen seiner Ausführungen hinaus für eine anatomische Gruppe auch noch einen gewissen Aufschluß darüber, wie sich der Gehirnprozeß fortpflanzt. Wir sehen deutlich, daß er an seiner ersten Angriffsstelle die ganze Hemisphärenwand durchdringt, sich weiterhin aber nur in der Rinde ausbreitet und hier die Neigung besitzt, die dritte Schicht in besonders hohem Grade zu schädigen. Es liegt mir fern, behaupten zu wollen, daß alle Fälle von cerebraler Kinderlähmung mit initialen Konvulsionen und konsekutiven Lähmungserscheinungen das gleiche anatomische Substrat besitzen, daß aber unter denjenigen, welche in der Literatur als Hemisklerosen und Hemiatrophien beschrieben worden sind, mancher gleichartige Fall vorhanden sein mag, ist recht wahrscheinlich (Beobachtungen von Bischoff und Salgo). Es bleibt dann aber immer noch die wichtige Frage zu beantworten, welcher Art der histogenetische Zusammenhang der vorhandenen Veränderungen ist. Wie kommt es, daß der initiale, fast das gesamte Parenchym der Hemisphärenwand zerstörende Prozeß sich in seiner weiteren Ausbreitung nur auf die Rinde und hier wieder vornehmlich auf die dritte Schicht beschränkt? Der Einwand, daß wir es hier doch vielleicht mit zwei voneinander unabhängigen und nur zufällig miteinander verknüpften Befunden zu tun haben, wird durch die Tatsache leicht widerlegt, daß gewisse Eigentümlichkeiten der diffusen Rindenveränderung sich bereits im Herdgebiet geltend machen. Welche Faktoren die besondere Beteiligung der dritten Schicht herbeigeführt haben, läßt sich mit Sicherheit nicht sagen. Gewisse Umstände deuten aber darauf hin, daß die epileptischen Insulte resp. die sie begleitenden Spannungszustände in der Rindensubstanz für die eigenartige Ausbreitung des Prozesses nicht

Digitized by Google
Original from THE OHIO STATE UNIVERSITY
Generated on 2018-07-27 13:40 GMT / http://hdl.handle.net/2027/osu.32435056932478
Public Domain in the United States, Google-digitized / http://www.hathitrust.org/access_use#pd-us-google

bedeutungslos gewesen sind und vielleicht im Sinne eines Circulus vitiosus gewirkt haben. Dabei ist es ziemlich gleichgültig, ob man sich vorstellt, daß die mit den Konvulsionen verbundene Rindenschwellung eine verlängerte Wirksamkeit der die initialen Herde hervorrufenden Noxe zur Folge gehabt hat, oder ob man den Konvulsionen eine selbständigere Rolle zuweist. Der Circulus vitiosus wird dadurch geschaffen, daß mit jedem Anfall der Boden für die weitere Ausdehnung des Prozesses geebnet und mit jeder weiteren Zerstörung von Gehirnsubstanz die Neigung zu Krampfanfällen erhöht wird. Diese Auffassung der Dinge nähert sich also der alten Oslerschen Anschauung, weicht jedoch in dem prinzipiell wichtigen Punkte von ihr ab, daß sie eine primäre organische Veränderung (Encephalitis im ätiologischen Sinne) als Voraussetzung für die klinischen Initialerscheinungen annimmt, während Osler das Primäre in den epileptischen Anfällen selbst und den hypothetischen Hämorrhagien sah. Daß für die Ausbreitung des Prozesses in der Lamina pyramidalis bestimmte histologische Eigenschaften dieser Schicht verantwortlich zu machen sind, liegt auf der Hand. Das Moment der gröberen und feineren Vascularisation kommt nicht in Betracht, denn in dieser Hinsicht unterscheiden sich die oberflächlichen und tiefen Schichten des Cortex kaum voneinander. Eine Sonderstellung nimmt die dritte Schicht nur hinsichtlich ihrer plasmatischen Grundsubstanz und gewisser Eigenschaften ihrer Parenchymbestandteile ein. Wir wissen, daß ihr Gehalt an gliösen Fasern dem Stratum zonale und auch noch der äußeren Körnerschicht gegenüber ein sehr geringer ist. In ihren tieferen Lagen verschwinden die Weigertschen Gliafasern fast vollkommen. In dieser Hinsicht steht die dritte Schicht mit der vierten und fünften auf annähernd gleichem Niveau. Erst in der sechsten Schicht nehmen in der Nachbarschaft der Markkegel die Gliafasern an Zahl wieder zu. Von den tieferen Schichten unterscheidet sich aber die dritte durch ihren erheblich geringeren Gehalt an markhaltigen Nervenfasern. Bis zur vierten Schicht, welche im Markfaserbilde dem äußeren Baillargerschen Streifen entspricht, reicht das Rindenweiß. Bis zu dieser Schicht ist die Rindensubstanz von den dicht gebündelten Radien, dem interradiären Geflecht, und grobfaserigen Tangentialstreifen durchsetzt, welche ihr an sich schon eine gewisse Derbheit und Widerstandsfähigkeit gegen mechanische Überdehnungen verleihen. Die dritte Schicht bildet das Hauptareal des Rindengraus. Sie enthält an markhaltigen Nervenfasern nur noch die Ausläufer der Radien und ein sehr locker angeordnetes Material vorwiegend tangential orientierter Elemente, welche sich stellenweise zu einem Käs-Bechterewschen Streifen verdichten. Dafür ist die Menge der in ihr vorhandenen marklosen Fäserchen und der z. T. auch aus den tieferen Schichten kommenden Dendritenverzweigungen gegenüber den benachbarten eine ganz außerordentlich große. Diese feinsten nervösen Elemente nehmen einen sehr beträchtlichen Teil des vorhandenen Raumes ein und verhalten sich mechanischen Schädigungen gegenüber viel labiler als die nervösen Elemente der tieferen Schichten. Dieser Umstand allein begründet eine besondere Empfindlichkeit der Lamina pyramidalis, welche für die Rindenpathologie nicht bedeutungslos sein kann. Im engsten Zusammenhang mit der Eigenart der nervösen Parenchymbestandteile steht aber noch eine weitere Eigenschaft dieser Schicht, welche darin besteht, daß die plasmatischen Gliastrukturen in ihr von besonderer Zartheit sind. Die Glia bildet unter normalen Verhältnissen hier ein außerordentlich

Digitized by Google
Original from THE OHIO STATE UNIVERSITY
Generated on 2018-07-27 13:40 GMT / http://hdl.handle.net/2027/osu.32435056932478
Public Domain in the United States, Google-digitized / http://www.hathitrust.org/access_use#pd-us-google

feinmaschiges, schwer differenzierbares Plasmareticulum mit eingestreuten Kernen. Sie bildet die „graue Netzsubstanz" im engeren Sinne. Nissl hat sie seinerzeit als einen von den Ganglienzellen unabhängigen nervösen Gewebsbestandteil gedeutet. Neuere Forschungen, unter denen diejenigen Helds an erster Stelle stehen, führten aber zu der Annahme, daß das Grau, soweit es nicht aus marklosen Nervenfäserchen und Dendritenverästelungen besteht, gliöser Herkunft sein muß. Leider besitzen wir zur Darstellung dieser gliogenen Grundsubstanz kein ausreichendes, geschweige denn elektives Verfahren. Von den sogenannten Gliafärbungen bringen sie die meisten nur sehr fragmentarisch, manche auch gar nicht zu Gesicht. Das letztere gilt besonders von der elektiven Färbung Weigerts, welche durch eine energische Differenzierungsprozedur gerade die plasmatischen Bestandteile vollkommen auslöscht. Am meisten eignen sich zu ihrer Darstellung Hämatoxylinfärbungen an uneingebettetem Material[1]).

Wie Spielmeyer schon im Jahre 1907 mit Hilfe der einfachen Nisslfärbung gezeigt hat, führen pathologische Prozesse häufig zu einer Vergröberung der das Reticulum zusammensetzenden Bälkchen. Am pathologischen Objekt tritt dann das syncytiale Gefüge der Substanz deutlicher in Erscheinung wie unter normalen Verhältnissen. Das gilt aber vornehmlich für das Rückenmark und Nachhirn. Bezüglich der Hirnrinde ist unsere Kenntnis der feinsten Plasmastrukturen leider eine noch sehr lückenhafte. Was man von ihrer Existenz und ihrem mit unseren bisherigen Mitteln erkennbaren Bau weiß, hat Alzheimer in seiner klassischen Arbeit über die pathologische Neuroglia klar zum Ausdruck gebracht. Er betont, daß sich das Gliareticulum in den oberflächlichsten Schichten der Hirnrinde am leichtesten darstellen läßt. „Man kann hier leicht mit vielerlei Methoden eine netzartig angeordnete Substanz darstellen, durch deren Maschen die Markfasern hindurchziehen und in deren Balken die Gliafasern eingelagert sind." Die gliogene Herkunft dieses Netzes werde dadurch erwiesen, daß die geringen Plasmaanhäufungen, welche um die Gliakerne herumliegen, mit den Netzbälkchen zusammenhängen und sich in ihnen verlieren, ohne daß eine Zellgrenze festzustellen wäre. Alzheimer erwähnt auch die Verschiedenartigkeit dieser Strukturen an verschiedenen Stellen der Hirnrinde. In den beiden äußersten Schichten läßt sich das Netz deshalb, weil es hier etwas grobmaschiger ist, besser erkennen. In Übereinstimmung mit Held neigt Alzheimer zu der Annahme, daß das plasmatische Reticulum der Glia chemisch von dem gewöhnlichen Zellprotoplasma abweicht, und daß es morphologisch mit den Golgi- und Füllnetzen Bethes zum Teil identisch ist. An Abbauvorgängen nehmen die retikulären Gliastrukturen nach seiner Meinung keinen wesentlichen aktiven Anteil, woraus er schließt, daß sie nur die Aufgabe einer Hüll- und Stützsubstanz zu erfüllen haben. Neuere Forschungen haben uns in der Kenntnis dieses schon wegen seiner räumlichen Ausdehnung bedeutsamen Rindenbestandteils leider nicht viel weiter gebracht. Man weiß jetzt, daß die Bälkchen des Netzes sich unter mannig-

[1]) Zur Darstellung der plasmatischen Glia an pathologischen Objekten bediene ich mich vorzugsweise der Farben von Mallory und Held. Gefrierschnitte werden in den verdünnten Farblösungen in der Wärme stark überfärbt und dann mit schwacher Pyridinlösung differenziert. Neuerdings haben mir Färbungen mit einer neuen, Gallussäure enthaltenden Hämatoxylinmischung brauchbare Resultate ergeben. Die Methode werde ich später bekannt geben.

Digitized by Google
Original from THE OHIO STATE UNIVERSITY
Generated on 2018-07-27 13:40 GMT / http://hdl.handle.net/2027/osu.32435056932478
Public Domain in the United States, Google-digitized / http://www.hathitrust.org/access_use#pd-us-google

faltigen pathologischen Bedingungen vergröbern und eine Art Fragmentation erfahren können. Fankhauser hat auf derartige Veränderungen bei der progressiven Paralyse und der senilen Demenz hingewiesen. Ich selbst habe auf primäre Veränderungen des Netzes bei der Entstehung der senilen Drusen aufmerksam gemacht und an anderer Stelle gelegentlich betont, daß Fragmentations- und Schwellungsvorgänge in seinen Bälkchen einen wesentlichen Anteil an den Veränderungen haben, welche auf einer gewissen Höhe der Entwicklung das Bild des sogenannten spongiösen Rindenschwundes hervorrufen. Im allgemeinen sind aber unsere Kenntnisse vom Bau dieser für die gesamte Organisation des Cortex sicher ungemein wichtigen Substanz leider noch recht lückenhaft, und so lassen sich auch über ihre Funktion nur Vermutungen äußern. Die oben geschilderte Ansicht Alzheimers, daß die Netzstrukturen lediglich als Stützsubstanz wirken, teile ich deshalb nicht, weil ihr enger Zusammenhang mit den Golginetzen und den Betheschen Füllnetzen darauf hinzudeuten scheint, daß wir es mit einem für die Ernährung der feinsten Parenchymbestandteile wichtigen Apparat zu tun haben. Auch meine Erfahrungen an pathologischen Objekten stimmen insofern nicht ganz mit denjenigen Alzheimers überein, als ich wiederholt eine Durchsetzung und Bestäubung der Netzbälkchen mit feinsten Abbauprodukten beobachtet habe, welche zum Teil typische Fettreaktion aufweisen, zum Teil aber auch eine bemerkenswerte Affinität zu Anilinfarbstoffen und sauren Hämatoxylinlösungen besitzen. Auch die an normalen Präparaten häufig zu beobachtende Tatsache, daß gerade die feinsten marklosen Nervenfäserchen und Dendritenausläufer mit der Substanz der Bälkchen verschmolzen erscheinen, kann in dem angedeuteten Sinne verwertet werden.

In der starken räumlichen Entfaltung grauer Netzsubstanz besitzt die dritte Schicht gegenüber den benachbarten eine Eigenschaft, welche ihr zusammen mit der Zartheit der in ihr enthaltenen Parenchymbestandteile eine besondere Vulnerabilität bei den verschiedenartigsten diffusen Rindenprozessen zu verleihen scheint; denn auch bei der progressiven Paralyse und bei der senilen Demenz, ja sogar bei der juvenilen Form der amaurotischen Idiotie läßt sich gelegentlich eine besonders schwere Beteiligung des Außencortex konstatieren. Bei den vorliegenden Fällen von sklerotischer Hemisphärenatrophie findet die Annahme einer besonderen Vulnerabilität dieser Schicht auch noch darin eine objektive Stütze, daß neben der Vergröberung des Reticulums Fragmentationserscheinungen an den Bälkchen und damit die Übergänge zu einem spongiösen Schwunde zu beobachten waren. Wie schon oben angedeutet wurde, hege ich nun die Vermutung, daß die mit den zahlreichen epileptischen Insulten regelmäßig wiederkehrenden Stauungs- und Schwellungszustände in den feinsten intraplasmatischen Lymphwegen auf diese Schicht eine besonders deletäre Wirkung ausüben, weil wegen der Zartheit und Weichheit des Gewebes der Ausdehnungskoeffizient hier ein größerer als in der Nachbarschaft sein muß. Das Zustandekommen von Kontinuitätstrennungen feinster Art wird dadurch verständlich. Daß das schädigende Moment der epileptischen Insulte für sich allein zur Erklärung der Rindenbefunde nicht ausreicht, liegt freilich auf der Hand, denn sonst müßten wir ja bei allen mit zahlreichen Konvulsionen einhergehenden Fällen von Epilepsie und besonders bei solchen, die im Status epilepticus enden, Rindenprozesse von ähnlicher Beschaffenheit antreffen. Das ist aber nicht der Fall, denn wenn auch bei den typischen Fällen von genuiner Epilepsie sklerotische Rin-

Digitized by Google
Original from THE OHIO STATE UNIVERSITY
Generated on 2018-07-27 13:40 GMT / http://hdl.handle.net/2027/osu.32435056932478
Public Domain in the United States, Google-digitized / http://www.hathitrust.org/access_use#pd-us-google

denveränderungen sehr häufig vorkommen, so weichen sie doch — abgesehen von der Ammonsformation — hinsichtlich ihrer Intensität und Schichtenlokalisation erheblich von den vorliegenden Fällen ab. Es liegt mir also fern, die Veränderungen der sklerotischen Hemisphärenatrophie mit denjenigen der genuinen Epilepsie identifizieren oder behaupten zu wollen, daß die bestehenden Unterschiede nur als graduelle Differenzen wesensgleicher Prozesse aufzufassen sind. Aber es kann doch eine gewisse Verwandtschaft zwischen beiden bestehen, denn man muß sich darüber klar sein, daß die pathologische Anatomie der genuinen Epilepsie trotz aller Bestrebungen der Forscher ein bisher nur mit geringem Erfolg durchforschtes Gebiet ist, und daß speziell auf das Verhalten der plasmatischen Glia und die Beteiligung der einzelnen Rindenschichten bisher nur wenig geachtet worden ist. Die Befunde bei meinen Fällen können vielleicht für die pathologische Anatomie der gewöhnlichen Epilepsie eine heuristische Bedeutung erlangen. Jedenfalls wäre es eine dankenswerte Aufgabe, an einem großen Material von Epileptikergehirnen speziell die Frage der Schichtenbeteiligung in Angriff zu nehmen[1]). Daß eine derartige Forschungsrichtung auch für die Klinik nicht bedeutungslos wäre, liegt auf der Hand, denn wenn der Nachweis gelänge, daß die rezeptive, sensorische Außenzone der Rinde als das primär geschädigte Gebiet zu betrachten ist, dann würde es auch keine großen Schwierigkeiten mehr bereiten, die mannigfaltigen symptomatologischen Manifestationen der Epilepsie, die Absencen, Dämmerzustände und Konvulsionen auf eine einheitliche Formel zu bringen.

Auf einen weiteren Umstand ist hier noch hinzuweisen, der das Weiterflackern des von den primären Herden ausgehenden Prozesses bei unseren Fällen begünstigt haben mag: das ist das kindliche Lebensalter der Kranken. Gerade die Erfahrungen bei der lobären Sklerose geben der Annahme, daß das kindliche Gehirn gegenüber exogenen Schädlichkeiten auf besondere Weise reagiert, eine Stütze. Welche histologische Eigenschaften im kindlichen Cortex die Neigung zur räumlichen Expansion ursprünglich fokaler Prozesse begünstigen, läßt sich mit Sicherheit nicht angeben. Es ist möglich, daß sie mit der Myelogenie in Zusammenhang stehen, und daß mit der fortschreitenden Reifung und Myelinanreicherung die Resistenz des Organs gegen gewisse Schädlichkeiten zunimmt. Das völlige Intaktbleiben der Areae striatae in unseren Fällen läßt sich als Argument in diesem Sinne verwenden. Wir sahen, daß der diffuse Rindenprozeß, insbesondere die Verödung der Lamina pyramidalis in beiden Fällen fast mit mathematischer Schärfe an der Sehrindengrenze abschneidet. Das Moment der Blutversorgung kann als Grund dafür

[1]) Alzheimer, welchem wir umfangreiche und eingehende Untersuchungen über Veränderungen der Epileptikerrinde verdanken, hat auf den starken Ausfall der Tangentialfasern im Stratum zonale und den graduell geringeren, aber konstanten Untergang von Parenchymelementen (Ganglienzellen und Nervenfasern) in den benachbarten Schichten hingewiesen. Auch Moriyasu hat mit Hilfe meiner Silbermethode eine erhebliche Lichtung der feineren Nervenfäserchen — der Verf. spricht von extrazellulären Fibrillen — in den Außenschichten der Rinde konstatiert, während er an den Ganglienzellen vorwiegend qualitative Veränderungen (körnigen Fibrillenzerfall) ohne nennenswerte Verminderung ihrer Zahl beobachtet haben will. Mit diesen Befunden ließe sich die Annahme näherer Beziehungen zwischen dem epileptischen und dem der Hemiatrophie zugrunde liegenden Rindenprozeß stützen, wenn sie Anspruch auf Gesetzmäßigkeit erheben dürften. Das kann man aber auf Grund des bisher durchforschten Materials noch nicht behaupten.

Digitized by Google
Original from THE OHIO STATE UNIVERSITY
Generated on 2018-07-27 13:40 GMT / http://hdl.handle.net/2027/osu.32435056932478
Public Domain in the United States, Google-digitized / http://www.hathitrust.org/access_use#pd-us-google

nicht in Betracht kommen, denn wenn auch das Kapillarnetz der Regio calcarina etwas dichter als in den benachbarten Rindenpartien ist, so kann das doch die Schärfe der Grenzen nicht erklären; noch weniger läßt sich die grobe Arterientopographie in diesem Sinne verwenden, lag doch im ersten Falle der Hauptfokus des primären Gewebszerfalls im Vascularisationsgebiet der Arteria cerebri post., welche die Sehrinde mitversorgt. Für die Erklärung dieser merkwürdigen Tatsache läßt sich kaum eine andere Eigenschaft der Sehrinde in Anspruch nehmen als ihre tektonische Sonderstellung, welche in der frühen Markreifung, der geringen Breite der Lamina pyramidalis und in ihrem hohen Markfasergehalt zum Ausdruck kommt. Vergleiche von Markscheiden- und Fibrillenpräparaten aus dieser Gegend lehren, daß das Verhältnis von markhaltigen zu marklosen Nerven das umgekehrte wie im spät reifenden Cortex ist, daß nämlich die myelinhaltigen Elemente gegenüber den marklosen im Außencortex quantitativ stark prävalieren. Diese Eigenschaft kann die größere Widerstandsfähigkeit der Calcarinalippen einigermaßen verständlich machen und umgekehrt auch Licht auf die Faktoren werfen, welche die schichtförmige Ausbreitung des Prozesses in den markärmeren und breiteren Rindenzonen begünstigen. Das Freibleiben der Area striata ist gewissermaßen eine Probe aufs Exempel für die Richtigkeit der oben durchgeführten Betrachtungen.

Einige Worte wären noch über das Zustandekommen der Volumensverminderung an den erkrankten Hemisphären zu sagen. Bischoff nimmt für seine Fälle an, daß die initiale encephalitische Affektion trotz ihres relativ kurzen Bestehens und ihrer Tendenz zu vollkommner Ausheilung die physiologische Weiterentwicklung der betreffenden Großhirnhälfte gehemmt habe. Wir haben oben gesehen, daß seine Anschauungen mit dem klinischen und anatomischen Verlauf unserer Fälle nicht vereinbar sind. Man könnte aber trotzdem den Gedanken für plausibel halten, daß das Vorhandensein von Herden oder diffusen Rindenveränderungen in einer kindlichen Hemisphäre eine allgemeine Wachstumshemmung aller Teile zur Folge habe. Geht man aber den Dingen etwas tiefer auf den Grund, dann sieht man, daß eine Hypoplasie im gewöhnlichen Sinne, d. h. eine gleichmäßige Wachstumshemmung, gar nicht vorliegt. Dagegen spricht vor allem die Tatsache, daß die den Hirnschenkelfuß passierenden Projektionssysteme auf der kranken Seite dasselbe Volumen wie auf der gesunden haben. Läge eine Wachstumshemmung vor, so müßten die zentrifugalen Projektionssysteme auf der geschädigten Seite nach Maßgabe der allgemeinen Volumensreduktion der kranken Hemisphäre verkleinert sein. Die Volumensgleichheit dieser Systeme auf beiden Seiten beweist, daß von einer Wachstumshemmung im gewöhnlichen Sinne nicht die Rede sein kann. Die „Atrophie" ist im wesentlichen das Produkt systematischer Degenerationsprozesse. Der primäre Ausfall der dritten Rindenschicht, welcher an sich für die räumliche Verkleinerung der Hemisphäre nicht viel bedeutet, hat in den Projektions- und Assoziationssystemen einen so beträchtlichen Faserausfall herbeigeführt, daß dieser für die Erklärung des Befundes ausreicht. Ein physiologischer Faktor kommt aber noch hinzu, von dem man annehmen darf, daß er an einem vorzeitigen Stillstand der Oberflächenentfaltung des äußeren Rindensaumes mitgewirkt hat; das ist der Ausfall des ganzen sensorischen Rindenapparates. Die Zerstörung der sensiblen Endausbreitungen im Cortex muß wie ein von der Natur angestelltes Guddensches Experiment gewirkt und mit dem Schichtenprozeß

Digitized by Google
Original from THE OHIO STATE UNIVERSITY
Generated on 2018-07-27 13:40 GMT / http://hdl.handle.net/2027/osu.32435056932478
Public Domain in the United States, Google-digitized / http://www.hathitrust.org/access_use#pd-us-google

zusammen das Oberflächenwachstum des Cortex aufgehalten haben. Dadurch ist auch auf die Entfaltung der intakten tieferen Schichten ein mechanisch wirkender Widerstand insofern ausgeübt worden, als deren Ganglienzellen und Nervenfasern nicht mehr den ihrer normalen Entfaltung adäquaten Raum erhielten. So finden wir denn in den tiefen Schichten der atrophischen Hemisphäre in der Flächeneinheit mehr Ganglienzellen als auf der gesunden Seite, eine Tatsache, die sich besonders in der Area gigantopyramidalis an den Riesenpyramiden in eindringlicher Weise geltend macht. Aus dem Gesagten geht hervor, daß die von Heinrich Vogt für das fötale Gehirn aufgestellte These von der endogenetischen Selbständigkeit der Gehirnteile auch für das postfötale Leben des Kindes Geltung beanspruchen darf. Betrachtet man die Dinge von der physiologischen Seite, so gelangt man zu dem Ergebnis, daß an der Verkleinerung der Hemisphäre ein ähnlicher Faktor mitwirkt, welcher die Hypoplasie der gelähmten Körperhälfte begünstigt, nämlich der Ausfall des in den sensiblen Bahnen laufenden Wachstumsreizes.

Literaturverzeichnis.

Alzheimer, A., Histologische Studien zur Differentialdiagnose der progressiven Paralyse. Histologische und histopathologische Arbeiten. Bd. I. 1904.

— Beiträge zur Kenntnis der pathol. Neuroglia usw. Histologische und histopathologische Arbeiten. Bd. III. 1910.

— Beitrag zur pathologischen Anatomie der Epilepsie. Monatsschr. f. Psych. u. Neurol. *4*, S. 345.

— Referat über anatomische Untersuchungen an 63 Epileptikergehirnen. Neurol. Zentralbl. 1907, Nr. 10.

Bielschowsky, Max, Zur Kenntnis der Alzheimerschen Krankheit (präsenilen Demenz mit Herdsymptomen). Journ. f. Psychol. u. Neurol. *18*, Ergänzungsheft 1, 273. 1912.

Brodmann, Physiologie des Gehirns in der „Neuen Deutschen Chirurgie" von Bruns. Stuttgart 1914.

Bischoff, Cerebrale Kinderlähmung nach Sehhügelblutung. Jahrbuch f. Psych. u. Neurol. *16*. 1897.

— Über die sogenannte sklerotische Hemisphärenatrophie. Wiener klin. Rundschau *15*. 1901.

Cajal, Studien über die Hirnrinde des Menschen. II. Heft: Die Bewegungsrinde. Leipzig 1900.

— Histologie du Système nerveux. Paris 1909.

Cotard, Etude sur l'atrophie cérébrale. Thèse de Paris 1868.

Dejerine, J., Anatomie des centres nerveux. Paris 1895.

Förster, O., Die Kontrakturen bei Erkrankung der Pyramidenbahnen. Berlin 1906.

Freud, Die infantile Cerebrallähmung. Wien 1897. Aus Nothnagel: Spezielle Pathologie und Therapie.

Höstermann, E., Cerebrale Lähmung bei intakter Pyramidenbahn. Archiv f. Psych. *49*, 40. 1912.

Jakob, Chr., Über die Uquibität der sensomotorischen Doppelfunktion der Hirnrinde. Journ. f. Psychol. u. Neurol. *19*, Ergänzungsheft 1 u. 2, 379. 1912.

— Das Menschenhirn. I. Teil. München, Verlag Lehmann, 1911.

— Vom Tierhirn zum Menschenhirn. I. Teil. München 1911.

Jendrassik et Marie, Contribution à l'étude de l'hémiatrophie cérébrale par sclérose lobaire. Arch. de Phys. *5*. 1885.

Kappers, A., The Phylogenesis of the Palaeo-Cortex and Archi-Cortex, compared with the Evolution of the Visual Cortex. Arch. of Neurol. and Psychiatr. *4*. 1909.

Kolmer, W., Beitrag zur Kenntnis der motorischen Hirnrindenregion. Archiv f. mikr. Anat. u. Entwicklungsgesch. *57*. 1901.

Digitized by Google
Original from THE OHIO STATE UNIVERSITY
Generated on 2018-07-27 13:40 GMT / http://hdl.handle.net/2027/osu.32435056932478
Public Domain in the United States, Google-digitized / http://www.hathitrust.org/access_use#pd-us-google

Marie et Guillain, Lésion ancienne du noyau rouge. Nouv. Iconographie de la Salpêtrière. 1903.
Marie, P., Hémiplegie cérébrale infantile et maladies infectieuses. Prog. méd. 1885.
— Note sur l'étiologie de l'épilepsie. Prog. méd. 1887. Nr. 44.
v. Monakow, Gehirnpathologie. Aus Spezielle Pathologie und Therapie von Nothnagel. Wien 1905.
Moriyasu Renkichi, Über Fibrillenbefunde bei Epilepsie. Archiv f. Psych. *44*, 84. 1908.
Nissl, F., Zur Histopathologie der paralytischen Rindenerkrankung. Histologische und histopathologische Arbeiten. Bd. I. 1904.
— Die Großhirnanteile des Kaninchens. Arch. f. Psych. *52*, 867. 1913.
— Zur Lehre der Lokalisation in der Großhirnrinde des Kaninchens. I. Teil. Völlige Isolierung der Hirnrinde beim neugeborenen Tiere. Sitzungsber. der Heidelberger Akademie der Wissenschaften 1911.
Redlich, Über Halbseitenerscheinungen bei der genuinen Epilepsie. Arch. f. Psych. *41*. 1906.
Rothmann, M., Das Problem der Hemiplegie. Berliner klin. Wochenschr. 1902. Nr. 17 u. 18.
Spielmeyer, W., Von der protoplasmatischen und faserigen Stützsubstanz des Zentralnervensystems. Arch. f. Psych. *42*, 303. 1907.
— Hemiplegie bei intakter Pyramidenbahn (intrakortikale Hemiplegie). Münch. med. Wochenschrift *53*, 1404. 1906.
Strümpell, A., Über diffuse Hirnsklerose. Archiv f. Psych. *9*, 268. 1879.
Vogt, O., Die myeloarchitektonische Felderung des menschlichen Stirnhirns. Journ. f. Psychol. u. Neurol. *15*. 1910.
— Demonstration von Präparaten eines Falles von Pseudobulbärparalyse mit Astasie-Abasie. Neurol. Centralbl. 1911. Nr. 23.
Vogt, H., Über die Anatomie, das Wesen und die Entstehung mikrocephaler Mißbildungen. Arbeiten aus dem hirnanatom. Institut in Zürich. Wiesbaden 1905. Bergmann.
Warda, Beiträge zur Histopathologie der Großhirnrinde. Deutsche Zeitschr. f. Nervenkrankh. 7. 1895.

Tafel-Erklärung.

Tafel 1.

Figur 1 und 2. Oberfläche der Großhirnhemisphären von Fall 1. Die rechte Hemisphäre ist beträchtlich verkleinert und ihre Windungen sind im Übergangsgebiet des Parietal- zum Occipitallappen besonders stark geschrumpft. In Figur 2 ist die Einsenkung dieses Gebietes deutlich erkennbar.

Figur 3. Frontalschnitt im Bereich der Impression des r. Parietallappens. Der Hirnschenkelfuß der atrophischen rechten Seite ist von gleicher Stärke wie derjenige der linken Seite; dagegen ist die Flächenausdehnung des r. Thalamus viel geringer als links. Auch die Windungen und das tiefe Mark der r. Hemisphäre sind beträchtlich verkleinert.

Figur 4. Zellpräparat aus dem oberen Scheitelläppchen der r. Hemisphäre. (Impressionsgebiet.) Färbung mit Kresylviolett. Vergr. 50fach. Zellarmut der gesamten Rinde; am stärksten tritt der Zellausfall in der Lamina pyramidalis (III. Schicht im Schema Brodmanns) hervor.

Figur 5. Silberpräparat aus der Area gigantopyramidalis (Beinregion). Enormer Zellausfall in der Lamina III. Im Gegensatz dazu steht die gute Besetzung der II. Schicht (Lamina granularis externa) und der V. Schicht (Lamina ganglionaris), welche hier die Beetzschen Riesenpyramiden enthält. Diese Beetzschen Zellen stehen gedrängter als unter normalen Verhältnissen. Die VI. Schicht (Lamina multiformis) hebt sich auf dieser Abbildung nicht gut ab. Färbung Bielschowsky. Vergr. 50fach.

Tafel 2.

Figur 1—4. Frontalschnitte durch das ganze Gehirn von Fall 1. Weigertsche Markscheidenfärbung. Vergr. 1,25: 1. Genaue Beschreibung im Text.

Digitized by Google
Original from THE OHIO STATE UNIVERSITY
Generated on 2018-07-27 13:40 GMT / http://hdl.handle.net/2027/osu.32435056932478
Public Domain in the United States, Google-digitized / http://www.hathitrust.org/access_use#pd-us-google

Tafel 3.

Figur 1—2. Frontalschnitte aus der Weigert-Serie von Fall 1. Fortsetzung. Vergr. 1,25: 1. Beschreibung im Text.

Figur 3. Hemisphären des Großhirns von Fall 2. Betrachtung von oben. Starke Schrumpfung der Stirnwindungen auf der kranken linken Seite.

Figur 4. Gehirnbasis von Fall 2. Verkürzung der linken Großhirnhemisphäre. Die Kleinhirnhemisphären sind von gleicher Raumentfaltung und von symmetrischer Gestalt.

Tafel 4.

Figur 1. Frontalschnitt durch den hinteren Teil der Stirnlappen von Fall 2. Die starke Schrumpfung der linken Stirnwindungen tritt schon bei makroskopischer Betrachtung bei Vergleich mit der gesunden Seite sehr prägnant hervor. Die Zerstörung der III. Schicht manifestiert sich in den linken Stirnwindungen durch das Vorhandensein langer Spalten in der äußeren Rindenzone.

Figur 2—4. Frontalschnitte durch das ganze Gehirn von Fall 2. Aus einer Weigert-Serie. Markscheidenfärbung. Vergr. 1,25: 1. Beschreibung im Text.

Tafel 5.

Figur 1—3. Frontalschnitte aus der Weigert-Serie von Fall 2. Fortsetzung. Vergr. 1,25: 1. Beschreibung im Text.

Figur 4. Rindenschnitt aus der Regio gigantopyramidalis (Beinregion) von Fall 2. Färbung mit Hämatoxylin-Säurefuchsin. Vergr. 50fach. Man erkennt den starken Zellausfall in der Lamina pyramidalis und die spongiöse Zerklüftung ihrer Grundsubstanz. Die Beetzschen Zellen der Lamina ganglionaris sind gut erhalten geblieben und stehen dichter als unter normalen Verhältnissen. In der VI. Schicht entspricht die Besetzung mit Ganglienzellen dem normalen Bilde. Das Strat. zon. ist verbreitert und durch Gliafasern verfilzt.

Digitized by Google
Original from THE OHIO STATE UNIVERSITY
Generated on 2018-07-27 13:40 GMT / http://hdl.handle.net/2027/osu.32435056932478
Public Domain in the United States, Google-digitized / http://www.hathitrust.org/access_use#pd-us-google

Generated on 2018-07-27 13:40 GMT / http://hdl.handle.net/2027/osu.32435056932478
Public Domain in the United States, Google-digitized / http://www.hathitrust.org/access_use#pd-us-google

Digitized by Google

Original from
THE OHIO STATE UNIVERSITY

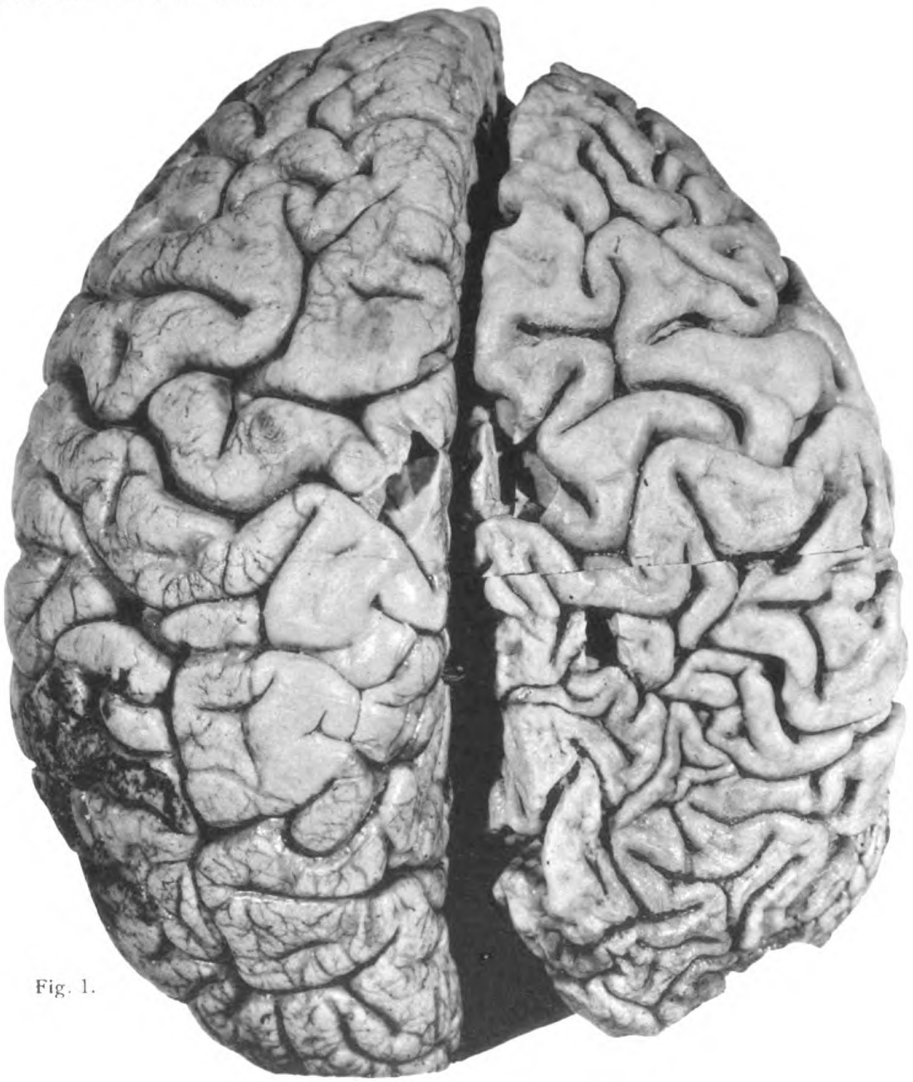

Fig. 1.

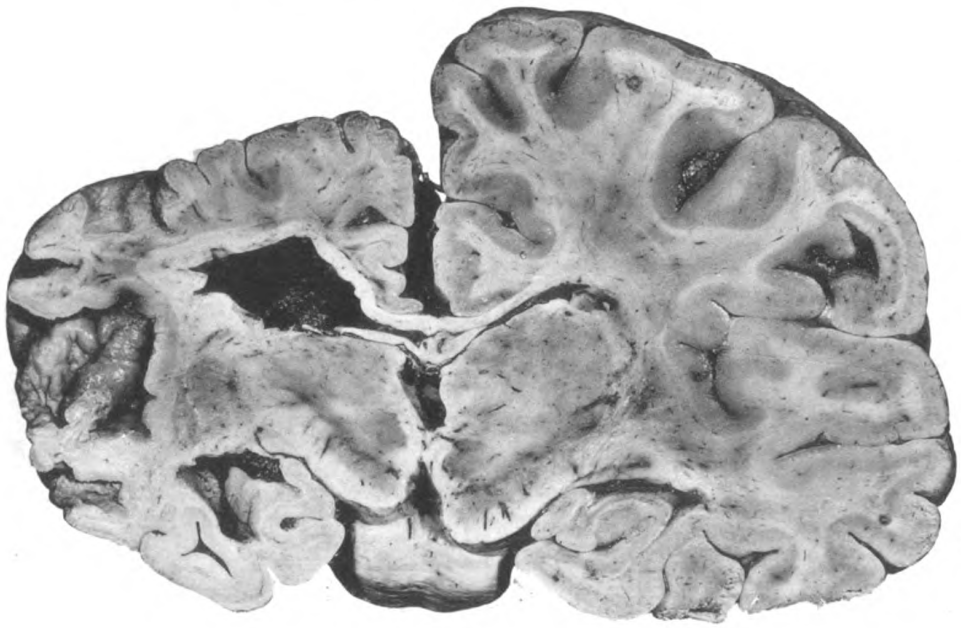

Fig. 3.

Verlag von Johann Aml

Digitized by Google
Original from THE OHIO STATE UNIVERSITY
Generated on 2018-07-27 13:40 GMT / http://hdl.handle.net/2027/osu.32435056932478
Public Domain in the United States, Google-digitized / http://www.hathitrust.org/access_use#pd-us-google

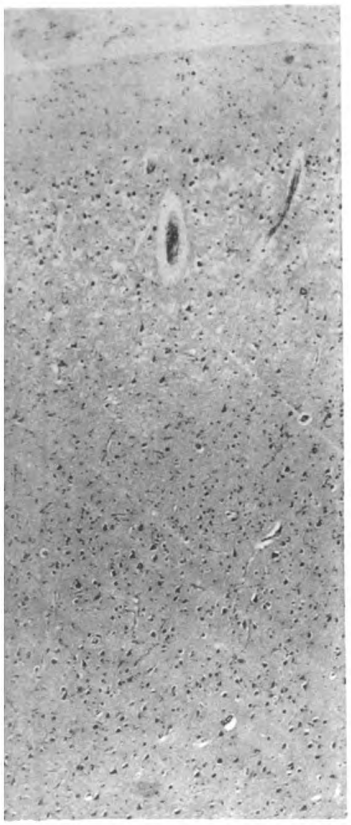

Fig. 4.

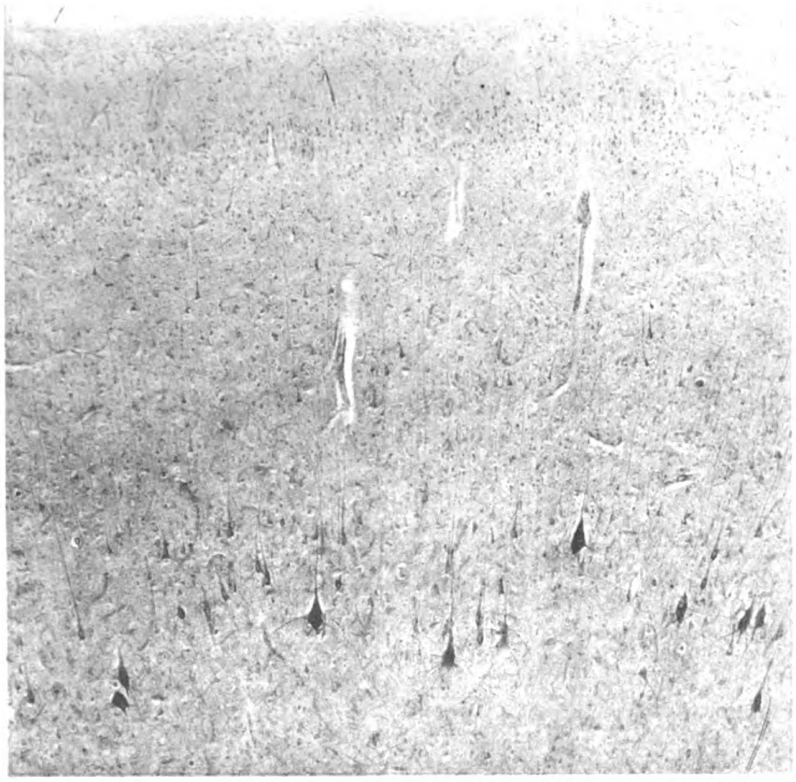

Fig. 5.

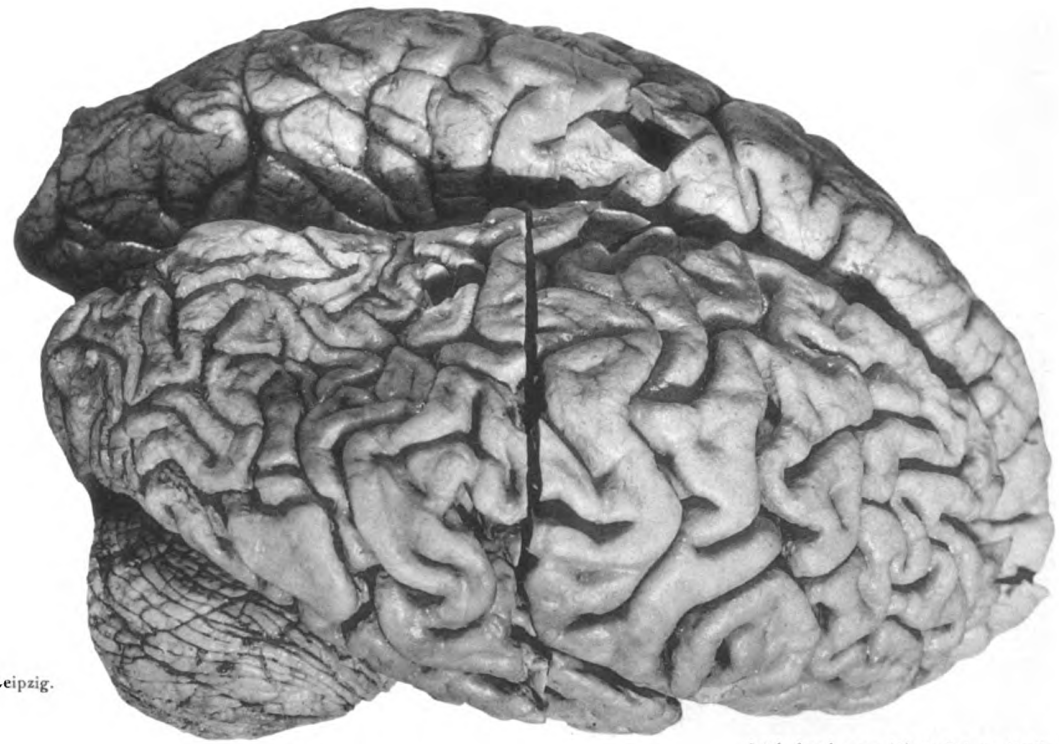

Fig. 2.

rosius Barth in Leipzig.

Lichtdruck von Albert Frisch, Berlin.

Digitized by Google

Original from THE OHIO STATE UNIVERSITY

Generated on 2018-07-27 13:40 GMT / http://hdl.handle.net/2027/osu.32435056932478
Public Domain in the United States, Google-digitized / http://www.hathitrust.org/access_use#pd-us-google

Generated on 2018-07-27 13:40 GMT / http://hdl.handle.net/2027/osu.32435056932478
Public Domain in the United States, Google-digitized / http://www.hathitrust.org/access_use#pd-us-google

Digitized by Google

Original from
THE OHIO STATE UNIVERSITY

Generated on 2018-07-27 13:40 GMT / http://hdl.handle.net/2027/osu.32435056932478
Public Domain in the United States, Google-digitized / http://www.hathitrust.org/access_use#pd-us-google

Digitized by Google

Original from
THE OHIO STATE UNIVERSITY

Fig. 1.

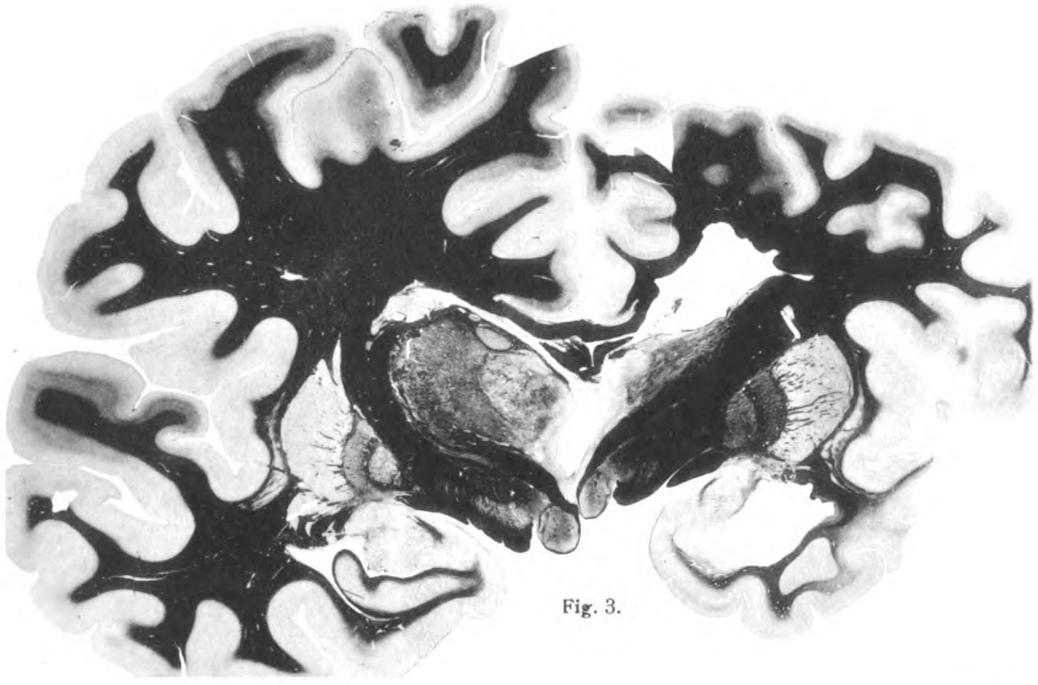

Fig. 3.

Verlag von Johann Am

Digitized by Google
Original from THE OHIO STATE UNIVERSITY
Generated on 2018-07-27 13:40 GMT / http://hdl.handle.net/2027/osu.32435056932478
Public Domain in the United States, Google-digitized / http://www.hathitrust.org/access_use#pd-us-google

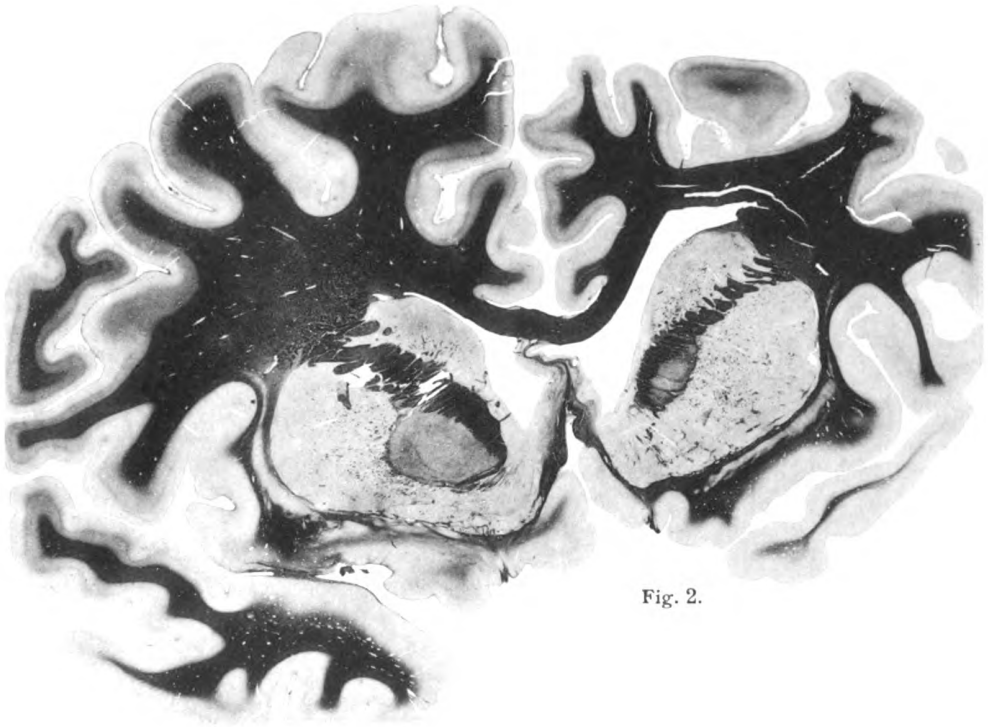

Fig. 2.

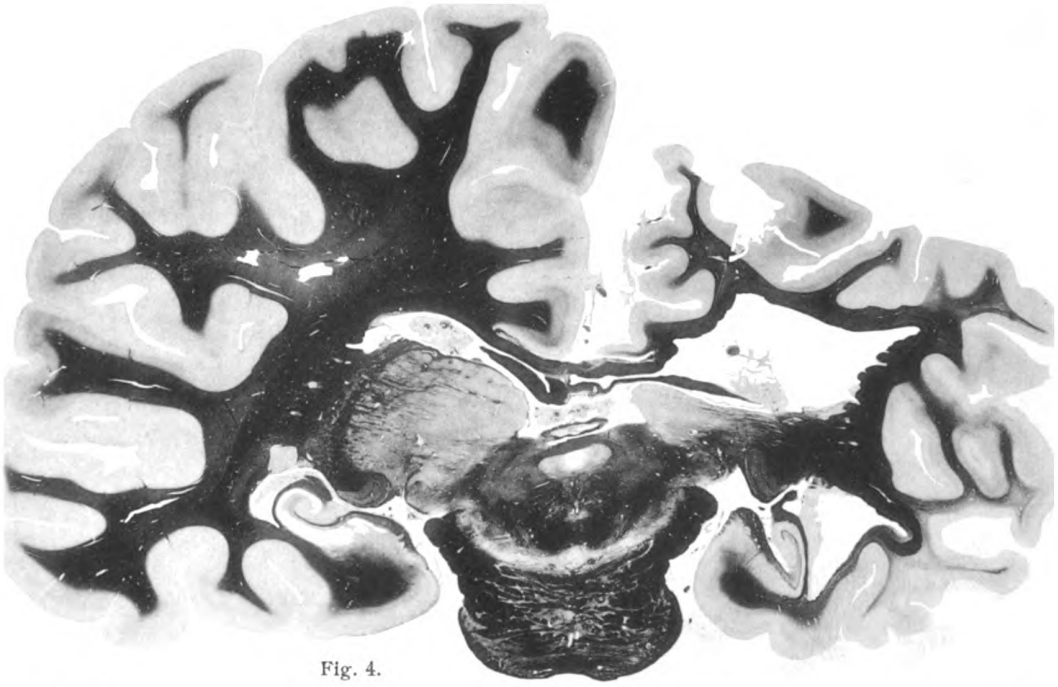

Fig. 4.

brosius Barth in Leipzig.

Lichtdruck von Albert Frisch, Berlin W.

Digitized by Google

Original from THE OHIO STATE UNIVERSITY

Generated on 2018-07-27 13:40 GMT / http://hdl.handle.net/2027/osu.32435056932478
Public Domain in the United States, Google-digitized / http://www.hathitrust.org/access_use#pd-us-google

Generated on 2018-07-27 13:40 GMT / http://hdl.handle.net/2027/osu.32435056932478
Public Domain in the United States, Google-digitized / http://www.hathitrust.org/access_use#pd-us-google

Digitized by Google

Original from
THE OHIO STATE UNIVERSITY

Generated on 2018-07-27 13:40 GMT / http://hdl.handle.net/2027/osu.32435056932478
Public Domain in the United States, Google-digitized / http://www.hathitrust.org/access_use#pd-us-google

Digitized by Google

Original from
THE OHIO STATE UNIVERSITY

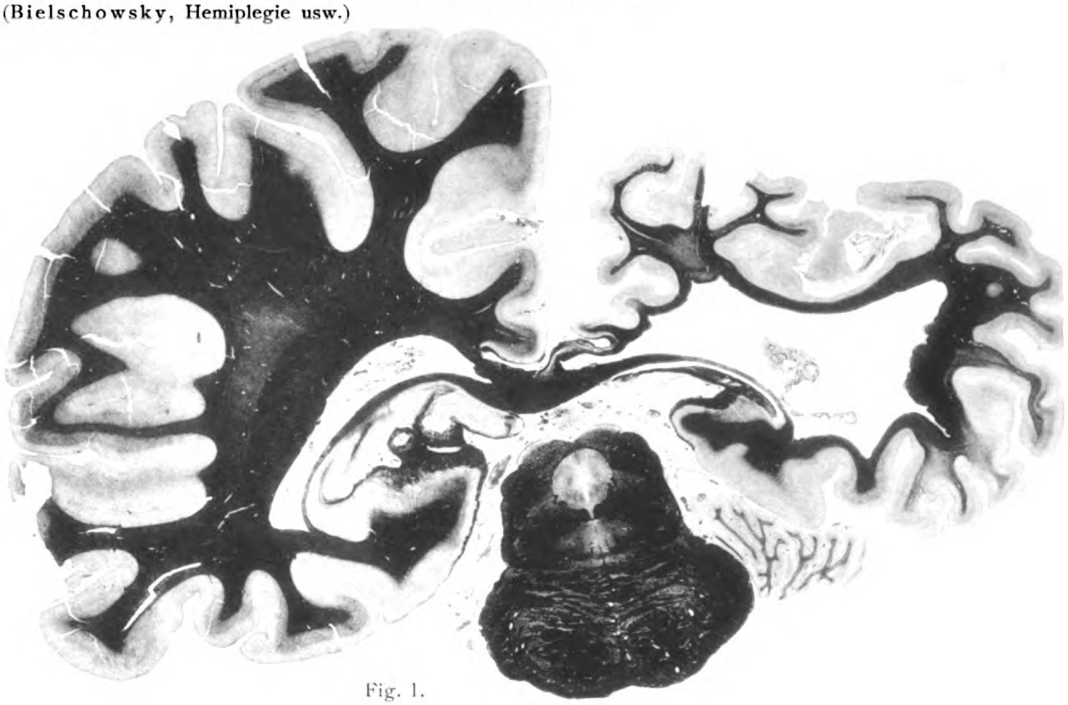

Fig. 1.

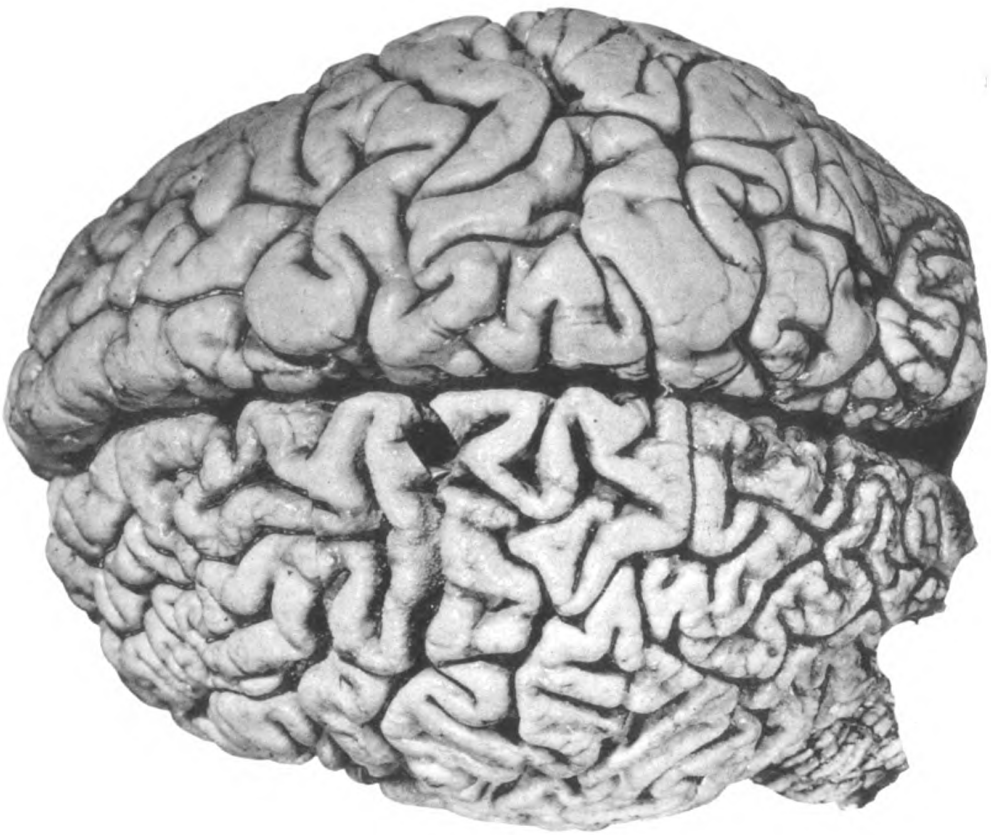

Fig. 3.

Digitized by Google
Original from THE OHIO STATE UNIVERSITY
Generated on 2018-07-27 13:40 GMT / http://hdl.handle.net/2027/osu.32435056932478
Public Domain in the United States, Google-digitized / http://www.hathitrust.org/access_use#pd-us-google

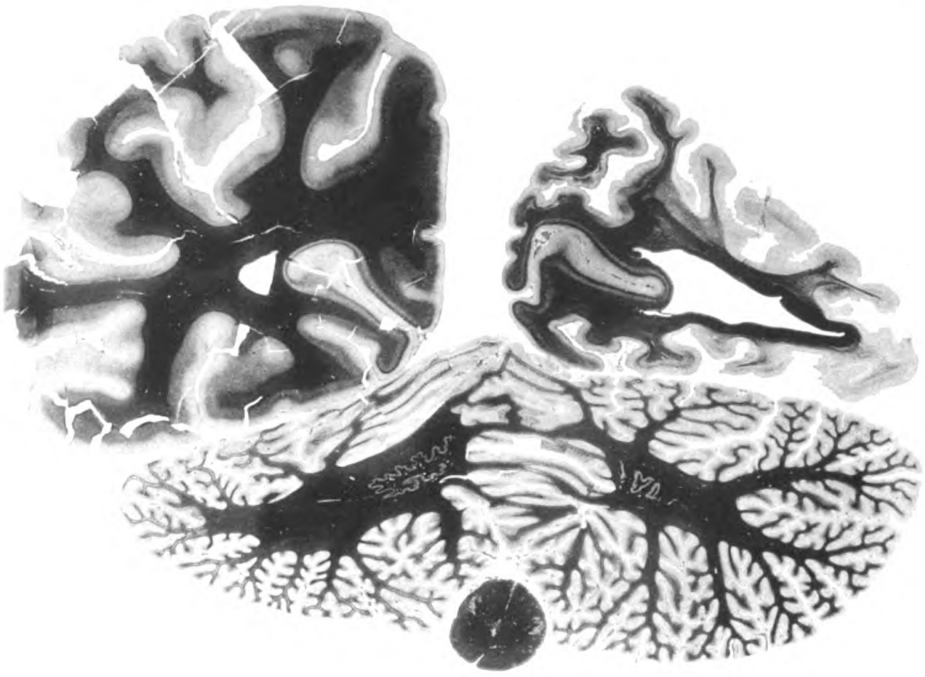

Fig. 2.

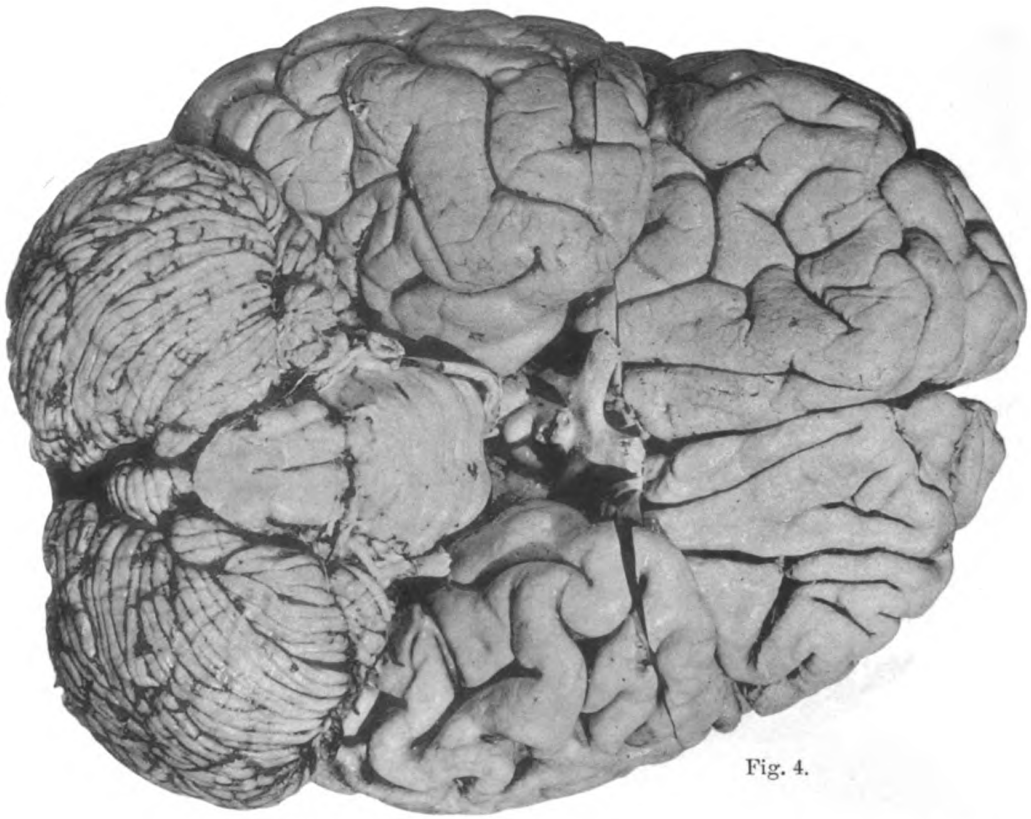

Fig. 4.

rosius Barth in Leipzig.

Lichtdruck von Albert Frisch, Berlin.

Digitized by Google

Original from THE OHIO STATE UNIVERSITY

Generated on 2018-07-27 13:40 GMT / http://hdl.handle.net/2027/osu.32435056932478
Public Domain in the United States, Google-digitized / http://www.hathitrust.org/access_use#pd-us-google

Generated on 2018-07-27 13:40 GMT / http://hdl.handle.net/2027/osu.32435056932478
Public Domain in the United States, Google-digitized / http://www.hathitrust.org/access_use#pd-us-google

Digitized by Google

Original from
THE OHIO STATE UNIVERSITY

Generated on 2018-07-27 13:40 GMT / http://hdl.handle.net/2027/osu.32435056932478
Public Domain in the United States, Google-digitized / http://www.hathitrust.org/access_use#pd-us-google

Digitized by Google

Original from
THE OHIO STATE UNIVERSITY

Fig. 1.

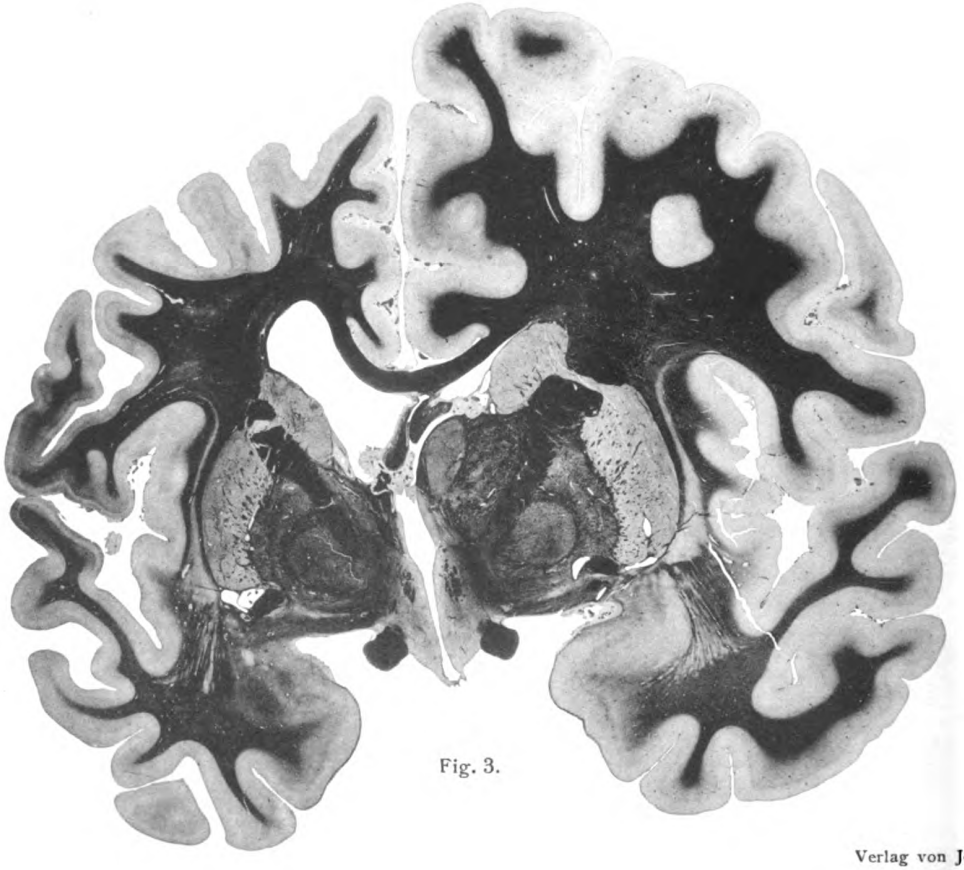

Fig. 3.

Verlag von Johann Amb

Digitized by Google
Original from THE OHIO STATE UNIVERSITY
Generated on 2018-07-27 13:40 GMT / http://hdl.handle.net/2027/osu.32435056932478
Public Domain in the United States, Google-digitized / http://www.hathitrust.org/access_use#pd-us-google

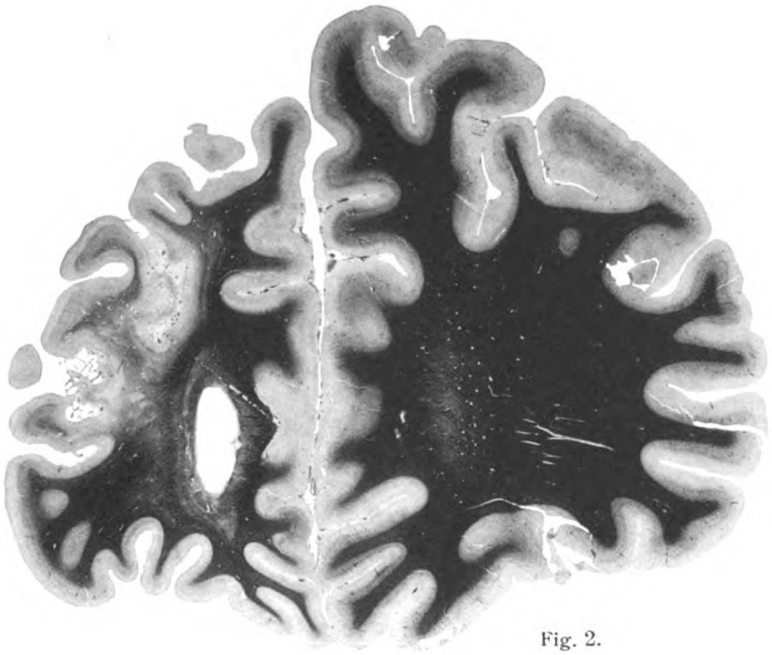

Fig. 2.

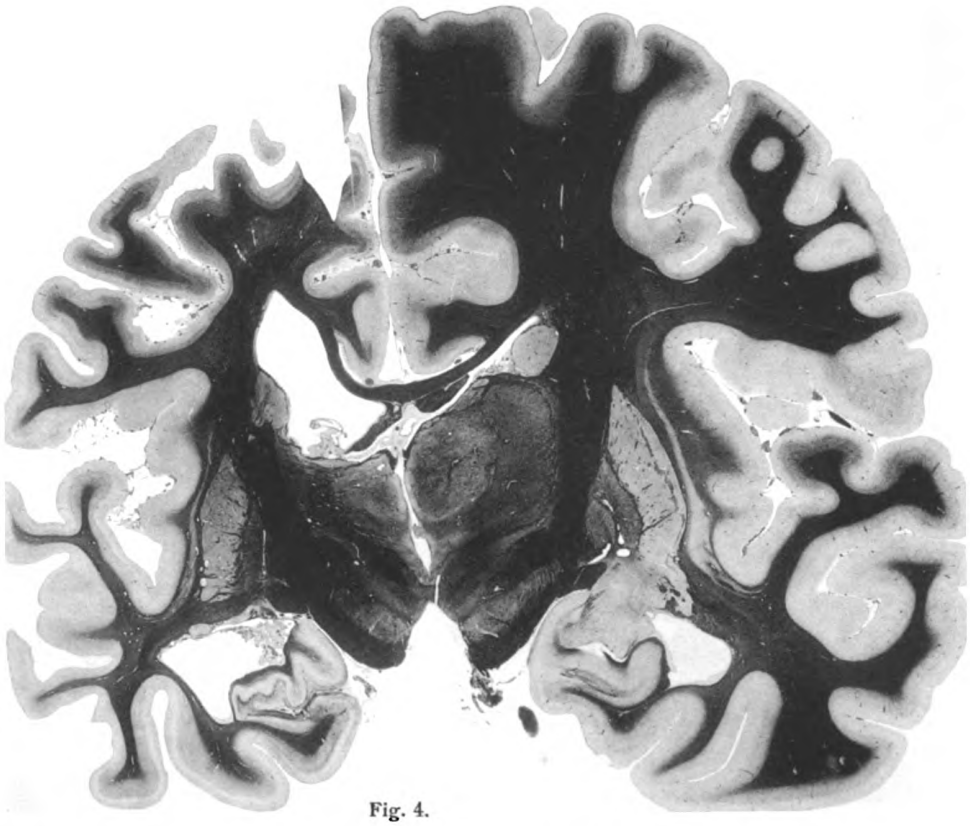

Fig. 4.

sius Barth in Leipzig.

Lichtdruck von Albert Frisch, Berlin.

Digitized by Google

Original from THE OHIO STATE UNIVERSITY

Generated on 2018-07-27 13:40 GMT / http://hdl.handle.net/2027/osu.32435056932478
Public Domain in the United States, Google-digitized / http://www.hathitrust.org/access_use#pd-us-google

Generated on 2018-07-27 13:40 GMT / http://hdl.handle.net/2027/osu.32435056932478
Public Domain in the United States, Google-digitized / http://www.hathitrust.org/access_use#pd-us-google

Digitized by Google

Original from
THE OHIO STATE UNIVERSITY

Generated on 2018-07-27 13:40 GMT / http://hdl.handle.net/2027/osu.32435056932478
Public Domain in the United States, Google-digitized / http://www.hathitrust.org/access_use#pd-us-google

Digitized by Google

Original from
THE OHIO STATE UNIVERSITY

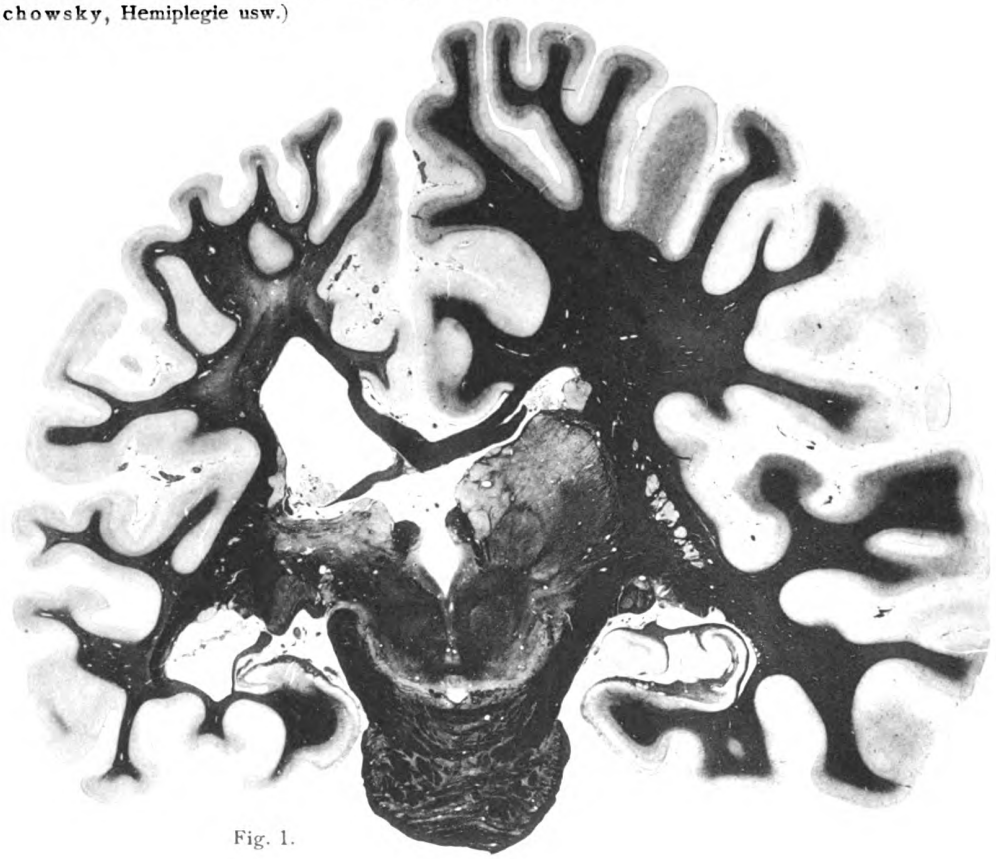

Fig. 1.

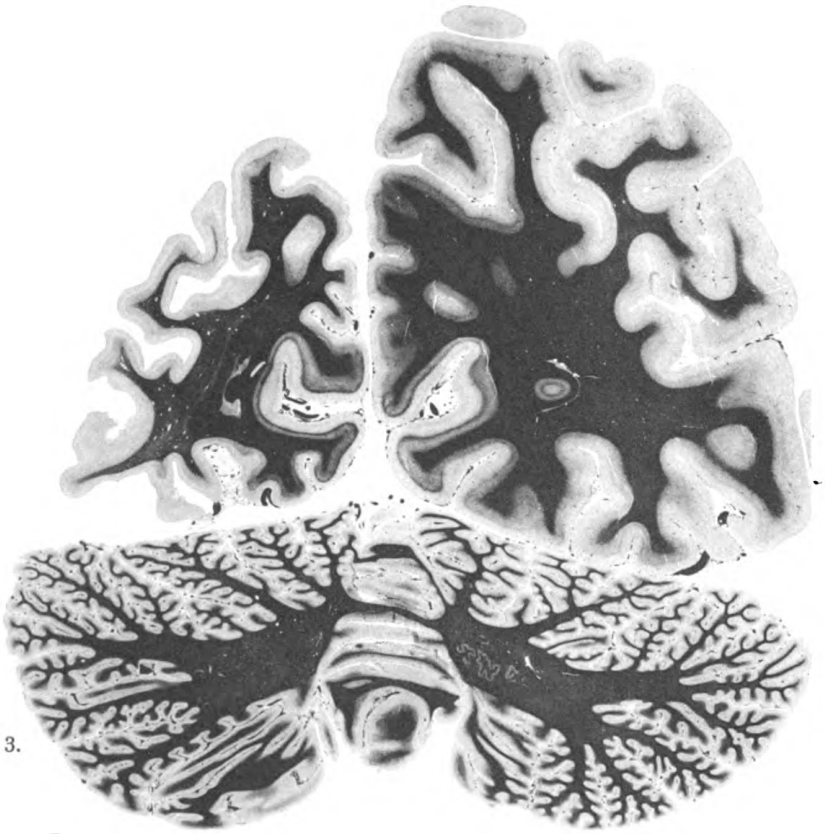

Fig. 3.

Digitized by Google
Original from THE OHIO STATE UNIVERSITY
Verlag von Johann A
Generated on 2018-07-27 13:40 GMT / http://hdl.handle.net/2027/osu.32435056932478
Public Domain in the United States, Google-digitized / http://www.hathitrust.org/access_use#pd-us-google

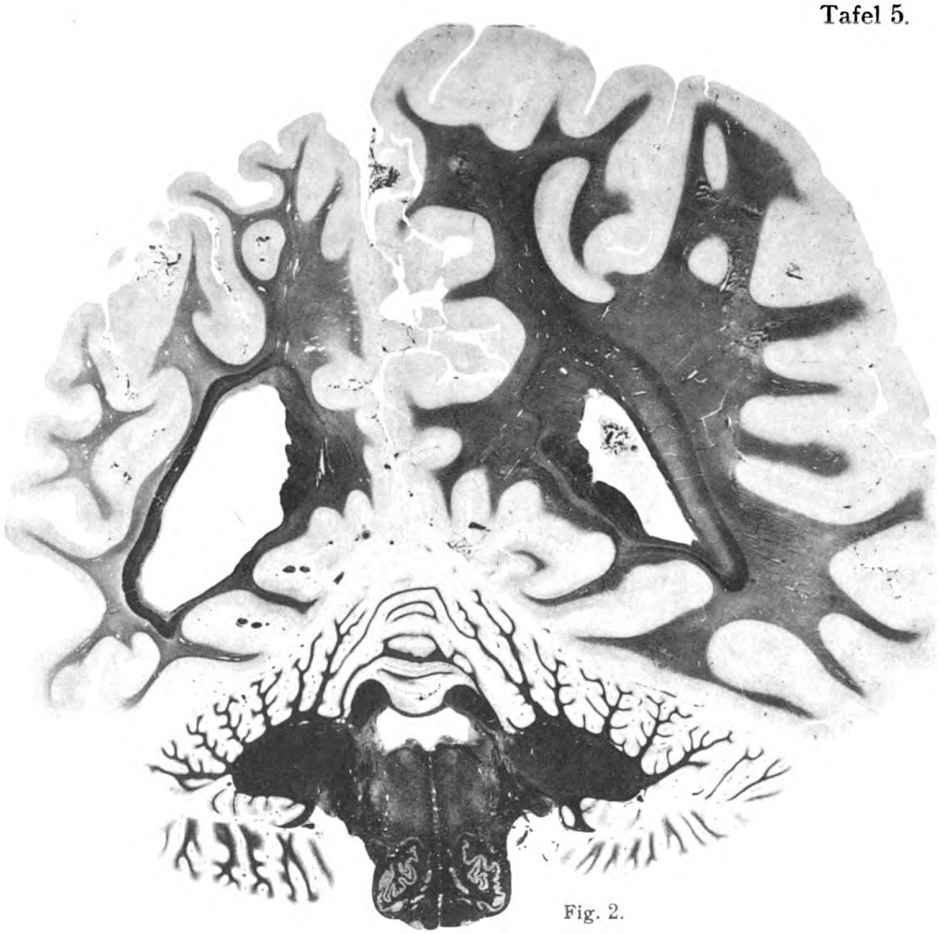

Fig. 2.

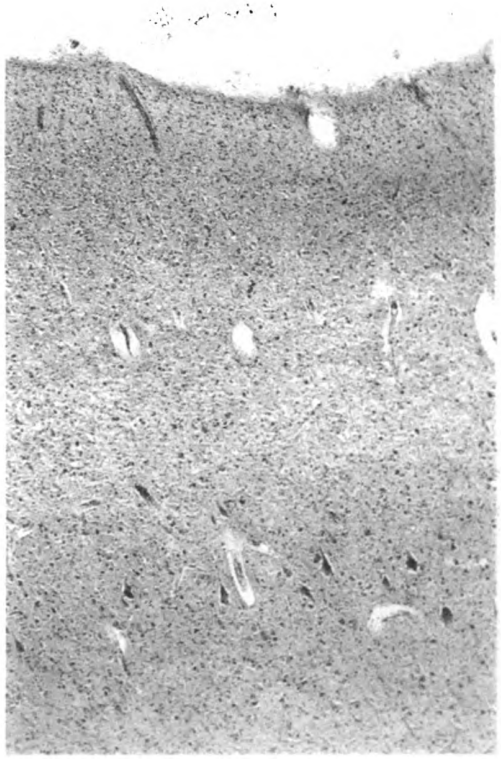

Fig. 4.

Lichtdruck von
Albert Frisch,
Berlin W.

rosius Barth in Leipzig.

Digitized by Google
Original from
THE OHIO STATE UNIVERSITY
Generated on 2018-07-27 13:40 GMT / http://hdl.handle.net/2027/osu.32435056932478
Public Domain in the United States, Google-digitized / http://www.hathitrust.org/access_use#pd-us-google

Generated on 2018-07-27 13:40 GMT / http://hdl.handle.net/2027/osu.32435056932478
Public Domain in the United States, Google-digitized / http://www.hathitrust.org/access_use#pd-us-google

Digitized by Google

Original from
THE OHIO STATE UNIVERSITY

JOURNAL FÜR PSYCHOLOGIE UND NEUROLOGIE.

Band 22. Ergänzungsheft 2.

(Aus dem neurobiologischen Laboratorium der Universität Berlin.)

Die Überbrückung großer Nervenlücken.

Beiträge zur Kenntnis der Degeneration und Regeneration peripherischer Nerven.

Von

Max Bielschowsky und Ernst Unger.

(Mit 5 Tafeln.)

Zur Überbrückung großer Nervenlücken sind eine Reihe von Methoden empfohlen worden. In vielen Fällen gelingt es durch Mobilisation der Nervenstümpfe, durch Verlagerung und Abspaltung einzelner Bündel (Lappenplastik) die Nervenenden zu nähern und direkt durch Naht zu vereinigen. Es bleiben aber Fälle übrig, in denen der Defekt so groß ist, daß andere Wege eingeschlagen werden müssen. Bis zum Beginn dieses Krieges lagen auf diesem Gebiete fast nur experimentelle Erfahrungen vor. Jetzt sind wir vor neue Aufgaben gestellt, und es sind eine Reihe neuer Methoden für therapeutische Zwecke empfohlen worden. In erster Reihe wurden Operationen zur Anwendung gebracht, bei denen man das proximale und distale Ende des klaffenden Nerven in einen gesunden Nerven seiner Nachbarschaft einpflanzte. Der gesunde Nervenstrang sollte neben seiner eigenen Leitung die Verbindung zwischen den beiden Stümpfen des verletzten übernehmen (Hofmeister). Dieses Verfahren beruht offensichtlich auf einer irrtümlichen Voraussetzung. Das gesunde Nervengewebe geht niemals eine leitende Verbindung mit derartigen eingepflanzten Stümpfen ein. Will man den die Brücke bildenden Nervenstamm für die aus dem zentralen Stumpf des verletzten Nerven auswachsenden Sprossen gangbar machen, so ist es unbedingt erforderlich, einen Teil der Nervenfasern in dieser Brücke zur Degeneration zu bringen. Man muß also zunächst einmal einen Teil der Funktion in einem ungeschädigten Nervengebiete opfern, um überhaupt eine Wirkung auf diesem Wege zu erzielen. Der therapeutische Effekt wird in diesem Falle aber stets ein ganz unsicherer bleiben, weil die aus dem zentralen Stumpf des eingepflanzten Nerven auswachsenden Sprossen dann in der Bahn der degenerierenden Fasern des Brückennerven bleiben und nicht in den peripheren Stumpf des eingepflanzten Nerven hinüberwachsen werden. Wird z. B. zur Überbrückung einer Lücke im Stamm des Ulnaris der proximale und distale Stumpf dieses Nerven mit dem benachbarten Medianus vereinigt, so ist für die Herstellung der Funktion des gelähmten Ulnaris nichts zu erwarten. Am proximalen Stumpf des Ulnaris bildet sich an der Nahtstelle ein Amputationsneurom, welches durch Ent-

Digitized by Google
Original from THE OHIO STATE UNIVERSITY
Generated on 2018-07-27 13:40 GMT / http://hdl.handle.net/2027/osu.32435056932478
Public Domain in the United States, Google-digitized / http://www.hathitrust.org/access_use#pd-us-google

faltung einer Druckwirkung nur schädigend auf die Medianusfasern wirken kann. Macht man bei derselben Operation noch einen Einschnitt in den Medianusstamm, so wird im besten Falle die operativ erzeugte partielle Medianuslähmung durch die aus dem proximalen Ulnarisstumpf auswachsenden Fasern gedeckt werden, eben weil die Ulnarissprossen durch die degenerierenden Fasern des Medianus eine günstige Leitbahn erhalten, denen sie bis in die peripersten Verzweigungen folgen können. Daß sich dabei auch regenerierende Medianusfasern beteiligen werden, ist selbstverständlich. Ein Durchdringen der Verwachsungsstelle am distalen Stumpf des eingepflanzten Ulnaris kann aber nicht erwartet werden, denn die neugebildeten Sprossen haben keine Veranlassung, aus ihrer guten Leitbahn im Medianus durch die schwer passierbare, den peripheren Stumpf des Ulnaris mit dem Medianusstamm verbindende Narbe hindurchzuwachsen.

Soweit es sich bis jetzt übersehen läßt, sind auch die beim Menschen mit dieser Methode erzielten Resultate recht zweifelhafter Natur, und es ist mit der Möglichkeit zu rechnen, daß die angeblichen Erfolge von Faktoren abhängig gewesen sind, welche außerhalb des Operationsplanes lagen. Ranschburg hat die Ergebnisse von Hofmeister einer recht scharfen Kritik unterzogen und glaubt den Nachweis geführt zu haben, daß sie einer solchen nicht standhalten.

Ein zweiter Operationsweg besteht darin, daß man röhrenförmige Fremdkörper leer oder mit einem Nährstoff gefüllt in die vorhandene Lücke einschaltete, in der Annahme, daß die aus dem zentralen Stumpf auswachsenden Sprossen die Lichtung der Röhre durchwachsen und in den peripherischen Stumpf eindringen werden. Dieses Verfahren ist neuerdings von Edinger und Stracker besonders empfohlen worden.

Als Schaltmaterial sind drittens frisch herausgenommene, überlebende Nerven benutzt worden. Dieses Verfahren ist älter als das vorher genannte und bereits im Frieden auf seine Wirksamkeit an Tierexperimenten ausgiebig studiert worden. Forssmann darf das Verdienst für sich in Anspruch nehmen, durch eine Reihe systematischer Experimente und durch genaue mikroskopische Untersuchungen seines Materials, die Brauchbarkeit dieses Verfahrens festgestellt zu haben. Allerdings verfolgen die Untersuchungen Forssmanns in erster Reihe einen anderen Zweck, nämlich den, die Regenerationserscheinungen von Gesichtspunkten des Neurotropismus aus zu erklären. Wenn seine Ergebnisse auch in der von ihm angestrebten Richtung anfechtbar sind, so tut das ihrer praktischen Bedeutung keinen Abbruch. Forssmann pflanzte Kaninchen, außer gleichartigem, frischem Material von anderen Kaninchen, auch Ischiadicusstücke von Meerschweinchen, Hühnern und Fröschen in artifizielle Tibialislücken ein. Sein Problem präzisiert er mit folgenden Worten: „Für den Fall, daß fortgesetzte Untersuchungen zeigen sollten, daß die einer bestimmten Tierspezies entnommene Nervensubstanz auf die Regenerationsrichtung der Nervenfasern bei einer anderen Tierspezies denselben Einfluß wie die eigene Nervensubstanz des letzterwähnten Tieres ausüben sollte, wäre die Frage von der besten Methode, entstandene Nervendefekte beim Menschen zu ersetzen, beantwortet." Das günstigste Regenerationsresultat wurde nach dem Trans-

Digitized by Google
Original from THE OHIO STATE UNIVERSITY
Generated on 2018-07-27 13:40 GMT / http://hdl.handle.net/2027/osu.32435056932478
Public Domain in the United States, Google-digitized / http://www.hathitrust.org/access_use#pd-us-google

plantieren von gleichartigem Kaninchennerv zwischen die Stümpfe, erhalten. Bei Versuchen mit Meerschweinchen- und Froschnerven war das Regenerationsresultat gleich Null. Bei Einschaltung eines Taubennerven war das Ergebnis besser, aber auch nicht günstiger als in dem Fall, wenn als Verbindungsbrücke ein baumwollner Faden benutzt wird. Die aus dem zentralen Stumpf auswachsenden Nervensprossen dringen weder direkt in den eingepflanzten Taubennerv noch in den Baumwollfaden ein, sondern benutzen als Leitbahn das sich um das eingepflanzte Material bildende Bindegewebe. Das Ausbleiben jeglicher Regeneration bei den Versuchen mit Meerschweinchen- und Froschnerven werde dadurch bedingt, daß in diesem Falle die Bildung von Bindegewebe in der Umgebung der Brücken ausbleibe. Er glaubt, daß die Ausscheidung irgend einer Substanz aus den Meerschweinchen- und Froschnerven für das Ausbleiben von Granulationsgewebe in ihrer Umgebung verantwortlich zu machen sei, und gelangt so zu der Vorstellung, daß diese Nervenstücke einen negativen Chemotropismus den Leukozyten, dem Granulationsgewebe und den „regenerierenden" Nervenfasern gegenüber ausüben. Auf jeden Fall scheine die Verwendung von Nerven dieser beiden Tiere ungeeignet, um eine Verbindung zwischen den beiden Nervenenden eines entstandenen Defektes hervorzurufen, und die Regeneration des peripheren Nervenendes bleibe vollständig aus. Auf Grund unserer eigenen Untersuchungen, die weiter unten näher geschildert werden, können wir sagen, daß d ese Schlußfolgerung Forssmanns unrichtig ist. Seine negativen Resultate mit den Meerschweinchen- und Froschnerven sind auf die von ihm geübte Versuchsanordnung zurückzuführen. Er umscheidete nämlich das ganze Operationsgebiet — einschließlich der Stümpfe des zu überbrückenden Nerven — mit Zelloidinröhrchen; und das Ausbleiben des Granulationsgewebes ist in seinen negativen Fällen lediglich durch das Vorhandensein dieser Röhrchen, welche sehr leicht ein mechanisches Hindernis für das Einsetzen der bindegewebigen Organisation bilden, verschuldet worden. Durch die Experimente Forssmanns ist aber weiter der sichere Nachweis erbracht worden, daß durch Fremdkörper, wie Wollfäden, eine leitungsfähige Brücke hergestellt werden kann. Zur Stütze für seine eigenen Resultate zieht der Autor Versuchsresultate Hubers heran, welcher bis zu 8 cm lange Lücken im Katzenischiadicus durch Hundenerven von entsprechender Länge überbrückt und dann gefunden hatte, daß bei seinen Versuchstieren, wenn sie 37 Tage und länger am Leben gelassen waren, neue Fasern nicht nur in das transplantierte Stück hinein, sondern auch durch dasselbe hindurch gewachsen waren. Die Ergebnisse Hubers lassen nach seiner Meinung keinen Zweifel darüber übrig, daß tatsächlich eine „Regeneration" des transplantierten Stückes stattgefunden hatte.

Nach Forssmann hat sich Bethe um die Klärung der uns hier beschäftigenden Frage große Verdienste erworben. Bei seinen Untersuchungen über die autogene Regeneration hat er sich auch die Frage vorgelegt: was wird aus einem Nerven, in den nach einer Excision ein Stück eines anderen Nerven eingepflanzt worden ist? Er konnte feststellen, daß durch die Zwischenschaltung eines Nervenstückes von derselben Tierart, also durch die homöoplastische Transplantation, in funktioneller Hinsicht sehr gute Erfolge erzielbar sind. Auf diese

Digitized by Google
Original from THE OHIO STATE UNIVERSITY
Generated on 2018-07-27 13:40 GMT / http://hdl.handle.net/2027/osu.32435056932478
Public Domain in the United States, Google-digitized / http://www.hathitrust.org/access_use#pd-us-google

Weise werde die Vereinigung des zentralen peripheren Stumpfes auch bei großer Distanz möglich, und es könnten Defekte ausgeglichen werden, welche ohne ein derartiges Hilfsmittel, durch Auswachsen der Stümpfe allein, niemals zur Heilung gelangen würden. Bethe glaubt, daß bei solchen Einpflanzungen auf die Orientierung des eingepflanzten Stückes großer Wert gelegt werden müsse; zur erfolgreichen Einheilung sei das proximale Ende des Schaltstückes mit dem proximalen Ende des durchschnittenen Nerven zu verbinden. Diese Anschauung begründet Bethe mit Unterschieden in den Degenerations- und Regenerationserscheinungen der Schaltstücke, je nachdem sie in dieser oder entgegengesetzter Orientierung eingepflanzt worden waren. Er kommt auf diesem Wege zur Konzeption einer Art von Polarisationsgesetz, aus dem er auch das Unvermögen des Zusammenwachsens zentraler Nervenstümpfe miteinander ableitet. Seine Untersuchungen ergaben auch eine reiche Ausbeute auf histologischem Gebiete. Zu einem Teil seiner Befunde soll weiter unten noch Stellung genommen werden.

Bethes experimentelle Erfahrungen bilden das Fundament einer Transplantationsmethode mit überlebenden Nervenstücken, welche er neuerdings zur Ausfüllung längerer, auf andere Weise nicht mehr ausfüllbarer Lücken empfohlen hat. Nach seiner Meinung ist die Voraussetzung für die erfolgreiche Neurotisation eines Schaltstückes die Aufrechterhaltung seiner vitalen Reaktionsfähigkeit. Um regenerieren zu können, müsse das Schaltstück ebenso wie der zugehörige peripherische Stumpf erst zurückgebildet werden, d. h. degenerieren. Aus seinen Ausführungen geht hervor, daß er derartigen überlebenden Schaltstücken von demselben Tier oder von einem anderen Tier der gleichen Art ein ähnliches Schicksal vindiziert, wie es ein zweimal durchschnittener Nerv zwischen den beiden Schnittstellen erfährt. Für den Menschen bietet diese Methode gewisse Schwierigkeiten. Denn artfremde Nerven verfallen nach seinen eigenen Untersuchungen und denjenigen anderer Autoren der Nekrose. Von der Einpflanzung entbehrlicher, frisch bei der Operation entnommener sensibler Nervenbündel könne man sich nur wenig Erfolg versprechen, weil das eingesetzte Stück ungefähr die gleiche Dicke wie der zu überbrückende Nerv haben müsse, und weil nach den Ergebnissen physiologischer Versuche rezeptorische Nervenfasern sich mit motorischen funktionell nicht vereinigen können. Deshalb müsse man zu frischen Leichennerven seine Zuflucht nehmen, und dieser Weg habe sich am Tierexperiment durchaus bewährt. Die Durchführbarkeit dieser Methode werde durch die lange Haltbarkeit der peripherischen Nerven wesentlich unterstützt. Die vitale Zähigkeit der peripherischen Nerven sei eine ganz außerordentliche. Sie könnten bei steriler Entnahme und Aufbewahrung mehrere Tage im Eisschrank konserviert und dann wieder in den Tierkörper gebracht werden, ohne der Autolyse zu verfallen; bei derartigen Versuchen sollen vielmehr die typischen Erscheinungen der Wallerschen Degeneration (Fibrillenzerfall, Ellipsoidbildung und Vermehrung der Schwannschen Kerne) auftreten. Derartige Nervenstücke bieten nach der Meinung Bethes den aus dem zentralen Stumpf auswachsenden jungen Nervensprossen den besten und gangbarsten Anschluß. Wie bei der Neurotisation peripherer Nervenstümpfe nach einfacher Durchschneidung und Wiedervereini-

Digitized by Google
Original from THE OHIO STATE UNIVERSITY
Generated on 2018-07-27 13:40 GMT / http://hdl.handle.net/2027/osu.32435056932478
Public Domain in the United States, Google-digitized / http://www.hathitrust.org/access_use#pd-us-google

gung sollen die auswachsenden Fasern in den Röhren der alten degenerierten Fasern liegen. Um die Übertragung von Krankheitskeimen zu verhüten, müßten die ausgeschnittenen Nervenstämme auf ihre Sterilität untersucht werden; ferner sei an Proben aus dem Leichenblute die Wassermannsche Reaktion vorzunehmen, falls sie nicht schon im Leben gemacht war. Bei vier nach dieser Methode durchgeführten Operationen am Menschen, sei die Heilung glatt und ohne jede Temperatursteigerung erfolgt. Über das definitive funktionelle Resultat könne noch nichts ausgesagt werden, weil die bisherige Beobachtungsdauer eine noch zu kurze gewesen sei. Bethe rechnet auch bei seinem Verfahren mit einer Regenerationsdauer von 4—10 Monaten. Schon vor Bethe ist die Autotransplantation im Tierexperiment und am Menschen mit guten funktionellen Erfolgen ausgeführt worden. Hier ist besonders Förster (Breslau) zu erwähnen, welcher sensible Nerven als Schaltmaterial benutzt hat. Die störende Kaliberdifferenz zwischen Brücke und Stümpfen hat er dadurch auszugleichen gesucht, daß er den Schaltnerven in mehreren Bündeln nebeneinander legte. In 9 Fällen hatte er zweimal günstige Erfolge zu verzeichnen.

Der Transplantationsmethode läßt sich die Tubularnaht gegenüberstellen, welche neuerdings besonders durch das Verfahren Edingers allgemeines Interesse erregt hat. Edinger verwendet konservierte Kalbsarterien, welche mit erstarrtem Agar angefüllt sind. Das proximale und distale Ende des zu überbrückenden Nerven werden in das Gefäßlumen eingestülpt und mit der Gefäßwand vernäht. Edinger stützt sich bei seiner Methode auf die histologischen Untersuchungen Cajals und die embryologischen Experimente Harrisons, nach denen man in einem ausgeschnittenen Stück vom Rückenmark des Frosches oder Kaninchens das „Ausquellen" von Fasern beobachten könne. Die Bilder auswachsender Nervenfasern erinnern nach seiner Meinung durchaus an Tropfen einer zähflüssigen Masse, die einen langen Faden hinter sich ziehend, in eine dünnere, anders geartete einfallen. Die Wachstumskugeln an den Enden der auswachsenden Fäserchen seien als Tropfen dieser vorquellenden dickflüssigen Masse aufzufassen. Schon in den ersten Stunden nach einer Kontinuitätstrennung sehe man aus den verletzten Enden der Achsenzylinder des zentralen Stumpfes derartige Tröpfchen hervorquellen. Das Narbengewebe, welches sich an der Schnittfläche entwickelt biete ihrem Vorwachsen ein Hindernis. Auch die Perroncitoschen Spiralen, welche sich im proximalen Nervenstumpf und dem Narbengebiet so häufig entwickeln, hält er für Folgeerscheinungen des Ausflußwiderstandes, welchem die zähflüssige Achsenzylindersubstanz begegne. Erst wenn die ehemalige Nervenbahn, — d. h. die degenerierten oder in Degeneration befindlichen Fasern des peripheren Stumpfes — erreicht ist, verändert sich das Bild. Hier mache sich der Einfluß der Schwannschen Zellen geltend, welche das rasche Vordringen der neuen Srpossen auf der alten Bahn erleichtern und fördern. Wolle man eine Nervenlücke überbrücken, so käme es hauptsächlich darauf an, den gegen das Ausquellen der neuen Sprossen gerichteten Widerstand zu beseitigen und die auslaufenden Strömchen dem peripheren Stumpf in einem abgeschlossenen Bett zuzuführen. Auf diesem Gedanken beruhe das von Vanlair inaugurierte Verfahren der Tubulation, welches gegenüber der

Digitized by Google
Original from THE OHIO STATE UNIVERSITY
Generated on 2018-07-27 13:40 GMT / http://hdl.handle.net/2027/osu.32435056932478
Public Domain in the United States, Google-digitized / http://www.hathitrust.org/access_use#pd-us-google

Transplantation fixierter und überlebender Gewebe entschiedne Vorteile biete. Denn Kilvington habe schon an zahlreichen Versuchen mit Muskeln, Nerven, Fett und Faszien den Nachweis geführt, daß der Zeitraum für die Neurotisation der Brücke in allen Fällen annähernd der gleiche ist, auch dann wenn ein Nerv vom Individuum selbst als Schaltstück benutzt worden war. Wenn die Tubulation bisher keine guten Resultate geliefert habe, so liege das daran, daß man das Röhrenlumen unausgefüllt gelassen habe, und weil in den leeren Raum oder in Blutgerinsel, welche leicht in ihm entstehen, Nerven nicht einwachsen. Günstige Resultate seien dagegen zu erwarten, wenn man Agar als Füllmasse wähle, weil Harrisons Versuche gezeigt hätten, daß Nerven in ihm wachsen. Daß die Beobachtungen Harrisons an embryonalem Material, unter Zuhilfenahme des Brutschrankes und vor allem in flüssigen agarhaltigen Medien gemacht worden sind, wird von Edinger aber nicht in Rechnung gestellt. Auch über die Ergebnisse eigener experimenteller Untersuchungen an Tieren enthält seine Mitteilung nicht das Geringste. Bei vierzehn von Ludloff und Hasslauer operierten Patienten, bei denen Lücken von 5—15 cm überbrückt worden waren, sollen sehr bald Erscheinungen aufgetreten sein, die auf Regeneration hinwiesen, und dies schon nach 2—3 Wochen. Eine vollkommene Wiederherstellung der Funktion sei allerdings bei keinem seiner Patienten nachweisbar gewesen, auch dann nicht, wenn die Operation 6—7 Monate zurücklag. Spätere Untersucher haben sich der Edingerschen Methode gegenüber sehr skeptisch geäußert. Borchardt und Enderle konnten bei den von Ludloff und Hasslauer gezeigten Patienten eine Besserung der motorischen Ausfallserscheinungen nicht eindeutig konstatieren. Auch Stracker lehnt die Tubulation mit Agarröhren ab, und hält das Verfahren der homöoplastischen Transplantation für aussichtsreicher. Bei geringen Diastasen, (unter $1^1/_2$ cm) sei nach möglichster Annäherung der Enden mit epineuralen Haltefäden, die bloße Umscheidung mit leeren Kalbsvenenrohren auszuführen. Beweiskräftige Beobachtungen für die Wirksamkeit seiner Modifikation der Tubulationsmethode werden von Stracker bisher nicht erbracht.

Gegen das Edingersche Verfahren haben dann Hohmann und Spielmeyer Stellung genommen. Hohmann hat Edingers Methode in 9 Fällen angewendet, aber in keinem einzigen Fall eine Wiederherstellung der Funktion beobachten können. In zwei Fällen stieß sich die Agarröhre unter Eiterung in toto aus. In zwei von den primär geheilten Fällen wurde durch eine Nachoperation festgestellt, daß eine Vereinigung der Nervenstümpfe durch die Agarröhre nicht erzielt worden war. Die ausgeschnittenen Gewebsstücke wurden von Spielmeyer einer genauen histologischen Untersuchung unterzogen. Das Resultat soll die Nutzlosigkeit, ja noch mehr, die Schädlichkeit des Edingerschen Verfahrens beweisen. „Wir sind um eine Illusion ärmer geworden und gezwungen, andere Wege für die Vereinigung der Nerven zu gehen, die vielleicht in der Richtung der Betheschen Vorschläge liegen. Wo aber die Nervennaht Querschnitt auf Querschnitt möglich ist, sollten wir diese stets zu erreichen suchen."

Spielmeyer ergänzt die Beobachtungen Hohmanns durch eine genaue Beschreibung der von Hohmann wieder entfernten Schaltstücke. Er zeigt,

Digitized by Google
Original from THE OHIO STATE UNIVERSITY
Generated on 2018-07-27 13:40 GMT / http://hdl.handle.net/2027/osu.32435056932478
Public Domain in the United States, Google-digitized / http://www.hathitrust.org/access_use#pd-us-google

daß das Röhrchenmaterial wie ein Fremdkörper von einem aus der Nachbarschaft hervorgehenden Granulationsgewebe organisiert wird. Die Austropfungstheorie Edingers kann er nicht anerkennen. Die aus dem zentralen Nervenstumpf hervorsprossenden Achsenzylinder schieben sich nicht in Tropfen vorwärts, sondern folgen präformierten Bahnen, welche von den in Reihen auswachsenden Schwannschen Zellen gebildet werden. Von einem direkten Eindringen der jungen Achsenzylinder in das Füllmaterial der Röhre, wie es sich Edinger vorgestellt hat, könne keine Rede sein. Es sei vielmehr das Gegenteil der Fall. Der Agar wirkt als Fremdkörper und erzeugt eine entzündliche Fremdkörperreaktion, welche schließlich zur Bildung einer derben Bindegewebsschwiele führt. In das Mittelstück der Röhre ist keine einzige Nervenfaser verfolgbar, und auch im distalen Nervenstumpf läßt sich auf keinem einzigen Querschnitt erkennen, daß Nervenfasern durch die Brücke vorgedrungen seien. Wenn es sich auch nur um zwei Beobachtungen handle, so seien sie doch von prinzipieller Bedeutung, weil sie erklären, weshalb mit dem Edingerschen Verfahren nahezu absolut schlechte Resultate erzielt werden. Aus den Ausführungen Spielmeyers geht auch hervor, daß er die Prüfung derartiger Methoden an Tierversuchen für eine prinzipielle Forderung hält, bevor man sie am Menschen anwendet. „Ehe wir wieder einmal ein solches Verfahren am Menschen anwenden, sollte es nicht nur theoretisch plausibel erscheinen, sondern es sollte die Voraussetzungen erfüllen, die unerläßlich nötig sind: es sollte experimentell, physiologisch und anatomisch exakt begründet sein." Diese Forderung sei bei dem Betheschen Verfahren erfüllt, welchem eine außerordentlich praktische Bedeutung innewohne, und von dem man wirklich einen Segen für die so schwierige und häufig erfolglose Bekämpfung der Lähmungen nach starken Nervenzertrümmerungen erwarten dürfe. In der physiologischen und anatomischen Begründung dieses Verfahrens stimmt Spielmeyer mit Bethe vollkommen überein. Die Angabe Bethes über die vitale Tenazität frisch entnommener und dann im Eisschrank aufbewahrter Nerven nimmt er als vollkommen erwiesen hin. Derartige Schaltstücke sollen auch nach seiner Meinung nicht der Nekrose oder Autolyse verfallen, sondern die Zeichen der aktiven sekundären Degeneration aufweisen, wie sie nach Nervendurchschneidungen im peripheren Nervenende aufzutreten pflegen. Eine Nachprüfung der Betheschen Untersuchungen in eigenen Experimenten erscheine überflüssig, weil das Verfahren physiologisch und anatomisch überzeugend begründet sei. Es sei nicht nur ratsam, sondern eine Pflicht, diese Methode jetzt beim Menschen auf ihre Erfolge zur Überbrückung großer Nervendefekte mit aller Energie zu prüfen.

In jüngster Zeit haben auch Enderlen und Lobenhoffer über Erfahrungen mit der Edingerschen Methode berichtet. Auch sie hatten mit den Agarröhren keinen greifbaren Erfolg. Versuche mit anderen Füllmaterialien, wie Fett, Lezithin und Gerhirnbrei erwiesen sich im Tierexperiment gleichfalls als ergebnislos. Bessere Resultate sollen angeblich dann erzielt worden sein, wenn Hydrozeleflüssigkeit oder Blutserum zur Füllung der Röhren benutzt wurden. Sie stützen sich bei diesen Angaben auf mikroskopische Untersuchungen Edingers selbst, welcher seine Agarfüllungen aufgegeben zu haben scheint. Die Auto- und Homoiotransplantation mit Nervenstämmen ist auch

Digitized by Google
Original from THE OHIO STATE UNIVERSITY
Generated on 2018-07-27 13:40 GMT / http://hdl.handle.net/2027/osu.32435056932478
Public Domain in the United States, Google-digitized / http://www.hathitrust.org/access_use#pd-us-google

nach ihrer Meinung ein besserer Weg als jede Form der Tubulation. Schließlich ist auch noch eine Mitteilung von Eden zu erwähnen, der sowohl die autoplastische wie die homoioplastische Nervenschaltung ablehnt. In drei Fällen von autoplastischer Schaltung, in denen seit der Operation von 20 Monaten bis zu 2 Jahren vergangen waren, war keine Wiederherstellung der Funktion eingetreten. Er bringt eine neue Form der Tubulation in Vorschlag, deren experimentelle Begründung aber erst in Aussicht gestellt wird. Er pflanzt die Enden reserzierter Nerven in benachbarte Gefäßröhren ein. In einem Teil der Fälle soll sich der Blutstrom wiederhergestellt haben, so daß die Nervenenden in strömendem Blut lagen, und hier kam es jedesmal zu einer Überbrückung der Diastasen (von 2—4 cm). Lagen die Enden der reserzierten Nerven im leeren Gefäßrohr, so trat in keinem Fall, trotz sonst gleich günstiger Bedingungen eine Überbrückung und Wiederherstellung der Nervenkontinuität ein. Auf Grund seiner Tierversuche müsse er vor der Tubulation mit „leeren Röhren jeder Art" warnen. Wie es der Autor bewerkstelligt hat, in den benutzten Gefäßen die Blutströmung aufrecht zu erhalten und Thrombosen zu verhüten, das ist allerdings ein Rätsel, auf dessen Lösung man gespannt sein darf.

Von denjenigen Autoren, welche sich vorwiegend mit Tierversuchen beschäftigt haben, sind noch Ingebrigtsen und Tello anzuführen. Heteroplastische Transplantationen führten nach den Untersuchungen des erstgenannten Autors zur völligen Nekrose des Schaltstückes. Autoplastische und homoioplastische Überpflanzungen ergaben, daß in den Fasern der eingeschalteten Nervenbündel die Wallersche Degeneration mit der gewöhnlichen Proliferation der Schwannschen Zellen zustande kam. Derartige Brücken bilden nach seiner Meinung eine gute Leitbahn für die aus dem zentralen Stumpf einwachsenden Fasern. Hundert Tage nach der Operation wird der Nerv für den elektrischen Strom leitungsfähig. Für den Menschen macht er den Vorschlag bei größeren Lücken, mehrere Interkostalnerven gebündelt nebeneinander zu legen, wie es in ähnlicher Weise Förster mit sensiblen Nerven gemacht hat.

Tello überbrückte Nervendefekte beim Kaninchen mit Nervenstücken der gleichen Art, welche in Lockescher Lösung bei 37° bis zu einer Dauer von 3 Wochen konserviert worden waren. Schon nach 21 Tagen konnte die vollkommene Neurotisation der Brücken festgestellt werden.

Aus der Zusammenstellung der hier angeführten Arbeiten geht hervor, daß vollkommene Klarheit über die praktische Verwendbarkeit der vorgeschlagenen Methoden noch nicht vorhanden ist. Auch die Ergebnisse der experimentellen Forschung sind noch in vielen Punkten lückenhaft. Aus diesem Grunde wird es gerechtfertigt erscheinen, wenn wir über eine Reihe eigener Versuche berichten, welche den Zweck verfolgten, die praktische Brauchbarkeit der verschiedenen Überbrückungsmethoden näher zu bestimmen und zu begründen. Darüber hinaus war es unsre Aufgabe das Gesetzmäßige der Reaktionserscheinungen, welche in den verschiedenen Schaltmaterialien und in ihrer Nachbarschaft auftreten, festzustellen. Von besonderem Interesse war hier die Frage nach der Aufnahmefähigkeit für die jungen, aus dem zentralen Stumpf auswachsenden Sprossen. Das untersuchte Material gab uns auch

Digitized by Google
Original from THE OHIO STATE UNIVERSITY
Generated on 2018-07-27 13:40 GMT / http://hdl.handle.net/2027/osu.32435056932478
Public Domain in the United States, Google-digitized / http://www.hathitrust.org/access_use#pd-us-google

Aufschlüsse über eine Reihe histologischer Einzelfragen, von denen im Anhang näher die Rede sein soll. Mit einer großen Zahl von Versuchstieren können wir allerdings nicht aufwarten, dafür ist die histologische Untersuchung mit allen Hilfsmitteln der modernen Technik auf das genaueste durchgeführt worden.

Unser Material bestand in 5 ausgewachsenen Hunden, aus deren Ischiadici $2^1/_2$—5 cm lange Stücke auf beiden Seiten reseziert worden waren. Als Brückensubstanz benutzten wir in 5 Fällen in 3% Borwasserlösung konservierte Rückenmarkstücke von einer der Lücke entsprechenden Länge. Das Rückenmark blieb in seinen Häuten, und die Dura wurde mit dem Perineurium der betreffenden Nervenstümpfe vernäht. In einem Fall wurde ein in Borwasser konserviertes Stück vom Ischiadicus eines anderen Hundes benutzt, 2mal wurde die Autotransplantation nach Bethe vorgenommen; und zwar wurde das aus einem Ischiadicus resezierte Stück frisch in eine gleich lange Lücke des anderen Ischiadicus eingepflanzt. Während der Dauer der Operation wurde das einzupflanzende Nervenstück in körperwarmer physiologischer Kochsalzlösung gehalten. Zweimal wurde das Verfahren von Edinger mit agarhaltigen Kalbsarterien zur Anwendung gebracht. Da uns viel daran lag, das Schicksal der verschiedenen Schaltstücke genau zu verfolgen, wurde auch der zeitliche Zwischenraum zwischen Operation und Tötung der betreffenden Tiere verschieden gewählt, und zwar schwankte die Dauer, während welcher wir die Tiere am Leben hielten, zwischen 13 Tagen und 11 Wochen.

Um Wiederholungen zu vermeiden, geben wir nur von jeder der erwähnten Versuchsanordnungen ein genaueres Protokoll.

Versuche mit Dura-Rückenmarkszylindern.

Hund I. Operiert am 6. IV. 1916. Vom rechten Ischiadicus werden 3 cm reseziert, und die Lücke wird durch einen 3 cm langen Durarückenmarkzylinder überbrückt. Dieser Zylinder stammt von einem anderen Hund, welcher 3 Wochen vorher getötet worden war. Das Material war in 3% Borwasser unter Zusatz von einigen Trofen Formalin konserviert worden. Beide Ischiadicusstümpfe werden etwas in den Durasack eingeschoben, und die Dura mit dem Perineurium durch Zwirnnähte vereinigt. Dieselbe Operation wird einige Tage später auch auf der linken Seite vorgenommen. Nach der Operation bietet das Tier das typische Bild einer doppelseitigen Ischiadicuslähmung. Es bewegt sich vornehmlich mit den Vorderpfoten vorwärts und schleift die Hinterbeine nach, wobei der Fußrücken den Fußboden berührt. Über den Zehen und am Fußrücken entwickeln sich Decubitusgeschwüre, welche nach 3 Wochen langsam abheilen. Nach 5 Wochen macht sich an den Hinterbeinen die Rückkehr der aktiven Beweglichkeit bemerkbar. Das Tier tritt wieder mit der Fußsohle auf und kann sich auch wieder in rascherem Tempo vorwärts bewegen. Am Tage der Tötung konnte es bereits wieder springen und sich auf den Hinterpfoten aufrichten. Eine elektrische Prüfung der operierten Nerven konnte in diesem Falle nicht ausgeführt werden. Tötung 45 Tage post op.

Bei der Autopsie zeigte sich folgendes: Von dem eingepflanzten Material war nichts mehr zu sehen. Auf beiden Seiten waren die Nervenstümpfe durch eine weiche zylindrische Narbenmasse verbunden, welche leichte Verwachsungen mit der Nachbarschaft aufweist. Das zentrale Stumpfende ist an der Verbindungsstelle mit der Narbe keulenförmig aufgetrieben und von ähnlicher Beschaffenheit wie ein Amputationsneurom. Auch am peripheren Stumpf ist eine wenn auch erheblich geringere Auftreibung sichtbar.

Digitized by Google
Original from THE OHIO STATE UNIVERSITY
Generated on 2018-07-27 13:40 GMT / http://hdl.handle.net/2027/osu.32435056932478
Public Domain in the United States, Google-digitized / http://www.hathitrust.org/access_use#pd-us-google

Für die mikroskopische Untersuchung wurden, neben verschiedenen Kernfärbungen, die Heidenhainsche Eisenhämatoxylinmethode, die Herxheimersche Fettfärbung und die Blockimprägnationsmethode von Bielschowsky (Modifikation mit Pyridin) angewandt. Ein Teil des Materials wurde auch für die Weigertsche Markscheidenfärbung reserviert. Um ein möglichst erschöpfendes Bild von den Stumpfenden und der Brücke zu gewinnen, wurden Quer- und Längsschnitte miteinander kombiniert. Die Übergangsgebiete von den Stümpfen zur Brücke wurden stets in Längsserien zerlegt. Aus den mittleren Strecken der Schaltstücke wurden Querschnitte angelegt, und das gleiche geschah mit den von den Vereinigungsstellen weiter entfernt gelegenen Abschnitten des zentralen und peripherischen Nervenstumpfes. Um die Achsenzylinderimprägnation mit guten Kern- und Bindegewebsfärbungen kombinieren zu können, wurde ein Teil der von den silberimprägnierten Blöcken gewonnenen Schnitte einer Nachbehandlung mit Kaliumplatinchlorür (unter Beibehaltung der Fixierung mit Natrium thiosulfat) unterworfen. Dabei wird das Bindegewebe und alle nicht nervöse Gewebssubstanz fast vollkommen farblos und für die Aufnahme von Hämatoxylin und Anilinfarbstoffen empfänglich. Als besonders geeignet erwiesen sich für solche Doppelfärbungen Cresylviolett und Neutralrot.

Das Perineurium des zentralen Nervenstumpfes ist im Bereich seiner Anschwellung zentrawärts von der Brücke erheblich verdickt. Diese Verdickung erstreckt sich bis etwa 2 cm zentralwärts von der Durchschneidungsstelle. Die Nervenbündel des zentralen Stumpfes weichen im Gebiete der Anschwellung fächerförmig auseinander und werden durch breite Züge von proliferiertem, aber locker gefügtem Bindegewebe getrennt. Die Zahl der Nervenfasern ist, gegenüber derjenigen in den normalen Gebieten des Nervenstammes, ganz erheblich vermehrt. Neben markhaltigen Elementen findet man eine große Menge feinkalibriger, markloser, aber von Schwannschen Scheiden umhüllter Fäserchen, welche sich vielfach überkreuzen und wie in einem Amputationsneurom verknäueln. An den Markfasern des zentralen Stumpfendes sind frische Degenerationserscheinungen vorhanden. Man sieht häufig, wie die Myelinscheide von den Achsenzylindern abschmilzt, und wie sich größere Myelinballen bilden, welche die bekannten Reaktionserscheinungen an den Schwannschen Zellen hervorrufen. Häufig ist der Markscheidenzerfall ein diskontinuierlicher. An Fasern, welche über eine längere Strecke verfolgt werden können, sieht man nicht selten, daß Strecken mit gut erhaltenem Markmantel von marklosen Strecken abgelöst werden. Es ist genau dasselbe Bild wie bei der periaxialen Neuritis von Gombault. Die neu gebildeten dünnkalibrigen und zum größten Teil marklosen Fäserchen des zentralen Stumpfendes liegen häufig in mehreren Exemplaren im Lumen einer Schwannschen Scheide vereinigt; sie haben dann häufig die Neigung sich zopfartig zu verflechten oder in Spiraltouren umeinander aufzurollen. Die Zahl der Schwannschen Kerne ist in ihren Scheiden immer ganz erheblich vermehrt. Von den neu gebildeten Fasern geht ein sehr beträchtlicher Teil in den Demarkationswall hinein und durchdringt ihn. Eine ebenso große Zahl biegt aber an seiner Grenze um und zieht in rückläufigen Touren proximalwärts. Diese rückläufigen Bündel lassen sich in großer Menge auch in die äußere Bindegewebshülle des Stumpfendes und in die die gröberen Bündel trennenden Bindegewebszüge verfolgen. Am äußersten Randgebiete des Stumpfes, wo der Übergang in die Schaltregion erfolgt, verdichtet sich das endo- und perineurale Bindegewebe zu einem derben Demarkationswall, in welchem zahlreiche Blutgefäße verlaufen. Hier liegen auch zahlreiche Perroncitosche Spiralen. Das sind jene bekannten Apparate, in denen eine größere zentrale Nervenfaser von zahlreichen, meist sehr zartkalibrigen und marklosen Nervenfäserchen in engen Spiraltouren umsponnen wird. Vgl. Fig. 5 und 9 auf Taf. 8. Unter günstigen Umständen läßt sich zuweilen der Nachweis führen, daß die zentrale Faser am peripheren Ende des Apparates umbiegt, und daß die Spiralfäserchen in seiner Außenschicht aus neugebildeten Sprossen des zentralen Achsenstranges hervorgegangen sind. Viele dieser Spiralapparate zeigen eine äußerst komplizierte Struktur und lassen erkennen, daß mehrere, ursprünglich getrennt voneinander ver-

Digitized by Google
Original from THE OHIO STATE UNIVERSITY
Generated on 2018-07-27 13:40 GMT / http://hdl.handle.net/2027/osu.32435056932478
Public Domain in the United States, Google-digitized / http://www.hathitrust.org/access_use#pd-us-google

laufende Nervenfasern an ihrem Aufbau teilnehmen. An den Spiralapparaten von einfacherem Bau erkennt man bei Anwendung der Doppelfärbung deutlich, daß seine nervösen Elemente im Lumen einer einzigen Schwannschen Scheide liegen. Bei allen Gebilden dieser Art läßt sich gesetzmäßig der Nachweis führen, daß neben der Proliferation von nervösen Elementen eine starke Vermehrung der Schwannschen Kerne stattgefunden hat, welche zwischen den Nervenfasern eingelagert sind. Fig. 5 auf Taf. 8 läßt die Proliferation der Schwannschen Kerne deutlich hervortreten. In Fig. 6 auf Taf. 8 haben wir einen Querschnitt durch ein derartiges Spiralgebilde vor uns. Wir sehen den zentralen Achsenzylinder, umsäumt von einem Kranz zarter Fäserchen, zwischen denen die proliferierten Schwannschen Kerne eingebettet liegen.

In den verdickten Bindegewebszügen des Endo- und Perineuriums sind zahlreiche Mastzellen und Fettkörnchenzellen vorhanden. Die letzteren finden sich am häufigsten in der Nachbarschaft größerer Gefäße.

Untersuchungen in den von der Schnittstelle entfernt gelegenen Teilen des zentralen Nervenendes ergaben folgendes: Die Degeneration der markhaltigen Nervenfasern reicht bis zu 4 cm zentralwärts von der Durchtrennungsstelle. Bis zu dieser Höhe lassen sich am Mark der Nervenfasern in allen Bündeln Zerfallserscheinungen nachweisen. Ebensoweit reichen auch die Regenerationsphänomene hinauf. Fig. 3 auf Taf. 7 zeigt einen Ausschnitt aus dem Ischiadicus 3 cm oberhalb der Resektionsstelle. Es handelt sich um einen Querschnitt aus einem nach Bielschowsky imprägnierten Block. Man sieht hier deutlich die dicht nebeneinander liegenden Sonnenbildchen der quergetroffenen Nervenfasern. Der schwarz gefärbte Achsenzylinder ist von dem hellen Ring der ungefärbten Markscheide umrahmt. An einzelnen Stellen des Querschnittes, besonders in der Randzone des Nerven, finden sich dunkle Inselchen, welche bei dieser Vergrößerung wie strukturlose Flecke aussehen. Bei starker Vergrößerung sieht man aber, daß diese Flecke eine Unzahl markloser Nervenfäserchen enthalten, welche nur aus einem Regenerationsprozeß hervorgegangen sein können. An Längsschnitten und noch deutlicher an Zupfpräparaten aus der entsprechenden Gegend sieht man, daß die außerordentlich dünnen Achsenzylinder aus einer Kollateralsprossung der alten Markfasern hervorgehen, daß sie eine Strecke weit im Hohlraum der Schwannschen Scheide ihrer Mutterfaser verlaufen, dann aber die Scheidenwand durchbrechen und in das benachbarte Endoneurium vordringen, wobei sie niemals in direkten Kontakt mit dem Bindegewebe zu geraten scheinen. Denn auch diese neugebildeten Fäserchen besitzen, wie sich an Zupfpräparaten beweisen läßt, eine Eigenhülle, welche dem Bandfasermaterial des peripheren Nervenstumpfes gleichwertig ist. Ein großer Teil dieser Fäserchen dringt weiter kaudalwärts in das Perineurium ein und ordnet sich dort zu distinkten Bündeln, welche sich bis in die Gegend der Brücke verfolgen lassen.

Damit berühren wir einen Befund, welcher bei allen schwer überbrückbaren Kontinuitätstrennungen am zentralen Stumpf erhoben werden kann und von großem Interesse ist. Es findet sich nämlich im Perineurium derartiger Stümpfe eine ganz überraschend große Zahl vorwiegend markloser Nervenfaserbündelchen, welche in ziemlich gleichmäßiger Verteilung über das gesamte, die verschiedenen Hauptbündel verbindende Bindegewebe ausgebreitet sind. Fig. 4 auf Taf. 6 und 7 soll das veranschaulichen. Es handelt sich hier um ein Mikrophotogramm, welches einem Querschnitt 3 cm oberhalb der Resektionsstelle, entstammt. Im oberen Teil der Abbildung sehen wir ein altes Stammbündel, welches allseitig von dem stark verbreiterten Perineurium eingeschlossen ist. Zwischen den Bindegewebszügen desselben findet sich eine Unzahl quer und schräg getroffener, kleiner, feiner Faserbündelchen, deren nervöse Natur keinem Zweifel unterliegen kann. Die Frage ist nur, woher diese Bündel stammen. Wir sahen bereits, daß ein Teil von ihnen aus den benachbarten Stammbündel hervorgeht, und von hieraus zunächst in peripherer Richtung verfolgt werden kann. Der weitaus größere Teil der Bündelchen aber, welche hier im Perineurium liegen, stammt aus rückläufigen, regenerierten Fasern, welche vor dem

Digitized by Google
Original from THE OHIO STATE UNIVERSITY
Generated on 2018-07-27 13:40 GMT / http://hdl.handle.net/2027/osu.32435056932478
Public Domain in the United States, Google-digitized / http://www.hathitrust.org/access_use#pd-us-google

Demarkationswall des Schaltstückes ausgewichen sind und rückläufigen Verlauf eingeschlagen haben. Ihrer Zahl nach übertreffen diese aberrierenden Bündel die Zahl der alten Fasern in den Stammbündeln um ein vielfaches. Um das zu begreifen, muß man sich vergegenwärtigen, daß sie fast ausschließlich marklose und außerordentlich feinkalibrige Elemente enthalten. Proximalwärts lassen sich diese Perineuralbündel nach Resektionen des Ischiadicus am Oberschenkel über eine Strecke von 4 bis 5 cm oberhalb der Durchschneidungsstelle verfolgen, wo sie allmählich verschwinden. Auf die praktische Bedeutung dieses Befundes soll weiter unten noch hingewiesen werden.

Die histologische Untersuchung des Schaltstückes ergibt folgendes: Von dem alten Schaltmaterial des Durarückenmarkzylinders sind nur noch spärliche Reste vorhanden. Fast das gesamte Material ist organisiert, d. h. durch ein junges gefäßreiches Narbengewebe ersetzt worden. In diesem Narbengewebe finden sich neben zahlreichen Fibroblasten und Gefäßsprossen auch zahlreiche weiße Blutelemente und Polyblasten und außerdem große Fettkörnchen- und Pigmentkörnchenzellen, welche die Zerfallsprodukte des eingepflanzten Nervenmaterials aufgenommen haben.

Die Dura und Pia des eingepflanzten Stückes ist vollkommen verschwunden. Auch von Ganglien- und Gliazellen ist nichts mehr nachweisbar. Dagegen finden sich noch zahlreiche Inseln weißer Rückenmarksubstanz, deren Nervenfasern von ihrer ursprünglichen Struktur wenig eingebüßt haben. Bei Anwendung von Toluidinblau- und Cresylviolettfärbung heben sich diese toten Fasern durch einen violetten metachromatischen Farbton scharf von der Umgebung ab. Man kann an diesen Inseln noch deutlich sehen, wie die Organisation des Fremdkörpers erfolgt. Vom Rande her dringen zunächst Leukozyten zwischen die einzelnen gequollen aussehenden Fasern vor, und ihnen folgen dann von den Gefäßsprossen der Nachbarschaft abwandernde Fibroblasten, welche sich zum Teil in plasmareiche, vielkernige Riesenzellen umwandeln und mit ihren Körpern deren Substanz umschließen. Zuweilen findet man mitten im Zellkörper dieser Riesenzellen Fragmente der alten Markfasern.

Silberpräparate zeigen nun, daß die Neurotisation im Bereich des Schaltstückes einen hohen Grad erreicht hat. Fig. 2 auf Taf. 6 ist einem nach Bielschowsky imprägnierter Längsschnitt aus der Mitte der Schaltregion. Wir sehen eine große Zahl zarter, markloser Nervenfaserbündel, welche vorwiegend parallel zur Längsrichtung der Brücke orientiert sind. Alle diese Bündel enthalten eine große Zahl Schwannscher Zellen, welche diejenige eines normalen Nervenlängsschnittes weit übertrifft. Die Grundsubstanz des Gewebes wird von einem faser- und kernreichen Bindegewebe gebildet, in welchem man überall noch lang ausgezogene Herdchen eines jüngeren, zellreicheren Granulationsgewebes findet, das auch viel Fettkörnchenzellen enthält. Im Bereich der aus totem Material gebildeten Inseln fehlen neugebildete Nervenfasern vollkommen. Sie umziehen dieselben in bogenförmigen Strömen. Ein Eindringen der Nervensprossen in diese Inseln findet immer erst dann statt, wenn Gefäßsprossen zwischen die toten Nervenfasern vorgedrungen sind. Dann findet man gelegentlich in der Wand dieser jungen Kapillaren vereinzelte Achsenzylinder.

Das Strukturbild des Schaltstückes ist auf der ganzen Strecke von seinem proximalen bis zum distalen Ende das gleiche. Man sieht, daß das die Organisation bewerkstelligende Granulationsgewebe nicht etwa nur von den beiden durchtrennten Nervenstümpfen hervordringt, sondern daß das gesamte Nachbargewebe, mit welchem das Schaltstück verwachsen ist, an seiner Bildung teilnimmt. Nach dem distalen Ende hin tritt insofern eine Änderung ein, als sich die bis dahin getrennt verlaufenden, kleinen Bündel (Fig. 5 auf Taf. 7) zu größeren Komplexen zusammenschließen und die Tendenz zeigen, sich gegen das benachbarte Bindegewebe durch die Bildung einer besonderen Perineuralhülle abzuschließen. Fig. 2 auf Taf. 7 zeigt ein derartiges starkes Bündel, welches aus dem Zusammenfließen zahlreicher dünner Faserzüge entstanden ist. Wir haben hier einen Querschnitt vor uns, in dem die einzelnen Fäserchen des Bündelchens als dunklere Punkte hervortreten. Es wurde bereits bemerkt, daß in dem vorliegenden Stadium die überwiegende Zahl der das Schalt-

Digitized by Google
Original from THE OHIO STATE UNIVERSITY
Generated on 2018-07-27 13:40 GMT / http://hdl.handle.net/2027/osu.32435056932478
Public Domain in the United States, Google-digitized / http://www.hathitrust.org/access_use#pd-us-google

stück durchwachsenden Nervensprossen noch marklos ist. Bei einem Teil derselben sieht man aber bereits den Anfang der Markscheidenbildung. Wie sich die Myelinumkleidung der Fasern im Silberpräparat manifestiert, zeigt Fig. 1 auf Taf. 8. Hier handelt es sich um den Teil eines Längsschnittes, der bei Immersionsvergrößerung photographiert worden ist. An einem Teil der Fasern machen sich hier starke Kaliberschwankungen bemerkbar. Dickere zylindrische Strecken werden durch dünnere Fäden miteinander verknüpft. An den dicken Strecken haben wir diejenigen Stellen vor uns, an welchen die Myelinbildung eingesetzt hat, während die dünnen Stellen den Ranvierschen Schnürringen entsprechen. Daß diese Deutung richtig ist, geht daraus hervor, daß man unter dem Mikroskop den zarten Markmantel in Gestalt eines hellen Begleitsaumes erkennen kann. Die voluminösen Faserstrecken des Silberpräparates sind nicht etwa durch eine Mitfärbung des Markes entstanden, sie zeigen nur, daß gleichzeitig mit der Entstehung des Markes die plasmatische Substanz des Achsenzylinders eine Änderung erfährt; es kommt etwas Neues hinzu, nämlich das Myeloaxostroma Kaplans, welches ganz bestimmte färberische Eigenschaften besitzt und sich im Achsenzylinder überall da findet, wo er von einer Markhülle umkleidet ist. Beachtenswert ist die geringe Distanz der einzelnen Schnürringe an den jungen Markfasern. Sie ist eine Eigentümlichkeit des Jugendstadiums derselben und macht in späteren Phasen allmählich dem normalen Bilde Platz, in dem die einzelnen Marksegmente eine weit größere Längenausdehnung gewinnen.

Das distale Ende der Schaltregion ist wieder durch einen Demarkationswall, vorwiegend quer orientierter, derber Bindegewebsbündel gekennzeichnet, welcher aber von den neugebildeten Nervenfaserbündeln, im Gegensatz zum anderen Ende, ohne erhebliche Ablenkung und Verschiebung passiert wird.

In diesem distalen Demarkationswall und dem ihm benachbarten Teil der Schaltnarben begegnet man einem Befund, welcher zunächst auffällig erscheint. Es finden sich nämlich hier dünne Faserbündel, welche ganz ebenso aussehen, wie die Faserbündel des peripheren Stumpfes im Spätstadium der Wallerschen Degeneration. Es handelt sich hier um Bandfaserkomplexe, welche gegen das umliegende Bindegewebe durch besondere Hüllmembranen abgeschlossen sind. Zunächst lag der Gedanke nahe, daß es sich hier um Regenerationsprodukte handelt, welche aus dem zentralen Stumpf hervorgegangen und einer erneuten Degeneration anheimgefallen waren. Die genauere Durchsicht der Serien an diesem und an ähnlichen Objekten lehrte aber, daß es sich hier um Sprossungsprodukte des peripherischen Stumpfes handelt, dessen einzelne Elemente genau dieselben histologischen Qualitäten wie ihr Ursprungsmaterial beibehalten hatten.

Das periphere Ende des Ischiadicus, jenseits der Resektionsstelle, erwies sich in allen seinen Bündeln stark neurotisiert. An Längsschnitten wie an Querschnitten findet man im Bereich der alten Bündel die jungen, noch marklosen Sprossen dicht nebeneinander gelagert. Sie folgen in ihrem Verlauf den Zellbändern, welche sich bei der Degeneration der ursprünglichen Fasern gebildet haben. Die genaue histologische Analyse an imprägnierten Zupfpräparaten zeigt, daß diese Fasern im Innern der alten Schwannschen Scheiden liegen, deren zarte Membran eine feine Längsstreifung aufweist. Häufig kann man bei dieser Art der Präparation mehrere marklose Fäserchen im Lumen einer alten Scheide nachweisen. Neben den jungen Achsensprossen finden sich häufig noch Degenerationsprodukte der alten Fasern in Gestalt feiner Fetthäufchen, welche von dem Plasma der proliferierten Schwannschen Zellen eingeschlossen sind. Die Regeneration wurde im vorliegenden Falle bis in die intramuskulären Nervenbündel und bis in die Muskelendplatten verfolgt. Auf diese Einzelheiten soll hier nicht näher eingegangen werden. Jedenfalls beweisen die Befunde untrüglich, daß hier die Neurotisation des peripheren Nervenendes eine vollkommene war. Dieser Befund steht mit dem oben mitgeteilten funktionellen Resultat im vollen Einklang.

Die Befunde an weiteren vier nach der gleichen Transplantationsmethode operierten Ischiadicusstämmen waren die gleichen, mit Aussnahme eines Falles, wo die

Digitized by Google
Original from THE OHIO STATE UNIVERSITY
Generated on 2018-07-27 13:40 GMT / http://hdl.handle.net/2027/osu.32435056932478
Public Domain in the United States, Google-digitized / http://www.hathitrust.org/access_use#pd-us-google

Operation mißglückt war. Hier hatte sich die Nahtstelle zwischen dem peripheren Ende des zentralen Stumpfes und dem proximalen Ende des Schaltstückchens gelöst. Bei den übrigen war das eingepflanzte Material je nach dem Zeitraum, welcher zwischen der Operation und der Tötung des Tieres lag, mehr oder weniger durch junges Narbengewebe substituiert. In allen diesen Fällen ließ sich auch eine weitgehende Neurotisation des Schaltstückes und des peripheren Nervenendes mit Hilfe der Silberimprägnation nachweisen. Das gilt auch für diejenigen Tiere, bei denen es zu einer Restitution der Funktion in den gelähmten Muskeln noch nicht gekommen war. Aus dem histologischen Befund läßt sich schließen, daß auch hier, wie bei dem ersten Falle, sich die Funktion vollkommen wiederhergestellt hätte, wenn die Tiere länger am Leben geblieben wären. Auch die oben geschilderte Reichhaltigkeit des proximalen Nervenendes an rückläufigen Nervensprossen im Endoneurium und Perineurium trat überall deutlich hervor.

Versuche mit Edinger-Röhrchen.

Hund V. Vom linken Ischiadicus werden am Oberschenkel 6 cm reseziert und durch ein entsprechend weites Edinger-Röhrchen ersetzt. Die Nervenenden werden in der üblichen Weise in das Lumen der Röhre vorgeschoben. Nach 13 Tagen wird das Tier getötet. Bei der Freilegung des Operationsgebietes stellt sich heraus, daß das Edinger-Röhrchen mit der Umgebung nicht verwachsen ist, sondern frei in einer von trüb seröser Flüssigkeit erfüllten Wundhöhle schwimmt. An den Nahtstellen hängt es mit den Nervenstümpfen noch zusammen. Der proximale Nervenstumpf ist von einer Kappe jungen Granulationsgewebes umhüllt, in welchem sich die Anfänge einer Neurombildung bemerkbar machen. Die vorhandenen Nervensprossen erreichen aber nirgends die äußere Grenze dieser Kappe, und von einem Vordringen derselben in das Lumen des Röhrchens ist nichts zu sehen. Der Agarinhalt der Röhre ist zum Teil verflüssigt, zum Teil noch in Gestalt kleiner Gallertkugeln, welche an der Innenwand haften, nachweisbar. Am peripheren Nervenstumpf sind bemerkenswerte Reaktionserscheinungen nicht zu verzeichnen.

Hund III. Vom rechten Ischiadicus werden 3 cm reseziert und in die Enden des durchtrennten Nerven in ein Edinger-Röhrchen versenkt. Nach 6 Wochen wird das Tier getötet. Die makroskopische und die spätere mikroskopische Untersuchung zeigen, daß die Operation gut gelungen ist. Vom Röhrchen ist bei der Autopsie nichts mehr zu sehen. An seiner Stelle findet sich eine derbe Schwiele, an deren Enden noch die Zwirnfäden die Einpflanzungsstellen deutlich markieren. Am Ende der Schwiele sieht man mehrere, normal aussehende Nervenfäserchen von dem eingepflanzten Stumpf fortziehen und in die benachbarten Muskeltaschen einstrahlen. Sie verlaufen dabei eine Strecke weit in der Außenwand der Schwiele. Die Verwachsung der Schwiele mit dem benachbarten Gewebe ist eine sehr feste.

Die mikroskopische Untersuchung ergab folgendes: Die Wandung der Röhre ist in ihrer ganzen Länge durch junges Narbengewebe ersetzt. Das Lumen der Arterie ist vollkommen verschwunden und wie die Wandung selbst von einem faser- und zellreichen Bindegewebe erfüllt. Von den ursprünglichen Wandbestandteilen der Kalbsarterie sind überall noch grobe Fragmente vorhanden, welche von Fibroblasten und schon faserreichem Bindegewebe eingekapselt werden. In diesen Kapseln finden sich überall wieder zahlreiche Fremdkörperriesenzellen von bekannter Beschaffenheit. Auch vom Agar sind überall noch Reste vorhanden, welche von derartigen Komplexen umrahmt werden, und von denen sich Teile in die Agarmassen vorstülpen (Fig. 3 auf Taf. 8). Je weiter man in das zentrale Gebiet der Schwiele vordringt, um so stärker wird der Zellgehalt des Narbengewebes. Stellenweise trägt es noch ganz den Charakter eines jungen Granulationsgewebes. Hier finden sich neben jungen Gefäßsprossen und geschwänzten Fibroblasten massenhaft gelapptkernige Leukozyten. Die Produktion von Bindegewebsfasern ist hier noch eine geringe, während sie in den Randzonen der Schwiele stellenweise schon eine außerordentlich massige ist. Hier ist es bereits zu einer derben

Digitized by Google
Original from THE OHIO STATE UNIVERSITY
Generated on 2018-07-27 13:40 GMT / http://hdl.handle.net/2027/osu.32435056932478
Public Domain in the United States, Google-digitized / http://www.hathitrust.org/access_use#pd-us-google

Verfilzung der Bindegewebsfasern gekommen. In Querschnittenvon silberimprägnierten Blöcken sind in der Mitte zwischen der Innen- und Außenschicht der Narbe auch noch deutliche Reste staubförmiger Zerfallsprodukte der Elastica nachweisbar, welche sich durch eine besonders starke Affinität zu ammoniakalischem Silber auszeichnen. In ihrer Gesamtheit bilden sie einen nur an wenigen Stellen unterbrochenen Ring gröberer und feinerer schwarz tingierter Körnchen. Die eingepflanzten Nervenstümpfe heben sich deutlich von dem sie umgebenden Narbengewebe ab. Der zentrale Stumpf bietet das typische Bild eines Amputationsneuroms. An den Nervenbündeln dieses Stumpfes sind allenthalben noch starke Proliferationserscheinungen im Gange. Die neugebildeten Fasern knäueln sich zu unentwirrbaren Geflechten in einer bindegewebigen Matrix auf, welche ihrerseits aus dem gewucherten perineuralen und endoneuralen Bindegewebe des Stumpfes besteht. Dieses Neurom dehnt sich ungefähr 1 cm über die ursprüngliche Nahtstelle distalwärts aus. Ein Teil seiner Nervenfasern dringt auch in die Ersatzschwiele vor, ohne weit zu gelangen. Auch diese Bündel knäueln sich auf und sind von den benachbarten Nervenbündeln des zentralen Nervenstumpfes kaum zu sondern. Der ganze mittlere Teil der Schaltnarbe ist vollkommen frei von Nervenfasern. Von einem freien Vortropfen der Achsenzylinder ist nirgends etwas zu sehen. Auch die Agarinseln enthalten keinerlei nervöse Elemente. Der periphere Stumpf ist von einer bindegewebigen Demarkationskappe bedeckt, welche mit dem die Wand der Röhre substituierenden Narbengewebe fest vereinigt ist. Wie im ersten Falle finden sich auch hier im Bereich dieser Kappe mehrere nicht neurotisierte Bandfaserbündel. Eine nervöse Vereinigung der Stümpfe hat also nicht stattgefunden. Auf der peripheren Strecke des durchtrennten Nerven sind nur noch die Reste der fast schon abgeklungenen sekundären Degeneration nachweisbar. Junge Achsensprossen fehlen vollkommen.

Zum Vergleich wurden bei demselben Tier auf der anderen Seite 3 cm vom Ischiadicus ohne Überbrückung reseziert. Bei der Autopsie fand sich hier am zentralen Stumpf ein keulenförmiges Neurom, welches mit der Umgebung fest verwachsen war. Das distale Nervenende war grau. Eine Vereinigung der Stumpfenden hatte hier ebensowenig, wie auf der nach Edinger operierten Seite stattgefunden. Die histologische Untersuchung zeigte, daß auch hier am zentralen Stumpf typische Neurombildung stattgefunden hatte.

Transplantationsversuche mit konserviertem Nervenmaterial.

Hund IV. Vom linken Ischiadicus wurden $2^1/_2$ cm reseziert, und die Lücke durch ein entsprechendes Stück von einem 9 Tage lang in Borwasser konserviertem Stamme aus dem Plexus brachialis eines anderen Hundes überbrückt. Das Tier, bei welchem auf der anderen Seite eine Transplantation nach Bethe vorgenommen wurde, blieb 75 Tage am Leben. In den letzten Wochen vor der Operation wurde bereits die Wiederherstellung in der Beweglichkeit der ursprünglich gelähmten Muskeln konstatiert. Das Tier konnte wieder laufen, setzte die Pfoten wieder richtig mit der Planta auf und konnte sich auf den Hinterfüßen aufrichten und Sprünge machen. Bei der Freilegung des Operationsgebietes vor der Tötung wurden die Schaltstellen und deren Umgebung elektrisch untersucht. Es stellte sich heraus, daß auf beiden Seiten proximalwärts von der Operationsstelle eine starke Tibialis- und Peroneuswirkung erzielt werden konnte. Bei galvanischer Reizung, im Gebiete der Brücke und den anschließenden Nervenstrecken traten auf der linken Seite, wo der in Borwasser konservierte Nerv eingepflanzt war, bei Anwendung starker Ströme träge Zuckung in den Beugern des Fußes auf. Das eingepflanzte Nervenstück war auf dieser Seite mit den Faszien der benachbarten Muskeln fest verwachsen und durch eine walzenförmige Narbe substituiert.

Die histologische Untersuchung zeigte, daß die Organisation des eingepflanzten Materials bis auf geringe Reste vollzogen war. Die transplantierten Nervenbündel waren durch ein bereits recht faserreiches Bindegewebe ersetzt, dessen Bündel vor-

Digitized by Google
Original from THE OHIO STATE UNIVERSITY
Generated on 2018-07-27 13:39 GMT / http://hdl.handle.net/2027/osu.32435056932478
Public Domain in the United States, Google-digitized / http://www.hathitrust.org/access_use#pd-us-google

wiegend parallel zur Längsrichtung des operierten Nerven verliefen. Nur im mittleren Bereich der Ersatznarbe fanden sich noch Inseln des eingepflanzten Materials, welches sich färberisch genau so wie die Fasern aus der weißen Substanz des Rückenmarks in Fall I verhielt. Sie waren sämtlich von Riesenzellen, resp. von jungem Granulationsgewebe mit Riesenzellen umwachsen. Überall fanden sich in der Narbe noch Fettkörnchenzellen und junge Fibroblasten. Auch der Gefäßgehalt der Narbe muß als ein reichlicher bezeichnet werden. Längs- und Querschnitte von silberimprägnierten Blöcken aus dem Bereich der Brücke zeigten, daß die Durchwachsung des Schaltstückes mit jungen Nervenfasern eine reichliche war. Fig. 3 auf Taf. 6 veranschaulicht diesen Befund an einem Längsschnitt. Neben der großen Zahl der Nervenfasern ist hier auch ihre genau der Struktur der Matrix entsprechende Orientierung in der Längsrichtung des Schaltstückes auffallend. An den Kaliberschwankungen der Nervenfasern wird die beginnende Markreifung kenntlich (vgl. Fall I). Bemerkenswert ist, daß die neugebildeten Fasern sich ziemlich scharf auf das Areal des Schaltstückes beschränken, und nur vereinzelt in das Verwachsungsgebiet mit den benachbarten Faszien vordringen. Nach dem distalen Ende der Brücke hin vereinigen sich die vorher meist in kleinen Bündeln oder vereinzelt verlaufenden Nervenfasern wieder zu stärkeren Komplexen, welche sich von der bindegewebigen Grundsubstanz der Narbe durch eigene Hüllmembranen abzusondern beginnen.

Die Verwachsung der Schaltnarbe mit den beiden Stümpfen ist eine so innige, daß eine Trennung der aus der Wucherung des Endo- und Perineuriums hervorgegangenen Bindegewebsmassen, von denjenigen der Schaltnarbe selbst, nicht durchführbar ist. Der Bereich der Schnittstellen enthält nur mehr quergerichtete und zirkuläre Faserbündel. Das proximale Nervenende zeigt wieder eine keulenförmige Anschwellung mäßigen Grades, in welcher die bekannte neuromartige Verknäulung der Nervenfasern stattgefunden hat. Auch hier reichen die Degenerations- und Regenerationserscheinungen an den Fasern des zentralen Stumpfes bis etwa 4 cm proximalwärts von der Durchtrennungsstelle hinauf. Der Übergang der Nervenbündel des Schaltstückes zum peripheren Stumpf erfolgt ohne erhebliche Verschiebungen und Verflechtungen. Der periphere Stumpf ist in allen seinen Bündeln von jungen marklosen Fasern reich besetzt, zwischen denen man noch hier und da Abbauprodukte der alten Fasern antrifft. Sie liegen sämtlich intraplasmatisch und sind zum größten Teil bereits in den mesodermalen Zellen des Nervenbindegewebes aufgestapelt. Am zahlreichsten sind diese fettführenden Zellen in der Adventitia der Gefäße des Perineuriums vorhanden. Auch in diesem Falle wurde die Neurotisation in die intramuskulären Nervenäste der ursprünglich gelähmten Muskeln und bis zu den Nervenendplatten verfolgt. Man kann also sagen, daß der anatomische Befund unzweideutig für eine vollkommene Wiederherstellung der Nervenleitung sprach.

Versuche mit autoplastischer Transplantation.

Hund V. Vom rechten Ischiadicus wurden 5 cm reseziert, und die Lücke durch ein entsprechendes Längsstück vom linken Ischiadicus, welches unmittelbar vorher entfernt worden war, überbrückt. Die Orientierung des Schaltstückes folgte der normalen Richtung: das proximale Ende desselben wurde mit dem proximalen Stumpf vereinigt. Dieses eingepflanzte Stück wurde bei der Operation etwa 15 Minuten lang in körperwarmer physiologischer Kochsalzlösung gehalten. Tötung des Tieres nach 13 Tagen. Es bestand eine vollkommene Lähmung der Beuger und Strecker des Unterschenkels, des Fußes und der Zehen. Am Fußrücken waren tiefe Decubitalgeschwüre. Bei der Autopsie wurde folgendes festgestellt (vgl. Fig. 3 auf Taf. 10): Das eingepflanzte Stück ist mit den Nervenenden des resezierten Ischiadicus gut verwachsen; nur im peripheren Stumpf befindet sich, zwischen Schaltstück und Nerv, ein dünner Spalt, welcher aber nicht tief in den Querschnitt hineinreicht. Das Schaltstück ist als solches gut erkennbar. Es ist von graurötlicher Farbe und an seiner Oberfläche vielfach gerunzelt. Die seitlichen Ränder sind mit der Umgebung

Digitized by Google
Original from THE OHIO STATE UNIVERSITY
Generated on 2018-07-27 13:39 GMT / http://hdl.handle.net/2027/osu.32435056932478
Public Domain in the United States, Google-digitized / http://www.hathitrust.org/access_use#pd-us-google

durch ein lockres Granulationsgewebe verwachsen. Die Reste desselben sind auf der Abbildung an den Rauhigkeiten und aufgefasert aussehenden Stellen der Randpartie gut erkennbar. Bei der mikroskopischen Untersuchung stellte sich heraus, daß der proximale Nervenstumpf die Anfänge einer Neurombildung zeigte. Die Nervenfasern der Hauptbündel waren durch junges und gefäßreiches Bindegewebe auseinander gedrängt, die Nervenfasern selbst boten Zeichen frischen Markzerfalls und dabei üppige Sprossungsphänomene an den Achsenzylindern. An der Grenze zu dem transplantierten Nervenstückchen sind auch hier rückläufige Fasern, wenn auch in viel geringerer Zahl wie in den vorhergehenden Fällen, nachweisbar.

Die Verwachsungszone mit dem Schaltstück ist durch eine Lage jungen Bindegewebes gekennzeichnet, welche besonders reich an Fibroblasten und stark erweiterten Kapillaren ist. Die auswachsenden Nervensprossen folgen stets den vorhandenen Zell- und Faserbrücken und liegen niemals frei in den weiten hier vorhandenen Lymphspalten. Einzelne Sprossen laufen in Endkugeln und langgestreckte Endkeulen aus, an denen sich bei entsprechender Färbung eine zellige Hüllmembran nachweisen läßt. Perroncito-Spiralen fehlen gänzlich. An vielen Stellen sind die aus dem zentralen Stumpf hervorwachsenden jungen Fasern bereits in das Schaltstück vorgedrungen und lassen sich hier etwa bis zum Ende des proximalen Drittels verfolgen.

An dem Schaltstück selbst erkennt man auf den Querschnitten deutlich zwei starke Bündel, welche dem Tibialis und Peroneus angehören. Sein Perineurium ist mit den benachbarten Faszien und Muskeln durch junges Narbengewebe verwachsen, welches an einzelnen Stellen auffallend reich an jungen Gefässprossen ist. Hier sind die Bindegewebszüge des Perineuriums von weiten Kapillaren auseinandergedrängt und zu einer Art kavernösen Gewebes umgeformt. An mehreren Stellen ließ sich nachweisen, wie die Kapillaren aus dieser Vaskularisationszone in das Randgebiet des Nerven vordringen und den Anschluß an die präformierten Gefäße des Schaltstückes selbst erreichen. Irgendwelche Zeichen einer Nekrose wurden an der perineuralen Hülle des Schaltstückes bzw. seiner Stammbündel, nicht beobachtet. Dasselbe gilt auch von den endoneuralen Bindegewebszügen. Das Verhalten der Nervenfasern in den Bündeln des Schaltstückes war kein einheitliches. In der Randzone der Bündel, wo der Kontakt mit dem frisch vaskularisierten Bindegewebe der Hüllen offen zutage trat, boten die Nervenfasern zum größten Teil die Zeichen der sekundären Degeneration. Hier waren die Markscheide gequollen und vielfach zu gröberen Fragmenten von der bekannten Ellipsoidform aufgeteilt. Häufig waren in diesen Fragmenten auch noch Spuren der alten Achsenzylindersubstanz in Gestalt wurstförmiger Gebilde nachweisbar. Von dem typischen Bild der sekundären Degeneration bestand aber die Abweichung, daß die Proliferation der Schwannschen Zellen sich in engeren Grenzen hielt, als man sie bei Nervendurchschneidungsversuchen am 13. Tage nach der Kontinuitätstrennung im peripheren Stumpf anzutreffen pflegt. Daß dem so war, konnte aus dem Vergleich des Schaltstückes mit dem peripheren Nervenende bei diesem Tiere einwandsfrei festgestellt werden. An dünnen Längsschnitten durch das Schaltstück ließ sich ferner erkennen, daß auch an denjenigen Fasern, welche die sekundäre Degeneration aufwiesen, diese Degeneration sich nicht immer kontinuierlich über die ganze übersehbare Länge der einzelnen Fasern erstreckte. Es wechselten vielmehr degenerierte Strecken mit solchen ab, in denen die Markfasersubstanz zur Nekrose neigte. Dementsprechend wurden auch nur an wenigen Stellen kontinuierliche Bandfaserzüge angetroffen.

In den zentralen Partien der gröberen Bündel verschwinden die für die sekundäre Degeneration charakteristischen Reaktionserscheinungen der Nervenfasern und der Schwannschen Zellen fast vollkommen. Hier hörte die Ellipsoidbildung fast gänzlich auf, und die Mehrzahl der Fasern zeigte eine andere Art des Zerfalls. Bei schwacher Vergrößerung wiesen sie, sowohl an Quer- und Längsschnitten, verglichen mit normalen Fasern nur geringfügige Abweichungen auf. Sie erschienen etwas gequollen und hatten gewissen Farbstoffen gegenüber eine verminderte Tinktionsfähigkeit. Bei der Untersuchung mit Immersion stellte sich aber heraus, daß hier überall eine Auflösung

Digitized by Google
Original from THE OHIO STATE UNIVERSITY
Generated on 2018-07-27 13:39 GMT / http://hdl.handle.net/2027/osu.32435056932478
Public Domain in the United States, Google-digitized / http://www.hathitrust.org/access_use#pd-us-google

ihrer Substanz zu einem feinen Körnchen- und Stäbchendetritus im Gange war. An den Markscheiden leitet sich der Zerfall damit ein, daß die normale Radspeichenzeichnung noch schärfer als unter normalen Verhältnissen hervortritt, und daß dann weiterhin diese Speichen sich voneinander loslösen; ohne zunächst ihre ursprüngliche Lage wesentlich zu verändern. Erst später macht sich dann eine weitere Auflösung zu feineren Körnchen bemerkbar. Die Achsenzylinder derartig zerfallener Fasern scheinen sich zum Teil ohne vorhergehende schwere Formveränderung unter gleichmäßigen Quellungserscheinungen aufzulösen, zum Teil bilden sie einen mit Kernfarbstoffen gut tingierbaren, ziemlich grobkörnigen Detritus. Das wesentlichste bei dieser Art des Zerfalls ist aber, daß die Schwannschen Zellen entweder in ihrem Ruhezustand verharren oder einer raschen Nekrose anheimfallen. Zuweilen sieht man sekundär degenerierende und auf dem Weg der Nekrose befindliche Fasern dicht nebeneinander liegen. Vgl. Fig. 4 auf Taf. 8. Wie stark der Unterschied im Aussehen eines sekundär degenerierten und eines transplantierten Nerven ist, geht aus den Abbildungen auf Taf. 10 hervor. Es handelt sich hier um 2 Silberpräparate nach Bielschowsky. Das der Fig. 1 zugrunde liegende Präparat entstammt der Brücke, während Fig. 2 dem distalen Nervenende des gleichen Falles entstammt. In Fig. 1 sehen wir die in ihren äußeren Konturen nur wenig veränderten Nervenfasern, in denen die Radspeichenzeichnung der Markscheiden und deren beginnende Zerbröcklung erkennbar ist. Eine Vermehrung der Schwannschen Kerne hat nicht stattgefunden. Die großen zwischen den Bündeln liegenden Kerne, gehören jungen Fibroblasten an, nur an einzelnen Stellen macht sich eine gröbere Fragmentierung des Markes im Sinne einer Ellipsoidbildung bemerkbar. Auf einen vitalen Abbau des Markes deutet hier nicht das mindeste hin. Ganz anders liegen die Dinge im peripheren Stumpf dieses Nerven. Hier sehen wir das typische Bild der sekundären Degeneration auf der Höhe der Entwicklung. Das Mark ist in grobe, rundliche Schollen zerfallen, die Schwannschen Zellen sind stark vermehrt und häufig zwischen die Marktrümmer eingeklemmt. Da, wo die Resorption der Zerfallsprodukte weiter vorgeschritten ist, lassen sich in der Wand der alten Scheiden bereits reihenförmig angeordnete Kerne wahrnehmen, welche auf die Bildung junger Bandfasern hinweisen. Es sei noch bemerkt, daß besonders die starkkalibrigen Elemente der Brücke zur Nekrose zu tendieren scheinen, während die zartkalibrigen mehr zur Seite der sekundären Degeneration hinneigen.

Von Interesse ist ferner die Tatsache, daß von Seiten des endoneuralen Bindegewebes sich in der Brücke stärkere Reaktionserscheinungen geltend machen, als es bei der gewöhnlichen sekundären Degeneration in der gleichen Phase der Fall ist. Zunächst fiel auf, daß in der Umgebung der in den Septen verlaufenden Gefäße eine ganz erhebliche Proliferation von Fibroblasten stattgefunden hatte. Viele Gefäße waren von breiten Zellkränzen umsäumt, von denen aus sich strahlenförmige Fortsätze bis in die endoneuralen Bindegewebszüge verfolgen ließen. Hier lagen stellenweise auch vielkernige Riesenzellen. Außerdem machte sich schon in diesem frühen Stadium eine Kernvermehrung in den Bindegewebsscheiden der einzelnen Fasern bemerkbar. Es fanden sich häufig auf Querschnitten sichelförmige Kerne, welche der äußeren Kontur der Nervenfasern folgten, ohne in die Substanz derselben einzudringen (Fig. 10 auf Taf. 8). Ihre Zugehörigkeit zum endoneuralen Bindegewebe wird dadurch außer Frage gestellt, daß sie stets im Bereich der zwischen den Nervenfasern gelegenen Substanz angetroffen wurden. An Längsschnitten macht sich diese Proliferation der Fibroblasten noch deutlicher bemerkbar. Hier sieht man bei Anwendung geeigneter Färbung (Mallory), daß eine erhebliche Zunahme ihrer plasmatischen Substanz stattgefunden hat, und daß sie mit benachbarten Elementen durch breite Plasmabrücke synzytial verbunden sind. Auch die Produktion einer außerordentlich zarten und gitterartig verflochtenen fibrillären Substanz wurde an vielen Schnitten konstatiert.

Der Übergang vom proximalen Nervenende zum Schaltstück vollzog sich in anderer Weise, wie bei den vorher mitgeteilten Experimenten. Von einem Grenzwall zwischen den betreffenden Teilen war nichts sichtbar. Der Übergang erfolgte all-

Digitized by Google
Original from THE OHIO STATE UNIVERSITY
Generated on 2018-07-27 13:39 GMT / http://hdl.handle.net/2027/osu.32435056932478
Public Domain in the United States, Google-digitized / http://www.hathitrust.org/access_use#pd-us-google

mählich, und man gewann so den Eindruck, daß bezüglich der Bindegewebselemente eine prima intentio stattgefunden hatte. Nur an der äußeren Randzone der Vereinigungsstelle war eine starke Produktion von Granulationsgewebe nachweisbar, in welchem auch noch zahlreiche Leukozyten und Fettkörnchenzellen vorkamen. Ähnliche Stellen waren auch sonst in der Randzone des Schaltstückes an einzelnen Bezirken vorhanden. Das gilt besonders für die schon bei der makroskopischen Betrachtung rauh und gerunzelt aussehenden Gebiete in der Verwachsungszone.

Der Übergang vom Schaltstück zum distalen Nervenende bot ein ähnliches Bild, nur war hier die Bindegewebsproliferation eine etwas intensivere, so daß schon bei der Betrachtung der entsprechenden Längsschnitte mit bloßem Auge ein schmaler Grenzwall kenntlich wurde. In quantitativer Hinsicht blieb aber auch hier die Bindegewebsproliferation weit hinter den entsprechenden Stellen der „Fremdkörpertiere" zurück. Mit besonderer Aufmerksamkeit wurden die Wege verfolgt, auf denen die aus dem zentralen Stumpf vordrängenden Nervensprossen in das Schaltstück vordrangen. Ein nicht unbeträchtlicher Teil der jungen Fasern ging in das Perineurium des Schaltstückes, der größere Teil aber nahm die Richtung nach den zerfallnen Nervenfasern desselben. Hier ließ sich nachweisen, daß nur ein kleiner Teil der vordringenden Sprossen mit den gewucherten Schwannschen Zellen der degenerierenden Fasern in Beziehung trat. Die weitaus überwiegende Zahl der proliferierten Achsensprossen lag zwischen den zerfallenen Markfasern im Bereich der endoneuralen Bindegewebszüge. Die Kombination von Silberimprägnation und Zellfärbung ließ erkennen, daß hier die Fasern stets enge Nachbarschaftsbeziehungen zu kettenförmig angeordneten Zellkernen tragen, an deren Längsseiten sie sich entlang wanden. Über die Herkunft dieser Zellen ist auch bei Anwendung aller zu Gebote stehenden Hilfsmittel ein ganz sicheres Urteil nicht zu gewinnen. Es ist möglich, daß es sich um proliferierte Elemente aus dem Endoneurium handelt, es ist aber viel wahrscheinlicher, daß wir es mit Schwannschen Scheidenelementen zu tun haben, welche mit den Achsensprossen, und vielleicht schon vor ihnen in die Bindegewebssepten vorgedrungen sind. Für diese Auffassung lassen sich Beobachtungen am proximalen Ende resezierter Nerven geltend machen, wo infolge der Auseinanderdrängung der einzelnen Nervenfasern durch locker gefügte Bindegewerbszüge ein günstigeres Beobachtungsfeld entsteht. Hier läßt sich tatsächlich oft erkennen, daß die jungen Nervensprossen meist erst dann die vorhandenen zarten Bindegewebsstränge betreten, wenn ihnen Kerne Schwannscher Scheidenzellen vorgeschoben sind. Dementsprechend sind wir auch für die Brücke geneigt den von oben herabkommenden Schwannschen Zellen die Rolle von Quartiermachern für das Nachrücken der jungen Nervensprossen zuzuweisen. Daß für die Neurotisation im vorliegenden Falle an Ort und Stelle gebildete Büngnersche Bandfasern kaum in Betracht kommen, geht schon daraus hervor, daß derartige Fasern auf der neurotisierten Strecke überhaupt nur an wenigen Stellen, und dort auch nur fragmentarisch angelegt worden sind.

Das distale Nervenende jenseits der Brücke bot das typische Bild einer in höchster Entfaltung stehenden sekundären Degeneration. Hier fand sich überall die typische Proliferation der Schwannschen Zellen, der Zerfall des alten Fasermaterials in Ellipsoide, feinkörnige Aufstäubung des Achsenzylinders usw. Hier waren auch die Ansätze zu kontinuierlicher Bandfaserbildung zu konstatieren. Das Zerfallsmaterial befand sich zum größten Teil noch in den alten Scheiden, umhüllt von Plasmastreifen der Schwannschen Zellen. In dem Endo- und Perineurium wurden nur wenig Fettkörnchenzellen angetroffen.

Hund IV. Vom rechten Ischiadicus werden $2^1/_2$ cm reseziert, und in die Lücke wird ein entsprechend langes Stück vom linken Ischiadicus desselben Tieres, das unmittelbar vorher entfernt worden war, eingesetzt. Bei der Adaptation wurde die normale Orientierung beobachtet, d. h. das proximale Ende des Schaltstückes mit dem proximalen Nervenende vernäht. Etwa 6 Wochen nach der Operation konnte das Tier dieses Bein wieder gut gebrauchen. Die funktionelle Wiederherstellung erfolgte

Digitized by Google
Original from THE OHIO STATE UNIVERSITY
Generated on 2018-07-27 13:39 GMT / http://hdl.handle.net/2027/osu.32435056932478
Public Domain in the United States, Google-digitized / http://www.hathitrust.org/access_use#pd-us-google

aber nicht früher als auf der linken Seite, wo ein in Borsäure konserviertes Nervenstück als Schaltmaterial verwandt worden war, vgl. S. 281. Die beiden Beine waren, hinsichtlich ihrer Motilität vollkommen gleichwertig. Vor der Autopsie am 75. Tage wurde auch auf dieser rechten Seite die Leitungsfähigkeit des operierten Nervenstammes im Bereiche des Schaltstückes, sowie proximalwärts und distalwärts von demselben, festgestellt. Galvanische Reizung führte hier zu blitzartigen Zuckungen in den Streckern und Beugern der Zehen. Die distalwärts von der Brücke freigelegte Nervenstrecke hat den weißlichen Atlasglanz normaler Nerven und unterscheidet sich hierdurch von der anderen Seite, wo die Farbe noch einen rötlich-grauen Ton enthielt. Das Schaltstück ist mit der Umgebung verwachsen und hat selbst das Aussehen eines Narbenstranges. Es unterscheidet sich hinsichtlich seiner Konsistenz und Farbe deutlich von den benachbarten Nervenenden. Es ist mit der Umgebung verwachsen, wenn auch nicht durch so derbe Bindegewebsmassen, wie es nach Einpflanzung von fixiertem Gewebsmaterial der Fall ist. Das distale Ende des zentralen Stumpfes zeigt eine keulenförmige Anschwellung mäßigen Grades. Eine nennenswerte Kaliberdifferenz zwischen Schaltstück und Endportion des peripheren Nervenendes besteht dagegen nicht.

Die histologische Untersuchung führt zu folgendem Ergebnis. Die Grundsubstanz des Schaltstückes wird von einem ziemlich kernreichen und ausgesprochen parallelfaserigen Bindegewebe gebildet. Zwischen den Bindegewebszügen sind überall kleine Inseln vorhanden, in welchen man noch gröbere Markfragmente und alte Schwannsche Zellen antrifft. Die Marktrümmer sind von dem gewucherten Plasma der Schwannschen Zellen eingeschlossen, und Plasmabrücken spannen sich zwischen den Rändern der zugehörigen Scheiden aus. An diesen Inseln läßt sich sehr häufig an Serienschnitten der Nachweis führen, daß sie allseitig von Bindegewebe ummauert sind, und daß sie nicht kontinuierliche Zylinder, sondern scharf begrenzte kleine Herdchen im Gewebe bilden. Mitten in den Bindegewebszügen sind auch Bezirke, in welchen man Reste der überpflanzten Fasern im Zustand der Koagulationsnekrose findet. Vgl. Fig. 1 auf Taf. 7. In der Mitte dieser Abbildung sieht man ein ganzes Paket koagulierter alter Nervenfasern auf dem Querschnitt. Man erkennt die Sonnenbildchen, wenn auch mit etwas verwaschener Zeichnung, noch ganz deutlich. Umschlossen ist dieses Paket von jungem Granulationsgewebe, dessen Zellen sich an mehreren Stellen zwischen die einzelnen Nervenfaserquerschnitte vordrängen und sie umkapseln. Auch Riesenzellen sind besonders in der äußeren Partie des Granulationsherdes in großer Zahl vorhanden. Silberpräparate zeigen nun, daß die Neurotisation des Schaltgewebes einen außerordentlich hohen Grad erreicht hat. Die Fig. 1 auf Taf. 6 zeigt einen Längsschnitt aus dem mittleren Teil der Brücke. Wir sehen hier zahlreiche Achsenzylinder von verschiedenem Kaliber dicht nebeneinander liegen, und finden sie ganz parallel zur Längsrichtung des Schaltstückes orientiert. Die schon wiederholt erwähnten zylindrischen Anschwellungen an vielen Fasern gestatten den Schluß, daß auch die Markreifung bereits weit vorgeschritten ist. Zwischen den Nervenfasern sieht man auch noch die Degenerationsinseln, von denen oben schon die Rede war. Nach dem distalen Ende des Schaltstückes schließen sich die bis dahin ziemlich gleichmäßig über den ganzen Querschnitt verteilten Fasern zu gröberen Bündeln zusammen. Als wesentlich ist hervorzuheben, daß von dem ursprünglichen Bau des zur Überbrückung verwandten Nerven kaum noch etwas sichtbar ist. Wären nicht in den erwähnten Inseln die Reste sekundär degenerierter Nervenfasern vorhanden, so würde man einen nennenswerten Unterschied gegenüber der auf der anderen Seite gelegenen Schaltnarbe, welche aus der Organisation eines in Borsäure fixierten toten Nerven hervorgegangen war, nicht wahrnehmen. Cf. Fig. 5 auf Taf. 10.

Bezüglich des zentralen Nervenstumpfes ist zu bemerken, daß in ihm eine erhebliche Proliferation des endo- und perineuralen Bindegewebes stattgefunden hat. In der Übergangsregion zur Brücke nahmen diese Bindegewebszüge, die vorher in unregelmäßiger Weise angeordnet sind, die parallelfaserige Richtung ein. Sie stehen in einem vollkommen unlösbaren und durch keine deutliche Demarkationsgrenze unterbrochenen Zusammenhang mit der bindegewebigen Grundsubstanz des Schaltstückes.

Digitized by Google
Original from THE OHIO STATE UNIVERSITY
Generated on 2018-07-27 13:39 GMT / http://hdl.handle.net/2027/osu.32435056932478
Public Domain in the United States, Google-digitized / http://www.hathitrust.org/access_use#pd-us-google

An den Nervenelementen des zentralen Stumpfes begegnen wir wieder den bekannten neuromartigen Verknäulungen der Fasern, nur ist das Gesamtbild hier kein so kompliziertes und entwirrbares, wie wir es gewöhnlich an Amputationsneuromen oder an den zentralen Stümpfen resezierter und mit Fremdkörpern überbrückter Nervenstämme sehen. Auch die Perroncitoschen Spiralen sind nur vereinzelt vorhanden, dagegen finden sich auch hier rückläufige, nach dem Perineurium hinstrebende junge Fasern in nicht unbeträchtlicher Zahl.

Der Übergang der nervösen Elemente in den peripheren Stumpf erfolgt fast gradlinig, und die Faserbündel des Schaltstückes ergießen sich hier in die degenerierten Bündel des Nerven. Die Büngnerschen Zellbänder enthalten sämtlich junge Achsensprossen, an denen zum Teil bereits ein zarter Markmantel kenntlich ist. Mitunter sind mehrere zarte Achsenzylinder in das Plasmaband einer Faser eingeschlossen. Vgl. Fig. 7 auf Taf. 9. Von der Reichhaltigkeit der Nervenfasern in den Bündeln des peripherischen Stumpfes gibt Fig. 4 auf Taf. 10 ein anschauliches Bild. Die Neurotisation wurde bis in die intramuskulären Nervenäste, bis in die Endplatten und bis zu den sensiblen Endorganen in den Papillarkörpern der Sohlenhaut verfolgt.

Aus den mitgeteilten Befunden geht hervor, daß bei unseren Überpflanzungsversuchen das zur Ausfüllung der Lücke angewandte abgestorbene und fixierte Gewebsmaterial durch einen Organisationsprozeß in Narbengewebe verwandelt wird. Die überpflanzten Gewebsstücke werden von allen Seiten her zunächst von Leukozyten und später von einem jungen Granulationsgewebe eingeschlossen. In diesem überwiegen in der ersten Zeit nach der Überpflanzung die aus den Gefäßen der Nachbarschaft exudierten weißen Blutkörperchen. Etwas später treten die vorwiegend von Gefäßen der Umgebung abgewanderten Fibroblasten auf, welche an den Kontaktstellen mit dem fremden Material eine ausgiebige Umwandlung zu Riesenzellen erfahren.

Allmählich erfolgt dadurch, daß von den Fibroblasten freie Bindegewebsfasern produziert werden, eine Konsolidierung des Granulationsgewebes zu einer mehr oder weniger derben Narbe. Das Schaltstück wird also in jedem Falle durch Narbengewebe substituiert. In diesem prinzipiellen Punkte stimmen alle Experimente überein, gleichviel ob man Durarückenmarkzylinder, konservierte Nervenstücke oder Edinger-Röhren verwendet. Ein Unterschied besteht nur in dem Tempo der Substitution und in der feineren Struktur der resultierenden Narbe. Aus unseren Befunden geht hervor, daß der Substitutionsprozeß um so rascher von statten geht, je weicher und resorptionsfähiger das verwandte Material ist. Am günstigsten liegen da die Verhältnisse bei Einpflanzung von fixierten Nervenstücken, weniger günstig bei den von derben Häuten umschlossenen Rückenmarkssegmenten und am ungünstigsten bei den harten, an elastischen Fasern reichen Kalbsarterien.

Die histologische Qualität des Schaltmaterials ist für die von dem Nachbargewebe ausgehenden Reaktionserscheinungen nicht ohne Bedeutung. Je derber seine Struktur ist, um so stärker machen sich die exsudativen Vorgänge in der Nachbarschaft bemerkbar. Bei den Edinger-Röhrchen kann das so weit gehen, daß ihre Substanz vollkommen von flüssigem Exsudat umspült wird, welches ein Anheilen an das benachbarte Bindegewebe vereitelt. Einen derartigen Befund haben wir bei einem Tier, 13 Tage nach der Operation, erheben

Digitized by Google
Original from THE OHIO STATE UNIVERSITY
Generated on 2018-07-27 13:40 GMT / http://hdl.handle.net/2027/osu.32435056932478
Public Domain in the United States, Google-digitized / http://www.hathitrust.org/access_use#pd-us-google

können. Chirurgische, am Menschen gesammelte Erfahrungen der letzten Zeit haben gelehrt, daß ein derartiges Verhalten auch nach viel längeren Zeiträumen statthaben kann. Allerdings scheint eine derartige Reaktion nicht häufig zu sein. In der Regel verwachsen die Zylinder Edingers in ihrer ganzen Länge mit dem Gewebe der Umgebung. Aber auch dann hat das Granulationsgewebe, welches die Verbindung bewerkstelligt, gewisse Eigentümlichkeiten. Man sieht, daß eine enorme Menge von Leukozyten auswandert, und daß auch die Produktion von Fibroblasten, welche zeitlich den Leukozyten folgen, eine ganz massenhafte ist. Die Folge davon ist, daß in einem späteren Stadium eine enorm reiche Produktion von Bindegewebsfasern stattfindet, und daß die substituierende Narbe eine sehr derbe und filzige Struktur bekommt. Bemerkenswert ist dabei auch die Tatsache, daß die Agarreste, die wir noch nach mehr als 6 Wochen in Gestalt kleiner Herdchen in den Narbenmassen nachweisen konnten, der Organisation einen viel größeren Widerstand entgegensetzen, als man erwarten sollte. Vgl. Fig. 3 auf Taf. 8. Für das Vordringen junger Nervensprossen aus dem zentralen Stumpf ist die Dichtigkeit der Bindegewebselemente und ihre filzartige Verflechtung von gleich ungünstiger Wirkung. Die ganz planlose Durchflechtung der Bindegewebsfibrillen nötigt die jungen Sprossen zu immer neuen neuromartigen Verknäuelungen, und das erstrebte Ziel wird auf diese Weise unerreichbar.

Bei der Organisation der Durarückenmarkzylinder hält sich die Exsudation von Leukozyten und die Produktion von Fibroblasten in mäßigeren Grenzen. Auch hier kommt es schließlich zur Bildung einer Narbe, deren Bindegewebszüge kreuz und quer verlaufen. Aber wegen ihres großen Reichtums an Fettkörnchenzellen, die aus dem Abbau der eingepflanzten Lipoidmassen hervorgehen, bleibt das Gefüge über einen langen Zeitraum hinweg ein lockeres. Das begünstigt entschieden das Vorwachsen der jungen Fasern, wofür die Tatsache spricht, daß in allen unseren Fällen, in denen die Operation gelungen war, die jungen Sprossen den peripheren Stumpf erreicht hatten.

Nach Einpflanzung eines fixierten Nervenstücks besitzt die Substitutionsnarbe gegenüber dem eben geschilderten Fall noch den Vorzug, daß die Orientierung der Bindegewebsfasern eine ziemlich regelmäßige wird, da sie vorwiegend dem Längsverlauf des Schaltstückes folgen. Die in das Schaltstück durchwachsenden Nervenfasern finden hier einen relativ geringen Widerstand und gelangen mit fast gradliniger Verlaufsrichtung in den peripheren Stumpf. Jedenfalls zeigen unsere Versuche, daß das erstrebte Ziel einer vollkommenen Neurotisation des peripheren Nervenendes auf diesem Wege experimentell erreicht werden kann, und deshalb darf man daran denken, derartige Schaltstücke auch für therapeutische Zwecke beim Menschen zu benutzen. Das funktionelle Resultat war bei einem Tier, bei welchem eine $2^1/_2$ cm lange Lücke auf der linken Seite auf diese Art überbrückt worden war, zeitlich kein wesentlich anderes als auf der rechten Seite, wo wir eine Lücke von gleicher Länge auf autoplastischem Wege, durch ein überlebendes Nervenstück ausgefüllt hatten.

Unsere Befunde führen uns ferner zu dem Schluß, daß bei Anlegung jeder aus fixiertem Gewebsmaterial bestehenden Nerven-

Digitized by Google
Original from THE OHIO STATE UNIVERSITY
Generated on 2018-07-27 13:40 GMT / http://hdl.handle.net/2027/osu.32435056932478
Public Domain in the United States, Google-digitized / http://www.hathitrust.org/access_use#pd-us-google

brücke die Substitution des Schaltstückes durch Narbengewebe die unerläßliche Voraussetzung für die Neurotisation bildet. Die aus dem zentralen Stumpf auswachsenden Nervensprossen wachsen primär niemals in einen Fremdkörper hinein, gleichviel von welcher Beschaffenheit er sein mag. Für die mit so großem Enthusiasmus begrüßten Agarröhrchen ist dieser Nachweis schon von anderer Seite und wohl nicht zum mindesten von Edinger selbst geführt worden. Man befindet sich nach unserer Meinung aber auch auf einem Irrwege, wenn man mit anderen Füllmaterialien derartiger Röhrchen ein besseres Resultat zu erzielen hofft. Ob man Fett, Lezithin oder geronnene Körperflüssigkeit in das Lumen der Röhre bringt, ist ganz gleichgültig. Die Conditio sine qua non für das Einwachsen und Durchwachsen der zentralen Sprossen wird stets die vorangehende Substitution des transplantierten Materials durch neugebildetes Narbengewebe sein. Ein Austropfen der Achsenzylinder in einen scheinbar noch so günstig zusammengesetzten Fremdkörper erfolgt niemals. An dieser Stelle möchten wir gleich ausführen, daß die ganze Vorstellung vom Austropfen der Achsenzylindersubstanz aus den Nervenfasern des zentralen Stumpfes, von einer irrtümlichen Auffassung histologischer Bilder herrührt. Die sogen. Wachstumskeulen, mit welchen Edinger seine Betrachtungen stützt, stellen niemals freie Nervenendigungen in seinem Sinne dar. Sie liegen nicht nackt in den Gewebslücken, sondern sind stets von zelligen Elementen bekleidet und umhüllt. Bei geeigneter Kombination von Imprägnation und Zellfärbung läßt sich fast immer der Nachweis führen, daß die fraglichen Kugeln und Keulen von zarten kernhaltigen Membranen umschlossen sind. Die Tatsache, daß sich häufig ein kontinuierlicher Zusammenhang dieser kernhaltigen Membranen mit den Schwannschen Scheiden der Nervenfasern nachweisen läßt, von welchen die fraglichen Endkörper abzweigen, deutet darauf hin, daß wir es hier mit Sprossungsprodukten der Schwannschen Scheiden zu tun haben. Vieles spricht dafür, daß die Schwannschen Zellen einen wesentlichen Anteil an der Entstehung dieser „Tropfen" besitzen. Noch deutlicher macht sich der Einfluß der Schwannschen Zellen auf die Zahl und Wachstumsrichtung der neugebildeten Nervensprossen in den Perroncitoschen Spiralen geltend, welche Edinger gleichfalls nur als Folgeerscheinungen eines bestehenden Ausflußwiderstandes zu betrachten geneigt ist. In diesen Spiralen läßt sich gesetzmäßig eine starke Proliferation der Schwannschen Zellen nachweisen, welche weit über das Maß derjenigen hinausgeht, welche wir sonst in der Sprossungszone des zentralen Stumpfes sehen. Die Fig. 5 und 9 auf Taf. 8 zeigen derartige Spiralen aus dem zentralen Stumpf eines unserer Hunde, bei dem die Überbrückung mit einem Durarückenmarkzylinder vorgenommen worden war. Die Stelle in Fig. 5 ist eine besonders günstige. Wir sehen im Lumen einer Schwannschen Scheide einen starken Achsenzylinder, welcher an seinem distalen Ende den Weg durch eine Verwachsung des Scheidenendes verschlossen findet, sich rückläufig nach unten bewegt und in kurzer Entfernung von der Umbiegungsstelle unter Bildung zahlreicher neuer Seitensprossen den komplizierten Spiralapparat bildet. An derselben Abbildung ist auch ersichtlich, daß hier eine ganz

Digitized by Google
Original from THE OHIO STATE UNIVERSITY
Generated on 2018-07-27 13:40 GMT / http://hdl.handle.net/2027/osu.32435056932478
Public Domain in the United States, Google-digitized / http://www.hathitrust.org/access_use#pd-us-google

enorme Produktion von Schwannschen Kernen stattgefunden hat, und daß die Fasern der Spiralen sich zwischen diesen Kernen hindurchwinden, indem sie in engsten Kontakt mit deren Randkonturen treten. Noch deutlicher macht sich die Proliferation auf dem in Fig. 6 Taf. 8 abgebildeten Querschnitt einer derartigen Spirale geltend. Hier ist die Hülle der alten Membran durch proliferierte Zellen vollkommen gesprengt, aber die neugebildeten Sprossen halten sich scharf an das Gebiet der proliferierten Schwannschen Kerne und fließen nirgends nach außen ab. Wäre der Wachstumswiderstand allein für die Bildung derartiger Körper maßgebend, dann müßten wir diese Spiralen überall da erwarten dürfen, wo rückläufige Bewegungen an den Achsenzylindern des zentralen Stumpfes im Narbengebiet beobachtet werden. Das ist aber keineswegs des Fall. Tatsächlich liegen die Spiralen immer nur dort, wo es zu einer übermäßig starken lokalen Proliferation Schwannscher Zellen gekommen ist. Als eine Probe für die Richtigkeit dieses Exempels können gewisse Beobachtungen an Tumoren der peripherischen Nerven gelten. bei denen es zu einer geschwulstmäßigen Proliferation Schwannscher Zellen kommt. Dieser Fall tritt bei einer gewissen Form der Neurofibromatose auf (Neurinomatosis Verocais). In Fig. 7 auf Taf. 8 ist ein solcher Spiralapparat aus einem Geschwulstknoten abgebildet. Wir sehen hier den Achsenzylinder einer in Degeneration begriffenen Nervenfaser als ein ungleich kalibriertes graues Band, welches von zahlreichen jungen Sprossen in Spiraltouren umzogen wird. Ein Teil dieser neugebildeten Fasern endet mit Wachstumskugeln. Auch hier ist der Raum der alten Schwannschen Scheide durch die proliferierten Schwannschen Zellen gesprengt aber die Fasern mit den Kugeln und Keulen sind genau an den Raum gebunden, welcher ihnen von diesen Zellen vorgezeichnet ist. In dem vorliegenden Falle übertraf die Wucherung der Schwannschen Zellen noch bei weitem das bei der Regeneration nach Querschnittsläsionen bekannte Maß, und dementsprechend war auch die Produktion und Anordnung der neugebildeten Nervensprossen eine ausgiebigere und vielgestaltigere als dort. Neben den Spiralen hatten sich hier höchst komplizierte Geflechte und Zopfformationen entwickelt, welche sich aber durch Zwischenstufen immer wieder auf den einfacheren Typus der bekannten Spiralen zurückführen ließen. Fig. 8 auf Taf. 8 und Fig. 6 auf Taf. 9. Diese Befunde sprechen entschieden dafür, daß die Schwannschen Zellen an der Entstehung der Spiralen einen hervorragenden Anteil besitzen und daß sie den Weg bestimmen, welchen die neuen Sprossen gehen. Sie beweisen, daß von einem freien Vortasten der jungen Nervenfäden keine Rede sein kann. Gerade das Gegenteil ist auf Grund der experimentellen Erfahrungen anzunehmen: die jungen Sprossen bedürfen zu ihrem Vorwärtsdringen zunächst einer Matrix von Narbengewebe. Aber dies allein genügt noch nicht. Es kommt wohl hin und wieder vor, daß junge Nervenfäden direkt ins Bindegewebe eindringen, aber da läßt sich fast immer feststellen, daß sie nicht allzu weit kommen, sondern sehr bald regressiven Veränderungen anheimfallen. Für eine dauerhafte Neurotisation ist es nötig, daß die in der Narbe vorhandenen Bindegewebsbalken von proliferierten, aus dem zentralen Stumpf vordringenden Schwannschen Zellen besetzt werden; es müssen sich mit anderen Worten erst Bandfasern in der Narbe bilden,

Digitized by Google
Original from THE OHIO STATE UNIVERSITY
Generated on 2018-07-27 13:40 GMT / http://hdl.handle.net/2027/osu.32435056932478
Public Domain in the United States, Google-digitized / http://www.hathitrust.org/access_use#pd-us-google

bevor das aus nervösem Plasma bestehende Material vorwärts gelangt. Die Aufeinanderfolge der Erscheinungen ist allerdings nur unter besonders günstigen Bedingungen festzustellen; aber gerade im jungen Narbengewebe läßt sich das primäre Vorstoßen dieser Zellen mit verbesserten Methoden nachweisen und zugleich feststellen, daß sie in synzytialen Verbänden bleiben. Darüber wird weiter unten noch einiges zu sagen sein.

Aus unserer Schilderung geht auch hervor, daß die Vorstellung Edingers von den schädlichen Wirkungen der Narbe an den Läsionsstellen peripherischer Nerven nicht haltbar ist. Es kommt nach Kontinuitätstrennung eines Nerven nicht darauf an, die Narbenbildung zu vermeiden — ohne Narbenbildung ist die Wiedervereinigung der Stümpfe unmöglich —, sondern vielmehr darauf, eine Narbe von möglichst günstiger histologischer Struktur zu schaffen. Aus diesem Grunde ist auch die von ihm, Bittrolf u. A. empfohlene Umscheidung der Nervennähte zu verwerfen, denn mit derartigen Tubulationen wird die primäre Mitbeteiligung der Nachbarschaft an der Bildung der Verbindungsnarbe ausgeschaltet. Es wird diese Leistung dem Bindegewebe der Nervenstümpfe allein aufgebürdet. Die Narbenbildung wird dann aber oft eine mangelhafte bleiben, weil die Umscheidung eine Lostrennung der Stümpfe von ihrer Umgebung unvermeidlich macht, und damit der Zirkulation der Stumpfenden schweren Schaden zufügt. Häufig wird aus diesem Grunde die Narbenbildung ganz ausbleiben, und die Stumpfenden werden einer Nekrose anheimfallen. Wird dann später das Scheidenmaterial selbst organisiert und in Narbengewebe verwandelt, so resultiert unter allen Umständen ein derber Narbenkallus, welcher die Neurotisation der Nahtstelle nicht begünstigt, sondern verschlechtert. Man stiftet also mit diesen Scheiden nichts Gutes, gleichviel ob man sie als Schaltstücke bei größeren Lücken oder zum Schutze von Nahtstellen verwendet. Es sei noch kurz erwähnt, daß das Narbengewebe, welches sich nach Überbrückungsversuchen mit agargefüllten Kalbsarterien entwickelt, große Ähnlichkeit mit demjenigen hat, welches wir in alten Schußnarben nach langen Eiterungen sehen. Es stand uns zu dieser Feststellung allerdings nur ein Ulnaris vom Menschen zur Verfügung, bei welchem der behandelnde Chirurg sich nach mehreren Monaten zur Wiederentfernung der Röhre entschlossen hatte, weil sich keine Spur einer funktionellen Wiederherstellung gezeigt hatte. Aber der histologische Befund ist doch ein so charakteristischer und stimmt mit den experimentellen Resultaten so gut überein, daß er mitgeteilt zu werden verdient. Die Narbe enthielt noch nach mehreren Monaten Reste von Agar und Wandbestandteilen der überpflanzten Arterie. Besonders wichtig war aber die Beschaffenheit der Narbe selbst. Sie war mit der Umgebung ganz untrennbar verwachsen und setzte sich aus einem derben Filz mannigfach verflochtener Bindegewebsbündel zusammen. Genau dasselbe Verhalten zeigen die Nervenschußwunden nach langen Eiterungen, und es ist ganz verständlich, daß dem so sein muß, denn in beiden Fällen kommt es zu einer überschüssigen Produktion von Granulationsgewebe mit stark exsudativen Vorgängen an den Gefäßen und einer enormen Produktion von Fibroblasten, welche schließlich den undurchdringlichen Bindegewebsfilz hervorbringen.

Digitized by Google
Original from THE OHIO STATE UNIVERSITY
Generated on 2018-07-27 13:40 GMT / http://hdl.handle.net/2027/osu.32435056932478
Public Domain in the United States, Google-digitized / http://www.hathitrust.org/access_use#pd-us-google

Wir haben bereits in unseren Protokollen hervorgehoben, daß die aus autoplastischem Material gebildeten Brücken histologisch das günstigste Resultat lieferten. Der Vorzug vor den Fremdkörpertransplantationen besteht darin, daß das Schaltmaterial mit den Stümpfen gut verheilt, daß sich keine derben Bindegewebswälle zwischen ihnen und den Schaltstücken bilden, und daß die Neurotisation schon nach 45 Tagen eine sehr vollkommene ist. Wir müssen deshalb Bethe und Spielmeyer beipflichten, wenn sie die Transplantation von überlebendem Nervenmaterial als die für den Menschen geeignetste Methode empfehlen. In der theoretischen Auffassung der Dinge stimmen wir allerdings nicht vollkommen mit Bethe überein. Bethe glaubt, daß ein von demselben Tier transplantiertes Nervenstück seine vitale Reaktionsfähigkeit beibehält, und dadurch, daß es der Wallerschen Degeneration anheimfällt, den aus dem zentralen Stumpf vordringenden Nervensprossen einen ebenso günstigen Boden bietet, als wenn ihnen der periphere Nervenstumpf selbst vorgesetzt würde. Er gibt allerdings an, daß die Degeneration in derartigen Schaltstücken nicht immer gleich stark ist, was darauf hindeutet, daß auch er in seinen Schaltstücken Nekrosen beobachtet haben mag. „Wie es scheint, hängt dies damit zusammen, wie schnell die Stücke vascularisiert werden." An den Schnittenden und am Rand sei aber auch bei ungünstigem Ausfall stets Degeneration vorhanden, die nach der Tiefe zu abnimmt. „Manchmal sind aber auch relativ dicke Stämme schon nach 6 Tagen durch und durch degeneriert." Wir waren bei unseren Versuchen weniger glücklich als Bethe. Obgleich wir die Diastasen sofort durch frisch entnommene, identische Nervenstücke von demselben Tier ausgefüllt und demnach unter Bedingungen gearbeitet hatten, welche als die denkbar günstigsten zu bezeichnen sind, war unser Befund doch von den seinigen verschieden. Die sekundäre Degeneration der Nervenfasern in dem Schaltstück war nämlich eine partielle geblieben; und zwar in doppeltem Sinne. Sie trat nur an einem Teil der Fasern in Erscheinung, und da, wo sie sich deutlich entwickelt hatte, ließ sich nicht selten der Nachweis führen, daß sie nur eine kurze Strecke der Faser zum Abbau brachte, während die angrenzenden Strecken derselben Faser der Nekrose anheimgefallen waren. Ausschlaggebend für das Auftreten der sekundären Degeneration ist nach unsern Erfahrungen der rasche Anschluß an die Gefäße des Nachbargewebes. Denn nur da, wo wir mit Blutkörperchen gefüllte Kapillaren und stärkere Gefäße antrafen, war eine nennenswerte Zahl degenerierter Nervenfasern anzutreffen. Auch das Kaliber der Nervenbündel ist für das Auftreten der sekundären Degeneration in dem Schaltstück nicht ohne Bedeutung. Dünne Bündel enthielten immer mehr Degenerationsinseln als die dicken, offenbar auch aus dem Grunde, weil sich die Vaskularisation in ihnen rascher vollzieht. Unsere mikroskopischen Bilder erweckten den Eindruck, daß die Proliferationsfähigkeit der Schwannschen Zellen rasch erlischt, wenn die Blutversorgung des Gewebes mangelhaft wird.

Der größte Teil der Fasern wird also nach unsern Befunden nekrotisch und dann von einem eigenartigen Zerfall betroffen, dessen Produkte durch Autolyse entfernt werden. Das auf diesem Wege untergehende Nervenmaterial wird rasch durch Bindegewebe ersetzt. Die Abbaureaktionen

Digitized by Google
Original from THE OHIO STATE UNIVERSITY
Generated on 2018-07-27 13:40 GMT / http://hdl.handle.net/2027/osu.32435056932478
Public Domain in the United States, Google-digitized / http://www.hathitrust.org/access_use#pd-us-google

von seiten des Bindegewebes sind dabei relativ geringfügige; es bilden sich nur wenig mesodermale Fettkörnchenzellen. Dieser Umstand spricht, im Einklang mit den übrigen histologischen Befunden dafür, daß die Hauptmasse des nekrotischen Materials sich in der Gewebsflüssigkeit auflöst und ohne zellige Zwischenstationen abtransportiert wird.

Nach 45 Tagen war das autoplastische Schaltstück in seiner Hauptmasse durch Bindegewebe ersetzt, hatte das Gefüge eines degenerierten Nerven fast vollkommen eingebüßt und sah wie zellreicher Narbenstrang aus. Zwischen den Bindegewebszügen fanden sich nur noch vereinzelte Degenerationsinseln, an denen besonders auffiel, daß die in vitalem Abbau begriffenen Nervenfasern das Zustandsbild einer viel früheren Degenerationsperiode bewahrt hatten, wie sie im peripheren Nervenstumpf etwa der zweiten Woche entspricht. Aber diese Inseln waren auch das einzige, was an einen degenerierten Nerven erinnerte. Fig. 5 auf Taf. 10. Von einer topischen und strukturellen Trennung der alten Nervenfaserareale gegenüber dem endo- und perineuralen Bindegewebe war so gut wie nichts mehr zu sehen.

Von Interesse ist die Frage, woher das Bindegewebe in derartigen überlebenden Schaltstücken stammt. Ein Teil desselben rührt zweifellos von den Granulationsmassen her, welche von den Seitenflächen eindringen. Das geht aus der direkten Beobachtung hervor, welche in der Randzone stets junge Fibroblasten, ausgewanderte Leukozyten und gelegentlich auch Riesenzellen aufdeckt. Zum größten Teil stammen aber die Elemente der Ersatznarbe aus dem eigenen Bestande des Schaltstückes. Dafür spricht besonders das Verhalten der Gefäßwandkerne, in deren Adventitia und Intima man häufig direkte Kernteilungen beobachten kann. Man sieht auch von den Wänden leerer und kollabierter Gefäße breite Kernzüge in den zentralen Partien des Schaltstückes abwandern, die von dem randständigen Granulationsgewebe weit entfernt sind. Noch beweiskräftiger sind die Proliferationserscheinungen am endoneuralen Bindegewebe, dessen Sprossen sich stellenweise zu kernreichen, sonst ganz ungewöhnlichen Zylindermembranen um die abgestorbenen Nervenfasern zusammenschließen (vgl. Fig. 10 auf Taf. 8). Jedenfalls sprechen unsere Beobachtungen entschieden dafür, daß die vitale Widerstandskraft der bindegewebigen Elemente in derartigen Brücken viel größer ist als diejenige der nervösen. Bethe glaubt zwar, daß kein Gewebe des Körpers so schwer zu ersticken ist wie der Nerv; dieser Satz gilt aber nach unsern Erfahrungen, die sich auch noch auf eine große Zahl anderer Versuche erstrecken, nur für den im Verband des Körpers bleibenden Nerven. Es ist außerordentlich schwierig, die Regeneration des zentralen Stumpfes eines in seiner Kontinuität unterbrochenen Nerven zu unterdrücken; aber diese Tatsache ist für die vorliegende Frage bedeutungslos. Bei den autoplastischen Schaltoperationen wird der Nerv ja vollkommen aus seiner ursprünglichen Umgebung entfernt und bleibt längere Zeit ohne jede Blutversorgung. Das vertragen seine nervösen Elemente offenbar doch nur eine sehr kurze Zeit. Mit einer doppelten Durchschneidung darf deshalb die Autotransplantation nicht in Vergleich gesetzt werden; denn bei diesem Experiment bleibt das zwischen den Schnittstallen gelegene Stück in seinem alten Gefäßverbande. Nach unserer Meinung ist der günstige Erfolg bei dem Betheschen Verfahren

Digitized by Google
Original from THE OHIO STATE UNIVERSITY
Generated on 2018-07-27 13:40 GMT / http://hdl.handle.net/2027/osu.32435056932478
Public Domain in the United States, Google-digitized / http://www.hathitrust.org/access_use#pd-us-google

demnach weniger der Widerstandsfähigkeit der nervösen Elemente als der „überlebenden" Proliferationskraft des Bindegewebes zu verdanken. Auf diese muß die rasche und reizlose Vereinigung der Stümpfe mit den Enden des Schaltstückes zurückgeführt werden. Hier kommt es wirklich zu einer prima reunio der endo- und perineuralen Gewebsbestandteile. Die Demarkationswälle, die wir bei allen künstlichen aus fixiertem Material bestehenden Brücken antreffen, kommen deshalb nur in abgeschwächter Form zur Entwicklung, und einer der Hauptwiderstände für die auswachsenden Nervensprossen des Zentralstumpfes fällt damit fort. Auch die Struktur der Ersatznarbe wird durch diese Eigenschaft des Bindegewebes sehr günstig beeinflußt, denn die aus dem Eigenbestande des Schaltstückes hervorgehenden proliferierten Bindegewebszellen halten den „longitudinalen" Bauplan des alten Endo- und Perineuriums in seinen wesentlichen Zügen fest und produzieren eine parallelfaserige Narbe, in welcher die jungen Nervensprossen leichter vorwärts kommen als in den mehr oder minder verfilzten Schwielen, durch welche die meisten Fremdkörperschaltstücke substituiert werden. Den vitalen Degenerationserscheinungen, welche zweifellos vorhanden sind, soll dabei nicht jede Bedeutung abgesprochen werden, denn sie verleihen der Narbe eine lockere Beschaffenheit, welche die Neurotisation nur günstig beeinflussen kann. Diese Wirkung ist um so nachhaltiger, als der Ablauf der Degenerationserscheinungen sich in den Schaltstücken, wie wir oben gezeigt haben, ganz außerordentlich verzögert. Daß die Degeneration der Nervenfasern in der von Bethe beschriebenen Weise wirkt, halten wir nach unseren Befunden für recht zweifelhaft, denn eine Entwicklung von Bandfasern und ein direktes Einwachsen der jungen Nervensprossen in die Röhren der degenerierten Fasern haben wir nicht feststellen können. Allerdings war auch in unsern Präparaten die Wachstumsrichtung der jungen Nervensprossen nach den Degenerationsinseln hin unverkennbar, aber die genauere Betrachtung lehrte uns, daß sie nicht in die alten Schwannschen Scheiden eindringen, sondern in den endoneuralen Bindegewebszügen zwischen diesen vorstoßen. Sie liegen auch hier nicht frei zwischen den Bindegewebszügen, sondern im innigsten Kontakt mit kettenförmig angeordneten Abkömmlingen Schwannscher Zellen. Diese Zellbänder sprossen unsrer Ansicht nach mit den jungen Achsenzylindern aus dem zentralen Stumpfe herunter und sind nicht aus dem alten Bestande des Schaltstückes abzuleiten.

Für die praktische Verwertbarkeit der Methode am Menschen sind die zuletzt berührten Fragen von ganz untergeordneter Bedeutung. Auf Grund unserer experimentellen Befunde können wir das Bethesche Verfahren beim Menschen jedenfalls mit demselben Nachdruck empfehlen, wie es Spielmeyer getan hat. Allerdings glauben wir, daß man die besten Resultate mit frisch entnommenen Nervenstücken erzielen wird. Ob man diese aus frisch amputierten Gliedmaßen oder aus dem Körper des zu Operierenden selbst gewinnt, dürfte ziemlich gleichgültig sein. Da, wo nur die Nerven des zu Operierenden zur Verfügung stehen, wird man sich am besten mit entbehrlichen Hautnerven in der Weise behelfen, daß man sie nach dem Vorgange Försters in mehreren Bündeln zusammenfaltet. Die störende Kaliberdifferenz zwischen

Digitized by Google
Original from THE OHIO STATE UNIVERSITY
Generated on 2018-07-27 13:40 GMT / http://hdl.handle.net/2027/osu.32435056932478
Public Domain in the United States, Google-digitized / http://www.hathitrust.org/access_use#pd-us-google

Schaltmaterial und Stumpfende, welche diese Technik der Einpflanzung zweifellos erschwert, wird dadurch einigermaßen ausgeglichen. Auf der andern Seite bietet die Dünne der einzelnen Schaltnervenstränge doch einen gewissen Vorzug; denn man darf bei ihnen einen viel rascheren Anschluß an die Zirkulation erwarten als bei der Anwendung dicker Stämme. Der Verwendung von Leichenmaterial stehen wir recht skeptisch gegenüber. Ganz abgesehen von den Bedenken gegen die Sterilität derartigen Materials — der negative Wassermann beweist ja nichts! — wird man hier mit noch viel ausgedehnteren Nekrosen zu rechnen haben, als bei der Einpflanzung frischer Nervenstücke. Die Leichennerven werden wahrscheinlich kaum anders als in Borsäure konservierte Nerven wirken und zur Bildung ähnlich gebauter Narben führen. Diese besitzen aber den eisgekühlten Leichennerven gegenüber den Vorzug der längeren Haltbarkeit und sicheren Keimfreiheit. Daß sie gut neurotisierbare Narben liefern, ist durch das Tierexperiment sichergestellt. Ob sie für die menschliche Therapie genügend leisten, könnte natürlich nur der Versuch entscheiden, der hier besser fundiert wäre, als es bei den Tubulationsmethoden der Fall gewesen ist.

Aus unseren anatomischen Beobachtungen lassen sich auch noch andere Nutzanwendungen ableiten. Wir haben gesehen, daß die Menge der im zentralen Nervenstumpf rückläufigen Fasern, welche aus der Narbe auswachsen, bei allen Überbrückungen, mit Ausnahme der Autotransplantation, eine recht beträchtliche, ja mitunter sogar eine überraschend große ist. Einem ähnlichen Verhalten begegnet man auch in den Schußnarben peripherer Nervenstämme und der an sie angrenzenden Strecke des zentralen Nervenendes. In einer Reihe von Fällen, in denen der Chirurg wegen schlechter Beschaffenheit der Schußnarben zur Exzision geschritten war, konnte Bielschowsky diese rückläufigen Bündel im endo- und perineuralen Bindegewebe des zentralen Stumpfes über die ganze zur Verfügung stehende Strecke verfolgen. Wenn es gelänge, die im Neuromgebiet und in seiner Nachbarschaft vorhandenen neugebildeten Nervenfasern in das richtige Gleis zu bringen, ohne bei noch vorhandener Kontinuität des Nervenstammes resezieren zu müssen, dann wäre das für die Therapie entschieden ein Gewinn. Das makroskopische Aussehen der Schußnarben gibt uns bekanntlich keine sichere Antwort auf die Frage, ob sie in einem für die Wiederherstellung der Funktion ausreichendem Maße neurotisierbar sind oder nicht. Auch die klinischen Untersuchungsmethoden, insbesondere die elektrischen Prüfungen, lassen in dieser Hinsicht oft im Stich. Es ist das große Verdienst von Spielmeyer, die hier berührte Frage auf Grund eingehender klinischer und anatomischer Beobachtungen, geklärt zu haben. Er hat 62 Schußnarben histologisch untersucht, und mit Hilfe seiner Markscheidenmethode festgestellt, daß die neugebildeten Nervensprossen in der überwiegenden Mehrzahl der Fälle in der Narbe stecken blieben. Auf Grund seiner mikroskopischen Präparate glaubt er die Annahme vertreten zu können, daß hier der Anschluß an die periphere Nervenstrecke, auch bei längerem Zuwarten, niemals erreicht worden wäre. Besonders ungünstig liegen nach seiner Meinung die Verhältnisse bei denjenigen Narben, welche das Aussehen abgeplatteter

Digitized by Google
Original from THE OHIO STATE UNIVERSITY
Generated on 2018-07-27 13:40 GMT / http://hdl.handle.net/2027/osu.32435056932478
Public Domain in the United States, Google-digitized / http://www.hathitrust.org/access_use#pd-us-google

Stränge bieten, etwas günstiger bei hyperplastischen Schwielen, bei denen eine Überwindung des Narbenwiderstandes vorkommen könne. Derartig anatomisch gelungene Regenerationen bis ins periphere Stück hat er nur in 5 von seinen Fällen festgestellt. Bielschowskys Erfahrungen, welche sich allerdings auf ein erheblich kleineres Material beziehen, stimmen mit denen von Spielmeyer im allgemeinen überein, er glaubt jedoch, daß die Neurotisation hyperplastischer Nervenstrecken häufiger stattfindet, als dieser Autor es annimmt. Dieser Unterschied in der Auffassung mag von der Verschiedenheit der angewandten histologischen Untersuchungsmethoden herrühren. Spielmeyer stützt sich vornehmlich auf Markscheidenfärbungen, welche vom Nervenfasergehalt der Narben ein unvollständigeres Bild liefern, als es die Imprägnationsmethoden, insbesondere die Pyridinmethode Bielschowskys, tun, welche hauptsächlich von ihm benutzt wurde. Bielschowsky ist in 5 von 20 genau untersuchten Fällen zu der Überzeugung gelangt, daß die Operation überflüssig gewesen wäre, weil bereits eine reichliche Besprossung des peripheren Nervenendes nachweisbar war. Wenn man in den Fällen von so ausgiebiger Neurotisation die Narbenstrecke exzidiert, so unterbricht man einen in vollem Gange befindlichen Heilungsprozeß und schadet dem Patienten, indem man die Wiederkehr der Funktion zum mindesten um ein beträchtliches verzögert. Sind lange Strecken exzidiert worden, so können die Heilungschancen wegen der unsicheren Vereinigung der Stümpfe sogar gänzlich beseitigt werden. Wenn es also eine Methode gäbe, den stets vorhandenen Strom der regenerierten Sprossen ohne Exzision in das Bett des peripheren Endes hinüber zu leiten, so bliebe dem Kranken mancher Schaden, und dem Arzt mancher Zweifel erspart. Die mikroskopischen Befunde haben uns nun auf den Gedanken gebracht, ob dieses Ziel nicht durch Anlegung eines Seitenkabels erreichbar ist. Man müßte zu diesem Zwecke in das zentralwärts von der Narbe gelegene Nervenende eine Brücke einpflanzen, sie an der Narbe vorbeiführen und dann in den peripheren Stumpf einsenken. Es liegt auf der Hand, daß auch bei dieser Versuchsanordnung die Transplantation überlebender Nervenbündel die besten Aussichten bieten muß. Aber auch gegen die Verwendung von Borsäure-Nerven wird sich nicht viel einwenden lassen, weil wir gesehen haben, daß das Narbengewebe, welches sie ersetzt, in seinem Jugendstadium gut neurotisierbar ist. Selbstverständlich müßte eine derartige Methode, bevor man sie am Menschen versucht, erst experimentell genau geprüft werden. Wir haben diesbezügliche Experimente am Hundeischiadicus bereits begonnen. Die vollkommene Verödung des Nervenstammes wurde durch Karbolsäureinjektionen herbeigeführt. Die Karbolsäure führt nicht nur zu einer vollkommenen Nekrose der Nervenfasern, sondern verursacht auch eine eitrige Exsudation an den Gefäßen des Nerven und seiner Umgebung. Dadurch kommen Veränderungen zustande, welche denjenigen nach infizierten Schußwunden — und um solche handelt es sich ja meist — recht ähnlich sind. Unsere Versuche sind noch nicht abgeschlossen. Über die anatomischen Resultate werden wir später berichten. Wenn wir schon hier davon sprechen, so soll dies für andere nur eine Anregung zu ähnlichen Versuchen sein.

Digitized by Google
Original from THE OHIO STATE UNIVERSITY
Generated on 2018-07-27 13:40 GMT / http://hdl.handle.net/2027/osu.32435056932478
Public Domain in the United States, Google-digitized / http://www.hathitrust.org/access_use#pd-us-google

Am zentralen Nervenende haben wir bei allen von uns überbrückten Stämmen weitgehende Degenerationserscheinungen beobachtet. Man hat die hier ablaufenden Zerfallserscheinungen an den Nervenfasern als „traumatische" bezeichnet und damit in einen gewissen Gegensatz zu denjenigen im peripheren Nervenende bringen wollen, welche jetzt unter dem Namen der Wallerschen Degeneration zusammengefaßt werden. Man findet bei den Autoren vielfach die Anschauung vertreten, daß diese traumatische Degeneration sich nur auf die äußersten Enden der Nervenfasern erstreckt, und daß nur die zwischen den letzten Schnürringen gelegenen Marksegmente an ihr beteiligt sind. Das ist aber nicht richtig. Diese traumatische Degeneration reicht auch nach einfachen Durchschneidungen und nach Resektionen, welche abgeheilt sind, meist 2—3 cm über den Ort der Kontinuitätsstörung hinauf. Nach Schußverletzungen erreicht sie häufig einen ganz außerordentlich hohen Grad. Darauf hat Spielmeyer schon hingewiesen. Er glaubt, daß die Gewalt, mit der das Geschoß auch die hier weiter abseits gelegenen Teile des Nerven in Mitleidenschaft zieht, für diese Erscheinung verantwortlich zu machen ist. Das mag richtig sein, genügt aber kaum zur vollkommenen Erklärung des Tatbestandes, denn wir finden in alten Narben in der dem Neurom benachbarten zentralen Nervenstrecke und weiter darüber hinaus nicht nur alte Degenerationsprodukte, sondern Zeichen des frischen Markzerfalls, welche darauf schließen lassen, daß hier schädigende Faktoren noch lange Zeit nach der Verwundung wirksam sind. Bei infizierten Schußwunden sind es die Exsudationsvorgänge am Nervenbindegewebe und die ihnen folgenden Proliferationserscheinungen, welche an der Intensität und Extensität des Parenchymzerfalls schuld sind. Und auch nach aseptischen Kontinuitätstrennungen sind die gleichen Faktoren, wenn auch in wesentlich gemilderter Form, wirksam. Tatsächlich sehen wir hier in beiden Fällen häufig Veränderungen an den Nervenfasern, welche an diejenigen akuter und subakuter neuritischer Prozesse anklingen. Wir finden eine lange anhaltende Fragmentation der Markscheiden bei nur unerheblichen Veränderungen am Achsenzylinder. Häufig schmilzt das Mark an einer bestimmten Strecke des Achsenstranges fort, um dann wieder in mehr oder minder veränderter Gestalt aufzutauchen. So resultierten Bilder, welche der peraxialen Neuritis vollkommen gleichen.

Von Bedeutung ist nun die Tatsache, daß dort, wo wir den Markzerfall finden, auch stets eine starke Regeneration von jungen Nervenfasern nachweisbar ist. An Zupfpräparaten läßt sich ohne Schwierigkeit feststellen, daß diese Fasern zum größten Teil auf dem Wege der kollateralen Sprossung aus den alten Achsenzylindern hervorgehen. Sie verlaufen meist eine Strecke weit im Lumen der Schwannschen Scheide ihrer alten Stammfaser, und haben häufig die Tendenz, sich in Spiralen an ihr entlang zu ranken. Da, wo sie alten Markbrocken begegnen, machen sie häufig rückläufige Touren oder schieben sich zwischen den Trümmern und der Scheidenwand vorbei. Stets ist in der Wand derartiger Scheiden eine intensive Proliferation der Schwannschen Kerne nachweisbar. Perroncito hat festgestellt, daß derartige Kollateralsprossen schon wenige Stunden nach einer Kontinuitätstrennung auftreten. Über die zeitliche Ausdehnung der Regenerations-

Digitized by Google
Original from THE OHIO STATE UNIVERSITY
Generated on 2018-07-27 13:40 GMT / http://hdl.handle.net/2027/osu.32435056932478
Public Domain in the United States, Google-digitized / http://www.hathitrust.org/access_use#pd-us-google

vorgänge am zentralen Stumpf herrscht aber noch große Unklarheit. Man glaubt im allgemeinen, daß die Proliferationskraft der Nervenfasern eine zeitlich ziemlich eng begrenzte ist. Da ist es nun von Interesse, zu sehen, daß auch noch 100 Tage nach einer Exzision Zeichen frischer Sprossung an den Nervenfasern des zentralen Endes vorhanden sind. Wahrscheinlich dehnt sich die Regeneration über noch weit längere Zeiträume aus. Neben frischer Kollateralsprossung sehen wir gelegentlich noch eine andere Form der Faserneubildung, nämlich die Loslösung frischer Axone auf dem Wege einer Randfaltenbildung. Bei dieser Form der Regeneration bilden sich im Mantel der meist etwas gequollenen Achsenzylinder leistenförmige Erhabenheiten, welche dem Längsverlauf der Faser folgen und häufig die Neigung zu Spiraltouren aufweisen. Diese Leisten lösen sich ganz allmählich vom Achsenzylinder los und folgen ihm über längere Strecken, wobei sich die losgelöste neue Faser von der alten nur wenig entfernt. Mitunter sieht man auch noch zarte Plasmabrücken den neuen Sproß mit dem Stammaxon wieder in Verbindung bringen, bis schließlich die Loslösung eine definitive wird. Der Randfaltenbildung begegnet man gewöhnlich nur in den späteren Stadien der Regeneration, meist erst mehrere Wochen nach der Kontinuitätstrennung in weiter Entfernung nach der Schnittstelle.

Wenn die Neubildung junger Nervensprossen im zentralen Stumpf ihren Höhepunkt erreicht, so wird schon das makroskopische Aussehen des Nervenstammes durch sie beeinflußt. Der Nerv verliert seine atlasglänzende Farbe und bekommt einen grauen bis graurötlichen Farbton. Die Erscheinung ist leicht verständlich, weil eben die alten Markfasern durch degenerative Vorgänge ihre Markhülle zum Teil ganz oder partiell eingebüßt haben, und weil die neugebildeten, wegen ihrer Marklosigkeit grauen Elemente das alte Material stark überwuchern. Diese Tatsache ist praktisch nicht ohne Bedeutung. Immer wieder wird von chirurgischer Seite für die Resektion der Schußnarben die Forderung aufgestellt, man soll möglichst viel exzidieren und am zentralen Stumpf so weit hinaufgehen, bis der Querschnitt normales Aussehen hat. Nach unseren anatomischen Befunden scheint es uns doch geboten, diese Regel einer gewissen Revision zu unterziehen. Die Farbe des Nerven gestattet keinen sicheren Schluß auf seine Struktur. Er kann durch eine übermäßige entzündliche Proliferation seiner Bindegewebsbestandteile ebenso „grau" werden, wie durch intensive Regenerationsprozesse an seinen Nervenfasern. Deshalb wird man die Indikation zur Entfernung der fraglichen Nervenstrecke von der Farbe allein nicht abhängig machen dürfen. Es muß zum mindesten eine starke Konsistenzvermehrung hinzukommen, wenn die Resektion ausreichend begründet sein soll. Denn es liegt auf der Hand, daß man die Wiederherstellungschancen mit jedem Zentimeter unnütz geopferten Materials verschlechtert, gleichviel ob man die entstandene Lücke durch direkte Vereinigung der Stümpfe oder mit Hilfe einer Brücke auszugleichen versucht.

Im Anschluß an einige schon erwähnten Befunde sei es uns gestattet, noch einige rein histologische Probleme der Regeneration zu berühren. Bei der Erörterung über die Wirkungsweise der Edinger-Röhrchen war bereits betont

Digitized by Google
Original from THE OHIO STATE UNIVERSITY
Generated on 2018-07-27 13:40 GMT / http://hdl.handle.net/2027/osu.32435056932478
Public Domain in the United States, Google-digitized / http://www.hathitrust.org/access_use#pd-us-google

worden, daß ein freies Auswachsen der Nervenfasern, wie es Edinger auf Grund der berühmten Experimente Harrisons angenommen hat, nicht stattfindet. Harrisons Versuche mögen für Embryonen die Geltung besitzen, welche der Autor ihnen zuspricht, obgleich seine Schlußfolgerungen nach den Untersuchungen von Held und Neal gewissen Zweifeln begegnen müssen, aber selbst zugegeben, daß die Dinge so liegen, wie es Harrison angegeben hat, so besitzen seine Versuche weder für die normale Entwicklung der Nervenfasern, noch für ihr Wachstum bei der Regeneration irgendwelche Beweiskraft. In seinen Studien zur Nervenregeneration hat neuerdings Boeke in eingehender Weise zu dieser Frage Stellung genommen. Der von Cajal und seinen Schülern, unter ihnen besonders von Tello vertretenen Lehre vom freien Auswachsen der Sprossen kann er nicht folgen. Ihre histologischen Befunde sind in wichtigen Punkten nicht eindeutig oder widersprechen sich sogar. Er selbst hat an seinem außerordentlich sorgfältig untersuchten Material, welches er durch Nervenexzisionen und ähnliche Kontinuitätstrennungen gewonnen hat, festgestellt, daß die aus dem zentralen Stumpf vorsprossenden jungen Achsenzylinder sowohl im Narbengebiet, wie im frisch neurotisierten peripheren Stumpf stets intraplasmatisch gelagert sind. Bei Kombinationen von Plasmafärbungen mit meinem Imprägnationsverfahren konnte er für die Narbenstelle feststellen, daß alle regenerierenden Fasern von Zellplasma eingeschlossen sind. Man finde hier keine Faser, bei welcher der freie Verlauf einwandsfrei zutage trete. Über die Natur der Zellen, in deren Plasma die jungen Sprossen eingebettet sind, sei schwer etwas zu sagen. Mikroskopische Bilder hätten ihm den Eindruck hervorgerufen, daß hier die feinen protoplasmatischen Umhüllungen, Lamellen und Fortsätze, welche um die nervösen Fasern so deutlich sichtbar werden, bindegewebiger Herkunft sind, und daß erst nachträglich die Schwannschen Zellen des zentralen Nervenstumpfes hinzukommen und die Bildung der Nervenscheiden und die Markbildung übernehmen. Er stellt sich damit in einen gewissen Gegensatz zu Henriksen, welcher meint, daß alle im Narbengewebe als Leitzellen fungierende Elemente von den Schwannschen Zellen der beiden Stümpfe abstammen. Am besten konnte Boeke das enzytiale Wachstum der Nervenfasern in den peripheren Stümpfen nach Kontinuitätstrennungen nachweisen. Hier fand er an Querschnitten, daß die neugebildeten Fäserchen innerhalb der Grenzen der Schwannschen Zellen von zarten Plasmastreifen umschlossen sind, deren Substanz sich von der ihrigen deutlich sondern läßt. „Zu meinem Erstaunen konnte ich keine einzig wirklich frei verlaufende Nervenfaser aufweisen." Boeke betont wiederholt, daß eine exakte Orientierung über die feinere Lage der jungen Nervensprossen nur an feinen Querschnitten möglich ist, und daß die Imprägnationsmethoden, insbesondere das Cajalsche Verfahren, für sich allein zu Feststellung der feineren Beziehungen nicht ausreicht.

Bei der Erwähnung der Perroncitoschen Spiralen und der sogenannten Endkugeln im Narbengewebe wurde schon darauf hingewiesen, daß von einem freien Vorstoßen der neugebildeten Nervenelemente keine Rede sein kann. Bezüglich der Spiralen möchte ich hier noch nachholen, daß bereits Doinikow die Vermutung ausgesprochen hat, daß die sie bildenden feinen Fäserchen den

Digitized by Google
Original from THE OHIO STATE UNIVERSITY
Generated on 2018-07-27 13:40 GMT / http://hdl.handle.net/2027/osu.32435056932478
Public Domain in the United States, Google-digitized / http://www.hathitrust.org/access_use#pd-us-google

Plasmabalken des von den gewucherten Schwannschen Zellen gebildeten Syncytiums folgen. Junge Narben nach einfacher Durchschneidung bieten in der 2. bis 3. Woche nach der Operation für die Lagerung der Achsensprossen ein sehr günstiges Beobachtungsfeld. Besonders geeignet sind für derartige Untersuchungen Kaninchen und Meerschweinchen. In diesem Stadium findet noch eine üppige terminale Sprossung an den Fasern des zentralen Stumpfes statt. Die terminale Sprossung manifestiert sich an den lädierten Achsenzylindern als eine Auffaserung ihrer Endstrecken. Die Achsenzylinder sind gequollen und lösen sich in dichte Büschel feinster Fäserchen auf, welche nach dem Narbengebiet hinstreben. Man hat hier von einer Isolierung der den betreffenden Achsenzylinder bildenden Fibrillen gesprochen. Aber diese Bezeichnung kann zu Irrtümern führen, weil in den Fasern der Büschel nicht nur die fibrilläre, sondern auch die plasmatische Substanz des alten Achsenzylinders enthalten ist. Die einzelnen Fäserchen überkreuzen sich in diesen Bündeln in manchmal recht komplizierter Weise. An gut gefärbten Objekten sieht man nun, daß sie nicht frei endigen, sondern einem vorgezeichneten Verlauf feiner Plasmabälkchen folgen. Diese Bälkchen bilden ein feines syncytiales Netzwerk und sind in ganz unzweifelhafter Weise als Bestandteile Schwannscher Zellen kenntlich. Die Fig. 1—2 auf Taf. 9 illustrieren dieses Verhalten. In Fig. 1 sehen wir die aufgefaserte Endstrecke eines Achsenzylinders aus dem zentralen Stumpfe. Die einzelnen neugebildeten Fädchen liegen dicht beieinander und umkreisen am proximalen Ende der abgebildeten Strecke eine noch übrig gebliebene Markscholle, M. Der ganze distale Abschnitt der Faser ist von Schwannschen Kernen dicht durchsetzt. Ein Teil des Fäserchen biegt in zwei starken Seitensprossen seitlich von dem Hauptkomplex ab. Am distalen Ende der reproduzierten Strecke sehen wir, daß die Fäserchen des Hauptstranges ohne deutliche Endformationen mit dem plasmatischen Gerüst vorgeschobener Zellen zusammenhängen, deren Kerne die charakteristischen Eigenschaften Schwannscher Zellkerne besitzen. Wir erkennen an diesem Befund dreierlei, nämlich 1., daß die wuchernden Schwannschen Zellen beim Eindringen in die Narbe vor den Nervenfäserchen einen Vorsprung haben, daß sie durch ein feines Plasmanetzwerk in syncytialer Verbindung miteinander bleiben, und daß die nachrückenden Nervenfädchen den Balken dieses Syncytiums folgen. Ähnlich liegen die Verhältnisse in Fig. 2 auf Taf. 9. Hier ist das von den Schwannschen Zellen gebildete plasmatische Gerüst an der sich dichotomisch teilenden Faser noch deutlicher, und junge Achsensprossen sind hier nur vereinzelt in das Zellband nachgerückt. Das letzte Ende der sprossenden Partie bilden auch hier unzweifelhaft Zellbänder, in denen erst die Anfänge einer Neurotisation bemerkbar sind. An dünnen Längsschnitten kann man außerdem auch noch sehen, daß diese aus dem zentralen Stumpf hervorsprossenden Zellbänder an den vorher schon vorhandenen Bindegewebsbälkchen entlang kriechen, also selber einem präformierten Wege folgen. Derartige Befunde sprechen entschieden dafür, daß dem Durchwachsungsprozeß der Narben mit jungen Leitungsfäden eine Besprossung mit spezifischen Zellelementen vorangeht, und daß zum mindesten erst ein großer Teil der neugebildeten Leitungsfäden auf dem von ihnen vorgezeichneten Wege nachrückt. Demnach setzt sich die Neuroti-

Digitized by Google
Original from THE OHIO STATE UNIVERSITY
Generated on 2018-07-27 13:40 GMT / http://hdl.handle.net/2027/osu.32435056932478
Public Domain in the United States, Google-digitized / http://www.hathitrust.org/access_use#pd-us-google

sation der Narbe aus zwei aufeinander folgenden Prozessen zusammen, der Neurozellulisation und der Neurofibrosation. Daß eine gewisse Menge der Leitungsfäden mit den Bindegewebszellen direkt in Verbindung tritt, muß zugegeben werden. Das ist besonders dort der Fall, wo in den Bindegewebszellen Abbauprodukte aufgestapelt sind. Die Frage ist aber, ob diese jungen Fasern eine lange Lebensdauer besitzen, und ob sie nicht mit der zunehmenden Konsolidierung der Narbe wieder zugrunde gehen, weil ihnen die Fähigkeit abgeht, ein adäquates Scheidenmaterial zu bilden. Degenerationserscheinungen finden sich an den neugebildeten Fasern in späteren Stadien der Narbenbildung stets in reichem Masse.

Die Beziehungen zwischen Zellen und Nervensprossen lassen sich im Narbengewebe der Brücken noch besser übersehen, weil sich hier viele isolierte Fäden befinden, welche sich von der Umgebung scharf abgrenzen lassen. An Längsschnitten fallen in allen Brückennarben die dem Längsverlauf folgenden Zellbänder mit ihren reihenförmig angeordneten Kernen auf. Ihr Zusammenhang mit den Nervenfasern des zentralen Stumpfes bzw. deren Scheiden, läßt sich trotz der starken Verknäulung der Fasern im proximalen Gebiet der Brückenregion häufig klar feststellen. Auch hier sieht man, daß die Schwannschen Zellen den nachrückenden Nervenfäden den Weg bahnen, und daß häufig mehrere Fädchen in einem Plasmabande vereinigt sind. Von den Bindegewebszellen unterscheiden sich diese Zellbänder durch ihre Neigung zur Vakuolisation, welche um so stärker hervortritt, je mehr Nervenfasern sie bergen. Wie schon Boeke hervorgehoben hat, sind Querschnitte für die Feststellung der feineren lokalisatorischen Beziehungen unerläßlich (s. o.). In Fig. 5 auf Taf. 9 sehen wir drei Schwannsche Zellen mit ausgeprägtem und gut begrenztem Plasmakörper, in welchem die Querschnitte der nervösen Fäden als dunkle Punkte scharf hervortreten. Fig. 5b auf Taf. 9 repräsentiert ein junges Stadium. Der Plasmakörper ist schwach entwickelt, ganz homogen, und die Nervenfäserchen liegen halbkreisförmig an seinem äußeren Rande. In Fig. 5a auf Taf. 9 ist der Plasmakörper bereits von zahlreichen Hohlräumen durchsetzt. Die Nervenfädchen liegen hier in den Plasmabälkchen, welche die Vakuolen voneinander trennen. Neben zahlreichen, außerordentlich feinkalibrigen Fäserchen, ist hier bereits eine stärkere Faser vorhanden, deren Breite darauf hinweist, daß sich die ersten Anfänge der Markentwicklung an ihr vollziehen. Ähnlich ist die Stelle, welche Fig. 5c auf Taf. 9 wiedergibt, nur machen sich hier noch keine stärkeren Kaliberdifferenzen unter den einzelnen Fädchen bemerkbar. Diese Bilder stimmen ganz mit denjenigen überein, welche Boeke an frisch neurotisierten peripheren Nervenstümpfen beschrieben und reproduziert hat, und seine Deutung der Befunde stimmt auch im wesentlichen mit der hier gegebenen überein. Nur in einem Punkte glauben wir ihm widersprechen zu müssen. Er nimmt, wenn wir seine Darstellung richtig verstanden haben, an, daß alle oder die Mehrzahl der in die Plasmabälkchen der Zellen eingebetteten Fäden, in einem späteren Stadium von einer einzigen Markhülle umschlossen werden, und er identifiziert sie deshalb mit den Neurofibrillen der reifen Markfasern. Hierin liegt unseres Erachtens ein Irrtum. Die in den Zellen enthaltenen Nervenfäden sind von Anfang an selbständige Gebilde und bleiben es während ihrer ganzen Lebensdauer. Sie

Digitized by Google
Original from THE OHIO STATE UNIVERSITY
Generated on 2018-07-27 13:40 GMT / http://hdl.handle.net/2027/osu.32435056932478
Public Domain in the United States, Google-digitized / http://www.hathitrust.org/access_use#pd-us-google

sind also nicht Neurofibrillen, sondern Nervenfasern. Jedes einzelne dieser Gebilde kann in einem späteren Stadium markreif werden. In welchem Prozentsatz sie zu dieser Reife gelangen, entzieht sich vollkommen der Beurteilung. Es vollziehen sich auch mit der Markscheidenbildung einschneidende Veränderungen in ihrer ursprünglichen Lage. Sie trennen sich voneinander, und jedes einzelne bekommt schließlich eine besondere Zellhülle. Wiediese Trennung im einzelnen zu Stande kommt, bedarf noch der Klärung, wahrscheinlich wird sie auf dem Wege einer konstanten Proliferation der Wirtzellen und einer wiederholten Teilung derselben bewerkstelligt. Jedenfalls bekommt die überwiegende Mehrzahl der neugebildeten Fasern mit fortschreitender Reifung ihre eigene Schwannsche Scheide, welche den Markmantel produziert. An den Nervenfasern der Brücke lassen sich auch noch gewisse Einzelheiten der Myelinbildung erkennen. Die ersten Spuren einer Markscheide zeigen sich an den Polen der Schwannschen Kerne, da wo wir beim Menschen die stärkste Anhäufung von π-Granula Reichs antreffen. Der Anbau des Markes erfolgt also diskontinuierlich, und da nicht alle zu einer Faser gehörigen Schwannschen Zellen gleichzeitig mit dem Markanbau beginnen, wechseln in einer gewissen Phase der Entwicklung marklose und markhaltige Strecken miteinander ab. Da, wo sich die von zwei benachbarten Schwannschen Zellen produzierten Markzylinder berühren, erfährt die Markhülle von vornherein eine Unterbrechung. Zwischen der Zellmembran und dem Achsenzylinder entwickelt sich hier ein ringförmiger Hohlraum, welcher von einer nicht argentophilen hellen und strukturlosen Plasmasubstanz ausgefüllt ist. Auf Längsschnitten sehen diese Hohlräume wie zwei kleine Bläschen aus, welche zwischen Achsenzylinder und Zellmembran eingeschoben sind. Hier erfolgt dann die Bildung eines Schnürringes in der Weise, daß sich die Membran am Orte des größten Querdurchmessers der Bläschen einstülpt, bis sie in direkten Kontakt mit dem Achsenzylinder kommt. Auf diese Weise wird der ringförmige Hohlraum in zwei Hälften von konischer Gestalt geteilt, welche sich mit den Spitzen berühren. Die hellen Endzipfel der einzelnen Marksegmente an den Schnürringen verschwinden später allmählich und werden durch Myelin ausgefüllt. Daß mit der Entwicklung des Markes der Achsenzylinder anschwillt, und daß seine Volumenzunahme auf das Hinzukommen einer zugleich mit dem Mark gebildeten Achsenzylindersubstanz, das Myeloaxostroma, zurückzuführen ist, wurde bereits erwähnt.

Das schwierigste Kapitel der Regeneration bilden die Wachstumsverhältnisse der Nervenfasern im peripheren Stumpf. Hier wird die Beurteilung der Dinge dadurch sehr erschwert, daß gewisse Seiten der Degeneration nicht genügend geklärt sind. Obgleich wir über die Wallersche Degeneration eine kaum noch übersehbare Literatur besitzen, sind doch unsere Kenntnisse über das definitive Schicksal der degenerierten Nervenfasern noch recht lückenhafte. Nur über die Anfangsstadien der Degeneration sind wir gut unterrichtet. Wir wissen, daß mit dem Zerfall der Nervenfaser eine Proliferation der Schwannschen Zellen erfolgt, welche die Zerfallsprodukte der Markscheide und des Achsenzylinders in sich aufnehmen und in Fett verwandeln. Sie üben also eine phagozytäre Wirkung aus. Die im peripheren Stumpf von statten gehenden Reaktionserscheinungen an den

Digitized by Google
Original from THE OHIO STATE UNIVERSITY
Generated on 2018-07-27 13:40 GMT / http://hdl.handle.net/2027/osu.32435056932478
Public Domain in the United States, Google-digitized / http://www.hathitrust.org/access_use#pd-us-google

Zellen hat Doinikow mit minutiöser Genauigkeit verfolgt. Aus seiner Arbeit geht hervor, daß die aus gewucherten Schwannschen Zellen hervorgehenden Abräumzellen, welche zuerst für die Resorption mobil gemacht werden, sich allmählich von ihren Abbauprodukten befreien. In demselben Maße, wie dies geschieht, werden im Bindegewebe immer größere Mengen von lipoiden Stoffen, hauptsächlich in Form von mit Sudan und Scharlach färbbaren Tröpfchen abgelagert. Diese Fettröpfchen, die sich zunächst vorwiegend in den Elementen des Endoneuriums ablagern, werden allmählich auch in den Zellen des Perineuriums aufgespeichert, und hier in immer größeren Mengen aufgehäuft. Hier kann man ihnen noch monatelang nach der Kontinuitätstrennung begegnen, wenn alles Fett in den Elementen des Endoneuriums längst wieder verschwunden ist. Aus Doinikows Untersuchungen geht hervor daß die Schwannschen Scheiden, d. h. die membranösen Hüllen ektodermalen Ursprungs, welche jede Einzelfaser begrenzen, die Degeneration überdauern. Noch in späten Stadien nach einer Durchtrennung lassen sie sich als stark gefältelte und eigentümlich lichtbrechende Schläuche nachweisen. So wertvoll die Untersuchungen Doinikows für unsere Kenntnis von der Wallerschen Degeneration sind, so lassen sie doch eine große Reihe von Fragen unberührt. Hierhin gehört zunächst diejenige, ob die für den Abbau der Nervenfasertrümmer mobilisierten Schwannschen Zellen sich aus ihrem ursprünglichen syncytialen Verband vollkommen loslösen und nach Abstoßung ihrer Abbauprodukte zugrunde gehen, oder ob sie dann noch einer progressiven Weiterentwicklung fähig sind und sich zu neuen Bandfasern umgestalten. Und daran schließen sich weiter folgende Fragen. Was wird aus den in den Anfangsstadien der Degeneration produzierten Bandfasern, wenn eine Wiedervereinigung mit dem zentralen Stumpf verhindert wird und keine Besprossung mit jungen Axonen stattfindet? Welches ist das histologische Gepräge dieser Bandfasern, wenn sie den definitiven Ruhezustand erreicht haben? Bleibt die Substanz der Schwannschen Scheide dauernd bestehen, und woher stammen die feinfasrigen längsgeordneten Elemente, welche die Hauptmasse eines vom Zentrum dauernd abgetrennten Nerven in den Spätstadien der Degeneration bilden? Sind sie rein mesodermalen Ursprungs, oder werden sie z. T. auch von ektodermalen Bandfasern produziert? Von der exakten Beantwortung dieser Fragen hängt z. T. wenigstens die Lösung des uns hier besonders interessierenden Problems ab, welchen Weg die neugebildeten, aus dem zentralen Stumpf herunterkommenden Achsensprossen im distalen Nervenstumpf einschlagen. Verwachsen sie mit der Substanz der alten Bandfasern oder gleiten sie, ohne substantielle Verschmelzung, nur an ihnen entlang? Sind sie sämtlich auf alte Leitbahnen angewiesen oder dringen mit den jungen Sprossen nicht auch frische Schwannsche Zellen aus dem zentralen Stumpfe vor, welche ihnen neue Wege bahnen? Alle diese Fragen sind in der Litteratur mehr oder weniger eingehend diskutiert, aber eine Einigkeit ist bisher nicht erzielt worden. Das liegt an den großen Schwierigkeiten, welche die exakte histologische Analyse des Materials bietet. Es würde über den Rahmen dieser Abhandlung weit hinausführen, wenn wir jede einzelne genau beantworten oder auch nur das Für und Wider der schon von anderen Autoren bereits geäußerten Anschau-

Digitized by Google
Original from THE OHIO STATE UNIVERSITY
Generated on 2018-07-27 13:40 GMT / http://hdl.handle.net/2027/osu.32435056932478
Public Domain in the United States, Google-digitized / http://www.hathitrust.org/access_use#pd-us-google

ungen erörtern wollten. Wir möchten nur kurz über eigne Resultate berichten, welche sich auf ein umfangreiches Material nach Ligaturen, Quetschungen und einfachen Durchschneidungen gründen.

Die bei der Resorption der Nervenfasertrümmer in Aktion tretenden Schwannschen Zellen lösen sich zum größten Teil definitiv aus ihrem syncytialen Verbande. Sie nehmen die Gestalt von Fettkörnchenzellen an und weisen sämtlich nach kurzer Zeit schwere regressive Kernveränderungen auf. Das Verhalten der Kerne weist darauf hin, daß diese Zellen auf dem Wege einer Nekrobiose zugrunde gehen. An der Bildung der Bandfasern haben diese primären Abräumzellen keinen Anteil. Damit soll durchaus nicht etwa die Existenz der Bandfasern bestritten werden. Zur Bildung der Bandfaser wird ein anderer Teil des Materials der Schwannschen Zellen verwendet, welcher für die Resorption gar nicht oder nur in untergeordneter Weise in Anspruch genommen wird. Die Tatsache, daß wir auch in den Bandfasern ziemlich lange Abbauprodukte nachweisen können, widerspricht dieser Anschauung nicht. Es sind eben diejenigen Elemente, welche für den Abbau nur wenig in Anspruch genommen werden und ihre Randstellung unter der Schwannschen Scheide beibehalten haben. In den späteren Stadien der Degeneration, wenn die Zerfallsprodukte der Nervenfasern aus dem Lumen der Schwannschen Scheiden verschwunden sind, bilden die Bandfasern ziemlich breite voluminöse Plasmabänder, deren Querdurchmesser etwa mit demjenigen der in sie eingestreuten Kerne übereinstimmt. Die Existenz der Bandfasern im distalen Stumpf des degenerierenden Nerven und ihre Herkunft von den Zellen der Schwannschen Scheide ist heutzutage wohl allgemein anerkannt. Eine Ausnahmestellung nimmt nur Perroncito ein, der sie für bindegewebigen Ursprungs hält. Über das weitere Schicksal dieser Fasern gehen aber die Ansichten weit auseinander. Bethe glaubt, daß eine scharfe Begrenzung der Degenerationsphase nicht möglich ist, weil der Nerv auch dann, wenn eine Vereinigung mit dem zentralen Stumpf nicht stattfindet, allmählich wieder eine Struktur annimmt, welche sich der Norm nähert. Das Ende der Degeneration könne nur theoretisch konstruiert werden, weil Degeneration und Regeneration ineinandergreifen, wie es Büngner bereits betont hat. „Als Ende der Degeneration möchte ich das Stadium bezeichnen, bei welchem der Achsenzylinder vollständig verschwunden, und die Markscheide bis auf kleine Markreste, die noch lange persistieren können, zerstört ist. In diesem Stadium ist von den Nervenfasern nichts mehr übrig als die Schwannsche Scheide und die Kerne nebst Protoplasma.“ In der Bildung der Bandfasern mit ihren zuerst immer stark vermehrten Kernen sieht er bereits ein Regenerationsphänomen. Und diese Bandfasern entwickeln sich auch bei älteren Tieren nach dauernder Loslösung des distalen Nervenendes vom Zentrum im progressiven Sinne weiter. Aus der Substanz der Bandfaser bildet sich, unter Zunahme des Querdurchmessers, eine dunkle Randschicht und eine hellere zentrale Zone, welche sich deutlich von der Randschicht absetzt. Die letztere erreiche etwa die Dicke einer Markscheide und bräune sich in Osmiumsäure, ohne die starke Reduktionskraft zu erreichen, welche wirklichen Markscheiden zukommt. Diese Gebilde bezeichnet Bethe als Axialstrangfasern, weil die zentrale Zone einem unfertigen Achsenzylinder entsprechen

Digitized by Google
Original from THE OHIO STATE UNIVERSITY
Generated on 2018-07-27 13:40 GMT / http://hdl.handle.net/2027/osu.32435056932478
Public Domain in the United States, Google-digitized / http://www.hathitrust.org/access_use#pd-us-google

soll. Über diesen Grad der Differenzierung kommen alte Tiere unter den angegebenen Bedingungen nicht hinaus. Bei jungen Tieren könne die Differenzierung noch weitere Fortschritte machen, indem sich die Randzone zur Markscheide und die Zentralzone zum fibrillenführenden Achsenzylinder ausgestaltet. Es tritt nach seiner Anschauung also auch an den Nerven erwachsener Tiere eine autogene Regeneration ein, welche aber auf halbem Wege stehen bleibe. Es fehle den Nerven alter Tiere die Kraft, aus sich selbst heraus die Regeneration zu vollenden. In einer Reihe kleinerer Arbeiten hat sich dann Nageotte mit den Spätstadien der Degeneration beschäftigt. Er kann die allgemein verbreiteten Vorstellungen über das Schicksal der degenerierten Faser nicht als richtig anerkennen. Insbesondere spiele die Schwannsche Scheide nicht die Rolle, welche man ihr für gewöhnlich zuweise. Vielfach sei nämlich noch die Meinung verbreitet, daß die Degeneration letzten Endes zum vollkommenen Verschwinden des Scheideninhaltes führe, und daß die leeren Scheiden die letzten Überbleibsel der alten Fasern bilden. Wie Büngner und Bethe nimmt auch er an, daß aus den proliferierten Zellen der Schwannschen Scheide Plasmastreifen mit eingestreuten Kernen hervorgehen. Aber dieser Plasmastreifen zeigt keine Tendenz zur progressiven Entwicklung in dem von Bethe angedeuteten Sinne, sondern verschmälert sich, zunächst wenigstens, zu einem außerordentlich dünnen Faden, dessen Durchmesser nur Bruchteile eines Mikron beträgt. In diese Fäden bleiben Schwannsche Kerne eingeschaltet, nur rücken sie in immer weitere Entfernung. Manche der von ihm gemessenen internukleären Intervalle betragen mehr als 250 Mikren, woraus hervorzugehen scheint, daß gegen Ende der Degeneration ein ähnliches räumliches Verhältnis hergestellt ist, wie in der Schwannschen Scheide der markhaltigen Fasern. Er gibt diesen zarten Protoplasmafäden, von denen er meint, daß sie vor ihm kein anderer gesehen hat, den Namen von Schwannschen Syncytialfäden. (Filaments syncytiaux de Schwann). Die alte Membran der Schwannschen Scheide bleibe bei diesem Prozeß bestehen und schrumpfe zu einem gefältelten Häutchen zusammen, welches nach außen mit den gewucherten endoneuralen Bindegewebselementen in engem Kontakt bleibe. In einem noch späteren Stadium der Degeneration ändere sich das Aussehen der degenerierten Fasern von neuem. Nach $3^1/_2$ Monaten mache sich an dem Syncytialfaden ein hypertrophischer Vorgang bemerkbar. Jedes Fädchen verbreitere sich und gewinne einen Umfang, welche hinter dem der normalen Nervenfaser nicht weit zurückstehe. Auch die Schwannsche Scheide erscheine verdickt und bilde von neuem eine Röhre, in deren Lumen Protoplasma und Kern des Syncytiums ein andres Aussehen gewinnen. Die Kerne wachsen zu sehr langen Stäbchen aus, und am Protoplasma könne man eine perinukleäre Verdichtungszone und ein zu longitudinalen Maschen ausgezogenes Retikulum wahrnehmen, aus dem sich zarte, wellig verlaufende Fäden heraus differenzieren. Diese Fädchen, welche also im Innern der alten Schwannschen Scheide liegen, sollen die Farbreaktionen der zentralen Gliafasern liefern und ihnen biologisch gleichwertig sein. Seine Beobachtungen führen ihn zu dem Schluß, daß die Schwannschen Zellen, welche sich im Embryonalleben aus dem gliösen Apparat der Zentralorgane entwickeln und später erst funktionell und

Digitized by Google
Original from THE OHIO STATE UNIVERSITY
Generated on 2018-07-27 13:40 GMT / http://hdl.handle.net/2027/osu.32435056932478
Public Domain in the United States, Google-digitized / http://www.hathitrust.org/access_use#pd-us-google

morphologisch zu Trabanten der peripheren Nervenfaser werden, die Fähigkeit ihrer Mutterzellen zur Bildung gliöser Fibrillen wiedergewinnen, wenn mit dem Verschwinden des Axons und seiner Markhülle ihre Lebensbedingungen geändert werden. Sie haben dann nichts mehr für die Ernährung der Nervenfasern zu leisten und nehmen wieder den Charakter von Gliazellen mit differenzierten Fibrillen an. Die Persistenz der Schwannschen Zellen und die Konservierung ihrer ererbten Eigenschaften sei nicht ohne praktisches Interesse, denn wenn man bei der Homoeotransplantation ein Fragment von einem längst degenerierten Nerven mit dem Ende eines frisch durchschnittenen Nerven vereinige, so üben nach seiner Meinung die umgestalteten Schwannschen Zellapparate auf die neuen Nervensprossen die gleiche Anziehungskraft aus, wie es die in frischem Degenerationsstadium befindlichen des peripheren Stumpfes nach einfachen Durchschneidungen tun. Unsere eigenen Untersuchungen gestatten uns zu den hier berührten Fragen in einigen Punkten Stellung zu nehmen. Wir konnten uns davon überzeugen, daß die Schwannschen Zellapparate neben den schon erwähnten Abbauzellen, welche allmählich zugrunde gehen, Zellbänder von dauerndem Bestande liefern. Sie sind mit den Büngner-Betheschen Bandfasern identisch und befinden sich etwa 3 Wochen nach einfacher Durchschneidung auf dem Höhepunkt ihrer Entwicklung. Sie bilden dann die bekannten, breiten, scharf begrenzten und vollkommen homogenen Plasmabänder mit den dicht aufeinanderfolgenden Kernen. Eine Differenzierung in der von Bethe beschriebenen Weise konnten wir auch bei jungen Tieren niemals feststellen. 10 Wochen nach der Durchschneidung ist bei ausbleibender Wiedervereinigung der Stümpfe das ursprünglich breite Plasmaband zu einem außerordentlich zarten Faden zusammengeschrumpft. Vgl. Fig. 3—4 auf Taf. 9, welche verschiedene Stadien des Prozesses darstellen. Die eingestreuten Kerne sind in Fig. 4b schmal geworden und zu stäbchenförmigen Gebilden ausgezogen. Ihr geringer Querdurchmesser übertrifft aber immer noch den Durchmesser des Fädchens um das Doppelte und Dreifache. Später werden diese Gebilde immer zarter. Der Nachweis dieser Fäden, welcher mit den Syncytialfäden Nageottes ganz unzweifelhaft identisch sind, ist recht schwierig. Nageotte hat sie mit Hilfe einer besonderen Fixierungs- und Färbungsmethode dargestellt. Wir hatten den besten Erfolg mit der (wiederholt angewandten) Essigsäuremodifikation Bielschowskys an dünnen Gefrierschnitten. Auf diese Weise lassen sich die Syncytialfäden mitunter in fast elektiver Weise zu Gesicht bringen. Eine progressive Entwicklung haben wir an ihnen, wenn keine Wiedervereinigung mit dem zentralen Stumpf zustande kommt, auch in den spätesten Degenerationsstadien, welche wir beobachten konnten, — das waren sechs Monate nach der Durchtrennung — nicht feststellen können, wenigstens nicht nach der Seite der inneren Differenzierung. Sie sind zwar zu selbständigen Längenwachstumsvorgängen befähigt; sie können vom proximalen Ende des peripheren Stumpfes in das benachbarte Bindegewebe auswachsen, und sind von uns auch des öfteren in den Ersatznarben nach Transplantationen mit totem Gewebe gefunden worden; das hat schon Bethe gewußt und wurde später von Nageotte, welcher ihre Wucherungsprodukte in etwas kühner

Digitized by Google
Original from THE OHIO STATE UNIVERSITY
Generated on 2018-07-27 13:40 GMT / http://hdl.handle.net/2027/osu.32435056932478
Public Domain in the United States, Google-digitized / http://www.hathitrust.org/access_use#pd-us-google

Weise als „Amputationsgliome" bezeichnet, als eigne Entdeckung neu beschrieben; am Strukturbilde der Syncytialfäden ändert sich aber nichts mehr. In den Spätstadien der Degeneration fällt nur noch eine neue Erscheinung auf. Das ist das Auftreten außerordentlich zahlreicher nicht nervöser Fibrillen in der Zwischensubstanz, welche einen leicht welligen Verlauf besitzen und die Substanz der Fäden von allen Seiten einhüllen. Als gewöhnliche Bindegewebsfasern können sie nicht gelten, weil sie sich färberisch deutlich von ihnen unterscheiden. Überhaupt hält sich die Proliferation der Bindegewebselemente bei der Wallerschen Degeneration, wenn sie nicht durch entzündliche Vorgänge kompliziert wird, in recht mäßigen Grenzen. Das hat Doinikow bereits gut beschrieben. Die Bindegewebsfasern werden nach seinen Beobachtungen wohl bedeutend dichter; es gelinge aber nie eine Fibrillenbildung an den Fibroblasten zu beobachten. Die Dichtigkeitszunahme sei auf das Zusammenrücken der präformierten Bindegewebsfibrillen um die kollabierten Schwannschen Scheiden zurückzuführen. Die Proliferation sei also nur eine scheinbare und werde durch den Schwund der Nervenfasern und die damit verbundene allgemeine Dichtigkeitszunahme des Gewebes hervorgerufen. Die neu hinzukommenden Faserelemente, deren Auftreten und gliaähnliche Beschaffenheit Nageotte richtig erkannt hat, stammen aus einer zurzeit noch dunklen Quelle. Von den Bandfasern und ihren Spätderivaten können sie deshalb nicht abgeleitet werden, weil die Struktur und Individualität der einzelnen Fäden vollkommen gewahrt bleibt. Die oben mitgeteilte Ansicht Nageottes ist in diesem Punkte unhaltbar. Sie gehen unseres Erachtens zum Teil aus einer Längsauffaserung der alten Schwannschen Scheidenmembranen hervor. Aber dieser Entstehungsmodus genügt nicht, um ihre Menge zu erklären. Möglicherweise kommen als Bildungszellen auch noch Abkömmlinge der Schwannschen Scheidenzellen in Betracht, welche in die Syncytialverbände der Zellketten nicht aufgenommen worden sind. Aus unserer Untersuchung geht jedenfalls hervor, daß Axialstrangfasern mit den von Bethe beschriebenen Eigenschaften in späten Degenerationsstadien nicht existieren. Wie Bethe, dessen glänzende Beobachtungsgabe keinem Zweifel unterliegt zur Konzeption dieser Gebilde gelangt ist, läßt sich schwer sagen. Man kann nur die Vermutung äußern, daß er durch Mängel seiner Technik getäuscht worden ist. Er hat vielleicht die Syncytialfäden mit den sie umgebenden fasrigen gliogenen Elementen als einheitliches Bild aufgefaßt, und ist so zu einer irrtümlichen Deutung der Dinge gelangt. Wie dem auch sei, das eine kann als feststehend gelten, daß nach Kontinuitätstrennungen im distalen Nervenende, auch nach längst vollendeter Resorption aller nervösen Zerfallsprodukte, eine kontinuierliche Zellenbahn bestehen bleibt. Nach Durchwachsung der Narbe, bzw. Narbenbrücke, finden die jungen Sprossen an diese Zellbänder raschen Anschluß. Es findet hier eine Verschmelzung der vordringenden Achsenzylindersubstanzen mit dem Zellplasma statt. Nach der Lehre Cajals soll diese Vereinigung allerdings nur eine ganz oberflächliche und inkonstante sein; die Untersuchungen von Ramson und Boeke, mit deren Ergebnissen die unsrigen vollkommen übereinstimmen, haben dagegen den Beweis dafür erbracht, daß die jungen Axone in die plasmatische Zellsubstanz eingebettet

Digitized by Google
Original from THE OHIO STATE UNIVERSITY
Generated on 2018-07-27 13:40 GMT / http://hdl.handle.net/2027/osu.32435056932478
Public Domain in the United States, Google-digitized / http://www.hathitrust.org/access_use#pd-us-google

sind. Mit dem Eindringen der jungen Achsensprossen macht sich dann eine Veränderung im Aussehen der syncytialen Plasmastreifen bemerkbar. Sie schwellen an und zeigen eine zarte Vakuolisation. Gleichzeitig tritt eine Hypertrophie der Kerne hervor. Auch in den Spätfällen, wo sie bereits die oben erwähnte Stäbchenform angenommen hatten, runden sie sich unter beträchtlicher Zunahme des Kernplasmas rasch wieder ab. Die neuen Sprossen liegen genau so, wie es oben bei der Schilderung der Regenerationsvorgänge in den Narben nach Transplantationen beschrieben worden ist, nämlich in den zarten Plasmabalken des Syncytialgerüstes. Natürlich läßt sich diese Lokalisation nur in den frühen Stadien der Neurotisation peripherer Nervenstümpfe nachweisen, wenn die ersten Sprossen in die alte Bahn eindringen. In späteren Stadien werden die Verhältnisse wegen der starken Volumenszunahme der Axone und ihrer dichten Lagerung an Schnitten vollkommen unübersichtlich. Wichtig ist nun die Tatsache, daß die vordringenden Axone in longitudinaler Richtung ohne scharfe Grenze endigen. Gerade an guten Präparaten kann man die Frage, wo der Achsenzylinder aufhört, und der in seiner Richtung gelegene und seine Leitbahn bildende Plasmafaden anfängt, sehr häufig nicht entscheiden. Mit Endformationen, mit Kugeln, Keulen oder Ringen endet immer nur ein ganz verschwindend kleiner Bruchteil der vorrückenden Axone; und wo man derartige Gebilde findet, muß man sie auf Wachstumswiderstände zurückführen, welche sich den Nervenfädchen entgegenstellen. Bei der Neurotisation in frischen Degenerationsstadien sind das häufig die in den Scheiden vorhandenen Degenerationsprodukte, in späteren Stadien kommen Raumbeschränkungen durch die seitlich andrängenden fasrigen Elemente in Betracht. Diese endkörperfreien Übergangsstellen sprechen entschieden gegen die von Cajal proklamierte und von Harrison gestützte radikale Auswachsungslehre. Denn wenn diese einigermaßen festen Boden haben soll, dann müßte, wie Bethe mit Recht betont, der Nachweis geführt werden, daß alle regenerierten Fasern des peripheren Stumpfes (wenn die Peripherie noch nicht erreicht ist) mit Kolben endigen. Der Nachweis Cajals, daß einige Fasern so endigen, genüge wirklich nicht.

Es bleibt hier noch folgendes zu erwähnen. Bei allen unseren Untersuchungen haben wir den sicheren Eindruck gewonnen, daß die Zahl der in einem vollkommen neurotisierten peripheren Stumpf enthaltenen Nervenfasern, diejenige der Fasern des normalen Nerven bei weitem übertrifft. Im Narbengebiet und im distalen Ende macht sich nach Überwindung der Hindernisse stets eine ganz gewaltige Überschußproduktion bemerkbar. Sie tritt im peripheren Stumpf besonders darin zutage, daß viele von den alten Scheidenröhren von ganzen Bündeln junger Sprossen ausgefüllt werden. Ferner macht sich der Zuwachs an nervösen Elementen auch dadurch kenntlich, daß neue Fasern an Stellen liegen, wo sie unter normalen Verhältnissen nicht vorkommen, nämlich in den endoneuralen Bindegewebszügen. Es werden also bei der Neurotisation auf der distalen Nervenstrecke nicht nur die alten Wege wieder benutzt, sondern auch neue gebildet. Auch hier stehen die Nervenfäserchen stets in innigstem Kontakt zu Zellbändern, welche strukturell mit denjenigen der

Digitized by Google
Original from THE OHIO STATE UNIVERSITY
Generated on 2018-07-27 13:40 GMT / http://hdl.handle.net/2027/osu.32435056932478
Public Domain in the United States, Google-digitized / http://www.hathitrust.org/access_use#pd-us-google

alten Bahnen vollkommen übereinstimmen. Sie können deshalb nur als Derivate von Scheidenzellen gedeutet werden. Da sie wegen ihres örtlichen Verhaltens von den alten Scheiden nicht gut abgeleitet werden können, so muß man annehmen, daß sie mit den Nervenfäden aus dem zentralen Stumpf vorgedrungen sind. Diese Annahme steht mit dem oben geschilderten Verhalten der Schwannschen Zellen in den Substitutionsnarben in vollem Einklang. Wir haben also in einem peripheren Nervenstumpf nach vollendeter Neurotisation nicht nur ein erhebliches Plus an Leitungsfäden in den alten Kabeln, sondern auch eine Zunahme durch neu geformte Kabel.

Daß wir im encytialen Wachstum der Nervenfasern keine Stütze für die autogene Regeneration erblicken, geht schon aus unserer ganzen Darstellung hervor. Ohne das Vorrücken und Eindringen bestimmter Substanzen und Formelemtente aus den Achsenzylindern des zentralen Stumpfes kommt auch nach unseren Beobachtungen keine Regeneration zustande. Der histodynamische Einfluß der Ganglienzelle ist demnach für die Regeneration als unerläßlich zu betrachten; und in diesem Punkte haben die Vertreter der zentrogenen Lehre vollkommen Recht. Die vordringenden Achsenzylindersubstanzen wachsen aber niemals nackt in Gewebslücken hinein und endigen gewöhnlich nicht mit freien Ausläufern. Ihr Wachstum vollzieht sich stets intraplasmatisch in präformierten oder neugebildeten Zellsyncytien gliösen Ursprungs. Diese Zellbänder bilden, wie Haidenhein es treffend formuliert hat, das spezifische Leitgewebe für die auswachsenden Sprossen. Sie nehmen darüber hinaus aber auch an dem Aufbau der jungen Nervenfaser teil und sind deshalb für ihre Entwicklung von viel größerer Bedeutung, als es nach der Darstellung Cajals und seiner Anhänger scheint.

Die biologisch interessanteste Seite des Regenerationsproblems ist die Wiederherstellung der Funktion in den durch die Kontinuitätstrennung eines gemischten Nervenstammes ausgeschalteten Innervationsgebieten. Es wurde früher angenommen, daß beim Zusammenwachsen der Stümpfe die vorher zusammengehörigen Fasern vermöge irgendwelcher geheimnisvollen Kräfte wieder aufeinander träfen, weil sonst die funktionelle Reparation, insbesondere die Wiederherstellung der sensiblen Lokalisation, ganz unverständlich wäre. Die experimentelle Forschung hat gelehrt, daß es in Wirklichkeit niemals zu einer Wiedervereinigung ganz identischer Fasern kommt, und man glaubte den Schlüssel zur Lösung des Rätsels in einer ganz außerordentlichen Anpassungsfähigkeit des Zentralnervensystems gefunden zu haben. Schon Flourens hat im Jahre 1842 gezeigt, daß ein Huhn, bei welchem die beiden Hauptstämme des Plexus brachialis kreuzweise durch Naht miteinander vereinigt waren, nach der Zusammenheilung seiner Flügel in ganz normaler Weise zum Fliegen gebrauchen konnte. Nervenkreuzungen wurden dann auch am Menschen mit mehr oder weniger günstigen funktionellen Erfolgen zu therapeutischen Zwecken ausgeführt. Wie stark das Anpassungsvermögen der Zentralorgane ist, beweist besonders ein berühmt gewordener Versuch von Bethe an einem Hunde, bei welchem die Ischiadici kreuzweise miteinander vereinigt wurden. Dieses Tier lernte wieder vollkommen laufen und durch die Reizung der motorischen Zone

Digitized by Google
Original from THE OHIO STATE UNIVERSITY
Generated on 2018-07-27 13:40 GMT / http://hdl.handle.net/2027/osu.32435056932478
Public Domain in the United States, Google-digitized / http://www.hathitrust.org/access_use#pd-us-google

der Hirnrinde wurde der sichere Nachweis geführt, daß sich das Großhirn den veränderten Bedingungen vollkommen angepaßt hatte, denn von jeder Hemisphäre aus konnte das gekreutze Bein in Bewegung gesetzt werden. Mit der Sensibilität verhielt es sich allerdings etwas anders. Wurde die rechte Pfote gekniffen, so hob das Tier das linke Bein hoch und sah sich nach dieser Seite um. Der Reiz wurde also auf diejenige Seite lokalisiert, auf der er ins Rückenmark eintrat. Bethe zieht aus dieser Beobachtung den Schluß, daß das Anpassungsvermögen des Zentralnervensystems nicht allen Verhältnissen gewachsen ist. Es kann demnach heute als sicher gelten, daß die Anpassungsfähigkeit der Zentren für die Wiederherstellung der Funktion von großer Bedeutung ist. Aber diese Fähigkeit kommt natürlich nur für gleichartige Qualitäten in Betracht. Gelähmte Muskeln können nicht durch Anschluß an ein sensibles Zentrum bewegungsfähig werden, und empfindungslose Hautstrecken nicht durch Anschluß an die motorischen Zentralapparate ihre alte Empfindlichkeit wiedergewinnen. Man war deshalb zu der Annahme genötigt, daß die einzelnen Fasern der degenerierten Nervenstrecke, auch nach vollendeter Degeneration, ihre spezifischen Qualitäten beibehalten, und nur von solchen Sprossen neurotisiert werden, welche aus Fasern der gleichen Kategorie im zentralen Stumpf hervorgegangen sind. Eine Stütze für diese Annahme erblickt man darin, daß sich heterogene Nervenstämme funktionell nicht miteinander vereinigen ließen.

Die histologischen Bilder, welche die neuen Silbermethoden von den Regenerationsprozessen liefern, zeigen uns den Weg zur Lösung des Problems. Es ist die Überschußproduktion neuer Verbindungsdrähte, welche in erster Reihe die Wiederherstellung der Funktion sichert. Daß dieser Faktor nicht ohne Bedeutung ist, mag schon Forssmann vermutet haben, wie aus folgender Äußerung hervorgeht. „Ob ein bestimmter Endapparat durch neuauswachsende Fäden mit derjenigen Ganglienzelle, welcher er ursprünglich angehört, wiederum in Verbindung kommen wird, hängt völlig vom Zufall ab. Die Wahrscheinlichkeit wird etwas vergrößert durch die Eigenschaft des alten Fadens, statt des abgeschnittenen Achsenzylinders fünf bis sechs, manchmal noch mehr neue Achsenzylinder auszusenden, welche sich ihrerseits vervielfältigen können (Ranvier, Vanlair)." Forssmann standen nur Markscheidenpräparate zur Verfügung, welche von den Frühstadien der Regeneration ein ganz unzulängliches Bild liefern. Wäre ihm die Massenhaftigkeit der marklosen Sprossen im zentralen Stumpf bekannt gewesen, wie sie uns die Imprägnationsmethoden aufweisen, dann würde er wahrscheinlich die Überproduktion noch ganz anders bewertet haben. Bei der Regeneration machen sich ähnliche Faktoren, wie bei der Fortpflanzung geltend. Das Prinzip der Überschußproduktion stellt sich im Leben der Individuen besonders deutlich in der Entwicklung der Keimzellen dar. Für diesen Fall hat der Zoologe zur Strassen den Ausdruck vom „Prinzip der Schrotflinte" geprägt. Indem das Einzelindividuum weit mehr Keime produziert, als unter den obwaltenden Verhältnissen zur Entwicklung gelangen können, ermöglicht es diesen wenigen das zufällige Zusammentreffen mit den Bedingungen, auf die sie angewiesen sind. Von zahlreichen zugleich abgeschossenen Kugeln genügt das Treffen einer einzigen, um das erstrebte

Digitized by Google
Original from THE OHIO STATE UNIVERSITY
Generated on 2018-07-27 13:40 GMT / http://hdl.handle.net/2027/osu.32435056932478
Public Domain in the United States, Google-digitized / http://www.hathitrust.org/access_use#pd-us-google

Resultat zu erreichen. Je seltener die Bedingungen, um so größer die Zahl der Keime. „Ein Bandwurm produziert 100 Millionen, damit einer sein Ziel erreicht." Das gleiche Prinzip zur Erreichung des Zweckmäßigen tritt bei der Regeneration in Erscheinung. Dadurch, daß von den alten Kabeln im zentralen Stumpf eine unübersehbare Menge neuer Leitungen abgezweigt wird, wird die Wiederherstellung der richtigen Verbindung zwischen funktionell zusammen gehörigen Teilen des Zentralapparates und der Peripherie gewährleistet oder zum mindesten sehr begünstigt. In jede Schwannsche Röhre, bzw. in jedes Zellband des peripheren Stumpfes dringt eine größere Zahl von neugebildeten Fasern aus dem zentralen Stumpf ein, welche funktionell ganz verschiedenen physiologischen Wert besitzen. Ihr Schicksal hängt davon ab, ob sie an der Peripherie ein ihrer physiologischen Dignität adäquates Ziel erreichen. Es werden also nur solche Fäserchen in den Muskeln zur Bildung von Fibrillennetzen in den Endplatten gelangen, welche aus einer motorischen Faser des zentralen Stumpfes hervorgegangen sind, usw. In ihrer überwiegenden Mehrzahl werden demnach die abgeschossenen Kugeln, um im Bilde zu bleiben, Fehlgänger sein, aber die relativ geringe Zahl der Treffer ist immer noch groß genug, um den funktionellen Erfolg zu sichern. Daß diese rein mechanistische Lösung des Problems den früheren Antworten vorzuziehen ist, liegt auf der Hand. Wir sind nicht mehr genötigt für jeden jungen Sproß und für jedes alte Zellband eine besondere vitale Affinität oder Zielbestrebigkeit anzunehmen, deren mystischer Charakter dadurch nicht besser wird, daß man ihr in der Nomenklatur ein der Chemie entlehntes Mäntelchen umhängt. Wenn die hier wiedergegebene Auffassung richtig ist, so müssen sich in gewissen Stadien der Regeneration in den peripheren Ausbreitungsgebieten die verirrten Elemente in irgendeiner Form nachweisen lassen. Das ist tatsächlich der Fall. Wenigstens lassen sich gewisse Befunde von Boeke in regenerierenden Muskelendplatten und in den Muskelnspindeln in diesem Sinne deuten. Wir verfügen auch über eigne Befunde, welche zu dieser Auffassung nötigen. An dieser Stelle muß auch auf Boekes Versuche bezüglich der Verheilung motorischer mit sensiblen Nervenfasern hingewiesen werden. Der holländische Autor sagt mit Recht, daß die Verheilungsmöglichkeit heterogener Fasern bisher wegen der physiologischen bzw. funktionellen Erfolglosigkeit in Abrede gestellt worden sei. Man muß diese Frage aber nicht von der physiologischen, sondern von der anatomischen Seite angreifen. Er hat bei einer Reihe von erwachsenen Igeln den zentralen Stumpf eines Hypoglossus mit dem peripheren Ende des gleichseitigen Lingualis vereinigt und die Tiere in verschiedenen Intervallen getötet. Die Untersuchung der Narben ergab nun, daß die Vereinigung der heterogenen Nervenenden ganz vorzüglich gelungen war. Der zentrale Stumpf mit den motorischen Hypoglossusfasern und der periphere Stumpf mit den sensiblen Lingualisfasern zeigten sich fest verwachsen, und der peripherwärts von der Narbe liegende Nervenabschnitt (Lingualis) war nach einer gewissen Zeit schön weiß. Wenn man genügend lange nach der Operation gewartet hatte, war auch die Narbenstelle selbst wieder markhaltig. Die mikroskopische Untersuchung der Narbe ergab als Hauptresultat, daß tatsächlich eine Vereinigung beider Nervenstücke stattgefunden hatte. Die regenerierenden Nervenfasern des Hypoglossus wachsen in die Bahn des

Digitized by Google
Original from THE OHIO STATE UNIVERSITY
Generated on 2018-07-27 13:40 GMT / http://hdl.handle.net/2027/osu.32435056932478
Public Domain in the United States, Google-digitized / http://www.hathitrust.org/access_use#pd-us-google

peripheren Lingualisstückes hinein und dann darin weiter, genau so wie es bei der Regeneration homogener Nervengebiete geschieht. Sie dringen allmählich immer weiter in den alten Leitbahnen vor und gelangen schließlich in die Mucosa und Submucosa der Zunge. Das periphere Innervationsgebiet des Lingualis wird in diesem Falle also von Hypoglossusfasern neurotisiert. Zwei bis drei Monate nach der Operation sind alle Faserbündel des Lingualis innerhalb der Zunge dicht von feinen regenerierten Axonen erfüllt, welche im subepithelialen Bindegewebe einen so dichten Plexus feiner Nervenfasern bilden, daß kein erheblicher Unterschied gegenüber der anderen unversehrten Hälfte der Zunge vorhanden ist. Aus seinen interessanten Befunden zieht Boeke den Schluß, daß regenerierende Nervenfasern, wenn sie einmal in eine bestimmte Nervenbahn eingedrungen sind, nicht mehr aus ihr heraus können und gezwungen sind, innerhalb dieser Nervenbahn weiter zu wachsen. Wenn im vorliegenden Falle die in die Lingualisbahn hineingewachsenen Hypoglossusfasern am Ende der alten Bahnen angelangt sind, so verzweigen sie sich dort und bilden Endknospen, welche in ihrer überwiegenden Mehrzahl nach Form und Lokalisation sensiblen Endgebilden gleichen. Nur bei einem kleien Teil der regenerierten Endformationen machte sich die Tendenz zur Bildung von plattenähnlichen Endverzweigungen bemerkbar, welche den motorischen ähnlich sahen, wie sie nach einfachen Durchschneidungen des Hypoglossus aufzutreten pflegen; aber die Endplatten lagen nicht etwa an den Muskelfasern, sondern in den Schleimhautpapillen. Die Innervation des peripheren Ausbreitungsgebietes des Lingualis wird also eine anatomisch falsche. Die einwachsenden motorischen Fasern durchwachsen zwar die sensible Bahn in ihrer ganzen Länge, können aber eine physiologische Wiederherstellung nicht herbeiführen, weil sie ihre eigene Endstation, die Muskelfasern, nicht zu erreichen vermögen. Die mitgeteilten Befunde Boekes sprechen also entschieden für die Richtigkeit unserer Anschauung, daß wir in den distalen Nervenstrecken gemischtfasriger Nervenstämme bei der Regeneration mit einer sehr beträchtlichen Zahl von Fehlgängern zu rechnen haben, welche für die Wiederherstellung der Funktion wertlos sind; und man muß annehmen, daß diese über kurz oder lang wieder zugrunde gehen.

Bei der physiologischen Reparation kommt der Überschußproduktion im zentralen Stumpf und im Narbengebiete noch ein anderer Faktor zu Hilfe, nämlich die fast unbegrenzte Teilungsfähigkeit der Endfäden in der äußersten Peripherie. Gesetzt den Fall, daß ein Komplex von Muskelfasern unter normalen Verhältnissen vor der Kontinuitätsunterbrechung des Nervenstammes mit 10 Nervenfasern im proximalen Ende verbunden war und nach vollendeter Neurotisation der peripheren Strecke nur noch von einem einzigen richtig verlaufenden Sproß erreicht wird, dann kann dieser durch Abgabe einer großen Zahl von Kollateralzweigen das Defizit decken. Tatsächlich sehen wir, daß auch noch in späten Regenerationsstadien, wenn die Neurotisation der Hauptbündel längst vollendet ist, in den peripheren, motorischen und sensiblen Ausbreitungsgebieten die Sprossungsphänomene noch lange andauern. Die hier geschilderten Verhältnisse nötigen uns zu dem Schluß, daß die motorische und sensible Einzelfaser des Stammes und damit auch die ihnen zugehörige Ganglienzelle bei der Regeneration ein viel größeres Innervationsgebiet als in der

Digitized by Google
Original from THE OHIO STATE UNIVERSITY
Generated on 2018-07-27 13:40 GMT / http://hdl.handle.net/2027/osu.32435056932478
Public Domain in the United States, Google-digitized / http://www.hathitrust.org/access_use#pd-us-google

Norm erhält. Diese Annahme läßt sich nicht nur durch die Befunde in den peripheren Endausbreitungsgebieten nach Kontinuitätstrennungen, sondern auch durch gewisse Erfahrungen der Pathologie stützen. Es sei hier nur an die Wiederherstellung der Sensibilität beim Herpes zoster erinnert. Bei dieser Krankheit wird ein großer Teil der Ganglienzellen in den Spinalganglien zerstört. Dieser Ausfall manifestiert sich klinisch in Sensibilitätsdefekten des betreffenden Innervationsgebietes. Aber schon nach wenigen Monaten kann auch in schweren Fällen jede Sensibilitätsstörung vollkommen oder bis auf geringe Spuren verschwunden sein. Man könnte daran denken, daß hier eine rein funktionelle Kompensation durch benachbarte Hautgebiete vorliegt. Aber so weit geht die Aufeinanderlagerung benachbarter Hautsegmente nicht, daß dieser Deutungsversuch ohne Widerspruch hingenommen werden könnte. Die anatomische Untersuchung der erkrankten Spinalganglien und der mit ihnen zusammenhängenden Nerven nötigt zu einer ganz anderen Auffassung der Dinge. Durch den Entzündungsprozeß wird nämlich nicht nur eine Zerstörung zahlreicher Ganglienzellen, sondern auch eine Unterbrechung in den Axonen der restierenden Ganglienzellen zustande gebracht. Aus den zentralen Enden dieser Axone entwickeln sich, genau so wie nach Durchschneidungen, Kollateralsprossen in enormer Menge, welche sehr bald den Weg in die alte peripherische Nervenbahn finden und rasch bis in das kranke Hautgebiet vordringen. Wenn sich die Sensibilität in so vollständiger Weise wiederherstellt, so ist dieser Vorgang ganz offenbar auf Rechnung des Regenerationsprozesses zu setzen. Erkennt man aber dies als richtig an, so wird man weiter zu dem Schluß gedrängt, daß das Innervationsgebiet der übrig gebliebenen Ganglienzellen und ihrer Neuriten in der Peripherie größer geworden ist, als es vor der Krankheit war. Es liegen also hier ganz ähnliche Verhältnisse wie bei der Regeneration nach Verletzungen der peripheren Nervenstämme vor. Die Tatsachen nötigen uns zu folgendem Schluß: Der Aktionsradius der einzelnen Ganglienzelle und ihres Neuriten kann kein unveränderlicher und scharf begrenzter sein, sondern muß veränderten Bedingungen gegenüber ein hohes Maß von Anpassungsfähigkeit besitzen. Die funktionelle Reparation wird nicht nur durch die Verschieblichkeit ganzer Zentren, sondern auch durch die Vergrößerungsfähigkeit des Innervationsbereiches der einzelnen Ganglienzelle gefördert.

Wir haben die Überschußproduktion bei der Heilung peripherer Nervenwunden deswegen etwas ausführlicher erörtert, weil ihr auch ein großes praktisches Interesse innewohnt. Stoffel hat neuerdings mit starkem Nachdruck betont daß man beim Ausgleich von Nervenlücken sehr darauf bedacht sein müsse, die identischen Punkte der Stümpfe aneinander zu bringen. „Bei der Nervennaht müssen wir danach trachten, das alte Gefüge des Nervenkabels wiederherzustellen; wir müssen also die Schnittflächen der korrespondierenden Stümpfe der einzelnen Nervenbahnen miteinander in Kontakt bringen. Rotieren wir aber den einen Stumpf ein wenig und nähen die Stümpfe zusammen, dann ist es leicht möglich, daß wir die Wundfläche einer sensiblen Bahn des einen Stumpfes mit der Wundfläche einer motorischen Nervenbahn des anderen

Digitized by Google
Original from THE OHIO STATE UNIVERSITY
Generated on 2018-07-27 13:40 GMT / http://hdl.handle.net/2027/osu.32435056932478
Public Domain in the United States, Google-digitized / http://www.hathitrust.org/access_use#pd-us-google

Stumpfes zusammenfügen. Ein promptes Resultat der Nervennaht ist dann wohl ausgeschlossen." Die Anordnung der einzelnen Nervenbündel in den verschiedenen Nervenstämmen der Extremitäten sei eine so charakteristische, daß ihre Identifikation für den Kenner ihrer topographischen Lage innerhalb des Stammes keine Schwierigkeit bereite. Für die Analyse der Topographie des distalen Stumpfes bedient er sich einer von ihm besonders konstruierten Nadelelektrode. — An den Ausführungen Stoffels ist nur das eine richtig, daß in den größeren Nervenstämmen die Lage der motorischen und sensiblen Faserzüge eine gewisse Gesetzmäßigkeit besitzt. Sein Postulat bezüglich der genauen Adaptierung identischer Bündel ist zunächst praktisch undurchführbar. Wenn ein Nervenstamm durchtrennt und in seiner distalen Partie degeneriert ist, dann ist seine Querschnittszeichnung in dieser schon nach wenigen Wochen so verwaschen, daß jede Orientierung aufhört. Daß diese Schwierigkeit auch nicht mit neukonstruierten Elektroden beseitigt werden kann, ist so klar, daß jeder gut unterrichtete Student einen derartigen Versuch als vollkommen nutzlos erkennen müßte; denn da der periphere Stumpf zu der Zeit, wo gewöhnlich operiert wird, bereits längst degeneriert und für jede Art von Reizen unerregbar geworden ist, kann man sich auch mit der besten Elektrode über die Qualität seiner einzelnen Abschnitte keine Antwort mehr verschaffen. Spielmeyer hat ganz recht, wenn er sagt, daß bei der Konstruktion des Apparates die einfachsten Erfahrungen der Elektrodiagnostik außer Acht gelassen worden sind.[1])

Aber selbst wenn die Adaptation praktisch in der Weise durchführbar wäre, wie es sich Stoffel vorstellt, wäre sie vollkommen zwecklos, weil zwischen den Schnittenden sich auch unter den günstigsten Bedingungen stets ein Neurom entwickelt, d. h. eine Narbenpartie, in welcher die aus dem zentralen Stumpf herunterkommenden Sprossen ganz regellos zu unentwirrbaren Geflechten verknäuelt sind. Ein Vordringen der neugebildeten Fasern auf dem kürzesten Wege geschieht niemals und nur wenn dies der Fall wäre, könnte man die Berechtigung der Stoffelschen Forderung allenfalls diskutieren. Das therapeutische Resultat wird auch in zeitlicher Hinsicht annähernd immer das gleiche sein, ob man die funktionell gleichwertigen Bündel aneinander bringt, oder ob man sie durch eine Achsendrehung von 180° so weit als möglich auf dem Querschnitt voneinander entfernt. Wenn die Lähmungserscheinungen verschwinden, so ist dies, wie wir oben ausgeführt haben, der Anpassungsfähigkeit der Nervenzentren und in noch höherem Maße der gewaltigen Überschußproduktion an jungen Sprossen im proximalen Stumpfe und in der Peripherie zu danken. Stellt sich der Wirksamkeit dieser Faktoren kein mechanisches Hindernis entgegen, so wird das zweckmäßige Endziel unter allen Umständen erreicht werden.

[1]) Gegen die praktische Durchführbarkeit der Stoffelschen Forderung und ihre theoretische Begründung hat sich auch A. Simons in nachdrücklicher Weise ausgesprochen.

Digitized by Google
Original from THE OHIO STATE UNIVERSITY
Generated on 2018-07-27 13:40 GMT / http://hdl.handle.net/2027/osu.32435056932478
Public Domain in the United States, Google-digitized / http://www.hathitrust.org/access_use#pd-us-google

Literaturverzeichnis.

Auerbach, Zur Behandlung der Schußverletzungen peripherischer Nerven. Deutsche med. Wochenschrift Nr. 9, 1915.

Berblinger, Über Schußverletzung der peripheren Nerven. Zentralblatt f. Chirurgie Nr. 16, 1916. Münchener med. Wochenschr., S. 503, 1916.

Bethe, Zwei neue Methoden der Überbrückung größerer Nervenlücken. Deutsche med. Wochenschrift Nr. 42, 1916.

— Neue Versuche über die Regeneration der Nervenfasern. Archiv f. d. Gesamtphysiologie, *116*, S. 385.

— Allgemeine Anatomie und Physiologie des Nervensystems. Leipzig 1903.

Bier, Regeneration und Narbenbildung in offener Wunde, die Gewebslücken aufweist. Berliner klin. Wochenschr. Nr. 10 (Schluß), 1917.

Boeke, Studien zur Nervenregeneration I. Amsterdam (Johannes Müller) 1916.

Bruns. Berliner klin. Wochenschr. Nr. 38, 1916.

Burk. Deutsche med. Wochenschr., S. 268, 1917.

Duroux, Technique des greffes nerveuses. Ref. Zentralblatt f. Chirurgie, S. 1703, 1911; S. 90 und 1228, 1912; S. 286, 1913.

Edinger, Über die Vereinigung getrennter Nerven. Münchener med. Wochenschr. Nr. 7, S. 225 bis 228, 1916.

Edinger und Ludloff. Deutsche orthopäd. Ges., 1916.

Eden, Untersuchungen über die spontane Wiedervereinigung durchtrennter Nerven im strömenden Blut und im leeren Gefäßrohr. Münchener med. Wochenschr., S. 190, 1917. Archiv f. klin. Chirurgie, *108*, 3.

Enderlen und Knauer, Zur Nervenpfropfung. Münchener med. Wochenschr. Nr. 49, 1915.

Enderlen und Lobenhoffer, Zur Überbrückung von Nervendefekten. Münchener med. Wochenschrift Nr. 7, 1917.

Forssmann, Zur Kenntnis des Neurotropismus. Zieglers Beiträge, *57*, S. 407, 1900.

Förster. Deutsche med. Wochenschr., S. 1235, 1916.

Grätzl, Schußverletzungen peripherer Nerven. Bruns Beiträge, *97*, 3.

Harrison, The life of tissues outside the organism from the embryological standpoint. Transactions of the congress of american physicians and surgeons, IX, p. 63—67, 1913.

Heidenhain, Martin, Plasma und Zelle. Jena 1911.

Hofmeister, Über doppelte und mehrfache Nervenpfropfung bei Schußverletzungen der Nerven. Bruns Beiträge, *96*, 3, 1915.

Hohmann und Spielmeyer, Zur Kritik des Edingerschen und des Betheschen Verfahrens der Überbrückung größerer Nervenlücken. Münchener med. Wochenschr. Nr. 3, 1917.

Ingebrigtsen, Experimentelle Untersuchungen über freie Transplantation peripherer Nerven. Ref. Zentralblatt f. Chirurgie, *864*, 1916.

Moro. Deutsche Zeitschrift f. Chirurgie, *138*, 3—4.

Nageotte, Note sur la présence de fibres névrogliques dans les nerves périphériques dégénérés. Extrait des comptes rendus des séance de la société de biologie. Séance du 19 juillet 1913.

— Le syncytium de Schwann et les gaines de la fibre à myéline dans les phases avancées de la dégéneration Wallérienne. Extrait des comptes rendus des séance de la société de biologie. Séance du 27 mai 1911, p. 861.

Simons. Deutsche med. Wochenschr. Nr. 8 und 9, 1916.

Spielmeyer, Über Nervenschußverletzungen. Jahresbericht f. Neurologie u. Psychiatrie, *19*.

— Zur Klinik und Anatomie von Nervenschußverletzungen. Zeitschrift f. d. ges. Neurologie u. Psychiatrie, *29*, 1915.

Spitzy, Bemerkung zur Überbrückung von Nervendefekten. Münchener med. Wochenschr, Nr. 11, 1917.

— Indikationsstellung zur Freilegung verletzter Nerven. Münchener med. Wochenschr. Nr. 10, 1916.

Steinthal, Die Deckung größerer Nervendefekte durch Tubularnaht. Beiträge f. Chirurgie, *96*, 3, 1915.

Digitized by Google
Original from THE OHIO STATE UNIVERSITY
Generated on 2018-07-27 13:40 GMT / http://hdl.handle.net/2027/osu.32435056932478
Public Domain in the United States, Google-digitized / http://www.hathitrust.org/access_use#pd-us-google

Stoffel, Über meine Nervenoperation bei spastischen Lähmungen und bei der Ischias. Orthopädische Operationslehre. Stuttgart (Enke) 1913. Zentralblatt f. Chirurgie, S. 323, 1914, und a. a. O.

— Über die Behandlung verletzter Nervenstämme. Münchener med. Wochenschr. Nr. 6, 1915.

Stracker, Zur Nervenüberbrückung. Zentralblatt f. Chirurgie Nr. 50, 1916.

Struck, Nervenplastik nach Edinger. Zentralblatt f. Chirurgie Nr. 7, S. 137, 1917.

Tello, Versuche mit Nerveneinpflanzung. Zentralblatt f. Chirurgie Nr. 25, 1915.

Verebely. Wiener med. Wochenschr. Nr. 46—48, 1916.

Wilms, Zur Frühoperation, Mechanik der Nervenverletzung und Technik der Naht. Münchener med. Wochenschr., 537, 1916. Deutsche med. Wochenschr. Nr. 48, 1915.

— Früh- und Spätoperation bei Nervenläsionen. Münchener med. Wochenschr., 537, 1916.

Digitized by Google
Original from THE OHIO STATE UNIVERSITY
Generated on 2018-07-27 13:40 GMT / http://hdl.handle.net/2027/osu.32435056932478
Public Domain in the United States, Google-digitized / http://www.hathitrust.org/access_use#pd-us-google

Tafel-Erklärung.

Tafel 6.

Figur 1. Regenerierte Nervenfasern in einer Nervenbrücke nach autoplastischer Transplantation. Hund IV, Längsschnitt. Man sieht zwischen den Bündeln markloser Nervenfasern noch deutlich Inseln mit Wallerscher Degeneration. Das Tier hatte die Operation um 75 Tage überlebt Silberimprägnation nach Bielschowsky (Pyridinmethode). Vergrößerung 200fach. Mikrophotogramm.

Figur 2. Ersatznarbe nach Überbrückung mit einem Dura-Rückenmarkszylinder 45 Tage nach der Operation. Hund I, Längsschnitt. Silberimprägnation nach Bielschowsky (Pyridinmethode). Vergrößerung 200fach. Mikrophotogramm.

Figur 3. Ersatznarbe nach Einpflanzung eines Borsäurenerven 75 Tage nach der Operation. Die Neurotisation hat hier einen hohen Grad erreicht. Silberimprägnation nach Bielschowsky. Vergrößerung 150fach. Mikrophotogramm.

Figur 4. Querschnitt durch den zentralen Nervenstumpf von Hund I (3 cm oberhalb der Resektionsstelle). Im Perineurium eines alten Stammbündels liegen zahlreiche kleine Bündelchen regenerierter, vorwiegend rückläufiger (markloser) Nervenfasern. Silberimprägnation nach Bielschowsky. Vergrößerung 150fach. Mikrophotogramm.

Tafel 7.

Figur 1. Partie aus einer Nervenbrücke nach autoplastischer Transplantation. Hund IV. Man sieht Reste der überpflanzten Nervenfasern im Zustand der Koagulationsnekrose. Das nekrotische Material ist rings von Granulationsgewebe mit Riesenzellen eingeschlossen. Kernfärbung. Vergrößerung 200fach. Mikrophotogramm.

Figur 2. Regeneriertes starkes Nervenfaserbündel aus dem distalen Teil der Ersatznarbe nach Einpflanzung eines Dura-Rückenmarkszylinders. Hund I. Silberimprägnation nach Bielschowsky. Querschnitt. Vergrößerung 150fach. Mikrophotogramm.

Figur 3. Querschnitt durch das zentrale Nervenende nach Einpflanzung eines Dura-Rückenmarkszylinders 3 cm oberhalb der Resektionsstelle. Zwischen den Sonnenbildchen der Nervenfasern eines alten Stammbündels befinden sich dunkle Flecke, welche sich aus dicht beieinander liegenden Querschnitten regenerierter Nervenfasern zusammensetzen. Silberimprägnation nach Bielschowsky. Vergrößerung 250fach. Mikrophotogramm.

Figur 4 zeigt dieselben Verhältnisse im Perineurium eines alten Stammbündels wie Figur 4 Tafel 6 bei stärkerer Vergrößerung. Vergrößerung Leitz Imm.$^1/_{12}$, Oc. I. Mikrophotogramm.

Figur 5. Isoliert verlaufende Nervenfäserchen in der Ersatznarbe nach Einpflanzung eines Dura-Rückenmarkszylinders im proximalen Brückengebiet. Silberimprägnation nach Bielschowsky. Querschnitt. Leitz Imm. $^1/_{12}$. Oc. I. Mikrophotogramm.

Tafel 8.

Figur 1. Längsschnitt aus der Ersatznarbe nach Einpflanzung eines Dura-Rückenmarkszylinders. An den zylindrischen Auftreibungen einzelner Nervenfasern werden die Anfänge der Markumhüllung kenntlich. Silberimprägnation nach Bielschowsky. Leitz Imm. $^1/_{12}$. Oc. I. Mikrophotogramm.

Figur 2. Frisch neurotisierte Bandfaser aus dem distalen Nervenstumpf. Eine Schwannsche Zelle enthält noch Abbauprodukte. Zupfpräparat von einem in toto imprägnierten Silberblock. Imm.

Figur 3. Ersatznarbe nach Einpflanzung eines Edinger-Röhrchens 6 Wochen nach der Operation. Die mit *G* bezeichneten homogenen Stellen rühren von Agarresten her. Kernfärbung. Vergrößerung 400fach.

Figur 4. Sekundär degenerierte Nervenfasern neben nekrotischen aus einer Nervenbrücke nach autoplastischer Transplantation 13 Tage nach der Operation. Heidenhainsche Färbung. *Sk* = Schwannsche Kerne, *Mb* = Markballen, *E* = Endoneuriom. Leitz Imm. $^1/_{12}$. Oc. II.

Digitized by Google
Original from THE OHIO STATE UNIVERSITY
Generated on 2018-07-27 13:40 GMT / http://hdl.handle.net/2027/osu.32435056932478
Public Domain in the United States, Google-digitized / http://www.hathitrust.org/access_use#pd-us-google

Figur 5, 6 und 9. Perroncitosche Spiralen auf dem Längs- und Querschnitt im proximalen Nervenende nach Brückenbildung mit Dura- Rückenmarkszylinder. Kernfärbung. Silberimprägnation nach Bielschowsky, Platinierung, nachher Färbung mit Cresylviolett. Leitz Imm. $^1/_{12}$. Oc. II.

Figur 7 und 8. Spiralapparate aus dem Geschwulstknoten eines peripherischen Nerven bei Neurofibromatose. Färbung und Vergrößerung wie bei Figur 5, 6 und 9.

Figur 10. Querschnitt aus einer Nervenbrücke nach autoplastischer Transplantation. Die alten Nervenfasern sind zum größten Teil nekrotisch und werden von derben Bindegewebsringen umsäumt. Mallorysche Färbung. Leitz Imm. $^1/_{12}$. Oc. II.

Tafel 9.

Figur 1 und 2. Terminale Sprossungserscheinungen an durchtrennten peripherischen Nervenfasern 14 Tage nach der Operation (Kaninchen). Silberimprägnation nach Bielschowsky mit folgender Platinierung und Doppelfärbung. Imm. Nähere Beschreibung S. 300.

Figur 3, 4a und b. Verschiedene Stadien im Gefüge der Bandfasern nach Durchschneidung bei verhinderter Neurotisation im peripheren Nervenende. Silberimprägnation nach Bielschowsky (Modifikation mit Essigsäure). Vgl. S. 306. Leitz Imm. $^1/_{12}$. Oc. IV.

Figur 5a—c. Schwannsche Zellen mit Nervenfaserquerschnitten in ihrem Protoplasma. Vgl. S. 301. Silberimprägnation nach Bielschowsky mit nachfolgender Platinierung und Doppelfärbung. Leitz Imm. $^1/_{12}$. Oc. IV.

Figur 6. Komplizierter nervöser Spiralapparat aus einem Geschwulstknoten bei Neurofibromatose. Silberimprägnation nach Bielschowsky. Imm.

Figur 7. Neurotisation des peripheren Nervenendes nach autoplastischer Transplantation. Im oberen Teil des Gesichtsfeldes liegt eine von mehreren Nervenfasern durchsetzte Bandfaser. Imprägnation nach Bielschowsky. Imm. Mikrophotogramm.

Tafel 10.

Figur 1. Partie aus einer Nervenbrücke nach autoplastischer Transplantation 13 Tage nach der Operation. Längsschnitt. Nekrose der Nervenfasern. Silberimprägnation nach Bielschowsky. Leitz Imm. $^1/_{12}$. Oc. I. Mikrophotogramm.

Figur 2. Distales Nervenende von demselben Tier wie Figur 1. Wallersche Degeneration auf der Höhe der Entwicklung. Silberimprägnation nach Bielschowsky. Leitz Imm. $^1/_{12}$. Oc. I. Mikrophotogramm.

Figur 3. Makroskopisches Bild einer Nervenbrücke nach autoplastischer Transplantation im Ischiadicus 13 Tage nach der Operation. Das Brückengebiet sieht besonders an seinem oberen Rande rauh und aufgefasert aus. Hier ist die Verwachsung mit der Nachbarschaft durch Granulationsgewebe eine besonders innige gewesen.

Figur 4. Stark neurotisiertes Stammbündel aus dem distalen Nervenende nach autoplastischer Transplantation 75 Tage post operationem. Silberimprägnation nach Bielschowsky. Mittelstarke Vergrößerung. Mikrophotogramm.

Figur 5. Längsschnitt aus dem mittleren Teil der Brücke nach autoplastischer Transplantation 75 Tage post operationem. Färbung und Vergrößerung wie bei Figur 4. Zwischen den Nervenfasern Inseln mit Wallerscher Degeneration. Mikrophotogramm.

Digitized by Google
Original from THE OHIO STATE UNIVERSITY
Generated on 2018-07-27 13:40 GMT / http://hdl.handle.net/2027/osu.32435056932478
Public Domain in the United States, Google-digitized / http://www.hathitrust.org/access_use#pd-us-google

Generated on 2018-07-27 13:40 GMT / http://hdl.handle.net/2027/osu.32435056932478
Public Domain in the United States, Google-digitized / http://www.hathitrust.org/access_use#pd-us-google

Digitized by Google

Original from
THE OHIO STATE UNIVERSITY

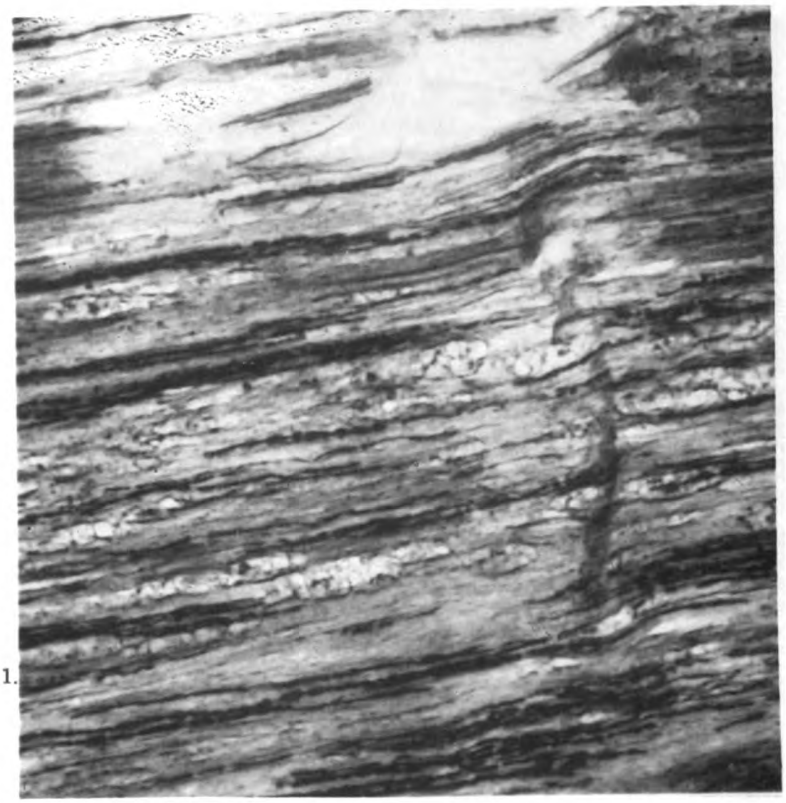

Fig. 1.



Fig. 2.

Digitized by Google
Original from THE OHIO STATE UNIVERSITY
Generated on 2018-07-27 13:40 GMT / http://hdl.handle.net/2027/osu.32435056932478
Public Domain in the United States, Google-digitized / http://www.hathitrust.org/access_use#pd-us-google

Fig. 3.

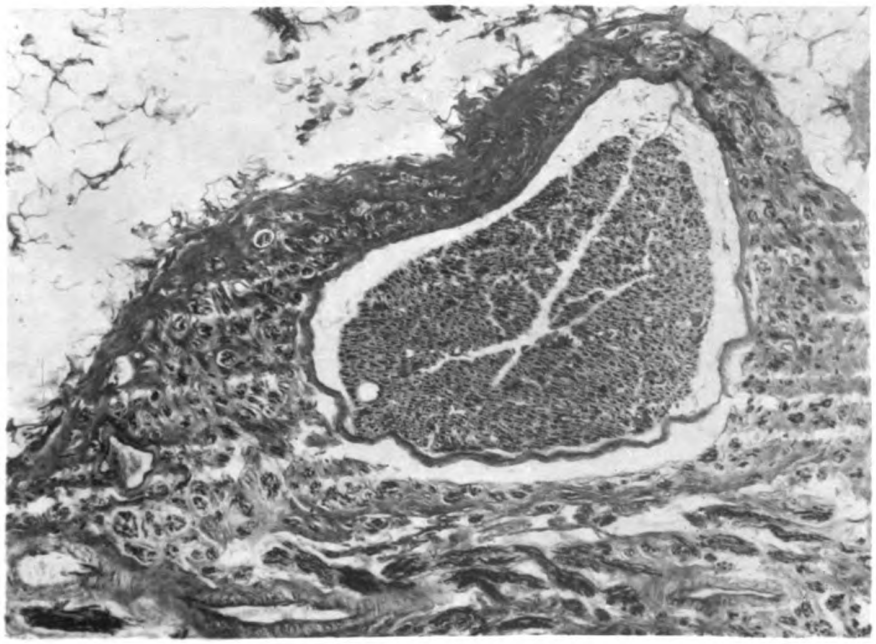

Fig. 4.

Digitized by Google
Original from THE OHIO STATE UNIVERSITY
Lichtdruck von Albert Frisch, Berlin
Generated on 2018-07-27 13:40 GMT / http://hdl.handle.net/2027/osu.32435056932478
Public Domain in the United States, Google-digitized / http://www.hathitrust.org/access_use#pd-us-google

Generated on 2018-07-27 13:40 GMT / http://hdl.handle.net/2027/osu.32435056932478
Public Domain in the United States, Google-digitized / http://www.hathitrust.org/access_use#pd-us-google

Digitized by Google

Original from
THE OHIO STATE UNIVERSITY

Generated on 2018-07-27 13:40 GMT / http://hdl.handle.net/2027/osu.32435056932478
Public Domain in the United States, Google-digitized / http://www.hathitrust.org/access_use#pd-us-google

Digitized by Google

Original from
THE OHIO STATE UNIVERSITY

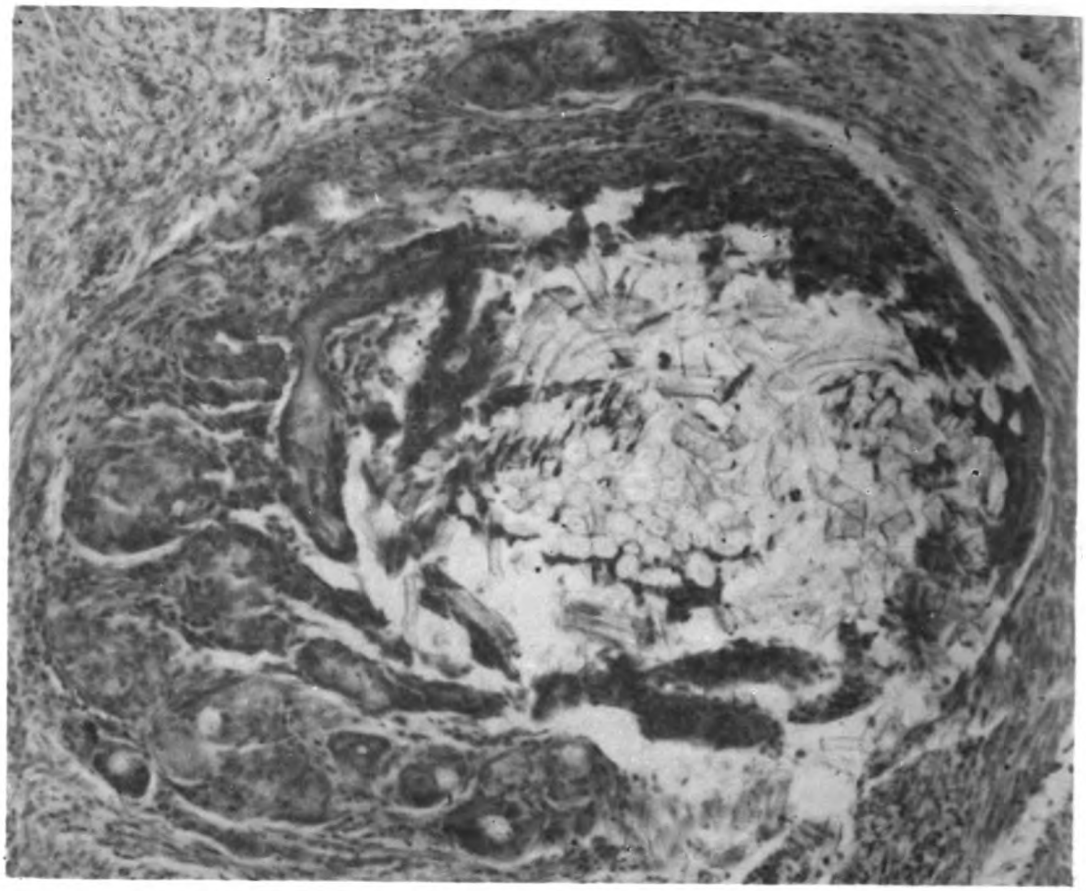

Fig. 1.

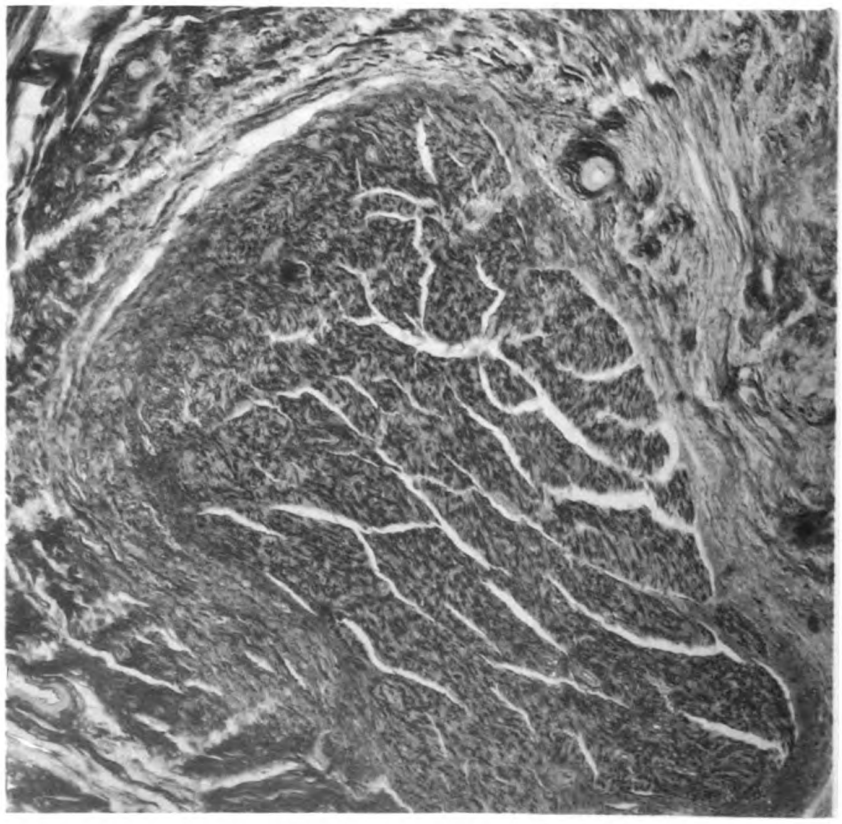

Fig. 2.

Digitized by Google
Original from THE OHIO STATE UNIVERSITY
Generated on 2018-07-27 13:40 GMT / http://hdl.handle.net/2027/osu.32435056932478
Public Domain in the United States, Google-digitized / http://www.hathitrust.org/access_use#pd-us-google

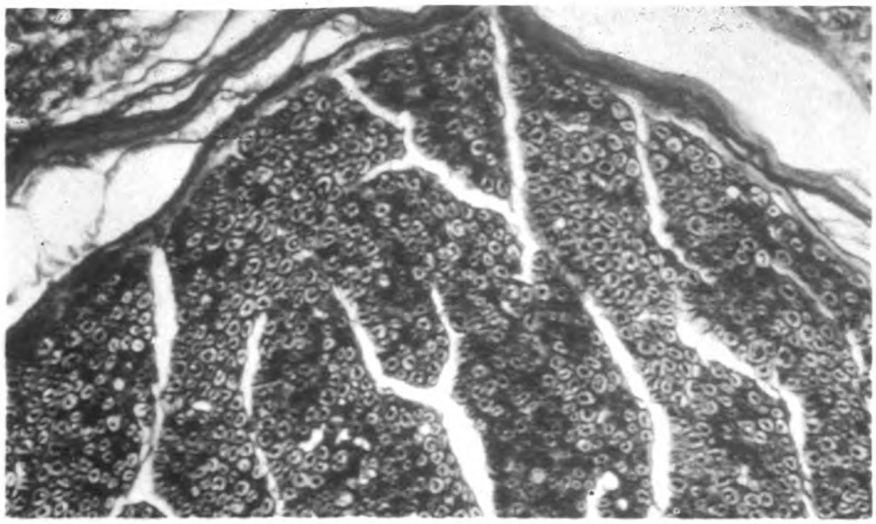

Fig. 3.

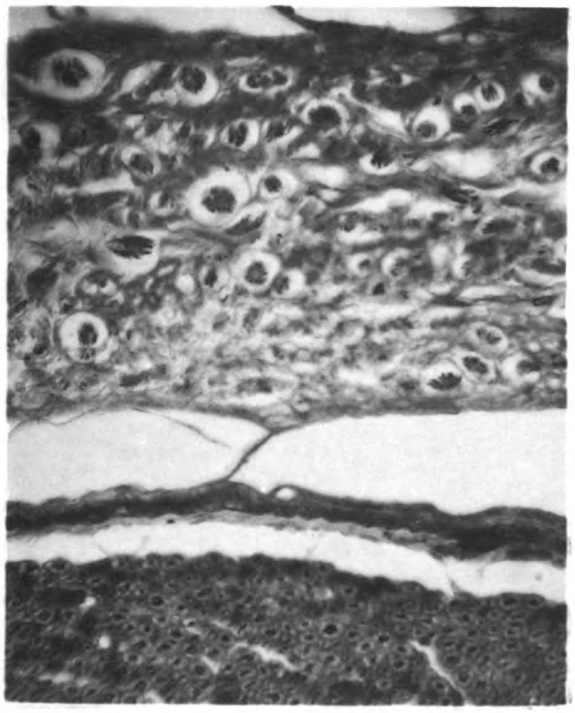

Fig. 4.

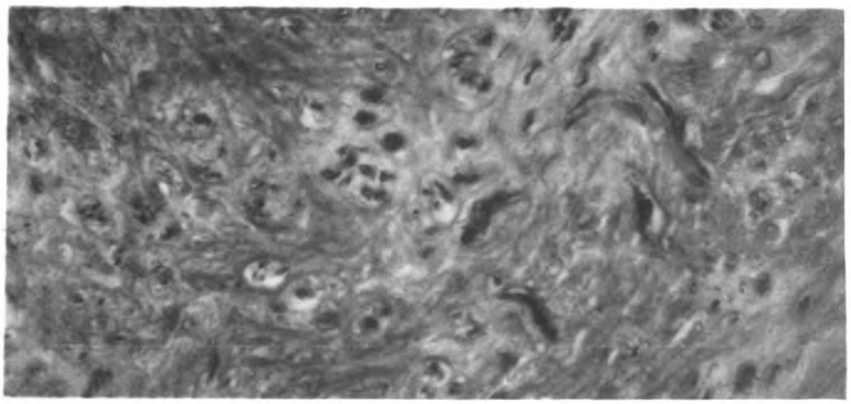

Fig. 5.

Digitized by Google

Lichtdruck von Albert Frisch, Berlin.

Original from THE OHIO STATE UNIVERSITY

Generated on 2018-07-27 13:40 GMT / http://hdl.handle.net/2027/osu.32435056932478
Public Domain in the United States, Google-digitized / http://www.hathitrust.org/access_use#pd-us-google

Generated on 2018-07-27 13:40 GMT / http://hdl.handle.net/2027/osu.32435056932478
Public Domain in the United States, Google-digitized / http://www.hathitrust.org/access_use#pd-us-google

Digitized by Google

Original from
THE OHIO STATE UNIVERSITY

Generated on 2018-07-27 13:40 GMT / http://hdl.handle.net/2027/osu.32435056932478
Public Domain in the United States, Google-digitized / http://www.hathitrust.org/access_use#pd-us-google

Digitized by Google

Original from
THE OHIO STATE UNIVERSITY

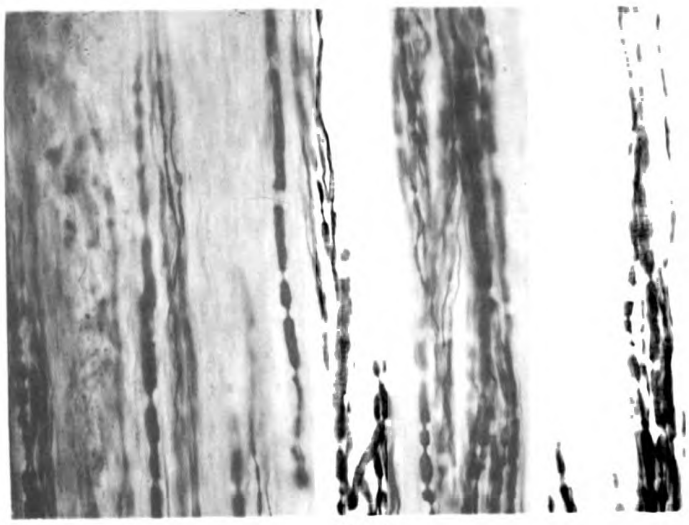

Fig. 1.

Fig. 5.

Fig. 2.

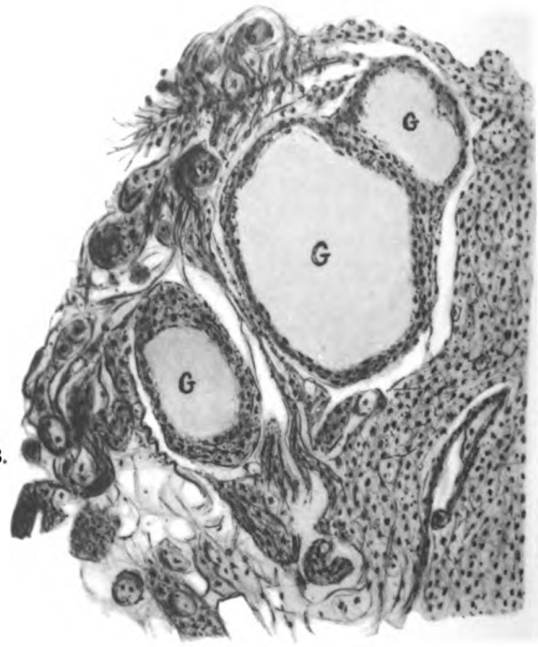

Fig. 3.

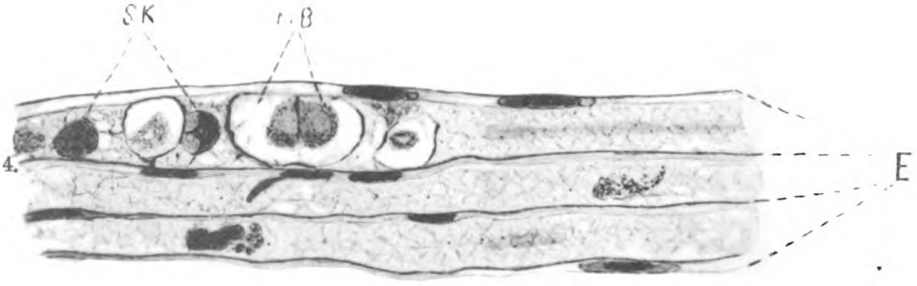

Fig. 4.

Digitized by Google
Original from THE OHIO STATE UNIVERSITY
Generated on 2018-07-27 13:40 GMT / http://hdl.handle.net/2027/osu.32435056932478
Public Domain in the United States, Google-digitized / http://www.hathitrust.org/access_use#pd-us-google

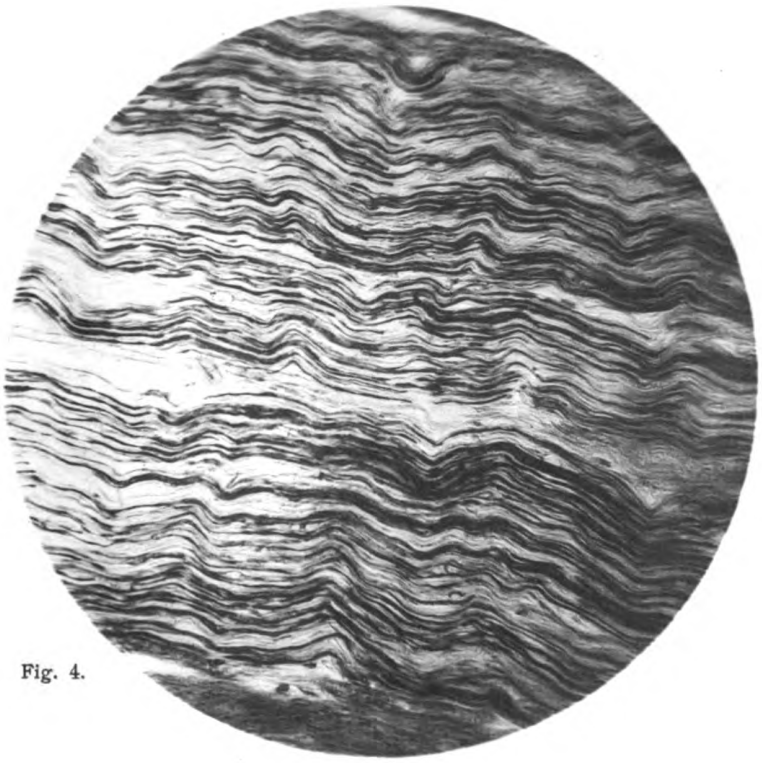

Fig. 4.

Fig. 5.

Digitized by Google
Original from THE OHIO STATE UNIVERSITY
Lichtdruck von Werner Fiedler, Berlin.
Generated on 2018-07-27 13:40 GMT / http://hdl.handle.net/2027/osu.32435056932478
Public Domain in the United States, Google-digitized / http://www.hathitrust.org/access_use#pd-us-google

Generated on 2018-07-27 13:40 GMT / http://hdl.handle.net/2027/osu.32435056932478
Public Domain in the United States, Google-digitized / http://www.hathitrust.org/access_use#pd-us-google

Digitized by Google

Original from
THE OHIO STATE UNIVERSITY

JOURNAL FÜR PSYCHOLOGIE UND NEUROLOGIE.

Band 22. Ergänzungsheft 3.

Über die Hörsphäre.

Von

S. E. Henschen, Professor emer. der Medizin, Stockholm.[1])

(Mit 31 Abbildungen im Text, 1 einfachen und 4 Doppeltafeln.)

Der Ausgangspunkt der vorliegenden Abhandlung ist ein auf dem psychologischen Kongresse in Rom 1905 gehaltener Vortrag über „Surdité verbale pure" (s. Atti del V. Congresso internationale di Psicologia, Roma 1906, S. 177), der nicht in den Kongreßverhandlungen gedruckt wurde. Da der Fall zu jener Zeit noch nicht ganz vollständig mikroskopisch durchgearbeitet war und neue Untersuchungen in Zusammenhang damit mich weiter führten, auch andere Arbeiten meine Zeit in Anspruch nahmen, so blieb das Manuskript leider bis auf weiteres liegen. Indem ich jetzt den Vortrag nebst einigen Bemerkungen mitteile, dürfte es angemessen erscheinen, zuerst meinen Vortrag in seiner ursprünglichen Form (in französischer Sprache) wörtlich wiederzugeben, dann den ausführlichen, schon 1905 fertiggestellten Text des Krankenberichts und der anatomischen Untersuchung mitzuteilen, und schließlich die später über den Fall niedergeschriebenen Bemerkungen anzufügen.

Aus dem französischen Text geht hervor, daß die durch die spätere Forschung errungenen Anschauungen auf diesem Gebiete mich nicht veranlaßt haben, meine schon im Jahre 1905 ausgesprochenen Behauptungen in wesentlichen Punkten zu ändern.

I. Vortrag: Sur la surdité verbale pure.

(Communication, faite au Congrès de Psychologie à Rome le 26 Avril 1905.)

Depuis 40 ans les études sur le cerveau s'occupent tout spécialement de la question de la localisation. On a réussi à tracer les grands contours généraux des centres sensibles, sensoriels et moteurs. Le problème actuel est de préciser les limites de ces centres et de déterminer leurs fonctions. Ce problème a pour but d'examiner, s'il y a des centres psychiques séparés des surfaces sensorielles, et si ces centres psychiques ont des valeurs différentes, c. à. d. s'il existe des centres séparés pour les processus psychiques plus ou moins simples ou compliqués. Dans mon étude sur le centre de la vision et sur les voies optiques, publiée il y a 15 ans (1890, au Congrès internat. de méd. à Paris, 1900), j'ai prononcé mon opinion à ce sujet, et par opposition à l'avis, alors en cours,

[1]) Das Inhaltsverzeichnis befindet sich auf S. 473 (155).

Digitized by Google
Original from THE OHIO STATE UNIVERSITY
Generated on 2018-07-27 13:40 GMT / http://hdl.handle.net/2027/osu.32435056932478
Public Domain in the United States, Google-digitized / http://www.hathitrust.org/access_use#pd-us-google

j'ai démontré que le centre de la vision c. à. d. la surface, qui reçoit en premier lieu l'impression de la lumière est restreinte et qu'elle ne se répand pas sur le pli courbe et sur la corticalité entière du lobe occipital. Ce centre est limité à une très petite superficie et se trouve principalement placé dans la scissure calcarine, savoir la partie du lobe occipital, marquée par la strie de Gennari, comme je l'ai déjà répété tant de fois. En outre, j'ai réussi à démontrer qu'il y a sur cette corticalité limitée une projection de la rétine, vu que la lèvre supérieure de cette scissure correspond à la moitié supérieure de la rétine, le fond de la scissure correspond à la ligne horizontale et la lèvre inférieure à la moitié inférieure de la rétine. Au Congrès international ici à Rome (en 1894) j'ai déjà eu l'occasion de développer mes opinions hérétiques à ce sujet. Douze ans d'études anatomo-cliniques m'ont persuadé de la justesse de ma théorie. Il n'y a pas dans la littérature un seul fait qui soit en contradiction avec mon avis et les preuves positives de l'exactitude de mon opinion se trouvent aussi dans les préparations que je suis prêt à soumettre ici aux experts du Congrès.

La destruction bilatérale du centre de la vision provoque une cécité corticale, mais n'efface pas les mémoires visuelles, et surtout pas la mémoire visuelle des mots. De même la destruction limitée au centre visuel des mots ne provoque aucune forme de cécité extérieure. La corticalité de la vision est donc localement séparée du centre supérieur psychique de la mémoire des mots. Il y a donc relativement à la vision au moins deux centres corticaux, un inférieur, qui reçoit immédiatement l'impression de la lumière et un supérieur, qui est la corticalité de la mémoire ou de la représentation.

La surface sensorielle reçoit l'impression sensorielle qui est envoyée et déposée en forme de mémoire et de représentation dans le centre supérieur psychique. La preuve de ce fait a été donnée par moi quant à la corticalité de la vision. Par une méthode, aussi originale que géniale, Mr. Flechsig est arrivé au même résultat quant à l'extension du centre optique et ses rapports à la corticalité psychique de la vision.

Or, est-ce que cette façon de voir peut aussi s'appliquer à la surface corticale de l'ouïe? La science a rencontré ici de plus grandes difficultés, savoir d'isoler le centre sensoriel primaire de l'ouïe du centre psychique, et la question ne peut pas se résoudre ici à l'aide des faits cliniques, car il n'en existe que très peu. Encore aujourd'hui (1905) on place le centre de l'ouïe et de la mémoire des mots à la partie postérieure de la première et de la seconde circonvolution temporale gauche, comme le prétendent Mr. Wernicke et Mr. Friedländer. Mr. Flechsig le premier a pris distance des autres savants dans sa méthode; il a volu démontrer que la surface auditive es minime et essentiellement limitée à la circonvolution transitive entre la circonvolution temporale et la partie postérieure de l'île de Reil. De même que le centre de la vision a une construction différente de la corticalité voisine, comme moi le premier l'ai prouvé, ainsi cette circonvolution diffère, selon Mr. Flechsig, de la corticalité voisine, et Mr. Ramon y Cajal semble en avoir fait en détail l'histologie.

(Il n'est pas bien sûr, que la description de Mr. Cajal s'applique à la circonvolution transitive ou, ce qui est plus probable, à la circonvolution première temporale. Remarque de Mr. Henschen, 1917.)

Digitized by Google
Original from THE OHIO STATE UNIVERSITY
Generated on 2018-07-27 13:40 GMT / http://hdl.handle.net/2027/osu.32435056932478
Public Domain in the United States, Google-digitized / http://www.hathitrust.org/access_use#pd-us-google

Ici, je vais communiquer à cette illustre assemblée un cas de surdité verbale pure, qui élucide ce sujet. Les cas d'aphasie servent plus que d'autres à distinguer les surfaces sensorielles des centres psychiques.

Le cas est le suivant. Clara N., 54 ans, fut infectée de la syphilis par un enfant et fut en mai 1901 frappée d'un coup d'apoplexie, accompagnée de tiraillements et de faiblesse dans le côté droit; s'améliora. Le 1er Avril 1902 plusieurs nouvelles attaques, accompagnées d'une paralysie totale et permanente du côté gauche. Le 9 Avril elle n'avait pas encore d'aphasie et l'ouïe était bonne des deux oreilles. Le 12 Avril nouvelle attaque, qui provoqua une surdité verbale complète. A partir de ce jour, son état restait constant, le côté droit n'était plus paralysé, mais le côté gauche l'était; pas d'hémianopsie.

Jusqu'à sa fin elle avait une bonne ouïe des deux oreilles: elle entendait et distinguait le tictac d'une montre et le bruit d'un trousseau de clefs, elle pouvait entendre même un chuchotement et demanda alors: „Que dites vous, docteur?" Elle était lucide et s'intéressait à tout ce qui se passait dans la chambre, lisait son journal et racontait correctement les anecdotes lues. Quoique peu instruite elle écrivait spontanément et copiait correctement et avec une certaine facilité. Elle parlait sensément et sans faire de fautes, mais ne comprenait pas un mot de ce qu'on lui disait.

Elle concevait des différents sons du diapason et semblait comprendre les mélodies et assurément le chant, mais ce n'était qu'exceptionellement qu'elle comprenait un mot isolé comme docteur; elle ne saisissait presque jamais une phrase. Elle écoutait peu les sons.

Elle vécu ainsi jusqu'à sa mort deux ans plus tard. Pendant deux ans elle fut observée journellement par moi et par d'autres docteurs.

L'autopsie montrait: à l'hémisphère droit une destruction étendue de l'île de Reil, de l'opercule frontal et de la première et la seconde et partiellement de la troisième circonvolution temporale. La circonvolution transitive était ramollie; le ramollissement pénétra au fond jusqu'à la capsule interne.

Hémisphère gauche: la lésion est presque exclusivement corticale. La corticalité est détruite dans la moitié postérieure de la première circonvolution temporale et dans toute la partie postérieure de la seconde circonvolution temporale jusque dans le pli courbe. L'insula est bien conservé. La circonvolution transitive est restée intacte à l'exception d'une petite lésion superficielle à la limite de la première circonvolution temporale. Pas de lésion dans la moelle profonde.

De ce cas on peut tirer les conclusions suivantes:

1. La corticalité de la partie postérieure de T_1 et de T_2 ne transmet pas l'ouïe, car elle était bilatéralement détruite ou isolée, mais l'acuité auditive n'était pas altérée.

2. La circonvolution transitive du côté gauche, qui seule était conservée, aura transmis ici une ouïe aigue des deux oreilles, c. a. d. l'ouïe est bilatéralement innervée. La théorie Wernicke-Friedländer sur la localisation du centre auditif ne semble donc pas exacte.

Digitized by Google
Original from THE OHIO STATE UNIVERSITY
Generated on 2018-07-27 13:40 GMT / http://hdl.handle.net/2027/osu.32435056932478
Public Domain in the United States, Google-digitized / http://www.hathitrust.org/access_use#pd-us-google

3. La surdité verbale pure qui fut constaté complète, était causée par la destruction de la moitié postérieure de T_1 et de T_2 du côté gauche.

4. La surdité verbale pure n'est pas donc toujours causée par des lésions souscorticales et la doctrine de Lichtheim n'est pas appuyée par ce cas.

5. Le cas célèbre de Mr. Dejerine, où il y avait une atrophie des cellules des deux premières circonvolutions temporales, est en concordance avec mon cas.

6. Il est probable que la surface auditive est localement séparée de la surface perceptive des mots, à l'opposition de la théorie de Wernicke et d'autres, mais en accord de celle de Mr. Flechsig.

7. La destruction de la corticalité de la perception des mots ne provoque pas nécessairement un dérangement du langage interne.

8. La surdité verbale pure ne coincide avec la surdité corticale, comme le prétend Mr. Dejerine.

9. La théorie de Mr. Dejerine et autres sur l'aphasie ne se laisse expliquer par ce cas, car ici il n'y avait jamais une lésion des autres formes du langage: la lecture, l'écriture et même la perception musicale étaient intactes.

10. La surdité verbale pure ne coincide pas avec la surdité labyrinthique comme on l'a prétendu.

11. La surdité verbale pure et la surdité psychique ne se couvrent pas, car la femme en question entendait et comprenait d'autres sons comme ceux de la montre et des clefs etc.

12. La surdité n'était pas nécessairement causée par une interruption dans le conduit médullaire, comme l'ont prétendu Mrs. Lichtheim, Ziehl et d'autres.

13. L'innervation associative du langage et de l'écriture conservées, cette innervation doit provenir d'une autre corticalité psychique, qui parait être d'une autre valeur, plus haute, que le centre auditif des mots. Il existe probablement un centre supérieure de la perception et de la mémoire du langage.

14. Le centre de la lecture était dans ce cas démontré indépendant du centre auditif des mots.

15. La doctrine actuelle de l'aphasie me semble donc renversée par ce cas et doit être révisée et il faut un examen minutieux des lésions médullaires, c. a. d. des voies d'association — dans tous les cas d'aphasie.

Résumé.

De même qu'il existe pour la vision des centres séparés d'une valeur différente, il y en a aussi pour l'ouïe. Il y a une surface sensorielle pour la perception immédiate des sons, une autre pour la perception des mots, et celle-ci semble séparée de la corticalité des mémoires et de l'innervation des mots c. a. d. il y a des centres psychiques d'une valeur différente.

Le cas démontré est donc d'une importance fondamentale au point de vue psychologique du cerveau.

(Rome le 26 Avril 1905.)

Digitized by Google
Original from THE OHIO STATE UNIVERSITY
Generated on 2018-07-27 13:40 GMT / http://hdl.handle.net/2027/osu.32435056932478
Public Domain in the United States, Google-digitized / http://www.hathitrust.org/access_use#pd-us-google

II. Beschreibung des Falles von reiner Worttaubheit.

1. Krankheitsgeschichte.

Klara Nilsson, 54 Jahre alt, verheiratet, aus Stockholm. 1902. Nr. 141. Aufgenommen 4. IV. 1902; gestorben 6. VI. 1904.

Anamnese. Heredität. Die Mutter hatte vom 30. Jahre an bis zu ihrem Tode im Alter von 72 Jahren geschwollene Beine. Der Vater war während der letzten 6—7 Jahre am ganzen Körper angeschwollen; er konnte jedoch bis zum Tode im 48. Jahre arbeiten. Keines der Eltern hatte Alkohol mißbraucht oder war venerisch infiziert. Patientin hatte zwei Geschwister, von denen die Schwester an Gelenkrheumatismus gelitten haben soll.

Patientin ist seit dem 32. Jahre verheiratet; der Mann ist Alkoholiker, soll aber nicht venerisch sein. Patientin hatte vier normale Partus und vor 1883 eine Mißgeburt (im 8. Monate). Zwei Töchter sind gestorben, die eine an Bronchitis, die andere an einem Unglücksfall; zwei Kinder leben, sind etwas schwach. Das Mädchen ist farbenblind und „sieht Rot und Violett als Grün".

Die hygienischen Verhältnisse waren immer verhältnismäßig gut, sowohl in bezug auf Kleider wie Wohnstätte. Sie diente als Hausmagd, bis sie im 32. Lebensjahre heiratete. Sie mußte infolge ihrer Beschäftigung viel stehen und gehen und wurde in den letzten $2^1/_2$ Monaten überanstrengt. Alkoholmißbrauch liegt nicht vor. Hat viel Kaffee getrunken. Die Menstruation begann schon mit $11^1/_2$ Jahren und hörte mit 44 Jahren auf, war regelmäßig, dauerte jedesmal wenigstens 2 Wochen, besonders in den Jahren 1883—1891.

Frühere Krankheiten. Im 4. Lebensjahre hatte sie Variola und soll dann blind gewesen sein; mit 19 Jahren machte sie Masern durch und die Augen waren sehr angegriffen; erst nach ein paar Jahren wurde die Sehkraft normal. Einige Jahre später hatte sie Gelenkrheumatismus. Gleichzeitig bemerkte sie Varizen an den Schenkeln, und vom 38. Jahre waren die Beine oft angeschwollen. Auch im Gesicht war sie bisweilen geschwollen.

Seit einer Reihe von Jahren litt sie an Schwindelgefühl; es wurde ihr oft schwarz vor den Augen, und es schien der Boden unter den Füßen zu schwanken, so daß sie sich stützen mußte, um nicht zu fallen. Bisweilen ist sie auch in Ohnmacht gefallen. Auch von Atemnot und Stechen im weichen Leibe wurde sie bisweilen befallen, wenn sie sich anstrengte.

1883 stillte sie neben ihrem eigenen ein fremdes Kind, welches nach Angabe rings um den After, in der Vulva und an der unteren Lippe offene Geschwüre gehabt haben soll. Sie selbst bekam bald kleine Geschwüre an der linken Mammilla, welche während 5 Wochen offen waren. Im Frühling 1885 wurde sie im Rachen geschwollen und hustete einmal ein Blutklümpchen aus; erst gegen Weihnachten wurde sie etwas besser. Die Stimme wurde nie klar, und sie verlor die Singstimme ganz. Infolge dieser Krankheit wurde sie schon 1884 während 3—4 Monaten antiluetisch behandelt.

Ende der 1880er Jahre litt sie an Anschwellung der Fingerglieder. 1896 begann eine Anschwellung an einer Rippe, oben rechts; später floß daraus Eiter, und das Geschwür war während Jahren offen und zeigte trotz Behandlung nur wenig Tendenz zur Heilung. Nach einigen subkutanen Hg-Injektionen heilte das Geschwür.

Gegenwärtige Krankheit. Eines Tages im Mai 1901 bekam sie plötzlich Zuckungen in der rechten Hand und im rechten Fuße, sowie in den Augenlidern rechts. Der Mund wurde schräg gezogen, dazu kam Übelkeit. Die Zuckungen hörten bald auf, aber die Patientin fühlte sich in der rechten Hand und im rechten Fuß gelähmt. Das rechte obere Augenlid stand niedriger als das linke, der Mund war schief, und die Patientin sprach undeutlich, so daß sie schwer zu verstehen war. Beim Essen und Trinken flossen die Speisen zum Teil durch den

Digitized by Google
Original from THE OHIO STATE UNIVERSITY
Generated on 2018-07-27 13:40 GMT / http://hdl.handle.net/2027/osu.32435056932478
Public Domain in the United States, Google-digitized / http://www.hathitrust.org/access_use#pd-us-google

rechten Mundwinkel heraus. Sie soll das Bewußtsein nie verloren haben, das Gedächtnis war aber seither immer geschwächt. Auf Ordination brachte sie den Sommer im Bett zu und stand erst im Oktober auf. Eine Lungenentzündung kam dazu. Im Herbste entstand Röte im linken Auge, und zwar vom medialen Augenwinkel über die Sklera hin, wobei die Patientin eines Tages bemerkte, daß sie doppelt sah.

Die letzte Krankheitsperiode. Am 31. März 1902, als sie im Keller Holz holen wollte und ein Zündhölzchen anzündete, fiel ihr die Zündholzschachtel aus der Hand; im Dunklen tappend, traf sie mit ihrer rechten Hand eine kalte Hand um ihren Leib gelegt. Sie erkannte diese nicht als die eigene Hand und begann die Gelenke zu beugen, ohne etwas zu fühlen. Bald begann sie am ganzen Körper zu zittern, ohne Übelkeit oder Erbrechen. Das Zittern hörte bald auf, und sie holte Holz in der Schürze, indem sie diese mit der linken Hand festhielt. Nach einigen Schritten entglitt ihr die Schürze mit dem Holz und sie fiel selbst schräg nach links über die Hand. Sie war dabei bei vollem Bewußtsein und suchte sogleich aufzustehen, was mit einiger Schwierigkeit gelang. Nachher oben angekommen, erzählte sie der Tochter das Ereignis und konnte ihrer Beschäftigung den Tag über ohne Schwierigkeit nachgehen. Am folgenden Tage, dem 1. April, als sie schon angekleidet war, wurde sie von neuem plötzlich von Zuckungen im linken Arm und im linken Beine befallen. Sie ging infolgedessen zu Bett. Die Zuckungen nahmen nach und nach ab, und sie stand von neuem auf, um ihrer Beschäftigung nachzugehen. Nach Aufräumung eines Zimmers begann das Zittern von neuem, und bald darauf fiel sie nach links und hinten um, und sie hatte einige Augenblicke Übelkeit; das Zittern dauerte fort, das Bewußtsein war aber klar, und sie konnte zu den Anwesenden sprechen, welche ihr Hilfe leisten wollten. Indessen konnte sie sich selbst, obwohl nur mit Schwierigkeit, aufrichten. Sie war im linken Beine schwach. Sie lag deswegen tagsüber zu Bette; die Zuckungen im linken Arm und Bein kamen dann und wann zurück, hörten aber schließlich auf. Sie hatte häufigen Stuhldrang. Sonst weder Übelkeit noch Erbrechen, aber Heißhunger; die Speisen flossen beim Essen zum Teil durch den linken Mundwinkel heraus.

Sie bemerkte keine Schiefheit im Gesicht und die Sprache war normal. Eine Sensibilitätsstörung scheint seit dem letzten März nicht vorhanden gewesen zu sein. In der linken Hand und im linken Fuß bestand ein Kältegefühl.

Die Motilität fehlte im ganzen linken Arm, im linken Knie und Fuß und war in der linken Hüfte bedeutend beschränkt. Keine trophischen Störungen.

Sie wurde 4. IV. 1902 im Krankenhaus aufgenommen.

4.—8. IV. Die Patientin hat Doppelsehen. Herzspitzenstoß 15 cm nach außen von der Mittellinie.

Status praesens 9. IV. 1902. Patientin ist kräftigen Körperbaues und hochgradig korpulent. Die Kräfte sind nicht herabgesetzt. Schlaf und Appetit sind gut, ebenso Stuhlgang.

An der Brust erscheinen Narben und Variola (?), sowie eine große strahlige Narbe mit unregelmäßigen Rändern über der zweiten rechten Rippe, und zwar als Folge des in den Jahren 1896—1901 offenen Geschwüres. Sowohl an der rechten wie der linken Tibia fühlt man linsengroße Unebenheiten; an der linken Tibia besteht eine kleine Narbe, an der rechten eine längliche Pigmentierung. An den Schenkeln sind Varizen vorhanden.

Patientin ist bettlägerig und kann jede Lage einnehmen. Der Puls ist 72, die Temperatur 37,9° am Mittag, 38,4° am Abend.

Subjektives Befinden. Keine Parästhesien oder Halluzinationen. Kein Kopfweh und Schwindel. Weder Übelkeit noch Erbrechen. Sie hat Schmerzen im linken Knie und in der linken Hüfte, sowie im linken Achselgelenk bei Bewegungen.

Psychischer Befund. Auffassung und Urteil sind gut. Patientin ist für die Umgebung interessiert und folgt in den Zeitungen den Tagesereignissen. Das Gedächtnis ist dagegen unzuverlässig, so daß sie oft widersprechende Angaben macht. Sie ist etwas verstimmt, reizbar und mißtrauisch.

Digitized by Google
Original from THE OHIO STATE UNIVERSITY
Generated on 2018-07-27 13:40 GMT / http://hdl.handle.net/2027/osu.32435056932478
Public Domain in the United States, Google-digitized / http://www.hathitrust.org/access_use#pd-us-google

Aphasie ist nicht vorhanden.

Kranialnerven. I. Die Geruchsempfindungen sind stark ausgeprägt in beiden Nasenlöchern; bisweilen schien der Geruch rechts stärker zu sein.

Nervus II. Die Sehschärfe ist rechts 0,3, links 0,2. Die Refraktion beträgt rechts — 6 D, links — 5 D. Der Farbensinn ist normal. Gesichtsfelder etwas kleiner als normal, links etwas kleiner als rechts.

Nervi III, IV, VI. Kein Strabismus. Keine Ptosis. Beide oberen Augenlider können gleich gut gehoben werden. Die linke Pupille ist größer als die rechte; beide sind rund und reagieren auf Licht und Akkommodation. Kein Exophthalmus. Bei extremer Konvergenz weicht das linke Auge zuerst ab.

Nervus V. Patientin kaut gleich gut auf beiden Seiten. Die Sensibilität des Gesichts ist normal.

Der Geschmack am vorderen Teil der Zunge ist beiderseits gleich gut.

Nervus VII. Die linke Gesichtshälfte ist etwas schlaff und ausdruckslos, die Runzeln der Stirn nicht so scharf wie rechts. Das linke Auge ist etwas mehr offen als das rechte. Bei leiser Schließung der Augen folgen die linken Augenlider bedeutend nach denen rechts, beide Augen können aber vollständig geschlossen werden. Die linke Nasolabialfalte ist nicht so tief wie die rechte, besonders beim Öffnen des Mundes und beim Lachen. Der linke Mundwinkel steht etwas niedriger und kann nicht so weit nach außen bewegt werden. Der Speichel fließt bisweilen durch den linken Mundwinkel aus, ebenso Speisen. Das Sprechen ist nicht erschwert. Beim Aufblasen der Wangen ist der Unterschied gering. Die Uvula weicht etwas nach rechts ab, und die linke Hälfte des Gaumensegels hängt etwas niedriger als die rechte.

Nervus VIII. Patientin hört gleich gut auf beiden Ohren.

Nervus IX. Der Geschmack am hinteren Drittel der Zunge ist nicht verändert.

Nervus X. Das Schlucken geht leichter vonstatten, wenn Patientin den Kopf nach rechts lehnt. Respiration 24, Puls 72.

Nervus XI. Patientin hält gewöhnlich den Kopf etwas nach rechts und kann nur mit Schwierigkeit die linke Schulter heben.

Nervus XII. Die Zunge weicht beim Ausstrecken nicht seitlich ab.

Mobitität. Passive Beweglichkeit überall gut, aktive dagegen in der linken Schulter bedeutend beschränkt, so daß die Schulter nur mit Schwierigkeit nach oben und hinten, aber nicht nach vorn bewegt werden kann. In allen Gelenken des linken Armes und der linken Hand ist die aktive Motilität völlig verschwunden. Die linke Hälfte des Brustkorbes bewegt sich bedeutend weniger bei der Atmung als die rechte. Beim Liegen auf dem Rücken fällt der Bauch etwas nach links über; und die Bauchmuskulatur bewegt sich links weniger als rechts. Auch im linken Hüftgelenk ist die Beweglichkeit bedeutend beschränkt, im linken Knie und Fußgelenk sowie in den Zehengelenken vollständig verschwunden. Rechts sind alle Bewegungen gut und normal. Keine Zuckungen in den Armen und Beinen.

Sensibilität. Tast-, Schmerz-, Orts- und Temperatursinn normal und an homologen Stellen der beiden Körperhälften gleich.

Bauchreflexe beiderseits gleich. Plantarreflexe links etwas kräftiger. Patellar- und Achillessehnenreflexe sowie Biceps- und Tricepsreflexe sind links stärker als rechts.

Blase und Darm ohne Besonderes. Keine trophischen Störungen. Vasomotorische Störungen: an der linken Wange und Hand, sowie am linken Fuß etwas kühlere Haut als rechts. Keine Ödeme.

Herz. Keine Pulsationen über der Herzgegend. Weder Voussure noch Fremissement. Der Spitzenstoß schwach im 5. Interstitium, 13 cm lateral von der Mittellinie. Die relative Herzdämpfung geht bis 13 cm lateral nach links von der Mittellinie und 4,5 cm nach rechts, nach oben bis zum 2. Interstitium. Die absolute Dämpfung nach links bis 8 cm von der Mittellinie. Der 1. Ton überall etwas unrein, der 2. akzentuiert. Die Töne der Aorta und der Pulmonalis etwas dumpf.

Digitized by Google
Original from THE OHIO STATE UNIVERSITY
Generated on 2018-07-27 13:40 GMT / http://hdl.handle.net/2027/osu.32435056932478
Public Domain in the United States, Google-digitized / http://www.hathitrust.org/access_use#pd-us-google

Gefäße etwas rigide. Puls irregularis et inaequalis, parvus, kleiner am rechten Arm als am linken, 72.

Lungen. Atemgeräusch vesikulär. Perkussionston normal. Kein Rasseln.

Bauch. Nichts Besonderes.

Leber. Die relative Leberdämpfung beginnt bei der 5. Rippe, die absolute bei der 6. Der untere Leberrand schneidet die Brustkorbkante — alles in der Mammillarlinie. In der Mittellinie liegt der untere Leberrand 9 cm nach unten von der Basis proc. xiphoidei. Die Höhe der Leberdämpfung in der Mammillarlinie ist 10 cm.

Milz überschreitet nicht die mittlere Axillarlinie.

Harn nicht völlig klar, sauer, vom spezifischen Gewicht 1,030, enthält eine Spur Eiweiß, keinen Zucker. Im Sedimente Epithelzellen, Leukozyten, Zelldetritus, aber keine Zylinder.

Krankheitsverlauf.

10. IV. Afebril.

11. IV. Ophthalmoskopisch atrophische Veränderungen rings um die beiden Papillen. An der rechten Papille zwei hanfsamengroße Blutungen; im linken Auge spärliche Trübungen im Glaskörper. Cataracta incipiens in den beiden Augen. Keine spezifischen Veränderungen.

12. IV. Um 6 Uhr abends wurde Patientin, welche sich während des Tages rüstig gefühlt hatte und bei munterer Laune gewesen war, ganz plötzlich unruhig und verworren, schlug um sich mit den Armen und wollte nicht ruhig liegen. Sprach undeutlich, wirr und schien die Worte kaum hervorbringen zu können; bisweilen war die Sprache klar und deutlich. Unter anderem äußerte sie, daß sie glaube, verrückt zu werden, schwatzte von ihrem „armen Greise" und weinte bitterlich. (Der Mann wurde gleichzeitig in der chirurgischen Abteilung behandelt.) Sie verstand Gesprochenes nicht. Keine Zuckungen. Das Bewußtsein war nicht verloren.

13. IV. In der Nacht war Patientin ruhig, wurde des Morgens von neuem unruhig. Bei der Untersuchung am Vormittag war sie bisweilen ruhig und halb schlafend; gleich darauf warf sie sich unruhig im Bette hin und her. Sie liebt es, die Umstehenden zu streicheln und zu liebkosen und auch die Hand zu küssen. Sie dankt, wenn man ihr hilft.

Wortverständnis. Sie scheint Gesprochenes gar nicht zu verstehen, selbst wenn sie den Mund des Sprechenden betrachtet. Bisweilen scheint sie auf ihren Namen zu reagieren. Wenn man hinter ihr steht und ruft ihren Namen aus, kehrt sie sich manchmal um. Auf Fragen antwortet sie gar nicht.

Gehör. Ein „Hallo" in der Nähe des Ohres scheint sie aufzufassen. Um das Ticken einer Taschenuhr kümmert sie sich wenig, wurde dagegen mehr vom Klirren eines Schlüsselbundes nahe am Ohre berührt.

Die Sprache ist bisweilen ganz fließend, bisweilen scheint eine gewisse Schwierigkeit vorhanden zu sein, gewisse Wörter und Sätze hervorbringen zu können. Sie spricht immer vom „Greise", fragt, wie er sich befinde, ob er bald komme usw., und benennt ihre übrigen Anverwandten. Den Namen ihres Mannes scheint sie vergessen zu haben und fragt oft: „Aber wie heißt mein Mann?"

Amnestische Aphasie. Wenn man einen Gegenstand ihr zeigt, nennt sie ihn nicht bei Namen, scheint aber zu erkennen, was es ist.

Objektverständnis. Reicht man ihr ein Glas Wasser, so setzt sie sich im Bette aufrecht und trinkt daraus. Sie untersucht von Zeit zu Zeit den Inhalt ihres Geldtäschchens. Zeigt man ihr eine Uhr, so betrachtet sie dieselbe und dankt, gibt sie nach einer Weile zurück und sagt, daß sie sie nicht brauche. Sie erkennt ihren Arzt und die Krankenwärterin, beachtet sofort die Anverwandten, welche auf Besuch kommen, sagt ihre Namen, fragt, wie sie sich befinden und nach ihren Kindern, bisweilen weinend. Sie drückt ihr Bedauern aus über den tauben Großvater ihrer Kinder, welcher an schlechtem Gehör leidet und bei dem Bette stand.

Lesen. Sie scheint nicht lesen zu können. Sie stiert zwar dann und wann in die Zeitung und wendet diese auch aufrecht, wenn sie ihr verkehrt gereicht wird,

Digitized by Google
Original from THE OHIO STATE UNIVERSITY
Generated on 2018-07-27 13:41 GMT / http://hdl.handle.net/2027/osu.32435056932478
Public Domain in the United States, Google-digitized / http://www.hathitrust.org/access_use#pd-us-google

scheint aber den Inhalt nicht zu verstehen. Die umgekehrte Temperaturliste dreht sie zurecht und guckt auf ihren daran geschriebenen Namen, ohne an der Miene zu zeigen, ob sie ihn verstehe. Geschriebene Befehle werden nicht ausgeführt. Wenn man „Greis" schreibt (sie spricht oft dieses Wort spontan aus) und zeigt ihr das Papier, so reagiert sie nicht.

Schreiben. Sie kann nicht zum Schreiben veranlaßt werden und weigert sich, die Feder zu fassen.

Der Geruch scheint ungestört. Eine Orange führt sie zur Nase und riecht an ihr.

Veränderungen im Gesichtsfelde können nicht konstatiert werden.

Motilität: Keine neuen Motilitätsstörungen.

Sensibilität: Reagiert auf Stechen und Kneifen und will nicht beunruhigt werden.

Urin: Spezifisches Gewicht 1,035, enthält kein Eiweiß. Sonst wie früher.

14. IV. Hg-Thymol-Injektion. K.J. 2 × 4 qm.

15. IV. Patientin benennt Personen, aber nicht Gegenstände. Sagt, ihr Mann sei heute bei ihr gewesen. Will sie ein Glas Wasser, so sagt sie: „Etwas Kaltes in den Mund", und will sie das Becken, so zeigt sie es nur mit Gesten an. Mehrmals hat sie gesagt: „Ich erinnere mich nichts, ich bin nicht klar."

16. IV. Patientin hat heute die Zeitung gelesen und scheint auch das Gelesene zum Teil verstanden zu haben. Auf eine Stelle mit der Rubrik zeigend: „Der große Diebstahl aus dem Hotel", sagte sie: „Es war ein Spitzbube, jener, der sich so benehmen konnte."

17. IV. Heute hat sie laut vorgelesen, was man ihr auf ein Papier geschrieben hat, und hat auch gezeigt, daß sie den Sinn des Geschriebenen verstanden hat.

19. IV. Patientin erzählt, was man ihr gestern gesagt hatte, es war aber nur ein Gedanke; sie erzählt mit anderen Worten, als ihr Mann gebraucht hatte.

21. IV. Als Patientin heute nach der Uhr fragte, und man ihr das sagte, so schien sie es nicht zu verstehen, aber als man ihr die Uhr zeigte, gab sie richtig die Zeit an.

23. IV. Beim Besuche der Tochter erzählte Patientin, man habe ihr vorher gesagt, daß die Tochter erst um 1 Uhr kommen könne. Gab richtig die Zeit auf der vorgezeigten Uhr an.

4. V. Patientin klagt über Schmerzen in den Augen, im Knie usw. Dieses berichtet sie von sich aus, aber sie hat die letzten Tage auch die eine oder andere Frage über Schmerzen richtig beantwortet.

Sie ist jetzt lebhafter und für die Umgebung interessiert, weint nicht soviel wie früher, versteht mehr von dem, was sie liest und was sie andere sagen hört. Bisweilen scheint es, daß sie versteht, was man ihr gesagt hat, aber ebensooft zeigt sie gar kein Verständnis des Gesprochenen. Häufig stellt sie sich, als ob sie Gesprochenes verstanden hätte, so z. B. kann sie „ja" und nickend ja sagen, wenn man fragt: „Befindet sich Frau Nilsson heute gut?" Aber gleich darauf gibt sie ebenfalls eine bejahende Antwort auf die Frage: „Schmerzt der Kopf?" oder: „Wie steht's?" Am meisten kümmert sie sich gar nicht darum, was andere sprechen, sondern schwatzt nur selbst. Sie ist sehr gesprächig und bespricht am meisten ihre Erlebnisse im Hospital. Bisweilen bei Anwesenheit von Unbekannten verhält sie sich ganz schweigsam und ist nicht zum Sprechen zu bewegen.

Besser versteht sie, was sie liest. So z. B. war es unmöglich, ihr verständlich zu machen, daß ihr Mann nicht mehr im Hospital, sondern zu Hause ist, ehe sie die geschriebene Mitteilung davon las. Liest fleißig die Zeitungen und will gern davon sprechen, was sie gelesen hat, aber ihre Erzählungen werden dann recht unvollständig.

Motilität, Sensibilität und Reflexe wie am 9. IV. (Stat. pr.).

16. V. Die aktive Motilität ist in dem linken Hüft- und Kniegelenk besser als bei der Aufnahme.

29. V. Patientin vermag eine schwache Bewegung in der linken Schulter und den Armgelenken auszuführen.

1. VI. Patientin ist recht kräftig im linken Beine, kann aber noch nicht auf ihm stehen.

Digitized by Google
Original from THE OHIO STATE UNIVERSITY
Generated on 2018-07-27 13:41 GMT / http://hdl.handle.net/2027/osu.32435056932478
Public Domain in the United States, Google-digitized / http://www.hathitrust.org/access_use#pd-us-google

14. VI. Patientin versteht immer besser, Gedrucktes und Geschriebenes zu lesen, aber äußerst wenig Gesprochenes. Die Motilität links ist weiter gebessert.

6.—17. VII. Digestionsstörung. Diarrhöe.

25. VII. Patientin liest und versteht alles fast unbehindert, scheint aber bald zu ermüden und kann längere oder mehrere Sätze nicht gut zusammenhalten. Sie versteht bisweilen einzelnes. Auf die Aufforderung, den Namen zu schreiben, antwortet sie: „Nein, ich kann es nicht", aber sie faßt die Feder, welche ihr überreicht wird, und schreibt: „Kara Vilssom". Auf die Fehler aufmerksam gemacht, verstand sie und änderte richtig, außer das V statt N, welches sie vergessen hatte. Des kleinen n erinnerte sie sich dagegen und schrieb es. „Helge" und „Gustav" schrieb sie gleichfalls richtig.

Patientin ist sehr gesprächig; der Gedankengang ist klar, wenn auch die Ausdrucksweise noch unvollständig ist und das eine oder andere Wort fehlt, oder sie bisweilen die Silben umkehrt, wie z. B. als sie sagte „Resynen" statt „Syrenen". Wenn sie spricht, ist sie wie taub für das, was andere ihr sagen, und bekümmert sich selbst nicht um schriftliche Mitteilungen, sondern folgt nur ihrem eigenen Gedankengang und spricht mechanisch weiter. Bei einer solchen Gelegenheit wurde sie gefragt: „Wieviel ist 2×2?", worauf sie antwortete: „Nein, es war zwischen 10 und 11, daß" usw.

Die Motilität scheint während des letzten Monats kaum gebessert zu sein. Die Kraft des linken Beines ist noch nicht so groß, daß sie ohne Stütze gehen kann.

12. VIII. Der Zustand ist fast unverändert. Bisweilen scheint es so, als ob sie auffassen könne, was man zu ihr spricht, aber meistens versteht sie gar nichts, sondern gibt ganz verkehrte Antworten. Ihr Sprechen ist ziemlich korrekt; bisweilen verdreht sie Wörter oder wendet sie in verkehrter Weise an. Das subjektive Befinden ist recht gut.

1. IX. Klagt über Kopfschmerzen.

10. X. Der allgemeine psychische Zustand ist ziemlich unverändert. Sie folgt mit Interesse den Ereignissen in der Umgebung, liest die Zeitungen usw. Sie antwortet auf Anrede, gewöhnlich jedoch erst nach wiederholter Ansprache, indem sie selbst die Unterhaltung beginnt und nachher ihren eigenen Gedankengang verfolgt, unbekümmert um das, was man zu ihr sagt. Nur schwierig kann sie veranlaßt werden, ihren eigenen Gedankengang zu verlassen und dem des Fragenden zu folgen.

Passive Motilität im linken Schultergelenk herabgesetzt, die aktive (Ab- und Adduktion) nur gering. Im Ellenbogengelenk hauptsächlich Extension. Die Finger können nur wenig flektiert werden. Aktive Beweglichkeit im linken Hüft- und Kniegelenk gut, die Kraft aber herabgesetzt. Im Fußgelenk nur geringe Beweglichkeit. Kann die Zehen nur wenig flektieren. Mit Unterstützung kann sie mühsam etwas gehen, hat aber Schmerzen dabei.

15. XI. Patientin ist lebhaft, gesprächig, humoristisch und erzählt gern kleine Märchen. Die Auffassung und die Urteilsfähigkeit sind im ganzen gut. So z. B. wurde ihr einmal schriftlich vorgelegt: „Frau Nilsson ist sehr gesprächig", wozu sie schriftlich antwortete: „Ich will den Mund halten". Bei einer Injektion von Thymolquecksilber wurde sie schriftlich gefragt, ob sie sie liebte, worauf sie antwortete: „Nein, aber Sie wissen, Herr Doktor, sie tun wohl." Wegen der Injektionen wurde sie ersucht, sich oft zu gurgeln, und sie fragte dann, ob es Quecksilber sei, und hat sich seither fleißig gegurgelt. Das Gedächtnis ist gut sowohl für das neuerlich wie früher Erlebte. Stimmung auch gut, obwohl sie oft weint, weil sie sich so dumm vorkommt. Sie ist höflich und dankbar für die Pflege und jede erwiesene Freundlichkeit.

Patientin hört Geräusche verschiedener Art, z. B. Klappern eines Schlüsselbundes, Händeklatschen, Pfeifen usw., sie wendet sogleich den Kopf nach der Seite des Geräusches, und gibt an, was es war. Stimmen erkennt sie; unterscheidet sie Stimme eines Mannes von der eines Weibes, selbst wenn sich der Sprechende draußen im Korridor befindet und Patientin den Betreffenden nicht sehen kann. Die Stimme des Doktors findet sie weicher als die des Klinikanten, welche rauher ist.

Digitized by Google
Original from THE OHIO STATE UNIVERSITY
Generated on 2018-07-27 13:41 GMT / http://hdl.handle.net/2027/osu.32435056932478
Public Domain in the United States, Google-digitized / http://www.hathitrust.org/access_use#pd-us-google

Wenn Patientin in ihren Gedankengang kommt, ist sie sehr gesprächig und kann nur schwierig davon abgelenkt werden; sie bleibt dabei von allen Geräuschen fast wie unberührt. Im übrigen kann sie, selbst wenn sie den Mund des Sprechenden nicht sieht, bisweilen gewisse Fragen auffassen und beantworten. Von Bedeutung ist dabei, daß man recht deutlich spricht. Auch scheint sie besser mit dem rechten als linken Ohr aufzufassen, und besser bei lautem und hohem Sprechen. Wenn man z. B. fragt, wie alt sie sei, so gibt sie Geburtstag und -jahr an.

Sie erzählt auf die Frage, wie sie sich befinde, wie viele Male sie die elektrische Behandlung bekommen hat usw. Wenn man ihren Namen sagt, reagiert sie darauf, aber nicht immer. Auch bei einem kräftigen „Hallo" reagiert sie. Wird sie ersucht, den Mund zu öffnen oder die Zunge zu zeigen, so macht sie es, aber erst wiederholt sie gewöhnlich für sich selbst laut den Befehl in Form einer Frage. Doch muß man die Fragen oder Befehle mehrmals wiederholen, ehe sie dieselben auffaßt. Gewöhnlich ist die Antwort: „Jetzt verstehe ich nicht", oder sie antwortet etwas ganz anderes als das Gewünschte; jedenfalls ist die Antwort vernünftig. Vollständig worttaub für eine gewisse Klasse von Wörtern scheint sie nicht zu sein.

Spricht ganz unbehindert. Nur ab und zu kommt das eine oder das andere Wort verkehrt, ohne daß sie sich von selbst korrigiert. Das Alphabet sagt sie richtig auf, wie auch die Monate und die Ziffern. Sie benennt vorgezeigte Gegenstände richtig.

Alexie liegt nicht vor. Sie liest Geschriebenes, obwohl langsam. Gedrucktes macht ihr keine Schwierigkeit. Sie liest laut vor und versteht das Gelesene; erzählt, was sie gelesen hat. Geschriebene Fragen faßt sie immer richtig auf. Geschriebene Befehle führt sie richtig aus.

Agraphie. Während sie in der Schule gelobt wurde, weil sie so „grammatikalisch" schrieb, ging sie in den letzten Jahren zurück. Sie schreibt auf Geheiß ihren Namen und ihre Gedanken. Kleinere Fehler, ausgelassene Buchstaben oder Silben, werden nicht immer beachtet, selbst wenn man sie darauf hinweist. Schwierige Wörter kann sie nicht schreiben.

Rechnen. Im Kopfe kann sie leichtere Aufgaben ausrechnen; z. B. beantwortet sie nach kurzem Überlegen 5×11 mit „55". Auch schriftlich kann sie rechnen. Sie liest die Zeit auf der Uhr richtig ab.

Patientin konnte früher selbst singen. Jetzt kann man sie dazu nicht mehr bringen. Sie faßt Gesungenes auf, obwohl sie die Worte nicht hört. So z. B. ersuchte sie einmal einen Patienten, nicht in der Besuchszeit zu singen. Neulich hat sie ein Mädchen, welches ein kleines Lied gesungen hatte, die Worte aufzuzeichnen ersucht, weil sie sie nicht auffassen konnte. Ob sie verschiedene Melodien unterscheidet, war nicht herauszufinden.

Die otologische Untersuchung (Dr. Stangenberg) ergab normale Verhältnisse. Es war jedoch nicht möglich, zu eruieren, ob sie verschiedene Tonhöhen unterscheiden konnte. Jedenfalls erfaßte sie die Töne von verschiedenen Stimmgabeln.

15. XII. Patientin ist etwa 5 Stunden auf und wird mit Hg behandelt. Das linke Auge ist mehr geöffnet als das rechte, und beim Schließen der Augen kommt das linke etwas nach, aber beide können geschlossen werden. Der linke Mundwinkel steht etwas niedriger als der rechte und wird beim Sprechen weniger bewegt. Die passive Beweglichkeit der linken Schulter und der Armgelenke ist beschränkt und schmerzhaft. Die linke Brustkorbhälfte erweitert sich später und weniger als die rechte. Mit dem linken Beine kann Patientin die gewöhnlichen Bewegungen ausführen; aber sie sind schwächer als normal. Patientin kann ohne Stütze gehen, aber nur wenige Schritte, denn sie ermüdet bald und das linke Bein schleppt nach. Die linke Schulter, der linke Arm und die linke Hand zeigen eine recht bedeutende Atrophie im Vergleich mit rechts. Das linke Schienbein ebenso, und der linke Fuß ist etwas kälter als der rechte. Die Nerven und Muskeln (links) reagieren sowohl auf konstanten wie faradischen Strom, aber träge (?) und schwach. Keine Entartungsreaktion. Sensibilität und Reflexe wie früher, im Status vom 9. IV.

Auffassung und Urteilsvermögen scheinen gut zu sein. Patientin ist lebhaft und

Digitized by Google
Original from THE OHIO STATE UNIVERSITY
Generated on 2018-07-27 13:41 GMT / http://hdl.handle.net/2027/osu.32435056932478
Public Domain in the United States, Google-digitized / http://www.hathitrust.org/access_use#pd-us-google

aufmerksam auf die Ereignisse der Umgebung, ermüdet aber leicht, wenn sie sich mit den Gedanken anstregen muß. Gedächtnis für Erlebtes ist gut.

Das Ticken einer Taschenuhr faßt sie rechts auf 20 cm, links auf 30 cm auf. Sie faßt auf beiden Ohren alle Töne von den höchsten bis zu den niedrigsten auf. Kann rasch und ohne Bedenken Buchstaben nachsprechen, und zwar sowohl Konsonanten wie Vokale, auch außer der alphabetischen Ordnung, und ohne den Mund des Sprechenden zu sehen. Wörter kann sie nur zögernd und unsicher ab und zu nachsprechen, schwierigere Wörter aber nicht korrekt; eine kürzere Phrase muß mehrere Male wiederholt werden, ehe sie wiederholt werden kann.

Patientin kann die Töne verschiedener Instrumente (wie Pfeife, Stimmgabel, Menschenstimme usw.), sowie Töne verschiedener Höhe unterscheiden. Und sie gibt richtig an, welcher von zwei Tönen der höhere ist, wenn der Unterschied eine Quinte oder mehr ist. Bei kleineren Intervallen macht sie oft Fehler. Aber sie gibt an, ob es ganze oder halbe Töne sind. An das Lied „Vårt land" (Unser Land) erinnert sie sich, wenn es ihr einige Male vorgesungen ist. „Es ist ‚Vårt land'", antwortet sie. Versucht selbst zu singen, weigerte sich erst, aber singt zuletzt: „Vårt land, vårt land, vårt fosterland!", obschon schwach, unsicher und falsch. Singt höher oder niedriger richtig, erkennt also die Melodie; auch die Worte waren richtig. Sie erklärt nachher, daß es so schlecht klingt und daß es ihr in den Ohren weh tut. Gibt an, früher auch das Dalekarlienlied gesungen zu haben, konnte sich dessen aber nicht mehr erinnern. Als ich es vorsang, sagte sie: „Ja, dieses, Männermut." Darauf sang sie es, aber nur in Gesellschaft mit mir, nach Wiederholung und mit Mühe.

Patientin hat große Schwierigkeit, zu verstehen, was man zu ihr sagt. Wenn sie ihre Aufmerksamkeit auf das Gesagte richtet, so kann es geschehen, daß sie es gleich versteht, aber in den meisten Fällen muß man die Sätze mehrmals wiederholen, ehe sie aufgefaßt werden. Der Satz muß auch sehr kurz sein. Aber wenn sie von ihren eigenen Gedanken eingenommen ist, scheint sie für alles, was man sagt, taub zu sein. Fremden gegenüber ist sie befangen, verhält sich ganz still, und faßt deren Fragen kaum oder gar nicht auf. Im allgemeinen ist sie sehr gesprächig; bisweilen fehlen ihr die Wörter, und sie erinnert sich nicht der Namen ihrer Bekannten. Bisweilen wirft sie Silben durcheinander, aber sagt man ihr dann das richtige Wort, so kann sie es richtig nachsprechen, wenn es nicht ein längeres Wort ist.

Patientin kann unbehindert lesen und erzählt, was sie gelesen hat. Geschriebenes kann sie, wenn auch zögernd, lesen und auffassen.

Sie schreibt sowohl spontan wie nach Vorschrift, buchstabiert oft unrichtig und läßt ganze Silben aus, kann jedoch zuweilen das Unrichtige korrigieren.

Das Herz wie im Status vom 9. IV. Harn ohne Eiweiß und Zucker.

19. XII. 1902. Klinische Demonstration. An sie gerichtete Fragen (ohne den Mund des Sprechenden zu sehen) werden wie folgt beantwortet: „Wie alt sind Sie?" Antwort: „Krämpfe." — „Fühlen Sie meine Hand auf Ihrem Kopfe?" Antwort: „Auf dem Kopfe." — „Wie alt sind Sie?" Antwort: „55 Jahre" (richtig). — „Wo haben Sie Ihre Nase?" Antwort: „Ich verstehe nicht." — Wenn man einige Töne summt und fragt: „Was war es?", so antwortet sie: „Es sollte Gesang sein." — Singt man: „Vårt land", so kennt sie den Gesang nicht. — „Wo sind Sie?" Keine Antwort. — „Wie heißt der Doktor?" (wiederholt). Antwort: „An der rechten Seite des Kopfes." — „Haben Sie einige Kinder?" Antwort: „Zwei lebende, drei tote."

Sie liest und schreibt gut.

Beiderseits hört sie eine Taschenuhr auf 20 cm. Sie faßt sowohl hohe wie niedrige Töne gut auf.

1903, Februar und März. Patientin ist lebhaft und geweckt. Kommt man zu ihr, um bei ihr zu sitzen, so beginnt sie lebhaft zu erzählen, was innerhalb ihrer Interessensphäre liegt. Der Strom der Erzählung fließt wortreich und humoristisch, aber in jeder Hinsicht ganz klar, und bezeugt sowohl ein gutes Gedächtnis wie gute Beob-

Digitized by Google
Original from THE OHIO STATE UNIVERSITY
Generated on 2018-07-27 13:41 GMT / http://hdl.handle.net/2027/osu.32435056932478
Public Domain in the United States, Google-digitized / http://www.hathitrust.org/access_use#pd-us-google

achtungsgabe. Sie interessiert sich für alles, was in ihrer Umgebung geschieht, und macht darüber ihre Reflexionen. Anfangs sprach sie vorzugsweise von dem Beginn und der Entwicklung ihrer Krankheit.

Liest mit Vergnügen die Tagesblätter und macht vernünftige und humoristische Bemerkungen dazu. Wenn sie über ihre Erlebnisse oder Gelesenes erzählt, ist es meist unmöglich, eine Frage einzuwerfen. Sie hört dann nichts und redet unverdrossen weiter. Hält man ihren Arm fest, um die Aufmerksamkeit zu wecken, so bleibt sie gewöhnlich vollständig unberührt oder schweigt für einen Augenblick, um schließlich zu sagen: „Jetzt verstehe ich nicht", oder: „Ich höre so schlecht"; aber meistens sagt sie: „Warten Sie, Doktor, so werden Sie weiter hören", worauf sie die Erzählung fortsetzt. Zeigt man ihr dabei einen Gegenstand, z. B. ihren Stock, und fragt, wozu er gehöre, so antwortet sie nichts.

Klagt selten über ihre Worttaubheit und scheint diese nur als ein Faktum zu betrachten. Hält sich für gesund und will nach Hause. Spricht alle Wörter korrekt aus, liest Gedrucktes korrekt und unbehindert und versteht es. Schreibt man ihr kürzere Sätze auf, so versteht sie dieselben. Einfachere Fragen, z. B.: „Wie steht's?", beantwortet sie sogleich; andere ebenso einfache, z. B.: „Wie heiße ich?", faßt sie erst nach mehrmaliger Wiederholung und zögernd und unsicher auf.

Nur selten stellt Patientin selbst eine Frage. Die Antwort darauf faßt sie schnell und richtig auf. Einmal z. B. fragte sie nach dem Namen des Klinikanten, welcher sie elektrisierte. Sie faßt den Namen auf, wiederholt ihn und macht scherzhafte Verdrehungen daraus. Einmal klagte sie, ein Klinikant habe sie ausgelacht, als der Professor am Bette fragte, ob sie ein Kind gehabt, und sie auf die Frage mißverständlich antwortete: „Ja, danke bestens". Das Mißverständnis beruhte auf der Ähnlichkeit von „Barn" (Kind) und „Bad". Auch den Namen dieses Klinikanten faßte sie auf und nannte mehrere Träger dieses Namens.

Patientin unterhält sich gern mit anderen Kranken und dem Wartepersonal. Die Wärterinnen sagen, daß sie bisweilen versteht. Einmal sagte eine Patientin in ihrer Nähe: „Ja, selbst Klara Nilsson daran", worauf sie antwortete: „Konnte ich anders tun, es war so komisch." Auch die Tochter der Patientin erklärt, daß die Mutter sie bisweilen verstehe, und zwar, wenn sie selbst Fragen stellt. So z. B. fragte die Mutter: „Wohin ist der L. gezogen?" Die Tochter antwortete: „Zur Westerlånggasse." Und Patientin wiederholte: „Also zur Westerlånggasse. — Welche Nummer?" — „Das weiß ich nicht." — „Oh, nicht?" — Bisweilen versteht Patientin auch gewöhnliche Fragen, wenn sie wiederholt werden.

Geräusche, Lärm u. dgl. hört Patientin leicht. Sie kann verschiedene Tonhöhen unterscheiden. Patientin scheint fast taub für Wörter zu sein. Meist ist es eine vergebliche Mühe, sich verständlich machen zu wollen, außer in den alltäglichsten Dingen, z. B.: „Wie steht's?" usw. Dagegen faßt sie erstaunlich schnell Antworten auf eigene Fragen auf, und zwar sowohl wenn sie ältere wie neuerworbene Begriffe betreffen.

Abgesehen von der Worttaubheit erscheint Patientin gesund. Es bestehen keine Beschwerden seitens des Gefäßsystems. Die Beweglichkeit im linken Arm und Bein dagegen ist noch herabgesetzt.

1903, April. Benutzte eine Gelegenheit, das Krankenhaus unbemerkt zu verlassen, wurde aber zurückgeführt.

31. V. 1903. Zustand unverändert. Versteht Antworten auf selbst gestellte Fragen, selten andere. Trotz einer Arbeit von $^1/_2$ Stunde war es unmöglich, der Patientin klar zu machen, wie sie sich bei der Aufnahme von Perimeterkarten verhalten sollte; jede Mühe war erfolglos.

1903, Sommer und Herbst. Dauernd im Hospital. Zustand im ganzen unverändert.

1904. Eingehende Untersuchung im April. Allgemeinzustand. Bettlägerig. Körperbau kräftig. Gesichtsfarbe und Sklera etwas ikterisch. Wangen zyanotisch. Ödem am linken Vorderarm und an beiden Beinen, besonders am linken. Tempe-

Digitized by Google
Original from THE OHIO STATE UNIVERSITY
Generated on 2018-07-27 13:41 GMT / http://hdl.handle.net/2027/osu.32435056932478
Public Domain in the United States, Google-digitized / http://www.hathitrust.org/access_use#pd-us-google

ratur etwas niedrig: 9. und 10. IV. 36,2°—37,2°; 11. IV. 36,3°—36,9°. Puls arhythmisch und inaequalis, 70—80. Harn: 1,027 spezifisches Gewicht; sauer, Spuren Albumin, kein Zucker; Gallenfarbstoffe und Blut: keine Zylinder.

Subjektiv klagt Patientin über Brustdruck und Schwierigkeit zu atmen, besonders beim Sprechen, bisweilen Kopfschmerzen, fühlt sich müde und schläfrig.

Objektiver Befund (vgl. Status pr. 9. IV. 1902): Herz wie früher. Kein Fremissement. Relative Herzdämpfung nach links bis 10 cm (der äußerste Impuls 13,5 cm von der Mittellinie), nach rechts bis 7 cm außerhalb bzw. des linken und rechten Sternalrandes. Die größte Breite 22 cm. Nach oben vergrößerte Breite. Keine Geräusche; Töne dumpf, die 1. Töne nicht distinkt. Gefäße nicht rigid. Bauch aufgetrieben, empfindlich. Leber nach oben bis zur 5. Rippe, nach unten 3—4 cm nach unten vom Brustkorbrande reichend.

Nervensystem: Patientin erkennt den Geruch von Kampfer, riecht Eau de Cologne, erkennt es aber nicht. Essig faßt sie als Knoblauch auf. Sehschärfe etwa 0,2. Pupillen klein, die rechte etwas kleiner als die linke. Reagieren beim Licht und Akkommodation. Kein Strabismus oder Ptosis. Seitens des V. nichts Besonderes. Fazialis links etwas schwach, sowohl im oberen wie im unteren Aste. Patientin hat gutes Gehör auf den beiden Ohren. Mehrmals bei ganz leisem Flüstern hat Patientin gefragt: „Was sagte Herr Doktor?" Wenn man mit dem Finger knipst, so wendet sie den Kopf nach der richtigen Seite. Ticken der Taschenuhr wird mit beiden Ohren bemerkt. Der Abstand ließ sich nicht genau bestimmen. Vom Glossopharyngeus scheint eine Veränderung nicht vorzuliegen. Keine Schwierigkeit beim Schlucken. Im Vagus keine bestimmte Veränderung. Ebenso im Nervus XI und XII. Kann die Schultern bewegen. Die Zunge weicht beim Ausstrecken nicht ab. Die linke Hälfte des Rumpfes und die linksseitigen Extremitäten sind paretisch, am stärksten der linke Arm. Jedoch können geringe Bewegungen in den Gelenken ausgeführt werden. Patellarreflexe sowohl rechts wie links vorhanden, links vielleicht etwas stärker. Andeutung von Dorsalklonus links. Plantarreflexe schwach. Patientin reagiert lebhaft auf Kneifen und Stechen. Kann Warmes und Kaltes unterscheiden. Feinere Untersuchungen unmöglich. Starkes Ödem im linken Vorderarm und in den Beinen. Der linke Arm kälter als der rechte. Keine trophischen Störungen.

Psychisch scheint die Perzeption ungetrübt zu sein. Erkennt alle Gegenstände und verwechselt sie nicht. Kann alles bei richtigem Namen nennen. Sie ordnet ihre Eindrücke richtig und hat normale Vorstellungen. Das Gedächtnis findet Patientin selbst vermindert. Glaubt im Krankenhause schon 5 Jahre zu sein. Von ihrer Jugend hat sie nur wenige Reminiszenzen, erinnert sich besser späterer Erlebnisse; kennt z. B. die Namen der Doktoren und ihrer Kandidaten. Von Charakter und Laune recht eigensinnig und ungleich. Lachen und Weinen wechseln oft grundlos ab.

Sprache. Patientin räsonniert gern und spricht von allem, was in ihrer Gedankensphäre liegt. Der Gedankengang ist nicht wirr, obschon sie kunterbunt durcheinander spricht. Sie findet immer richtige Ausdrücke. Kein Versetzen und Verwechseln von Buchstaben und Silben. Buchstaben und einfachere, kurze Wörter spricht sie nach, dagegen nicht längere oder schwierigere. Liest noch immer gern ihre Zeitung und versteht das Gelesene, was aus ihren Äußerungen hervorgeht. Sie legt ihre Gedanken oft in humoristischer, selbst bösartiger Weise dar. Hält nicht mit dem zurück, was sie von sich selbst und von anderen denkt. Ihre syphilitische Krankheit verdeckt sie nicht, sondern spricht offen davon und ist erstaunt, daß man sie nicht ins Hospital St. Göran (Spezialkrankenhaus für Syphilitische) führt. Bisweilen bricht sie in bittere Tränen über sich selbst aus und nennt sich „altes Weib", „Schwein" usw.

Worttaubheit. Auffallend ist, daß Patientin nicht versteht, was andere zu ihr sagen. Sie scheint taub zu sein, und glaubt dies auch selbst. Einige Male hat sie jedoch wirklich aufgefaßt, was man zu ihr sagte, z. B. die Frage: „Schmerzt der Kopf?", worauf sie antwortete: „Ja, er schmerzt." Bis-

Digitized by Google
Original from THE OHIO STATE UNIVERSITY
Generated on 2018-07-27 13:41 GMT / http://hdl.handle.net/2027/osu.32435056932478
Public Domain in the United States, Google-digitized / http://www.hathitrust.org/access_use#pd-us-google

weilen wird sie durch eine Wortähnlichkeit irre geleitet, verwechselt z. B. Tochter und Doktor. Auf die Frage: „War Ihre Tochter hier?" antwortet sie: „Doktor, welcher Doktor?" Leichter werden Antworten auf eigene Fragen aufgefaßt. Aber sie stellt selten direkte Fragen und beantwortet diese auch am liebsten selbst; sie schwatzt lebhaft und will anderen nicht gehorchen. Wenn man zu ihr kommt mit der Frage: „Wie steht's?", so antwortet sie immer richtig; doch hat es den Anschein, daß sie die Frage mehr erraten als wirklich verstanden hat.

Lesen. Alles, was man von der Patientin wissen will, muß schriftlich gefragt werden. Sie liest sowohl Gedrucktes wie Geschriebenes und versteht es.

Schreiben. Sie schreibt ungern selbst. Nach Vorschrift schreibt sie ziemlich unbehindert. Bekannte Wörter, wie ihren Namen, meinen Namen usw., und einfachere Wörter schreibt sie spontan. Den eigenen Namen schreibt sie korrekt, sonst aber läßt sie gern Buchstaben aus oder schreibt die Wörter unvollständig. Schwierigere Wörter gelingt es ihr nicht, aus dem Gedächtnis zu schreiben. Sie versucht zu schreiben, aber nach einer Weile gibt sie die Feder zurück oder schreibt etwas ganz Fremdes. Auf das Geheiß, „Västerlånggatan" zu schreiben, schrieb sie: „Ich, Schmerzen im Kopf", und das selbst unvollständig.

April 1904 (letzte Hälfte). Zustand verschlechtert. Ödeme vermehrt. Spricht weniger. Schläft viel. Psychisch sonst unverändert.

Mai 1904. Allgemeinzustand noch schlimmer. Liegt stundenlang ganz schlaff; bisweilen ist sie unruhig und schreit. Ödeme zugenommen.

3. VI. 1904. Patientin ist benommen, erkennt niemand mehr. Herzbewegung ganz unregelmäßig. Puls klein. Deutliches systolisches Geräusch an der Spitze und auf der Pulmonalis.

6. VI. 1904. Verschied um 11,50 Uhr vormittags.

2. Makro- und mikroskopische Beschreibung des Befundes am Gehirn.

a) Makroskopisch.

Dura ohne Besonderes. Pia ebenso. An beiden Hemisphären finden sich fast symmetrische Malazien.

Die linke Hemisphäre von gewöhnlicher Größe und Form. Die Windungen nicht abgeplattet. An der lateralen Fläche findet sich eine ausgedehnte, im ganzen oberflächliche Malazie, welche hauptsächlich die hinteren Abschnitte von T_1 und T_2 einnimmt und nach hinten spitz ausläuft (Taf. I, Fig. 1—9). Die Erweichung beginnt im O^2, etwa 1 cm vor der Spitze, ist hier ganz schmal (etwa 0,5 cm), nimmt nach vorn an Breite zu und umfaßt den ventralsten Abschnitt des A (Gyrus angularis), sowie die dorsale Partie des T^2 (von 2—5 cm vor der Spitze), dehnt sich dann an die hintere Fläche der T^1 aus und nimmt den hinteren Abschnitt der T^1 (zwischen 6—9 cm), sowie auch die Verbindung zwischen T^1 und der Querwindung in der Ausdehnung, wie Fig. 1—9 und die ausführliche Beschreibung näher angeben, ein. Der Frontallappen, die Zentralwindungen der Parietal-, Okzipital- und Temporallappen sind verschont. Die Insel ist nur in ihrem hintersten Abschnitt ergriffen.

Die rechte Hemisphäre (Taf. III, Fig. 1—8) ist nach Form und Größe im ganzen normal. Die Erweichung liegt hier mehr nach vorn und dehnt sich mehr in die Tiefe aus. Sie beginnt etwa 4 cm vor dem Okzipitalpole mit einer ganz oberflächlichen und unbedeutenden kortikalen Malazie in der Tiefe von t^3, also in der Rinde von T^2 und T^3, dringt dann am nächsten Schnitt mehr in die Tiefe und hat die Rinde der aneinander grenzenden Flächen von T^2 und T^3, sowie das Mark in der Tiefe der T^2 zerstört, geht dann nach vorn noch mehr in die Tiefe und hat die T^2 fast vollständig zerstört, die T_1 von unten unterminiert und deren vordersten Abschnitt (zwischen 9—12 cm) vollständig destruiert. Auch ist die ganze Insel zerstört: die Malazie dringt von der Oberfläche bis zur inneren Kapsel vor. Nach vorn ist das Mark unter F^3 zerstört, aber die Rinde größtenteils erhalten geblieben, obwohl seine Rinde auch (s. unten) etwas malazisch ist. Sonst finden sich keine oberflächlichen Veränderungen vor.

Digitized by Google
Original from THE OHIO STATE UNIVERSITY
Generated on 2018-07-27 13:41 GMT / http://hdl.handle.net/2027/osu.32435056932478
Public Domain in the United States, Google-digitized / http://www.hathitrust.org/access_use#pd-us-google

b) Beschreibung der Serienschnitte.

Die Gehirnhemisphären wurden in 1 cm dicke, frontale Scheiben zerlegt und nachher in mikroskopische Serienschnitte zerlegt und nach Weigert auf Markscheiden gefärbt.

A. Linke Hemisphäre.

Serie 1 cm vor der Okzipitalspitze (Taf. I, Fig. 2). An den hintersten Schnitten ist unter der Lupe weder in der Rinde noch im Mark etwas Pathologisches zu sehen.

Mark. Von den Schnitten ab, wo die Sehstrahlung als eine deutliche Formation hervortritt, also von etwa 1,30 cm an, sieht man, daß die Sehstrahlung etwas bleicher als das umgebende Gewebe erscheint, und zwar besonders im medialen Abschnitt der mittleren Schicht. Mikroskopisch kann ein Ausfall von Fasern oder Degeneration nicht wahrgenommen werden. Doch zeichnet sich die mittlere Schicht als ein bleiches Feld in ihrer ganzen Höhe und Ausdehnung ab.

Rinde überall normal, mit Ausnahme der frontalsten Schnitte, an welchen in O^2 eine oberflächliche Malazie hervortritt als der okzipitalste Ausläufer der großen Rindenerweichung, welche von dem Temporallappen nach hinten zieht (s. Taf. I, Fig. 2). Die mediale Schicht (Assoziationsschicht) ist tiefer blau gefärbt, doch etwas bleicher als normal. Die laterale Schicht ist normal gefärbt.

Serie 2 cm (Taf. I, Fig. 3). Rinde. Überall normal, ausgenommen die einer dorsalen kleinen Windung der O^2, wo sich eine oberflächliche Destruktion vorfindet, welche in das unterliegende Mark übergreift.

Mark. Das unterliegende Mark, worin die Destruktion übergreift, ist sonst nicht merkbar verändert, obschon etwas bleicher.

Sehstrahlung. Laterale Schicht (Fascicul. longitud. inferior) normal. In der Höhe der eben beschriebenen Rindenerweichung finden sich einige kleine (millimetergroße) bleichere Flecke infolge Fasernausfalls und Bindegewebswucherung (s. Fig. 3).

Mittlere Schicht. Im ventralen Abschnitt von unten bis etwa zur Höhe der Rindenerweichung dehnt sich längs dem medialen Rande ein etwa 0,5 mm breites, braun-bleiches Band aus, wo die Nervenfasern spärlich sind und das Stützgewebe vermehrt ist. Die laterale Hälfte ist nicht verändert.

Mediale (Assoziations-) Schicht. Auch in dem mittleren Abschnitt dieser Schicht und fleckenweise erscheinen, wie die Punktierung der Fig. 3 angibt, bleichere Streifen. Diese Schicht ist übrigens auch diffus etwas bleicher.

Serie 3 cm (Taf. I, Fig. 4). Rinde. Die Malazie, an den okzipitalen etwa 30 Präparaten von derselben Ausdehnung wie in der Serie 2 cm, nimmt A ein; an den mehr frontalen dehnt sich die Malazie nach unten (s. Fig. 5 4 cm) auf die nächste dorsalwärts liegende Windung (T^2) aus.

Mark. Von der Malazie zieht, wie Fig. 4 zeigt, in horizontaler Richtung eine sekundäre Degeneration mit Atrophie medialwärts hin, und zwar bis in die Sehstrahlung.

Die Sehstrahlung (s. Fig. 4). Im Fascicul. longitud. inferior in der Höhe der Rindenerweichung einige kleine, 0,5 mm große Atrophien; sonst gesund. Stratum intermedium, wie die Fig. 4 angibt, mit einer vertikalen, 0,5—1,0 mm breiten, streifenförmigen Atrophie. Stratum mediale mit einigen atrophischen Flecken. Es besteht also eine sekundäre Atrophie in allen drei Schichten, hauptsächlich in der intermediären.

Serie 4 cm (Taf. I, Fig. 5). Die Veränderungen sind ähnlich denen in Serie 3 cm.

Rinde. Kortikale Malazie im T^2 (s. Fig. 5).

Mark. In dieser Windung größtenteils erweicht oder sekundär degeneriert. Davon zieht durch das Mark ein bleiches, atrophisches, diffuses Feld medialwärts hin (s. Fig. 5) mit Ausfall und auffallender Degeneration der spärlichen zurückgebliebenen Fasern. Reichliches Bindegewebe.

Sehstrahlung. 1. Fascicul. longitud. inferior mit einem atrophischen Felde in der Höhe der erwähnten kortikalen Erweichung. 2. Stratum intermedium an

Digitized by Google
Original from THE OHIO STATE UNIVERSITY
Generated on 2018-07-27 13:41 GMT / http://hdl.handle.net/2027/osu.32435056932478
Public Domain in the United States, Google-digitized / http://www.hathitrust.org/access_use#pd-us-google

homologer Stelle atrophisch (s. Fig. 5), und zwar in größerer Ausdehnung und alle Präparate der Serie 4 cm hindurch gleichmäßig. 3. Stratum mediale associationis. Partielle Atrophie an homologen Stellen. Also im ganzen wie in der Serie 3 cm.

Serie 5 cm (Taf. I, Fig. 6).

Rinde. Malazie der Rinde der T^2, welche vollständig fast zerstört ist. Nur die dorsalste und die ventrale Fläche erhalten. Die dorsale Fläche von A, welche mit T^2 zusammenfließt, ist normal in der Ausdehnung, wie Fig. 6 näher angibt. An den frontalsten Präparaten, an denen A nicht zu sehen ist, geht die Erweichung auf die ventrale Fläche von T^1 über.

Mark. Das medial von der erweichten Rindenpartie liegende Mark ist in großer Ausdehnung (etwa 1 cm) bis zur Sehstrahlung partiell degeneriert und atrophisch und enthält nur spärliche atrophische Fasern. Das Mark von T^1 (an den frontalsten Schnitten) ist nicht ergriffen.

Sehstrahlung (Taf. I, Fig. 6, Taf. II, Fig. 7). Das Stratum laterale ist durch drei stärkere und mehrere feinere weiße, doch faserführende atrophische Streifen in der Höhe 7 mm dorsal vom untersen Rand der Schicht durchbrochen, welche im Stratum intermedium zu einem größeren diffusen, z. T. atrophischen Felde mit zwischenliegenden faserführenden Streifen zusammenfließen. Sie haben die Lage und Form, wie die Figg. angeben. Die erhaltenen Fasern haben eine schräge Richtung. Das Stratum mediale, fast verschont, enthält doch mehrere atrophische Streifen mit zwischenliegenden normalen Streifen.

Serie 6 cm (Taf. I, Fig. 7, Taf. II, Fig. 6).

Rinde. Die Erweichung setzt sich in dieser Serie nach vorn fort und hat den dorsalen Abschnitt der T_2 fast in seiner ganzen Ausdehnung zerstört und zugleich auch zum größten Teil die ventrale Rinde der T_1, so daß ein Defekt von etwa 1,5 cm in frontaler Richtung und 1 cm in vertikaler entstanden ist. Dagegen ist die Rinde der großen unteren Abteilung des T_2 sowie die dorsale Rinde der T_1 wie die von P_2 und T^3 völlig erhalten geblieben.

Fasern. Die in die dorsale Rinde der T_1 einstrahlenden Markstrahlen sind reichlich und stark vertreten, ihre Fasern sind gut gefärbt, vielleicht etwas mehr als gewöhnlich varikös. Der Baillargersche Streifen deutlich wie die superfizielle Schicht. Die kortikalen Fasernetze deutlich, mit gut gefärbten Fasern.

Die Zellen in allen Schichten gut erhalten, wenn auch viele vielleicht mehr als normal pigmentiert.

Das Mark der dorsalen Abteilung der T_2 ist völlig und das der ventralen z. T. zerstört, sowie an den okzipitalen Schnitten z. T. das des lateralsten Abschnitts der T_1. An weiter nach vorn gelegenen Schnitten greift die Erweichung auf das Mark über. Die Zerstörung setzt sich unregelmäßig medialwärts hin in das Mark bis zur Sehstrahlung fort, und zwar in Form eines etwa 6—7 mm bleichen Feldes, in welchem sich jedoch eine Anzahl noch gefärbter Nervenfasern vorfinden (s. übrigens die Figg.). Die Markfasern des dorsalen Abschnitts der T_1 sind mikroskopisch gut erhalten und färben sich intensiv.

Sehstrahlung. 1. Stratum laterale ist von einigen bleichen atrophischen Streifen durchsetzt, und zwar in der Höhe der mehr lateral liegenden diffusen Erweichung. 2. Stratum intermedium. Es ist in derselben Höhe von einer bleichen Atrophie (3 mm groß) durchzogen. 3. Stratum mediale hat mehrere vertikale atrophische Flecke (s. Taf. II Fig. 6).

T^{tr} (Gyrus temporalis trans.). Der erste Ansatz dieser Windung erscheint in Taf. II Fig. 6 (6—7 cm vor der O-Spitze) als ein kleiner Wulst in der Tiefe der Fossa Sylvii. Die Rinde ist makroskopisch und mikroskopisch völlig intakt. Die einstrahlenden Bündel sind in normaler Menge vorhanden und ihre Fasern sind gut gefärbt. Die Quernetze auch reichlich, ihre Fasern normal. Die oberflächliche Faserschicht ist sehr dick, ihre Fasern gut gefärbt. Die Zellen etwas pigmentiert, die perizellulären Räume etwas groß (senile Veränderung), sonst normal. Mark völlig normal, kräftig gefärbt. Die ventral von T_1 vorhandene Atrophie dehnt sich wie ein atro-

Digitized by Google
Original from THE OHIO STATE UNIVERSITY
Generated on 2018-07-27 13:41 GMT / http://hdl.handle.net/2027/osu.32435056932478
Public Domain in the United States, Google-digitized / http://www.hathitrust.org/access_use#pd-us-google

phischer Streifen kaum zum ventralen Winkel zwischen T_1 und T^{tr} aus (Präp. 6/49, Fig. 6 atr.).

Serie 7—9 cm (Taf. I, Fig. 8—9, Taf. II, Fig. 1—6). Die Serie umfaßt die Schnittserien 7—9 cm, welche aus einem Block geschnitten wurden. Die Erweichung setzt sich an der ventralen Fläche von T_1 fort, nach vorn sowohl auf das Mark wie die Rinde von T_1, immer mehr und mehr übergreifend.

1. T^1. Rinde. a) die okzipitalsten 1—60 Schnitte. Die dorsale Rinde der T_1 erhalten (Taf. II, Fig. 5); die ventrale Rinde völlig zerstört; die laterale Rinde erhalten.

b) die nach vorn zunächst liegenden Schnitte, etwa Nrn. 64—88 (Taf. II, Fig. 4). Die dorsale Rinde nur in ihrem lateralen Abschnitt bis $^1/_3$ erhalten, im medialen erweicht; die ventrale Rinde völlig erweicht; die lateralste Rinde erhalten.

c) mehr frontale Schnitte, Nrn. 89 bis etwa 110. Die Rinde der T_1 völlig erweicht (Taf. II, Fig. 3).

Mark. a) An den okzipitalsten 1—60 Schnitten besteht unter der erhalten gebliebenen Rinde ein Markstreifen von 1 mm Dicke längs der T_1-Windung.

b) An den zunächst liegenden Schnitten 64—88 ist das Mark fast vollständig erweicht.

c) An den frontalsten (89—110) besteht noch ein Rest des basalen (medialen) Abschnitts; der laterale Abschnitt ist völlig zerstört (Taf. II, Fig. 2).

2. T^2. T^2 besteht aus zwei Windungen, von denen die obere zerstört, die untere größtenteils erhalten ist.

Rinde. a) Die okzipitalsten Schnitte, 1 bis etwa 30. Die dorsale Rinde völlig zerstört; bis zur lateralen Oberfläche ist die ventrale Rinde erhalten, sowie die laterale der unteren Windung (Taf. II, Fig. 5).

b) Die nächsten Schnitte, 32—97, verhalten sich ebenso, aber die laterale Oberfläche ist erhalten (Taf. II, Fig. 3—4).

c) Die mehr frontalen der T^2. Die dorsale Rinde ist nur in kleiner Ausdehnung erweicht (s. Taf. II, Fig. 2).

d) Die frontalsten (116—124): Rinde erhalten (Taf. II, Fig. 1).

Mark. a) Schnitte 1—30. Ein 1 mm breiter Streifen des Markes ist erhalten.

b) Schnitte 32—97. Der erhaltene Markstreifen mißt etwa 1,5—2 mm.

c) Schnitte mehr frontalwärts. Das Mark nur im dorsalen Abschnitt, der hier liegenden Erweichung entsprechend, ein wenig (1 mm tief) erweicht, sonst erhalten.

d) Die frontalsten Schnitte normal.

3. T^{tr} = Q. Gyrus temporalis transversus, oder die Windung, welche die erste Temporalwindung mit dem hinteren Bezirk der Insel verbindet (Taf. II, Fig. 2—5). Die Beschreibung erfolgt von den okzipitalen Schnitten beginnend nach vorn.

In Präp. 1—74 ist die Rinde völlig intakt und gut gefärbt. Infolge der Ausdehnung der Erweichung von dem an T^{tr} angrenzenden ventralen Abschnitt von T_1 auf T^{tr} wird in den folgenden Präp. 80—000 die ventrale Rinde von T^{tr} malazisch, während die laterale und zum größten Teil die dorso-mediale intakt verbleibt. Nur im Winkel zwischen T^{tr} und J ist die Rinde ganz oberflächlich etwas erweicht (Taf. II, Fig. 3). Diese Erweichung greift nach vorn mehr und mehr auf die ventrale Rinde der T^{tr} über. An den Präp. 100—124 (Taf. II, Fig. 2) ist der ganze Pedunculus (die Basis) von T^{tr} von der Erweichung zerfressen, während jedoch die laterale vollständig und die dorso-mediale Rinde zum großen Teil erhalten geblieben ist. Endlich fließt T^{tr} mit T_1 zusammen und hört als besondere Bildung auf oder richtiger (s. die Taf. II, Fig. 1) streckt sich als ein sich nach vorn verjüngender Wulst noch etwa 1 cm frontalwärts und mit T parallel verlaufend hin. T^{tr} hört als eigentliche Windung in der Frontalebene 9 cm vor der Okzipitalspitze auf und verschwindet vollständig im Schnitt 10 cm vor der O-Spitze. An den vordersten Schnitten greift die Erweichung auf die ventrale J-Rinde über.

Mark des Stiels der T_1^{tr}. a) An den okzipitalsten Schnitten 1—5 ist das Mark ventromedial von dem eben beginnenden Wulst völlig normal. Von der Er-

Digitized by Google
Original from THE OHIO STATE UNIVERSITY
Generated on 2018-07-27 13:41 GMT / http://hdl.handle.net/2027/osu.32435056932478
Public Domain in the United States, Google-digitized / http://www.hathitrust.org/access_use#pd-us-google

weichung zieht am Vereinigungspunkt zwischen T_1 und J nach oben medialwärts ein infolge einer Atrophie verschiedener von T_1 kommender Bündel bleicheres Feld, welches jedoch keine Erweichung zeigt (Präp. 7, 22), sowie mehr medial ein vertikal-medialwärts verlaufender, atrophischer Streifen, der wohl von der Malazie zwischen T_1 und T^2 herkommt (s. Taf. II, Fig. 5) und sich weiter medialwärts verliert.

b) Vom Präp. 7, 6 ab tritt ventral vom Stiel der T^{tr} ein in vertikaler Richtung etwa 3 mm und in frontaler etwa 1 mm messender gelber Fleck hervor, welcher sich nach vorn mehr und mehr vergrößert und sich nach oben nach dem Stiel lokalisiert.

c) Vom Präp. 32 ab bis 75 nimmt diese Erweichung zum größten Teil das zentrale Mark des Stiels des T^{tr} ein und läßt beiderseits an ihren Seiten nur einen Streifen normalen Markes in der Breite von etwa 0,5 mm zurück. In der Mitte dieser Erweichung ist das Gewebe gelb und zertrümmert, von spärlichen Blutkörperchen durchsetzt und von degenerierten Nervenfasern durchzogen. Die unmittelbar unter der Rinde ziehenden Markleisten enthalten anscheinend normale Nervenfasern, und die angrenzende Rinde ist in ihrer Struktur erhalten geblieben.

d) Vom Präp. 80 ab bis Präp. 102 wird der Stiel der T^{tr} (das Mark) von einer Höhle vollständig durchsetzt, wodurch die T^{tr} außer jeder Markverbindung in frontaler Richtung mit dem ventro-medialen Mark gesetzt worden sind. Weiter nach vorn wird auch die Rinde erweicht, weshalb mehr frontalwärts der erhalten gebliebene Abschnitt der T eine isolierte Insel bildet.

Das Mark im Inneren der T^{tr} ist an den Präp. 1 bis etwa 60 völlig intakt, aber weiter nach vorn etwa vom Präp. 65 dringt von der basalen Erweichung ein gelber Streifen (Atrophie) durch den Stiel gegen das Mark der T^{tr} ein, und etwa vom Präp. 100 ab ist das Zentrum der T^{tr} auch bleich (atrophisch), während die Markstrahlen noch erhalten geblieben sind. Selbst an den frontalsten Schnitten der J^{tr} findet man eine Anzahl erhaltener Markfasern.

Serie 10—13 cm (Taf. I, Fig. 1, Taf. II, Fig. 10). Diese Serie wurde aus einem Block geschnitten. Die Numerierung der Schnitte erfolgte von vorn nach hinten. An den kaudalsten Präparaten der Serie 7—9 cm, Präp. 7, 126—124, war die dorsale Rinde der T^{tr} völlig erweicht und die Erweichung griff auf den ventralen Umfang der Insel über, ohne tiefer in das Mark zu dringen.

Rinde. T^{tr}. a) An den hintersten Schnitten der Serie 10—13 verhält sich die Rinde fast in derselben Weise, d. h. ist erweicht; die dorsale Rinde ist zwar nicht völlig erweicht, denn am basalen (medialen) Abschnitt besteht noch ein 1 mm breiter streifenförmiger Rest, aber selbst an dieser Strecke ist die Rinde von Degenerationsherden durchsetzt und die Markstrahlen sind z. T. entfärbt, aber von etwa

b) Präp. 10—13, a—g ist die dorsale Rinde der medialen Hälfte gut erhalten und nur an der lateralen bis zum Mark zerstört (Taf. II, Fig. 1). Die angrenzende Rinde der Insel ist auch auf einer Strecke von 5 mm erweicht.

c) Weiter nach vorn wird diese erweichte Strecke kürzer und das erhalten gebliebene Stück der Rinde größer, aber die Erweichung tritt an der lateralen Spitze des T_1 profunda ein, welche hier kaum T_1 profunda genannt werden darf.

d) Etwa vom Präp. 10—13, a (etwa 11 cm vor dem O-Pole) bis zur Spitze des T-Lappens verschwindet die Malazie und die Rinde ist selbst mikroskopisch normal.

T^2-Rinde überall normal.

J-Rinde überall normal mit der Ausnahme, daß sie an den okzipitalsten Schnitten 10—13, a—b im Winkel zwischen T_1 und J an einer kleinen, 2—5 mm messenden Strecke erweicht ist.

Mark. An den Schnitten, wo eine kortikale Malazie (in T_1) besteht, dringt diese nur wenig, etwa 1 mm, oder fast gar nicht in die Markleiste ein (Taf. II, Fig. 1). Medulläre malazische Herde finden sich nicht vor. Weiter nach vorn sind Veränderungen nicht vorhanden.

Zentralganglien (linke Hemisphäre) (Taf. II, Fig. 1—5). Das ventro-lateral von der Querwindung befindliche atrophische Feld, das sich von den Wurzeln der T_1 und T_2 nach innen-oben ausdehnt, teilt sich nach oben in zwei schmale Felder, die nach

Digitized by Google
Original from THE OHIO STATE UNIVERSITY
Generated on 2018-07-27 13:41 GMT / http://hdl.handle.net/2027/osu.32435056932478
Public Domain in the United States, Google-digitized / http://www.hathitrust.org/access_use#pd-us-google

oben spitz auslaufen. Das laterale verläuft in der Richtung der Capsula externa (deutlich Assoziationsfasern des Fasciculus uncinatus), das mediale verläuft schräg nach innen und verliert sich in der retrolentikularen Capsula interna, in der Richtung dorsal von dem äußeren Kniehöcker nach dem inneren Kniehöcker und dem Pulvinar zu. Dieses Feld enthält die von T_1 und T_2 kommenden degenerierten Fasern. In beiden gelben Feldern findet sich ein auffallender Faserausfall.

Thalamus ohne nachweisbare Veränderungen. Pulvinar in der Form normal. Sowohl stärkere Bündel wie feinere Fasernetze ohne Degeneration. Nur die zonale Schicht enthält suspekte Fasern.

Colliculus anterior. Normale Form. Fasern kräftig gefärbt.

Colliculus posterior. Brachium posterius kräftig, mit gut gefärbten dichten Bündeln, nebst spärlichen degenerierten. Colliculus sonst normal.

Corpus genic. externum normal, ohne Veränderung der Fasern oder der Zellen. Die Kapsel ist an allen Seiten kräftig, mit intensiv gefärbten Fasern, die inneren Netze reichlich. Zellen groß, unverändert.

Corpus genic. internum. Die ventrale Kapsel ist kräftig und enthält in der oberflächlichsten Schicht des okzipitalen Abschnittes eine Anzahl zerfallender Fasern. Die dorsale, äußere und innere Kapsel hat keine degenerierten Fasern. Die durchziehenden Fasern normal, wie auch die reichlichen inneren Netze. Die Zellen, soweit ersichtlich, normal, reichlich pigmentiert, mit großen Kernen.

Pes normal, aber die dorsolateralen zonalen Fasern z. T. zerfallend.

Corpus Luysii und Substantia nigra normal.

Linsenkörper und Nucleus caudatus sind normal.

Capsula interna normal.

B. Rechte Hemisphäre. (Taf. III, Fig. 1—8. Taf. IV, Fig. 1—7, Taf. V, Fig. 1—4.)

Serie 1 cm. Keine Veränderungen, weder in der Rinde noch im Mark.

Serie 2 cm. In der Tiefe der O_1 eine kleine malazische Atrophie, etwa 2—3 mm groß; sie greift auf das unterliegende Mark nicht über. Die Veränderung nimmt in sagittaler Richtung zwei verschiedene Stellen ein (Präp. 2, 5 und 2, 21). Tiefer im Mark unmittelbar lateral von dem vertikalen Mark mehrere kleine, kaum 0,5 qmm messende atrophische Flecke, welche der kortikalen Atrophie gegenüber liegen und auf Faserausfall beruhen. Weiter nach vorn (Präp. 2, 49) finden sich teils im ventralen Abschnitt der mittleren Schicht der Sehstrahlung einige kleine (0,5 mm messende) atrophische Flecke, teils ein Streifen im lateralen Mark (gegenüber der O^2), also sekundäre Atrophien der eben erwähnten Rindenatrophie.

Serie 3 cm. Rinde und Mark normal.

Sehstrahlung. Die oben erwähnte mikroskopische Atrophie im ventralen Abschnitt der mittleren Schicht der Sehstrahlung setzt sich in der ganzen Serie an analoger Stelle fort.

Serie 4 cm (Taf. V, Fig. 4, Präp. 4, 26). Rinde. In den okzipitalsten Schnitten zwei kleine, 4—8 mm messende, getrennte, ausschließlich kortikale Malazien, welche nach vorn (Präp. 4, 47) zusammenfließen; sie liegen in der Tiefe von t^2.

Mark. Im unterliegenden Mark streckt sich ein bleicherer Streifen (Faserausfall) bis in die

Sehstrahlung, wo eine unbedeutende, begrenzte Atrophie in der mittleren Schicht vorhanden ist (s. Fig. 4).

Serie 5 cm (Taf. III, Fig. 8). Rinde. Im Boden der T^2 ist die Rinde der angrenzenden T^2 und T^3 destruiert; die Malazie greift auf das Mark, wie die Figur angibt, nach allen Richtungen einige Millimeter über. Tiefer im Mark findet sich eine deutliche Atrophie bis zur Sehstrahlung.

Sehstrahlung. Gegenüber der Rindenmalazie, laterale Schicht: ein atrophisches Feld. Mittlere Schicht: atrophische Felder. Innere (Assoziations-) Schicht: kaum merkbare Atrophie (s. Fig. 8).

Digitized by Google
Original from THE OHIO STATE UNIVERSITY
Generated on 2018-07-27 13:41 GMT / http://hdl.handle.net/2027/osu.32435056932478
Public Domain in the United States, Google-digitized / http://www.hathitrust.org/access_use#pd-us-google

Serie 6 cm (Taf. III, Fig. 7, Taf. V, Fig. 3). Die Malazie ist hier bedeutend vergrößert. Die ventrale Fläche der T_1 ist destruiert; T^2 ist vollständig zerstört, sowie auch in der Tiefe der dorsale Abschnitt der T^3. Die Malazie dringt fast bis zur Sehstrahlung ein, in welcher eine sekundäre Atrophie erscheint.

a) Okzipitale Schnitte. Von der Rinde sind die gegeneinander sehenden Rindenflächen von T^2 und T^3, sowie T^2 zum größten Teil, zerstört. Das Mark der T^3 zum Teil, das der T^2 zum größten Teil zerstört. Von T^2 besteht nur ein 1 mm breiter, zum Teil selbst bleicher Streifen. Unter diesem verläuft ein vertikaler atrophischer Streifen. Das unterliegende Mark bis zur Sehstrahlung ist zerstört, fetzig.

Sehstrahlung. Mehrere atrophische Streifen durchsetzen alle Schichten der Sehstrahlung, getrennt in der lateralen, zusammenfließend in der mittleren Schicht. In der Assoziationsschicht läuft ein atrophischer Streifen vertikaler Richtung.

b) An mehr nach vorn gelegenen Schnitten (Präp. 6, 100—122) dehnt sich der malazische Defekt noch mehr aus. Von T_1 finden sich nur Reste der Rinde, ihr Mark ist vollständig verschwunden; auch der zunächst dorsal von T_1 liegende P^2 ist zum Teil ergriffen. T^2 ist vertilgt. Das Mark ist bis zur Sehstrahlung zerstört, und die der Sehstrahlung zunächst unter T_1 liegenden Bündel auch atrophisch (Fig. V, Fig. 2 atr. Präp. 6, 108).

Die Sehstrahlung der lateralen Malazie gegenüber in allen Schichten sekundär atrophisch.

Serie 7—8 cm (Taf. V, Fig. 2). In dieser Serie dehnt sich die Malazie auf Kosten besonders der T_1 auf das tiefere Mark bedeutend aus. An den hintersten Schnitten (7, 1—20), welche durch den okzipitalen Pol des Pulvinars fallen, dringt die Malazie zwischen T_1 und T^3 ein, indem T^2 vollständig destruiert ist, und hat zugleich die dorsale Rinde und das dorsale Mark von T^3, und die ventrale Rinde und das ventrale Mark der T_1 ergriffen. Außerdem im zentralen Mark der T_1 eine kleine Malazie, welche sich nach vorn ausdehnt und T_1 vom zentralen Teile isoliert. Gleichzeitig ist die dorsale Rinde der T_1 partiell ergriffen, sowie die ventralste Rinde des P^2. Zentralwärts dringt die Zerstörung bis in die okzipito-temporale Markstrahlung ein, das Pulvinar intakt lassend, sowie das optische System.

Weiter nach vorn (7, 35, Taf. V, Fig. 1) ist die T_1 von dem Zusammenhang mit den zentralen Teilen vollständig abgetrennt, aber der Stiel des Uncus erhalten geblieben. Alle Insulawindungen vollständig destruiert, ausgenommen kleine Stücke der dorsalsten Abschnitte

1. Okzipitale Schnitte (Serie 7, 40—7, 68).

T^1. Nur die dorsale Rinde erhalten, aber ohne Verbindung mit den zentralen Teilen, indem der mediale Teil malazisch ist. Alle hier im Stiel der T_1 verlaufenden Fasern sind degeneriert. Das Mark besteht wie ein Streifen unter der dorsalen Rinde, alle Fasern jedoch degeneriert.

T^2. Rinde und Mark völlig verschwunden.

T^3. Die Rinde besteht noch zum Teil in einem kleineren ventro-lateralen Abschnitte; die dorsale Rinde größtenteils verschwunden. Die Verbindung mit den zentralen Teilen aufgehoben. Im Mark nur ein schmales Bündel von Assoziationsfasern mit der nächsten Windung makroskopisch erhalten, aber auch diese Fasern sind größtenteils degeneriert. Das vertikale Mark, welches den Uncus und die *OT*-Windung mit dem Zentrum verbindet, ist makroskopisch erhalten, mikroskopisch aber sind die Fasern größtenteils degeneriert, die medialsten Bündel vielleicht ausgenommen.

P^2. Die ventrale, an die Fossa Sylvii grenzende Rinde ist größtenteils malazisch ergriffen, ebenso das Mark unter dieser Rinde. Im Winkel zwischen Insel und der unteren Fläche der P^2 gibt's makroskopisch erhalten gebliebene Rinde, aber ihr Mark ist fast vollständig degeneriert.

2. Mehr frontale Schnitte.

T_1 wie eben beschrieben, aber von zentralen Teilen durch die Malazie völlig getrennt.

Digitized by Google
Original from THE OHIO STATE UNIVERSITY
Generated on 2018-07-27 13:41 GMT / http://hdl.handle.net/2027/osu.32435056932478
Public Domain in the United States, Google-digitized / http://www.hathitrust.org/access_use#pd-us-google

T^2 und T^3 wie oben.

Inselrinde völlig destruiert, ausgenommen im Winkel zwischen J und I^2, wo die Rinde in kleiner Ausdehnung besteht, aber z. T. malazisch ist. Das unterliegende Mark nur wenig degeneriert.

P^2. Die ventrale Fläche größtenteils erhalten. Das Mark erhalten.

Serie 8 cm (Taf. IV, Fig. 6—7, Taf. V, Fig. 1). Die Veränderungen haben im ganzen dieselbe Ausdehnung wie in der Serie 7 cm. Die Destruktion dringt bis zur inneren Kapsel und dem Nucleus pallidus, sowie zum Stiel des OT-Gyrus hervor. T_1 ist von der Verbindung mit den zentralen Teilen getrennt; ihre dorsale Rinde jedoch erhalten, aber das Mark größtenteils zerstört. T^2 verschwunden. T^3. Die dorsale Rinde zerstört. Ihr Mark malazisch. Die Inselrinde vollständig erweicht. Im oberen Winkel ein kleiner Abschnitt von etwa 3—4 qmm erhalten, sowie sein Mark. P^2 in Rinde und Mark erhalten. Der Stiel des OT-Gyrus ist ventral von der N. lentiformis z. T. degeneriert.

Serie 9 cm (Taf. III, Fig. 6, Taf. IV, Fig. 5). Der malazische Defekt ist in dieser Serie bedeutend größer (etwa 3 cm) und umfaßt T's (vollständig destruiert), T_1 (fast vollständig destruiert), die Insel (total destruiert), Capsula externa und das Putamen, dehnt sich dann dorsalwärts aus und hat die Capsula interna teilweise destruiert und selbst noch mehr dorsalwärts den Nucl. caudatus beeinflußt.

T_1 ist fast vollständig destruiert; an den okzipitalsten Schnitten besteht noch eine etwa 5 qmm großes Stück der Rinde, welche ohne jede Verbindung mit den zentralen Teilen ist.

T^2 ist geschwunden, oder ein oberflächlicher Rest der Rinde ohne Zusammenhang mit zentralen Teilen besteht noch.

T^3 ist z. T. erhalten geblieben. Seine dorsale Rinde ist indessen vollständig malazisch und vom Mark besteht noch ein 1—1,5 mm breiter, gefärbter Streifen, welcher jedoch fast ausschließlich aus zerfallenen Fasern besteht. Die Rinde des T^3 steht deshalb nicht in Verbindung mit den Zentralganglien.

Von den OT-Windungen sind Rinde und Mark anscheinend normal, der Stiel (Mark) aber besteht größtenteils aus zerfallenen Fasern.

Uncus ist erhalten geblieben, der Stiel, wie eben erwähnt, größtenteils degeneriert.

Serie 10 cm vor dem Okzipitalpole (etwa 7 cm nach hinten vom Sternalpole) (Taf. III, Fig. 5, Taf. IV, Fig. 4). Die Destruktion hat T^2, T_1, Insula, die Capsula externa vollständig zerstört, die laterale Fläche der Capsula interna in großer Ausdehnung getroffen und die ventrale Fläche des Operculum superius zerstört.

T_1 und T^2 total destruiert. Von T^3 nur die ventrale Rinde noch z. T. erhalten mit einem Streifen von Assoziationsfasern. Jede zentripetale oder zentrifugale Verbindung zerstört. Von C die ganze ventrale Fläche, Rinde und Mark, total destruiert.

Serie 11 cm (etwa 6 cm nach hinten vom Sternalpol) (Taf. III, Fig. 4, Taf. IV, Fig. 3). T_1, T^2 und größtenteils T^3, sowie Insula und die Rinde des Operculum superius (bis zum Corpus callosum) und die laterale Hälfte des Nucleus caudatus sind geschwunden. An mehr frontalen Schnitten ist der Nucleus caudatus fast vollständig geschwunden. Das Ependym des Ventriculus anterior ist noch zurück und begrenzt medialwärts die Destruktion.

Serie 12 cm (5 cm von vorn) (Taf. III, Fig. 3, Taf. IV, Fig 2). Die Destruktion erscheint nur wenig an der Oberfläche des Gehirns, erweitert sich medialwärts hin im Mark und dringt bis zum Ependym des vorderen Ventrikels vor. Die Rinde der orbitalen Windungen ist erhalten, ebenso teilweise das Mark der medialen Windungen aber die Verbindungen mit F^3, F^2 und F_1 sind unterbrochen. Von F^3 die Oberfläche z. T. erhalten, das Mark zerstört. Von F^2 und F_1 sowohl die Rinde wie das Mark bis zur Ebene des Corpus callosum zerstört.

Serie 13 cm (etwa 4 cm von vorn) (Taf. III, Fig. 2, Taf. IV, Fig. 1). Die Destruktion dringt von der lateralen Fläche des F^3 ein, hat F^3 z. T. im unteren Umfange zerstört und erweitert sich nach innen zu einer Höhle von etwa 1 cm Durchmesser

Digitized by Google
Original from THE OHIO STATE UNIVERSITY
Generated on 2018-07-27 13:41 GMT / http://hdl.handle.net/2027/osu.32435056932478
Public Domain in the United States, Google-digitized / http://www.hathitrust.org/access_use#pd-us-google

und dringt bis zum Ependym des Vorderhorns ein. An den orbitalen Windungen die Rinde erhalten, aber das Mark der lateralen größtenteils zerstört, der medialen erhalten. F^3 im ventralen Umfang zerstört. F^2 und F_1 erhalten.

An noch frontaleren Schnitten hört die malazische Höhle auf, das Sternalmark aber ist noch verfärbt, seine Fasern varikös degeneriert und rarefiziert.

Zentralganglien (rechte Hemisphäre) (Taf. III—V). Thalamus. Die allgemeine Form ist kaum wesentlich verändert, dagegen das Volumen vermindert. Keine primären malazischen Herde. Von der Faserung ist die Lamina medullaris externa gut gefärbt, mit normalen Bündeln und Fasern. Im Nucleus externus sind die einstrahlenden Bündel und Fasern und die inneren Netze gut gefärbt und normal (Schnittserie 7—8). Die Zellen (Weigerts Präparat) scharf konturiert, nur wenig pigmentiert. Im Nucleus anterior dorsale zonale Fasern kräftig gefärbt. Innere Bündel und Netze normal. Zellen scharf konturiert und stark pigmentiert. Im Nucleus internus die dorsale zonale Faserschicht mit gut gefärbten Fasern. Das ganze Ganglion ist sehr bleich, die inneren Fasern scheinen in Degeneration begriffen zu sein und die erhalten gebliebenen sind sehr spärlich. Die Zellen sehr stark pigmentiert, viele in Pigmenthäufchen verwandelt. Es besteht also eine ausgedehnte Degeneration des N. internus.

Pulvinar: die Form etwa normal; Volumen vermindert. Die vom lateralen Umfang einstrahlenden Faserbündel sind makroskopisch recht reichlich und gut gefärbt, aber mitroskopisch zeigt es sich, daß in den einstrahlenden Bündeln ein deutlicher Faserausfall stattfindet, der sich durch bleiche Streifen kundgibt; nur einzelne Fasern sind intensiv gefärbt. Die zonalen Fasern zeigen auch einige degenerierte Fasern und Ausfall, und zwar sowohl die dorsalen wie die ventralen. Im medialsten Abschnitt sind die Zellen zumeist zerfallend. Die inneren Netze sind recht reichlich und gut gefärbt. Die Zellen, soweit ersichtlich in Weigertpräparaten, normal, teils stark pigmentiert, rundlich, wahrscheinlich etwas atrophisch. Im frontalen Abschnitt sind die von der lateralen Seite zum Brachium ant. ziehenden Bündel (okzipitale Fasern) normal. Die Zellen erscheinen z. T. atrophisch, verkleinert und stark pigmentiert.

Corpus genic. externum ist makroskopisch gut gefärbt. Mikroskopisch ist die ventrale Kapsel kräftig, enthält jedoch in der zonalen Schicht zahlreiche degenerierte und zerfallende Fasern, die dann an der Oberfläche des Pulvinars fortsetzen. Die dorso-mediale Kapsel ist kräftig mit zumeist normalen Fasern, ausgenommen im ventralen medialen Winkel, wo sich zerfallende Fasern vorfinden. Die laterale Kapsel normal. Die vom Wernickeschen Felde einstrahlenden Bündel überall normal. Innere Fasernetze reichlich, kräftig gefärbt. Nur im ventralsten Teil sind die Fasern zerfallen. Die Zellen überall normal, mit Ausnahme in dem ventro-lateralen Abschnitt, wo sie rundlich und atrophisch erscheinen und das Gewebe weniger fest ist. Im ganzen kann man also sagen: Das Corpus genic. externum ist völlig normal, ein kleines Gebiet im lateralen Horn ausgenommen, wo die Fasern und Zellen atrophisch erscheinen.

Corpus genic. internum ist rechts an Weigertpräparaten sehr bleich (links tiefblau) (s. Taf. V, Fig. 2 u. Textfig. 1), und zeichnet sich dadurch von der Umgebung scharf ab. Das Ganglion ist nicht geschrumpft, mißt in vertikaler Richtung höchstens 7 mm, in horizontaler 3,5 mm A. Unter der Lupe ist die ventrale Kapsel kräftig gefärbt. a) Die ventrale Kapsel ist scharf abgesetzt (frontale Schnitte), aber die äußere Schicht der in frontaler Richtung verlaufenden Fasern hat zwar gut gefärbte Fasern, aber sie sind sehr knotig (was andere Fasern nicht sind) und z. T. selbst in Zerfall begriffen. Diese gewiß degenerierten Fasern verlaufen medialwärts in die oberflächliche Schicht des äußeren Kniehöckers; andere verlaufen in das Brachium posterius collic. inf. und sind deutlich degeneriert. b) Mittlere in sagittaler Richtung verlaufende Fasern sind normal. c) Eine innere Schicht enthält zerfallende Fasern. B. Von der lateralen Seite ziehen durch das Gangliom nach der medialen Seite hin zahlreiche zerstreute Bündel mit ganz normalen Fasern. C. Die das Ganglion dorsal

Digitized by Google
Original from THE OHIO STATE UNIVERSITY
Generated on 2018-07-27 13:41 GMT / http://hdl.handle.net/2027/osu.32435056932478
Public Domain in the United States, Google-digitized / http://www.hathitrust.org/access_use#pd-us-google

begrenzenden Fasern sind alle normal. D. Die mediale Kapsel ist von normalen Fasern gebildet, mit Ausnahme in ihrem ventralen Abschnitt, wo die erwähnten degenerierten Fasern liegen. Die inneren Netze sind äußerst spärlich, zeigen großen Ausfall, bestehen aus zerfallenen Fasern und Bruchstückchen von Fasern. Es handelt sich um hochgradige Degeneration. Von Zellen finden sich neben noch eckigen, wenig veränderten Zellen viele rundliche, ohne Kerne und stark vermindert an Volumen, sowie stark pigmentierte atrophische Zellen, die nur Pigmentmassen bilden. Das Gewebe ist im ganzen zerfallend und zerreißlich.

Der innere Kniehöcker ist also völlig degeneriert und zerfallend, und zwar sowohl die Zellen wie die Fasern. Nur durchziehende Bündel, die nicht zum Ganglion gehören, sind normal.

Colliculus anterior ist normal wie das Brachium anterius.

Colliculus posterius erscheint an sich normal. Brachium posterius dagegen ist an Volumen vermindert, nicht so voll und kräftig gefärbt und die Bündel sind undichter als links. Die lateralen Faserbündel in Zerfall begriffen. Diese zerfallenden Fasern setzen sich dann an dem lateralen Umfang des Pes fort und gehören zum Türckschen Bündel (s. unten).

Nucleus caudatus. Von dem großen Gangliom besteht nur noch ein kleiner Rest, nämlich der medialste Abschnitt, medial von der inneren Kapsel und in Form eines 2 mm breiten, an den Ventrikel grenzenden Saumes, dessen Gewebe auch total degeneriert ist. Nach außen grenzt dieser Rest an die große Erweichung oder vielmehr an den Defekt, welcher sich von der Außenfläche bis hierher ausdehnt. Das zerfallene Gewebe ist hier resorbiert und nur Fetzen sind übrig geblieben.

Von der Capsula interna frontalis ist nur ein Rest geblieben, aber diese Fasern sind gut gefärbt, nicht zerfallend. Der ganze dorsale Teil der Kapsel ist verödet, wie auch das lateral liegende Putamen.

Linsenkörper (s. Taf. IV, Fig. 5—7). Die große Malazie hat sich an dem lateralen Umfang des Putamens und der inneren Kapsel abgegrenzt. Vom Linsenkörper sind makroskopisch die Konturen deutlich.

A. Kaudale Abschnitte. Putamen. Mikroskopisch zeigen die vom lateralen Mark durchstrahlenden Faserbündel teils einen ausgeprägten Ausfall, teils einen auffallenden Zerfall und Degeneration der Fasern. Die laterale Kapsel hat nur degenerierte und zerfallende Fasern. Die inneren Fasernetze sind zerfallen oder selbst verschwunden. Die Zellen sind wie das ganze Gewebe völlig degeneriert.

B. Frontale Schnittebene durch die Corpora mamillaria. Putamen total verödet und malazisch.

Im äußeren Gliede des Globus pallidus grenzt die laterale Peripherie an die Malazie. Ihre lateralen Fasern sind z. T. verschwunden oder zerfallend. Mehr zentrale Fasern sind besser erhalten geblieben, wie auch die inneren Netze. Die Zellen sicher atrophisch. Das Gewebe degeneriert. Die durchziehenden Fasern zeigen viele normale Fasern, aber auch einen deutlichen Faserausfall.

Das innere Glied recht gut erhalten. Reichlich normale Fasern und Netze. Zellen recht gut erhalten.

Regio subthalamica. Der Nucleus ruber mißt links 7 mm im Diameter, rechts nur 5 mm, ist also vermindert. Die Faserbündel erscheinen links voller, kräftiger und tiefer gefärbt, die inneren Netze links reichlicher und die Zellen nicht so pigmentiert wie rechts, wo sie als etwas atrophisch auffallen. Fasciculus retroflexus hat normale Fasern.

Das Corpus Luysii ist gut gefärbt, an Weigertpräparaten sind Veränderungen nicht sicher nachweisbar. Der ventromediale Abschnitt ist jedoch auffallend bleicher, wahrscheinlich im Zusammenhang mit einer ventrolateral von ihm liegenden kleinen, 1—1½ mm großen Blutung.

Commissura anterior in einer Länge von etwa 6 mm von der Mittellinie gerechnet erhalten, Fasern normal.

Chiasma, Tractus und Nervi optivi erhalten und normal.

Digitized by Google
Original from THE OHIO STATE UNIVERSITY
Generated on 2018-07-27 13:41 GMT / http://hdl.handle.net/2027/osu.32435056932478
Public Domain in the United States, Google-digitized / http://www.hathitrust.org/access_use#pd-us-google

Die Capsula interna (Taf. IV, Fig. 5—7) ist von der großen lateralen Malazie, die den Temporallappen, Insel und Mark der dritten Frontalwindung zerstört, und außerdem Putamen z. T. erweicht oder degeneriert hat, nicht direkt berührt, wenn man ausnimmt, daß oben dicht unter der Einstrahlung des Balkens in die rechte Hemisphäre am dorsolateralen Winkel des Ventrikels, also da, wo die Frontalfasern in die Capsula anterior einstrahlen, eine wenige Millimeter große unregelmäßige Erweichung die Kapsel an ihrem medialen Umfange überschneidet, während die lateralen Fasern verschont werden. Die vom Operculum kommenden Fasern scheinen von der Erweichung nicht getroffen zu sein.

Infolge dieser Erweichung sind die vom Frontallappen kommenden Fasern der inneren Kapsel in ihrer ganzen Länge nach unten degeneriert. Die Degeneration tritt natürlich an den verschiedenen Frontalschnitten in verschiedener Höhe der Kapsel zum Vorschein und setzt sich bis in den Pes fort. Am Präp. 9, 17 (Taf. IV, Fig. 5) erscheint das degenerierte Feld in der ganzen Höhe der Kapsel bis zum oberen Rande des Thalamus, doch sind in ihm noch vereinzelte erhaltene Fasern eingestreut. An kaudaleren Schnitten bildet die Atrophie zwischen dem Globus pallidus und Tractus nach außen unten und dem Luysschen Körper nach innen oben ein bleiches Feld, das die ganze Breite der Kapsel einnimmt, durch die die vom Globus pallidus nach der Kapsel des Luysschen Körpers und dem Mamillarschenkel ziehenden, kräftig gefärbten und normalen Bündel quer hindurch ziehen An noch mehr kaudalen Schnitten (Fig. 8, 34, Taf. IV, Fig. 7) durch die Commissura posterior ist die große Masse von Kapselfasern (im medialen Umfange) gut gefärbt, aber im ventralen ist die Kapsel bleich da, wo sie an den Globus pallidus und den Tractus opticus grenzt. Die Untersuchung der Serienschnitte zeigt, daß diese Atrophie in Zusammenhang mit der Atrophie der Hörstrahlung und des Türckschen Bündels steht, von denen jene nach innen und dieses nach unten ziehen.

Am dorsomedialen Umfange der Kapsel zieht ein bleicher Streifen längs dem ventralen Rande der zum Nucleus ruber und Nucleus externus thalami ziehenden Bündel entlang. Dieser Streifen setzt sich nach unten in das medialste atrophische Feld des Pes (Frontalbündel, *FB*) fort, das ventromedial von der Substantia nigra liegt.

Die Hörleitung und das Türcksche Bündel (Fig. V, Fig. 1, 2, s. auch die Textfigg.). Ventral und ventromedial vom Globus pallidus liegt ein mehrere Millimeter messendes bleiches dreieckiges Feld D_1, wo die Ansa sublenticularis sonst erscheint. Dieses Feld zieht lateralwärts bis in den erhalten gebliebenen Teil der Temporalstrahlung (von *OT* usw.), medialwärts aber teilt es sich in zwei bleiche Schenkel, *a*, D_{II}, von denen der eine, D_{II}, um den dorsalen Umfang des Tractus längs dem unteren Rande der inneren Kapsel in den Pes zieht, wo am ventralen Rande ein bleiches atrophisches Feld auftritt (*TB* und D_{II}, s. unter Pes), der andere *a* dagegen wie ein bleicher, $^1/_4$—$^1/_2$ mm breiter Streifen gleich dorsal vom Tractus schräg durch die innere Kapsel medialwärts in der Richtung des inneren Kniehöckers verläuft. Dieser atrophische Streifen erscheint an etwa 20 Frontalschnitten in der Frontalebene mit der hinteren Kommissur.

Die Fasern des atrophischen Feldes *D* sind degeneriert oder meistenteils verödet.

Soviel ich sehen kann, verlaufen also die Hörleitung und das Türcksche Bündel eng zusammen da, wo die Ansa lenticularis ventral vom Globus pallidus liegt, trennen sich dann wie beschrieben wurde. Diese Lage stimmt mit der von anderen (Monakow, Probst) schon beschriebenen, aber tritt hier ungemein deutlich zum Vorschein. Die beiden Bündel liegen nicht in dem retrolentikulären Abschnitte der inneren Kapsel, sondern etwas frontaler.

Ein anderer atrophischer Streifen, der 3 mm dorsaler liegt, a_1, durchsetzt auch die Kapsel; er verläuft von der mittleren Höhe des Globus pallidus.

Obschon die Hörstrahlung (der innere Kniehöcker) und das Türcksche Bündel in diesem und in Probsts Falle gleichzeitig degenerierten und lateral von der inneren Kapsel zusammen verlaufen, so liegt darin kein strikter Beweis, daß sie von derselben Rindenfläche entspringen, wie Probst annimmt. Wie ich unten nachzuweisen suche,

Digitized by Google
Original from THE OHIO STATE UNIVERSITY
Generated on 2018-07-27 13:41 GMT / http://hdl.handle.net/2027/osu.32435056932478
Public Domain in the United States, Google-digitized / http://www.hathitrust.org/access_use#pd-us-google

entspringt das Türcksche Bündel vielmehr aus T_2 (und T_3), nur wenig oder gar nicht aus T_1, dagegen die zentripetale Hörstrahlung aus der Querwindung (und eventuell aus T_1). (Vgl. Probst, Zentrale Sinnesbahnen und Sinneszentren, S. 55.)

Pes pedunculi (Textfigg. 1—6, S. 344—347). Im Pes finden sich mehrere durch die Farbe im Weigertpräparate, bzw. die Intensität der Atrophie und der Degeneration leicht unterscheidbare Felder, die sich recht scharf voneinander trennen lassen.

Wenn man von dem lateralen Rande dee Pes beginnt, so trifft man:

1. Am lateralen Rande eine Gruppe von längs der Peripherie verlaufenden längsgeschnittenen Fasern, die sich deutlich von mehr lateral liegenden quergeschnittenen durch ihre Farbenintensität unterscheiden. Sie ziehen von der dorsalen Peripherie nach unten längs dem Rande des Pes (Präp. 7, 29). Diese Bündel hängen an mehr frontalen Präparaten mit den starken zonalen Fasern zusammen, die den Colliculus poster. und das Brach. poster. bekleiden und mit das Pulvinar durchziehenden Fasern in Beziehung stehen dürften. Alle diese Fasern sind intensiv gefärbt und normal.

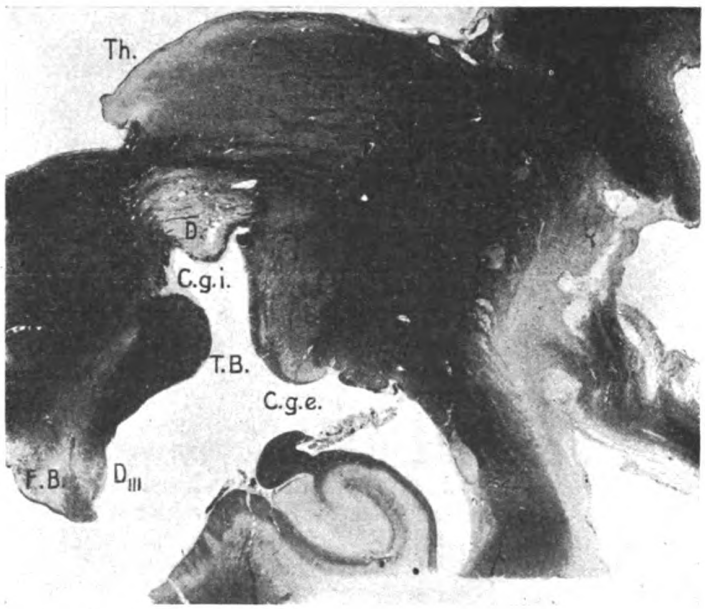

Fig. 1. Frontalschnitt durch Corp genic. internum (*C. g. i.*) et externum (*C. g. e.*) und Pes mit dem Türckschen Bündel (*T. B.*) und dem Frontalbündel (*F. B.*). *D* = Degeneration; *Th* = Thalamus.

2. Das Feld *TB*. Medial von diesen längs verlaufenden Fasern liegt ein großes Feld mit quergeschnittenen Fasern, das etwa die Hälfte der ganzen Pesfläche umfaßt und recht stark blau gefärbt ist. Es mißt in der lateralen Partie an Breite 3 mm, in der medialen Hälfte nur 1 mm. Der laterale Kopf ist folglich nur wenig, dagegen die mediale Partie in hohem Grade atrophisch (Fig. 6, *TB*). Am ventralen Rande liegt ein kleines, etwa 1 mm großes ovales oder dreieckiges Feld D_{II}, von bleicherer Farbe und mit schwächer gefärbten Fasern, die undicht liegen, deutlich infolge Atrophie. An mehr kaudalen Präparaten liegt das Feld an der Peripherie mehr medial und grenzt an das Feld D_{III}, ohne mit diesem zusammenzuschmelzen. Verfolgt man das Feld D_{II} an mehr frontalen Schnitten (Fig. 4—6, Präp. 8, 41, 8, 35), so findet man es an der ventralen Spitze der Capsula interna; an noch mehr frontalen Schnitten (Fig. 3, Präp. 8, 17) dehnt sich das atrophische Feld D_{II} dorsolateralwärts aus und liegt dorsal vom Tractus, wo es sich mit dem bleichen, unter dem Globus pallidus liegenden atrophischen Felde D_1 vereinigt, das in Zusammenhang mit der großen Malazie im

Digitized by Google
Original from THE OHIO STATE UNIVERSITY
Generated on 2018-07-27 13:41 GMT / http://hdl.handle.net/2027/osu.32435056932478
Public Domain in the United States, Google-digitized / http://www.hathitrust.org/access_use#pd-us-google

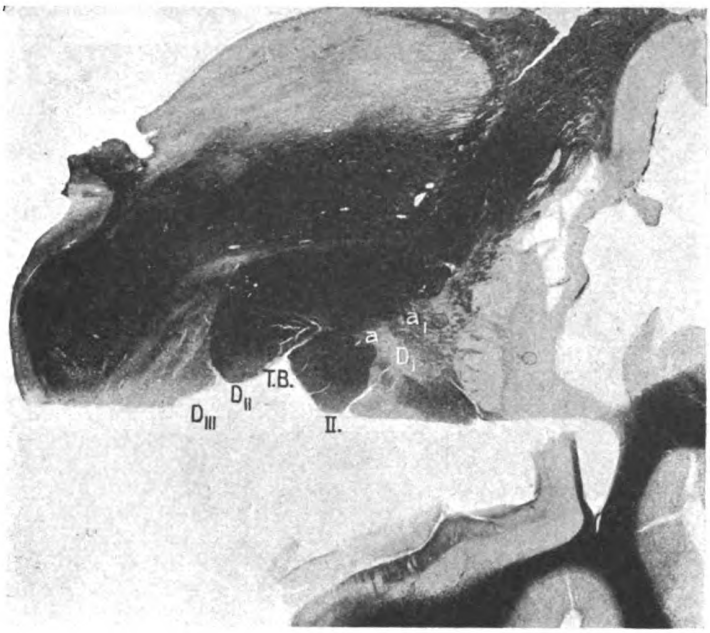

Fig. 2.

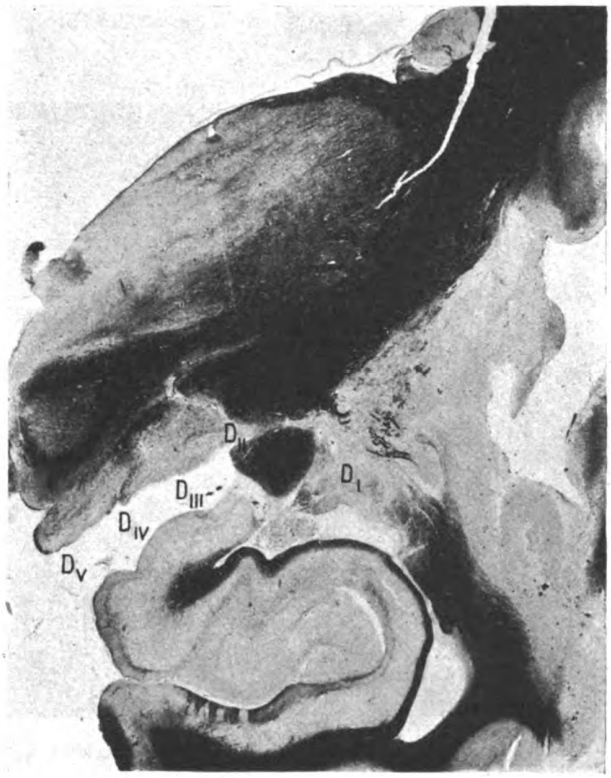

Fig. 3.

Figg. 2 u. 3. Frontalschnitte durch Thalamus, Nucleus ruber, Capsula interna und Tractus opticus (II); *T. B.* = Türcksches Bündel (D_{II}); *a* = atrophischer Streifen der Hörleitung; a_1 ein dorsaler, die Caps. interna durchsetzender Streifen (Hörleitung ?). D_1 = atrophisches Feld ventral vom Globus pallidus; *D* = degenerierte Felder.

Digitized by Google
Original from THE OHIO STATE UNIVERSITY
Generated on 2018-07-27 13:41 GMT / http://hdl.handle.net/2027/osu.32435056932478
Public Domain in the United States, Google-digitized / http://www.hathitrust.org/access_use#pd-us-google

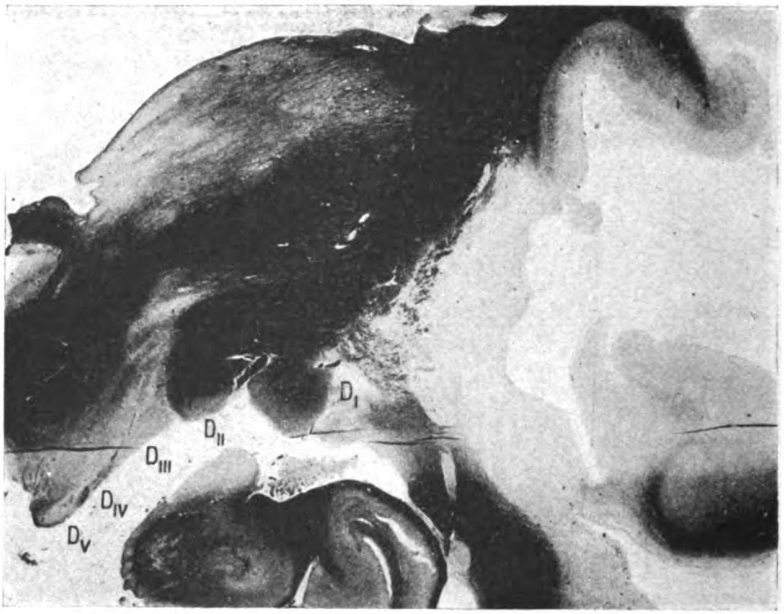

Fig. 4 (Pr. 8, 35) Frontalschnitte durch Thalamus. *D* = Degeneration.

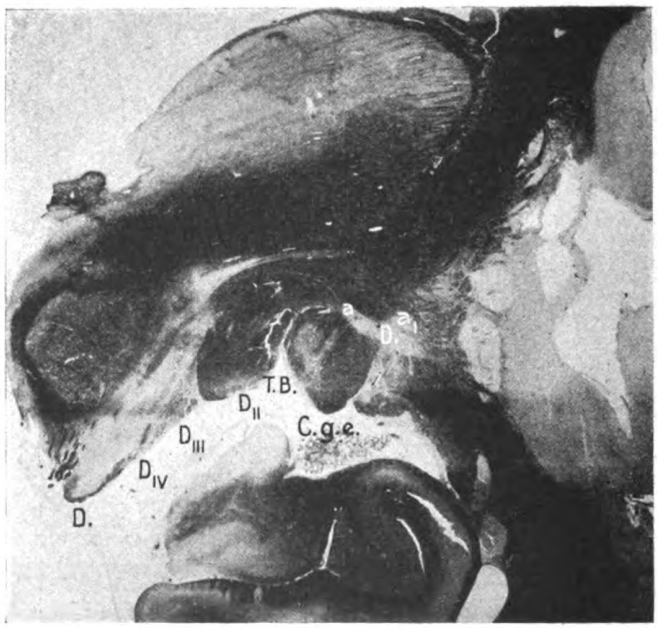

Fig. 5 (Pr. 8, 44). Wie Fig. 4 (mehr kaudal). *T B.* = Türcksches Bündel. *D* = Degeneriertes (atrophisches) Feld ventral vom Globus pallidus. *C. g. e.* = Corp. genic. ext.

Digitized by Google
Original from THE OHIO STATE UNIVERSITY
Generated on 2018-07-27 13:41 GMT / http://hdl.handle.net/2027/osu.32435056932478
Public Domain in the United States, Google-digitized / http://www.hathitrust.org/access_use#pd-us-google

Temporallappen steht (Fig. 2, 3). Das Feld D_{II} ist also das temporale Pesbündel. — Außerdem liegt am dorsalen Rande des Pes noch ein kleines, etwas atrophisches Feld, das nicht weiter verfolgt werden kann.

Das große laterale, dreieckige Feld des Pes bildet die Hauptmasse des Pes mit seinen gut gefärbten Fasern. Da es indessen, im Vergleich mit dem linken, normalen Pes etwas schmal ist, so liegt deutlich eine Schrumpfung dieser Partie vor.

Die lateralste Partie des Pes ist demnach nur wenig atrophisch, wohl aber die ihr zunächst medial anliegende, die ich D_3 nennen will. Da indessen auch die erhalten gebliebene laterale Partie von Pes zumeist normale Fasern enthält, so können diese nicht von der malazischen Partie des *T*-Lappens stammen, sondern von irgendeinem normalen Abschnitt. Die Atrophie des verschmälerten Abschnittes des Pes D_{II} kann nicht mit dem *O*-Lappen zusammenhängen, da im Okzipitallappen keine nennenswerte Veränderung vorhanden ist. Da ein großer Teil der Capsula interna erhalten geblieben ist, so stammt gewiß der mediale Abschnitt von der Pyramidenbahn.

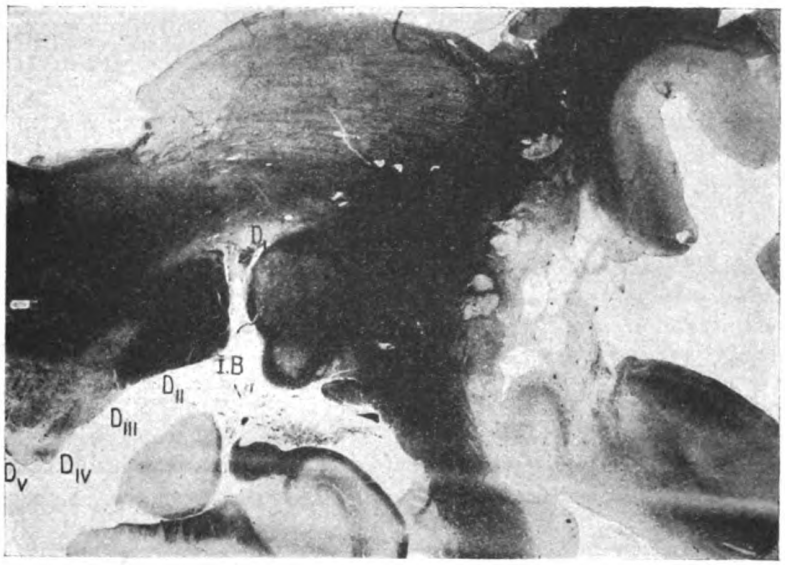

Fig. 6 (Präp. 7, 46). Frontalschnitt durch den Pes. Wie Fig. 4 u. 5, kaudal.

3. Feld D_{III}. Ventromedial von dem Felde *TB* liegt ein sehr bleiches Feld D_{III} (4,5 mm an Länge und nur 1,5 mm breit), das sehr atrophisch ist; die Fasern sind bleich und liegen undicht. Das Feld liegt schräg quer über dem Pes, mit den Peripherien die beiden Grenzen des Pes erreichend. Das Feld D_{III} gehört deutlich der Pyramidenbahn an.

4. Feld D_{IV}. Dann kommt mehr medial ein kleines schmales, nach oben zugespitztes Feld mit recht gut gefärbten Fasern. Es erscheint auf einer Reihe von Präparaten mehr als 1,5 cm hindurch. Die Fasern sind normal mit eingestreuten, sehr starken Fasern. Woher das Bündel stammt, läßt sich an meinen Präparaten nicht feststellen.

5. Feld D_V liegt noch mehr medial und etwas dorsal von dem letzten Felde. Es zeigt eine vollständige Atrophie ($D_V = FB$ = Frontalbündel); keine Fasern sind erhalten geblieben. Das Feld liegt unmittelbar ventrolateral von der Substantia nigra, kann nach oben an mehr proximalen Schnitten verfolgt werden, liegt da an dem medialen Rand der Capsula interna (Feld *D* Fig. 5), zwischen Tractus und dem Luysschen Körper, und wird von den den Globus pallidus und die Kapsel des Luysschen

Digitized by Google
Original from THE OHIO STATE UNIVERSITY
Generated on 2018-07-27 13:41 GMT / http://hdl.handle.net/2027/osu.32435056932478
Public Domain in the United States, Google-digitized / http://www.hathitrust.org/access_use#pd-us-google

Körpers verbindenden Fasern durchzogen, die deshalb sich sehr schön gegen das weiße Feld zeichnen (Präp. 9, 17). Noch weiter nach vorn liegt das Feld höher, in der halben Höhe des Sehhügels, und zieht dann noch höher in die Nähe des Kapselknies. Dieses bleiche Feld entspricht deutlich dem Frontalbündel, das durch die in der Ebene des Kopfes des Nucleus caudatus vorhandene Zyste durchschnitten ist und demnach nach unten atrophierte. Doch ist daran zu erinnern, daß auch das Mark der F^3-Windung völlig zerstört ist.

3. Zusammenfassung des Krankenberichts.

Patientin ist 54 Jahre alt. Die Eltern litten an Zirkulationsstörungen. Der Mann war Alkoholiker, der Sohn luetisch, die Tochter farbenblind. Hygienische Verhältnisse gut. Variola 1852, Masern 1867; nach beiden Krankheiten fast erblindet. Einige Jahre später Schmerzen in den Fußgelenken und 1870 Varizen. Seit Jahren leidet sie an Schwindelgefühl und hat bisweilen Ohnmachtsanfälle gehabt. Litt bei Anstrengung an Atemnot.

Wurde 1883 durch Stillen eines fremden luetischen Kindes selbst luetisch infiziert. Geschwüre an der linken Mammille, 1883 Halskrankheit mit Bluthusten und Laryngitis, 1896 Anschwellung an der rechten Seite des Brustkorbs, später mit offenem Geschwür während mehrerer Jahre. 1901 antiluetische Behandlung mit schneller Heilung des Geschwürs.

Im Mai 1901 plötzlich Zuckungen in der rechten Hand und im rechten Fuß, sowie in den Augenlidern. Der Mund wurde schräg gezogen. Übelkeit. Die Zuckungen hörten auf, und Patientin fühlte sich rechts in Hand und Fuß wie gelähmt. Das rechte Augenlid stand niedriger als das linke, der Mund war schief, Patientin sprach undeutlich. Gedächtnis geschwächt. Monatelang zu Bett. Im Herbst Doppelsehen.

31. III. 1902 und folgende Tage plötzlich Anfälle von linksseitiger Parese bei erhaltenem Bewußtsein, von Zuckungen begleitet. Keine Sensibilitätsstörung; es entwickelte sich (s. oben) eine vollständige Paralyse im Arm, Knie und Fuß links.

9. IV. 1902. Allgemeinbefinden gut. Sensorium frei, Gedächtnis abgeschrumpft. Keine Aphasie. Linksseitige Hemiplegie (Arm und Bein). Normale Sensibilität. Reflexe links verstärkt. Herzwirksamkeit arhythmisch, Herz vergrößert. Erster Ton mit schwachem Geräusch. Gefäße rigid. Kranialnerven normal, mit Ausnahme linksseitiger Parese im VII. Gehör beiderseits gut. Spur von Albumen.

Neuer Anfall 12. IV. 1902. Patientin wurde plötzlich verwirrt und unruhig und konnte nicht sprechen. Worttaub; konnte nicht lesen oder schreiben; keine neue Lähmung. Nach wenigen Tagen Besserung.

Die Worttaubheit war das am meisten hervortretende Symptom in diesem Falle. Sie war nicht absolut, aber eine ziemlich vollständige und unveränderliche. Vom Zeitpunkte der Apoplexie am 12. IV. 1902 bis zum Tode der Patientin April 1904 blieb die Worttaubheit nicht nur gleich stark, sondern auch immer von denselben übrigen Aphasiesymptomen begleitet, wenn man von der unmittelbar am Tage der Apoplexie eintretenden Allgemeinstörung

Digitized by Google
Original from THE OHIO STATE UNIVERSITY
Generated on 2018-07-27 13:41 GMT / http://hdl.handle.net/2027/osu.32435056932478
Public Domain in the United States, Google-digitized / http://www.hathitrust.org/access_use#pd-us-google

der Intelligenz sowie der einige Tage dauernden Alexie und Agraphie absieht. Die Worttaubheit erlaubte keine Konversation, doch konnte Patientin bisweilen, obschon unsicher, einzelne Wörter auffassen und machte dadurch bisweilen gewisse richtige Schlüsse, und konnte auch vernünftig antworten. Jede eigentliche Konversation mit ihr war dagegen unmöglich. Die Agraphie verschwand und sie sprach gut.

Von Mai 1902 bis April 1904 war der Zustand im ganzen stationär; sie verblieb im Hospital unter klinischer Beobachtung. Von Zeit zu Zeit wurden eingehende Untersuchungen, besonders der Aphasie, vorgenommen. Das Resultat war in bezug auf die Psyche und Sprachfähigkeit im ganzen das folgende:

Die Auffassung der Außenwelt ist normal und schnell, zugleich scharf. Sie erkennt gut alle Gegenstände und verwechselt sie nicht miteinander. Sie ist lebhaft und für die Umgebung interessiert, ermüdet aber leicht. Die Vorstellungen von der Außenwelt sind auch normal; sie leidet nicht an Halluzinationen, ausgenommen in der Zeit der Schlaganfälle, wo sie sich irre glaubte und in der Tat verwirrt war. Ihre Begriffsbildung ist auch normal. Sie hat im ganzen eine scharfe und humoristische Auffassung der Außenwelt und ihrer Umgebung, zieht schnell Schlüsse und ist oft ein wenig mäliziös in ihren Beurteilungen von Personen. Ihr Wille zeigt keine auffallenden Abnormitäten. Gegen das Ende des Lebens wurde sie leicht etwas aufgeregt und wollte heimkehren. Das Gedächtnis ist gut, besonders für frühere Erlebnisse. Ihr Gemüt war gut und wohlwollend; in den letzten Monaten etwas wechselnder Stimmung, oft klagend und ungeduldig.

Was die Sinnesfunktionen anlangt, so war die Sensibilität, sowie sie geprüft werden konnte, in der rechten Seite völlig normal. In der linken Seite wurde auch keine Anomalie beobachtet. Tast-, Schmerz-, Ort- und Temperatursinn sind beiderseits gleich gut.

Geruch. Die Geruchperzeptionen schienen beiderseits gleich gut zu sein. Bisweilen glaubte sie, daß die Auffassung rechts besser wäre. Sie erkannte jedoch nur gewisse Gerüche.

Geschmack, soweit zu eruieren, immer ungestört.

Gesicht. Die Sehschärfe herabgesetzt, rechts bis 0,2–0,3, links bis 0,2. Farbensinn normal. Die Gesichtsfelder (April 1902) etwas verkleinert, links etwas kleiner als rechts; später schwierig zu prüfen.

Gehör. Im April 1902 war das Gehör gut und beiderseits fast gleich scharf. Nach dem zweiten Schlaganfall wurde infolge der Worttaubheit die Gehörschärfe von Zeit zu Zeit sowohl in der medizinischen Klinik wie von einem Ohrenspezialisten (Dr. Stangenberg) eingehend geprüft. Die otoskopische Untersuchung ergab dabei nichts Abnormes. Das Gehör war noch etwa 2 Monate vor dem Tode gut, und zwar beiderseits; nach früherer Untersuchung war das Gehör am linken Ohr etwas weniger scharf als rechts (links hörte sie die Uhr auf 20, rechts auf 30 cm). Töne faßte sie auf beiden Ohren alle auf, von den höchsten zu den niedrigsten; bisweilen (April 1902) erschien es ungewiß, ob sie verschiedene Tonhöhen richtig unterscheide. Flüsterstimme,

Digitized by Google
Original from THE OHIO STATE UNIVERSITY
Generated on 2018-07-27 13:41 GMT / http://hdl.handle.net/2027/osu.32435056932478
Public Domain in the United States, Google-digitized / http://www.hathitrust.org/access_use#pd-us-google

selbst recht leise, empfand sie, aber verstand nicht, was der Doktor sagte, und fragte: „Was sagten Sie, Herr Doktor?"

Deutung des Gehörten: Geräusche verschiedener Art faßte Patientin gut auf. Sie deutete z. B. richtig den Klang des Handklopfens, des Pfeifens, das Klappern eines Schlüsselbunds usw. und wandte den Kopf nach der Richtung des Geräusches, gab auch richtig die Art desselben an. Sie konnte die Stimme eines Mannes von der eines Weibes unterscheiden, selbst wenn sich der Sprechende in einem anderen Zimmer befand. Sie erkannte an den Schritten eine sich nähernde Person. Sie unterschied die Stimmen der Doktoren und Klinikanten, ob sie sanft oder rauh waren. Dessenungeachtet blieb sie fast wie unberührt von Geräuschen.

Musikalische Auffassung. Patientin vermag Töne von verschiedenen Instrumenten, wie Pfeife, Stimmgabel, Menschenstimme usw. aufzufassen und zu unterscheiden. Sie unterscheidet auch Töne verschiedener Höhe und gibt richtig an, welcher von zwei Tönen der höhere ist, wenn das Intervall größer ist (Quinte oder mehr). Sie kann selbst ganze und halbe Töne unterscheiden.

Gesang. Sie hat früher selbst etwas gesungen. Noch jetzt faßt sie oft die Melodien einiger der gewöhnlichsten Lieder auf, wie z. B. „Vårt Land" (Unser Land), und kann dieses Lied selbst, wenn auch mangelhaft, nachsingen. Sie hört dabei, daß sie so falsch gesungen, „daß es mir weh in den Ohren tat". Sie hat also auch etwas Gedächtnis für Melodien behalten und für den Unterschied zwischen höheren und niedrigeren Tönen.

Man kann also sagen: Das Gehör war auf den beiden Ohren erhalten, die Auffassung von Klängen und Geräuschen ebenso und selbst für verschiedene Tonhöhen und Melodien gut.

Aphasie. Nach dem ersten Schlaganfalle fand sich keine Aphasie vor. Patientin faßte Gesprochenes gut auf. Dagegen wurde gleich nach dem zweiten Anfalle (12. IV. 1902) Worttaubheit bemerkt. Während der zwei Jahre, wo Patientin sich in der Klinik befand, wurde wiederholt, zeitweise fast täglich darauf untersucht. Diese Worttaubheit blieb während dieser Zeit konstant und stationär, aber sie war nicht absolut, sondern unvollständig.

Das Verständnis für Buchstaben war, wenigstens einmal bei eingehender Untersuchung, nicht schlecht. Sie faßte den Laut der Buchstaben auf. Auch kurze Silben und Wörter konnte sie wenigstens bisweilen auffassen, richtig deuten und wiedergeben. Sie selbst glaubte, daß sie taub sei, und benahm sich auch im ganzen so. Es war fast unmöglich, wenn sie vom Sprechen und ihren Gedanken eingenommen war, durch Ansprache ihre Aufmerksamkeit zu fesseln. Sie sprach immer fort. Diese Beobachtung wurde von Zeit zu Zeit wiederholt. Für die gewöhnliche Aussprache und Konversation war sie worttaub; nur wenn sie selbst eine Frage gestellt hatte, verstand sie die Antwort oft gut. Es unterliegt keinem Zweifel, daß dies darauf beruhte, daß sie eine bestimmte Antwort erwartete. Im übrigen blieb alles, was man ihr sagte, ohne Verständnis; daß sie aber zuweilen das eine oder andere Wort richtig auffaßte, ist nicht zu verneinen. So z. B. sagte ich einmal „Doktor", was sie reflektorisch wiederholte. Wahrscheinlich hörte sie die Vokale O, und es lag nahe, dann an

Digitized by Google
Original from THE OHIO STATE UNIVERSITY
Generated on 2018-07-27 13:41 GMT / http://hdl.handle.net/2027/osu.32435056932478
Public Domain in the United States, Google-digitized / http://www.hathitrust.org/access_use#pd-us-google

das Wort „Doktor" zu denken. Aber wie aus der von den Klinikanten verfaßten Krankengeschichte hervorgeht, faßte sie ausnahmsweise auch andere, selbst einige Male längere Wörter auf, besonders wenn sie innerhalb ihres Gedankenkreises lagen oder wenn sie den Mund des Sprechenden fixierte. Daß sie aber beim Annähern des Doktors an das Krankenbett die Frage: „Wie steht's?" und bisweilen auch einige andere Ansprachen öfters richtig beantwortete, dürfte kaum beweisen, daß sie die Worte deutlich gehört hatte. Dabei scheinen die Vokale eine gewisse Rolle gespielt zu haben. „Tochter" hörte sie als „Doktor". Sie selbst sagte, daß sie die Fragen nicht verstehe, und daß „das Hirnkontor fehlerhaft sei".

Das Nachsprechen gelang bei einfachen Buchstaben auch nur ausnahmsweise bei Wörtern, die kurz und leicht waren und innerhalb ihres Gedankenkreises lagen. Gewöhnlich gelang es nicht, der Patientin die abgehandelte Sache klarzulegen. Repetieren von Sätzen war in der Regel ausgeschlossen; nur wenn Patientin den Mund des Sprechenden scharf fixierte, gelang es. Mechanisches, echoartiges Wiederholen scheint also eher als ein bewußtes Wiederholen vorgelegen zu haben, jedenfalls nicht eine bewußte Auffassung.

Paraphasie war im allgemeinen nicht vorhanden. Wenn sie auch bisweilen einige Wörter entstellte, und zwar durch Umwerfen einiger Buchstaben oder Silben, so traf dies jedenfalls nur ausnahmsweise ein.

Alexie lag, wenn man die erste Zeit nach dem Schlaganfalle ausnimmt, nicht vor. Patientin liest korrekt, ohne Zögern oder Schwierigkeit Gedrucktes und Geschriebenes, und zwar sowohl laut wie für sich selbst. Sie versteht gut, was sie liest, und erzählt korrekt den Inhalt eines Zeitungsartikels.

Agraphie. Schreiben nach Diktat war in der Regel unmöglich, da Patientin Worte nicht hörte oder auffaßte. Spontan konnte sie nur mit Schwierigkeit und nach Ermahnung den eigenen Namen Klara Nilsson schreiben. Das Schreiben vorgesprochener Buchstaben gelang, wenn Patientin den Mund des Sprechenden fixierte. Kopieren von Wörtern gelang gut. So z. B. schrieb sie Nordenskolds anstatt Nordenskjöld, von dem sie in den Zeitungen gelesen hatte. Spontanschreiben des Alphabets gelang gewöhnlich nicht.

Motorische Aphasie. Unmittelbar nach dem Schlaganfalle am 12. IV. 1902 sprach sie undeutlich und verwirrt, aber schon am folgenden Tage war ihre Sprache fließend, wenn sie auch bisweilen gewisse Wörter und Phrasen nur schwierig finden konnte. Kurz danach fand sie fast immer die geeigneten Wörter und sprach unbehindert klar und intelligent, oft humoristisch, und benannte vorgezeigte Gegenstände richtig. Das Alphabet, die Monate und Ziffern las sie richtig. Bisweilen warf sie beim Sprechen einige Buchstaben eines Wortes durcheinander.

Amnestische Aphasie. Am zweiten Tage nach dem Anfalle und den nächstfolgenden Tagen erinnerte sie sich nicht des Namens ihres Mannes und fragte: „Wie heißt denn der Alte?" Gegenstände benannte sie damals nicht, erkannte aber ihre Verwandten und nannte auch richtig deren Namen. Bald wurde die Sprache wieder gut und sie sprach alles, was sie auszudrücken wünschte. Und so verblieb es bis zum Tode.

Kranialnerven I, II, V, VIII, IX s. oben.

Digitized by Google
Original from THE OHIO STATE UNIVERSITY
Generated on 2018-07-27 13:41 GMT / http://hdl.handle.net/2027/osu.32435056932478
Public Domain in the United States, Google-digitized / http://www.hathitrust.org/access_use#pd-us-google

Augenmuskelnerven: Pupillen klein, die rechte etwas kleiner als die linke. Reaktion auf Licht und Akkommodation erhalten. Kein Strabismus oder Ptosis. Im Fazialis schwache linksseitige Parese sowohl in den oberen wie den unteren Zweigen. X, XII normal; XI, vielleicht Schwäche in der linken Schulter.

Sensibilität s. oben.

Motilität. Ausgesprochene Parese links, besonders im linken Beine.

Reflexe beiderseits vorhanden. Andeutung von Klonus im linken Fuß. Patellarreflexe rechts deutlich, links früher kräftiger, später schwach (Ödem).

Vasomotorische Störungen gegen das Ende des Lebens. Ödeme im linken Arme und in beiden Beinen. Keine auffallenden trophischen Veränderungen.

Innere Organe. Puls irregulär. Gefäße etwas rigide. Herz. 1902 kein Geräusch, erster Ton etwas undeutlich. 1904 vor dem Tode deutliches systolisches Geräusch. 1902 keine deutliche Vergrößerung, 1904 vergrößert. Post mortem Herz vergrößert. Vorhöfe und Kammer dilatiert. Myocarditis, Stenosis ostii mitralis, Arteriosclerosis. Nieren. Spur von Eiweiß. Post mortem zyanotische Induration, Niereninfarkte.

Klinische Diagnose. Da Patientin mit Sicherheit luetisch infiziert war und eine große syphilitische Narbe an der Brust zeigte, so trat bei der Diagnose diese Infektion in den Vordergrund. Und da auch Arteriosklerose vorlag, die Herzbewegung unregelmäßig, das Herz vergrößert und der erste Ton von einem deutlichen Geräusch begleitet war, so wurde die Diagnose einer syphilitischen chronischen Myocarditis und Arteriosklerose gestellt.

Die Sektion bestätigte diese Diagnose. Dagegen fand sich ganz unerwartet daneben auch eine ausgesprochene Stenosis ostii mitralis, wahrscheinlich in Verbindung mit temporärer Insuffizienz. In den zwei Jahren des Hospitalaufenthaltes wurde nie ein Geräusch bemerkt, ausgenommen in der letzten Zeit, wo ein systolisches Geräusch auftrat, wahrscheinlich in Zusammenhang mit Herzerweiterung. Nur der irreguläre Puls konnte die Stenose andeuten. Es wurde deshalb nur eine Myocarditis diagnostiziert. Infolgedessen war auch der Hirnprozeß nicht als Embolie, sondern als Hirnlues gedeutet worden, und zwar auf arteriosklerotischer Basis. Die apoplektischen Anfälle ähnelten zwar am meisten den embolischen, aber im Hinblick auf die luetischen Symptome und die Arteriosklerose erschien es am wahrscheinlichsten, daß auch der Hirnprozeß mit der luetischen Infektion zusammenhing, und daß eine luetische Thrombose oder lokale luetische Veränderung vorlag.

Sektionsergebnis. Bei der Sektion wurden ausgedehnte, z. T. symmetrische Malazien angetroffen; die rechte war ausgedehnter und drang tiefer bis in die Capsula interna ein, die linke war mehr oberflächlich. Spezifische luetische Veränderungen waren im Gehirn nicht vorhanden.

Linke Hemisphäre: Die Malazie bildet ein zusammenhängendes Feld, das hinten im Okzipitallappen beginnt und sich frontalwärts in Form eines horizontalen, nach vorn breiter werdenden Streifens ausdehnt. Dabei sind hauptsächlich folgende Windungen betroffen: T^2, T_1, der unterste Abschnitt des T^{tr}, sowie angrenzende Teile der O^2—O^3, T^3 und A. Zerstört sind also: Die gegeneinander sehenden Flächen von O^2 und O^3 etwa 2—3 cm nach vorn von dem O-Pol (s. Taff. I, II), T^2 in ihrem okzipitalen Abschnitt vollständig oder fast

Digitized by Google
Original from THE OHIO STATE UNIVERSITY
Generated on 2018-07-27 13:42 GMT / http://hdl.handle.net/2027/osu.32435056932478
Public Domain in the United States, Google-digitized / http://www.hathitrust.org/access_use#pd-us-google

vollständig, sowie das darunter liegende Mark (Taf. I, Fig. 5, 6, 4—5 cm). Dagegen ist der ganze vordere Abschnitt von T_2 vor etwa 7 cm erhalten, der Teil 6—7 cm nur im dorsalen Abschnitt zerstört (s. Taf. I, Fig. 7, 8. Taf. II, Fig. 6, 6—7 cm). T_1 ist vollständig zerstört zwischen etwa 7,5—10,5 cm, die ventrale Rinde zwischen 5—7,5 cm; auf dieser Strecke ist die dorsale Rinde zwar erhalten, aber im hinteren Abschnitt ist nur ein schmaler Streifen des Marks, etwa 0,3—0,4 mm zurück, und diese Markleiste enthält zum größten Teil nur degenerierte Fasern. Es läßt sich also nicht denken, daß die Rinde in Verbindung stehe mit den zentralen Teilen auf der Strecke etwa 10,5—6,5 cm. Eine Verbindung der T_1-Rinde mit den zentralen Teilen nach vorn hin dürfte jedoch bestehen auf der Strecke etwa 10,5 cm, und von der dorsalen Rinde der T_1 von etwa 5,5—6—6,5 cm, auf welcher Strecke die erhaltene Markleiste breiter ist (etwa 2—3 mm) und zugleich eine größere Menge von normalen Fasern enthält. Aber auch von dieser Strecke ist nur der mehr mediale Abschnitt der Rinde normal und steht in Verbindung mit den zentralen Ganglien. Die an der Oberfläche des Gehirns hervortretende Rinde ist entweder degeneriert oder entbehrt des Markes. Diese physiologisch erhaltene Rinde kann auf etwa 1—1,5 qcm geschätzt werden. T^{tr} ist im lateralen Abschnitt, am Übergange zu T_1 in der Ausdehnung von etwa 1 qcm zerstört, und zwar die Rinde und das Mark. Weiter nach oben innen besteht eine Erweichung nur im Stiel der T^{tr}, und hinten ist T^{tr} völlig normal (vgl. die Taf. II, Fig. 5).

Rechte Hemisphäre. Die infolge einer Thrombose der Arteria cerebralis media gesetzte Zerstörung bildet ein großes, nur durch die unterminierte erste Temporalwindung unterbrochenes Feld, welches hauptsächlich T^2, den angrenzenden Umfang von T^3, fast die ganze Masse von T_1, die ganze Insula, die ventrale Fläche des Operculum (als P^2, C^p, C^a und F^3) umfaßt. Nach innen (medialwärts) umfaßt die Malazie das Mark aller eben genannten Windungen, das von P^2, Cp, Ca und F^3 jedoch nur teilweise, nämlich da, wo sie an die malazische Zerstörung stoßen.

Infolge dieser Erweichung sind außer Funktion gesetzt: Von T^3 der dorsale Umfang; T^2 vollständig, mit Ausnahme des dorsalen Abschnitts des okzipitalsten Teils (s. Taf. V, Fig. 4. 4 cm, Taf. IV, Fig. 8, 5 cm); T^1, von vorn bis hinten; zwar ist die Rinde, besonders im hinteren Umfange, z. T. erhalten (Taf. V, Fig. 1, 2, 6/64 und 7/18), aber sein Mark ist fast vollständig zerstört; T^{tr} (Gyrus temporalis profundus), welcher völlig destruiert ist; die Insula, gleichfalls völlig destruiert, ausgenommen, daß vorn (Ser. 8 u. 9) im oberen Winkel ein Rest von etwa 3—4 qmm Größe noch besteht, aber selbst dieser angenagt; P^2, C^p und C^a nur in den Abschnitten, welche an die Malazie grenzen; F^3 z. T., hauptsächlich infolge Zerstörung des Marks; Uncus und OT, da ihr Mark an den Schnitten 8 u. 9 cm (von hinten) zerstört ist. In okzipitalen Partien ist ihre zentrale Verbindung dagegen erhalten (s. Taf. V, Fig. 2—4, 4—7 cm); das Insularmark, Capsula externa, Putamen bis in den äußeren Umfang des Globus pallidus, die Hauptmasse des Corpus striatum, der fronrale Abschnitt der Capsula interna sind erweicht.

Keine primären Veränderungen im optischen System, im Thalamus und den infrathalamischen Ganglien, wenn auch sekundäre Degenerationen bestanden.

Digitized by Google
Original from THE OHIO STATE UNIVERSITY
Generated on 2018-07-27 13:42 GMT / http://hdl.handle.net/2027/osu.32435056932478
Public Domain in the United States, Google-digitized / http://www.hathitrust.org/access_use#pd-us-google

III. Klinisches. Worttaubheit.

Der vorliegende Fall ist ohne Zweifel eine sog. „reine Worttaubheit", oder „surdité verbale pure". Diese beiden Namen scheinen mir indessen, obschon von den meisten Autoren allgemein gebraucht, nicht ganz adäquat zu sein, da das Adjectivum „rein" überhaupt nichts Positives aussagt; noch weniger ist die Benennung Lichtheims „subkortikal" zu empfehlen, da sie eine anatomische Lokalisation im Mark voraussetzt, die nicht immer zutrifft. In der Literatur finden sich z. B. der Fall Déjerine-Sérieux (2), wo die Veränderung ausschließlich kortikal saß, und Picks (3) Fall, wo sie sowohl medullär wie kortikal war. Lichtheims Benennung gründete sich auf eine theoretische Voraussetzung, ohne die Stütze einer Sektion.

Da die reine Worttaubheit bisher ein klinischer Symptomenkomplex war, so darf sie auch eine rein klinische Benennung tragen, und deswegen scheint mir der Name „perzeptive Worttaubheit" der einzig richtige zu sein. Auch Strohmayer hebt den klinischen Charakter dieser Aphasieform hervor.[1])

Die perzeptive Worttaubheit ist, wie bekannt, dadurch charakterisiert, daß das Wortlautverständnis fehlt; der Betreffende faßt die Bedeutung der gehörten Worte nicht auf, und kann folglich nicht nachsprechen oder Diktat schreiben, hat aber hinreichendes Gehörvermögen, spricht auch spontan gut, obschon nicht absolut fehlerfrei, kann lesen und versteht das Gelesene, und vermag spontan und Kopie zu schreiben.

Alle diese Merkmale fanden sich in meinem Falle. Die Worttaubheit war praktisch absolut, wenn Patientin auch einige Male einfache Silben und geläufige Worte richtig auffaßte, wie „Doktor". Jede Konversation mit ihr war dagegen unmöglich. Wenn man bedenkt, daß Patientin während 2 Jahren unaufhörlich im Krankenhaus beobachtet und ausgefragt wurde, und in der ganzen Zeit nur einige Worte als richtige erfaßte, so kann man ihre Worttaubheit als fast absolut, konstant und stationär bezeichnen. Nachsprechen gelang nur ausnahmsweise bei einigen kurzen und leichten Worten, wenn Patientin den Mund des Sprechenden fixierte. Echoartiges Nachsprechen kam ganz ausnahmsweise vor, ohne daß Patientin den Inhalt verstand. Da weiter Paraphasie auch nur ausnahmsweise vorkam, ihre Spontansprache aber geläufig, oft humoristisch, war, so liegen alle Charaktere von perzeptiver Worttaubheit vor. Durch schriftliches Ausfragen war die Verständigung mit der Patientin möglich, und sie schrieb, wenn auch nur ziemlich korrekt. Sie las mit Vergnügen ihre Zeitung und berichtete darüber und gab ein gutes Urteil über das Gelesene.

Was die Hörfähigkeit betrifft, so war die Hörschärfe sehr fein, und zwar auf beiden Ohren. Die Untersuchung durch den klinischen Ohrenarzt, Herrn Dr. Stangenberg, konnte eine Abweichung vom Normalen nicht nachweisen.

In Anbetracht der Seltenheit der Fälle von perzeptiver Worttaubheit mit Sektion beansprucht dieser Fall besondere Aufmerksamkeit, zumal die klinische Beobachtung eine relativ vollständige und genaue war.

Bisher sind nur wenige Fälle mit Sektion (Monakow, 1914, S. 603) bekannt

[1]) D. Zeitschr. f. Nervenheilk. 1902, S. 385.

Digitized by Google
Original from THE OHIO STATE UNIVERSITY
Generated on 2018-07-27 13:42 GMT / http://hdl.handle.net/2027/osu.32435056932478
Public Domain in the United States, Google-digitized / http://www.hathitrust.org/access_use#pd-us-google

und zudem nicht alle als typisch anerkannt. Es sind dies 1. der Fall von Déjerine-Sérieux (2), wo zugleich eine progressive fortgeschrittene Schwerhörigkeit und später vollständige Taubheit vorlag; daneben konnte Patient nachsprechen und das Wortlautverständnis war überhaupt nicht erloschen (vgl. Liepmann (4)[1]); 2. die Fälle von Pick (3), von denen Liepmann sagt, „daß die Fälle von Pick durchaus nicht das Bild der reinen Worttaubheit realisieren" (ibidem); 3. der Fall von Veraguth (3), wo die Worttaubheit nur transitorisch war, und demnach keine Garantie vorliegt, daß die Sektion sich mit dem klinischen Bilde deckt (vgl. Liepmann, ibidem); 4. der Fall von van Gehuchten und Goris, wo ein Abszeß im linken *T*-Lappen mit gutem Erfolg operiert wurde, und also die anatomische Untersuchung nur ganz ungenügend ausgeführt werden konnte.

Zurzeit dürfte vielleicht also nur der Fall von Liepmann (4) für die klinische und anatomische Auffassung der perzeptiven Worttaubheit maßgebend sein. In seinem Falle Gorstelle fand sich bei der Sektion im temporalen Mark eine große frische Blutung, und in derselben eine alte hämorrhagische Narbe, die die Worttaubheit verursacht hatte. Der Fall bestätigte demnach die Annahme Lichtheims, aber ein einzelnstehender Fall genügt doch nicht, darauf ein klinisch-anatomisches Bild zu gründen. Mein Fall ist deshalb geeignet, unsere Kenntnisse von diesem Symptomenkomplex zu vervollständigen.

Alle Formen von Worttaubheit wurden zuerst als ausschließlich zerebrale betrachtet, aber seitdem Freund die Aufmerksamkeit darauf gelenkt hatte, daß Labyrinthtaubheit eine Worttaubheit vortäuschen kann, hat diese Form von Taubheit eine nicht unbedeutende Rolle in der Lehre von der Worttaubheit gespielt. Ja, v. Monakow ist in seinen letzten Arbeiten selbst zur Überzeugung gekommen, daß es „keinem Zweifel unterliegt, daß der reinen Worttaubheit stets ein ausgedehnter bis in den Markkörper dringender Herd oder Massenatrophie in der Reg. temporalis (Heschlsche Windung, hinteres Drittel von T_1, nicht selten doppelseitig) entspricht. Unaufgeklärt ist nur, ob es sich nicht stets um eine mit einem peripheren Ohrenleiden (Labyrintherkrankung oder einer primären Degeneration des Nervus acusticus; eigene Beobachtung) notwendig kombinierte Herdläsion oder örtliche Atrophie in der Reg. temporalis handelt." Und in der Tat fand sich in einigen der Fälle (Déjerine-Sérieux, Freund) ein wenigstens einseitiges Labyrinthleiden. Dies traf auch in Liepmanns erstem Falle (Hendschel) zu. Monakow (1) kommt demnach zur Überzeugung, daß die perzeptive Worttaubheit „vorwiegend zentralen (jedenfalls nicht rein labyrinthären) Ursprungs" ist, während Freund für den Fall Hendschel „glaubhaft gemacht hatte, daß hier keine zerebrale Aphasie vorlag", was Liepmann[2]) bestreitet.

Liepmann kommt nach gründlicher Untersuchung des Falles Gorstellers zur Feststellung, „daß Freunds Versuch, den von Wernicke als subkortikale sensorische Aphasie aufgefaßten Fall Hendschel als bloße doppelseitige Labyrintherkrankung zu erweisen, mißlungen ist"; und er findet, daß „die Existenz

[1]) Zentralbl. f. Nervenheilk. u. Psych. 1901, S. 129.

[2]) Liepmann, Ein Fall von reiner Worttaubheit. Breslau 1898, S. 18.

Digitized by Google
Original from THE OHIO STATE UNIVERSITY
Generated on 2018-07-27 13:42 GMT / http://hdl.handle.net/2027/osu.32435056932478
Public Domain in the United States, Google-digitized / http://www.hathitrust.org/access_use#pd-us-google

einer von Gehörstörungen unabhängigen Sprachtaubheit gesichert" ist. Bei Gorsteller war bei der Sektion der Stabkranz des Temporallappens durch einen Blutherd zerstört; und deshalb liegt hier eine zerebrale Erklärung des Falles vor. Da weiter gezeigt wurde, daß erst Bezolds Untersuchungen ein sicheres Kriterium zur Unterscheidung beider Formen, „der zerebralen und der labyrinthären", geben, und in diesen eine partielle Tontaubheit der Sexte b_1-g_2 vorliegt, so dürfte es in den fraglichen Fällen nötig sein, immer auf partielle Tontaubheit innerhalb dieser Sexte zu prüfen, ehe die Diagnose bestimmt wird.

Auch aus diesem Gesichtspunkte verdient mein Fall Aufmerksamkeit, denn bei wiederholten Untersuchungen konnte der erwähnte Spezialist keine partielle Tontaubheit entdecken. Es lag auch keine Ursache vor, eine solche anzunehmen, da das Hörvermögen für Gesang, Melodien und allerlei feine Geräusche so scharf war, während sich im Gehirn beiderseitige Herde in den Temporallappen fanden, die völlig genügend die beobachtete Worttaubheit erklärten. Gewiß hätte die Untersuchung auf partielle Tontaubheit noch gründlicher sein und die Prüfung auf die Hördauer ausgedehnt werden können, aber es liegt nach der Sektion kein Verdacht einer partiellen Tontaubheit mehr vor. Es bestehen demnach die nötigen Garantien, daß der Fall Clara Nilsson als ein echter Fall von perzeptiver oder reiner Worttaubheit betrachtet werden muß. Wegen der typischen Läsionen in beiden *T*-Lappen scheint er eine noch stärkere Beweiskraft als der Liepmannsche zu besitzen.

Mein Fall spricht daher gegen die Monakowsche Vermutung, daß die vorhandene Worttaubheit auf irgendeine Form von Labyrintherkrankung sich beziehe und für die Annahme, daß diese Form von Aphasie rein zerebralen Ursprungs ist, womit nicht gesagt sein soll, daß andere Formen und Fälle nicht auf andere Weise gedeutet werden dürfen.

Betrachten wir den anatomischen Befund, so fallen zuerst die bilateralen Läsionen auf. In dieser Hinsicht ähnelt er mehreren anderen, doch weniger typischen Fällen. In einigen von diesen war die Hörschärfe bedeutend herabgesetzt, hier dagegen auf beiden Ohren sehr fein, und zwar trotz der fast totalen Erweichung des rechten *T*-Lappens. Der Fall bestätigt in optima forma die bilaterale Innervation der beiden Ohren. In der Literatur findet sich die Angabe, daß die Bilateralität des Gehörs zuerst durch Luciani und Tamburini 1879 postuliert wurde.[1]) Doch hatte schon Varoli vor Jahrhunderten die Hemidekussation der akustischen Leitungen gefordert und sie wurde nachher unaufhörlich durch Sektionsresultate bestätigt, u. a. von Monakow 1914 (Lokalis. S. 603). Sowohl Larionow (12) wie Edinger (10) zeigten, daß nach Exstirpationen des einen *T*-Lappens (bzw. von T_1) (Larionow beim Hund, in Edingers Fall beim Menschen) die Hörschärfe auf dem entgegengesetzten Ohre nicht herabgesetzt sei. Dasselbe wurde von mir durch zahlreiche anatomische Daten erwiesen.

Obschon von Liepmann (2) der zerebrale, subkortikale Ursprung der perzeptiven Worttaubheit erwiesen wurde und durch seinen Fall die alte Lichtheimsche Theorie sich zu bestätigen schien, so findet doch diese Hypothese

[1]) Bonvicini, l. c. S. 84.

Digitized by Google
Original from THE OHIO STATE UNIVERSITY
Generated on 2018-07-27 13:42 GMT / http://hdl.handle.net/2027/osu.32435056932478
Public Domain in the United States, Google-digitized / http://www.hathitrust.org/access_use#pd-us-google

durch meinen Fall keine Bestätigung. Dagegen wird die anatomische Auffassung von den diesem Symptomenkomplex zugrunde liegenden zerebralen Läsionen und Lokalisationen durch meinen Fall erweitert und modifiziert. Liepmann fand eine alte subkortikale Läsion, hier lag dagegen eine teils kortikale, teils medulläre Erweichung der Worttaubheit zugrunde. Nun ist ja klar, daß eine größere Erweichung des subkortikalen Marks den gleichen Effekt wie die der darüberliegenden Rinde haben muß. Deshalb scheint mir das wiederholte Hervorheben der subkortikalen Natur der Läsion schon a priori wenig gut begründet. Indessen zeigt mein Fall, daß bei der typischen perzeptiven Form eine Verödung der Rinde von T_1 und T_2 vorliegen kann.

Was die engere Lokalisation der Läsion bei dieser Aphasieform betrifft, so setzt sie, nach Monakow (11), „einen ausgedehnten, bis tief in das Mark dringenden Herd oder Massenatrophie in der Reg. temporalis (Heschlsche Windung, hinteres Drittel von T_1, nicht selten doppelseitig)" voraus.

Diese Voraussetzung wird in meinem Falle nicht realisiert. Wie die anatomische Beschreibung darlegt, hat zwar die Erweichung eine recht große Ausdehnung, aber die Heschlsche Windung ist nicht wesentlich ergriffen. Zwar ist der frontale Abschnitt erweicht, aber so viel ist doch übrig geblieben, als zu einer scharfen Hörfähigkeit notwendig ist. Ich schließe daraus, daß der erhalten gebliebene Abschnitt der Windung eben die Hörrinde enthält. Patientin hatte ein scharfes Gehör, und rechts war die Rinde in solcher Ausdehnung zerstört, daß man sich unmöglich denken kann, daß Patientin mit der rechten Hirnhälfte hören konnte. Der Fall wird deshalb von grundlegender Bedeutung für die Lokalisation der perzeptiven Worttaubheit. Es ist nicht die Zerstörung der Querwindung, die diese Form von Aphasie bedingt.

Hier muß ich indessen der kommenden Untersuchung über die Bedeutung der Q.-Windung vorgreifen und annehmen, daß das Hörzentrum in Q. lokalisiert ist, und daß die Rinde von T_1 nicht dazu gehört. Eine Zerstörung des Hörzentrums ist also nicht die Bedingung der perzeptiven Worttaubheit, wie es bisher von verschiedenen Verfassern angenommen wurde. Nicht nur Monakow, sondern auch Quensel scheinen dieser Meinung zu sein. Als Resultat seiner Untersuchung (sie enthält die erste klare, fast grundlegende Analyse des gesamten Aphasiematerials) kommt er zum Schlusse: „Die Querwindung bildet eine Grenz- und Übergangsstation. Alle durch einen tiefer peripher gelegenen Herd bedingte Worttaubheit könnte man als rein perzeptive bezeichnen; diese ist stets absolut, sie ist rein und — stabil. Umgekehrt ist jede durch einen zentraleren Herd hervorgerufene Worttaubheit notwendig partiell, kompliziert und meist auch rückbildungsfähig. Rein assoziative Form."

Ich kann dennoch dieser Ansicht nicht ganz beistimmen. Wenn Q. das eigentliche Hörzentrum bildet, so muß jede Zerstörung von Q. oder der mehr peripheren Hörleitung eine Taubheit zentraler oder zerebraler Art hervorrufen. Sie ist entweder eine kortikale Taubheit oder eine Leitungstaubheit. Diese Form muß, wenn die Zerstörung doppelseitig oder die Verbindung der rechten Hörleitung, bzw. des rechten Hörzentrums, mit der linken Q. durch Läsion des Balkens aufgehoben ist, sich dadurch charakterisieren, daß die akustischen Reize nicht zu dem Worthörzentrum vordringen können, und sie

Digitized by Google
Original from THE OHIO STATE UNIVERSITY
Generated on 2018-07-27 13:42 GMT / http://hdl.handle.net/2027/osu.32435056932478
Public Domain in the United States, Google-digitized / http://www.hathitrust.org/access_use#pd-us-google

muß also mit Worttaubheit verbunden sein. Aber in der Tat liegt dann nicht eine Form von Aphasie vor, sondern nur Leitungs- oder Rindentaubheit, die jedoch eine perzeptive Worttaubheit vortäuscht. Infolge der Zerstörung der Hörrinde oder der Hörleitung werden das Wortverständnis, das Nachsprechen und das Diktatschreiben aufgehoben, aber das Individuum spricht spontan gut, liest und schreibt wie ein Tauber; Aphatiker also kann man ihn nicht nennen.

Wird dagegen die Rinde von T_1 oder die Verbindung der T_1-Rinde mit Q. aufgehoben, dann entsteht die in meinem Falle vorhandene Form von Worttaubheit, die alle Kriterien einer perzeptiven Worttaubheit hat. T_1 vermittelt also das Hervordringen der Klänge in Form von Worten (Wortklänge) zum Assoziationszentrum, wo sie als „Sinnworte" aufgefaßt werden.

Durch klinische Untersuchungen ist es erwiesen, daß es Wortklangtaubheit und Wortsinntaubheit gibt. Es gibt also zwei Zentren: für Wortklang und Wortsinn. Im ersten bilden sich „Klangworte", in diesem werden „Sinnworte" aufgefaßt. Bei der ersten Form entsteht die perzeptive Worttaubheit, bei dieser die assoziative Worttaubheit; bei jener ist die spontane Sprache intakt, bei dieser wird die innere Sprache, und damit die spontane Sprache, die nicht in T_1 niedergelegt ist, gestört.

Es dürfte also wenigstens drei Formen von Worttaubheit geben:

1. Pseudoworttaubheit, eigentlich nur eine Form von Taubheit, wovon drei Unterarten bestehen: a) labyrinthären Ursprungs, b) zerebralen Leitungsursprungs, c) zerebralen Rindenursprungs. Hierher gehören mehrere Fälle von sog. subkortikaler Worttaubheit (Liepmanns Fall) oder Rindenworttaubheit, infolge Zerstörung der Querwindung (einige Fälle Quensels).

2. Perzeptive Worttaubheit, infolge Zerstörung des „Wortklangzentrums" in T_1 oder der assoziativen Leitung zwischen Q. und T_1 oder zwischen T_1 und dem „Wortsinnzentrum". Diese Form charakterisiert sich durch Aufhebung des Wortverständnisses, des Nachsprechens und Diktatschreibens, beim Erhaltensein der Spontansprache, des Lesens und des Schreibens, z. B. mein Fall (vgl. Quensels Abhandlung).

3. Assoziative Worttaubheit, mit Störung der inneren Sprache, also auch der Spontansprache, durch die Zerstörung des „Wortsinnzentrums" (des assoziativen Sprachhörzentrums), das wahrscheinlich in T_2 und T_3 (?) liegt.

Es fragt sich nun, wie es kommt, daß diese Formen miteinander verwechselt wurden und wie überhaupt die ganze Verwirrung in der Lehre von der Worttaubheit zu erklären ist. Nach meiner Meinung rührt dies daher, daß man das Hörzentrum mit dem Wortzentrum sich decken ließ oder wenigstens die beiden Zentren verwechselt hat. In dieser Richtung geht wohl Wernicke selbst, wie ich unten versuchen will darzulegen, indem er behauptet, daß die periphere akustische Leitung für die Sexte b_1—g_2 in T_1 endet und nur diese Töne in T_1 aufgefaßt werden, weshalb auch die Wortklangperzeption in T_1 lokalisiert werde. Dadurch hat Wernicke in der Tat seine Aphasielehre verdorben und die Spezifizität der Worttaubheit verkannt. Aphasie bedeutet dann nicht mehr Verlust einer der höchsten psychischen Fähigkeiten und Tätigkeiten, sondern nur eine Taubheit für gewisse Töne, die beim Sprechen notwendig sind, und die also von Worttaubheit gefolgt wird.

Digitized by Google
Original from THE OHIO STATE UNIVERSITY
Generated on 2018-07-27 13:42 GMT / http://hdl.handle.net/2027/osu.32435056932478
Public Domain in the United States, Google-digitized / http://www.hathitrust.org/access_use#pd-us-google

Um die Aphasielehre auf ihre gebührende Würdigkeit zurückzuführen, ist es nötig, sich zu erinnern, daß Worttaubheit etwas ganz anderes ist als kortikale oder Leitungstaubheit, obschon jene durch diese vorgetäuscht werden kann. Der vorliegende Fall ist geeignet, in diesem Chaos Ordnung zu schaffen. Die Lehre von der Worttaubheit muß von neuem aus den erwähnten Gesichtspunkten revidiert werden, mit dem Zwecke, nachzuforschen, inwieweit die hier dargestellte Ansicht in der Kasuistik eine Stütze gewinnt oder dadurch widerlegt wird. Mein Fall wirkt aber weiter klärend in der Frage der Umgrenzung des Hörzentrums. Daher wird unten auch hierüber eine Untersuchung folgen.

Edinger (10) hat bekanntlich in einer interessanten Abhandlung die Untersuchung vorgelegt, wie die Exstirpation eines ganzen Temporallappens auf die physiologische Tätigkeit des Gehirns wirkt. Es war dabei erstaunlich, daß dadurch kein Defekt betreffs der Symptome zum Vorschein kam. Mein Fall bestätigt diese Beobachtung. Selbst die Schärfe der Gehörfähigkeit erleidet keine Senkung.

Dagegen wurde eine gewisse Unaufmerksamkeit bei der Patientin beobachtet, was auch in vielen anderen Fällen, bei bilateralem Ausfall größerer Flächen der Temporalrinde, beobachtet wurde. Dasselbe bemerkt man ja auch oft sonst bei schwerer Taubheit, ohne daß die psychische Tätigkeit sonst verändert ist.

Schlußfolgerungen aus dem Falle Nilsson.

Folgende Schlüsse ergeben sich aus den vorstehenden Tatsachen:

1. Die Rinde der hinteren Abschnitte von T_1 und T_2 ist nicht die Gehörrinde, denn sie war in den beiden Hemisphären zerstört und dennoch war das Hörvermögen auf den beiden Ohren erhalten und sogar scharf. (Reserve in bezug auf die der Q. zunächstliegende Rinde der T_1.)

2. Die Querwindung, die links erhalten war, muß die Auffassung der akustischen Reize vermittelt haben. Da sie nur links erhalten geblieben war und die Hörfähigkeit eine scharfe war, so muß das Gehör bilateral innerviert sein. Das Erhaltensein des hinteren Abschnittes einer Querwindung genügt, um eine scharfe Hörfähigkeit zu vermitteln. Die Wernicke-Friedländersche Ansicht in bezug auf die Lokalisation des Hörzentrums in T_1 ist nicht zutreffend.

3. Die vorhandene „reine" (perzeptive) Worttaubheit war durch die Zerstörung des hinteren Abschnittes von T_1 (und T_2?) verursacht.

4. In diesem Falle war sowohl die Rinde wie das Mark von T_1 und T_2 erweicht, und die Behauptung Lichtheims und einiger Verfasser, daß diese Form von Aphasie ausschließlich subkortikal ist, trifft hier nicht ein.

5. Bei der perzeptiven Worttaubheit trifft man also erstens Fälle mit nur kortikalen Veränderungen (Déjerine-Sérieux' unreiner Fall), zweitens Fälle mit nur subkortikalen Läsionen und drittens Fälle, wo sowohl Rinde wie Mark erweicht sind. Der Name „subkortikale Worttaubheit" ist daher nicht aufrecht zu halten.

6. Das Gehörzentrum ist von dem „Worthörzentrum" zu trennen, im Widerspruch mit der Wernickeschen Theorie, aber in Übereinstimmung

Digitized by Google
Original from THE OHIO STATE UNIVERSITY
Generated on 2018-07-27 13:42 GMT / http://hdl.handle.net/2027/osu.32435056932478
Public Domain in the United States, Google-digitized / http://www.hathitrust.org/access_use#pd-us-google

mit der von Flechsig, eine Meinung, die ich schon im Jahre 1887 auf dem Kongresse in Norrköping, Schweden, ausgesprochen hatte.

7. Die Zerstörung des Wortlautzentrums in T_1 (und T_2?) ruft nicht notwendigerweise eine Störung der inneren Sprache und der spontanen Sprache hervor.

8. Das Wortlautzentrum und das Wortsinnzentrum müssen also lokal getrennt sein, und die Läsion eines jeden dieser Zentren verursacht verschiedene aphasische Symptome.

9. Die perzeptive Worttaubheit fällt nicht mit der labyrinthären Form zusammen, und kann ohne Labyrintherkrankung entstehen (gegen Monakow und Freund).

10. Die reine Worttaubheit fällt nicht mit der „Seelentaubheit" zusammen, wie einige angenommen haben, denn Patientin hörte und verstand die Bedeutung der Geräusche.

11. Da das Lesen, trotz der Zerstörung von T_1 und T_2 und der Worttaubheit intakt war, so ist das Lesen eine von der Worttaubheit unabhängige Funktion und hat ein vom Worthörzentrum unabhängiges Zentrum.

12. Ebenso ist das Schreiben von der Worttaubheit unabhängig und hat ein spezielles Zentrum.

13. Es gibt im Temporallappen wenigstens drei verschiedene übereinander liegende Zentren: das primäre Gehörzentrum, das Wortklangzentrum, das Wortsinnzentrum. Koordiniert mit den zwei letzteren sind das Musikklang- und das Musiksinnzentrum, von deren Lokalisation und genauerer Funktion wir jedoch zurzeit nur wenig wissen. Die Umgrenzung des Wortlautzentrums dem Wortsinnzentrum gegenüber ist noch unsicher. Das Wortlautzentrum liegt sicherlich in T_1.

14. Die Lehre von der „Worttaubheit" muß revidiert werden.

Der wichtigste Schluß ist, daß es im Temporallappen verschiedene übereinander gelagerte psychische Zentren verschiedener Wertigkeit und mit getrennten Lokalisationen gibt.

IV. Pathologisch-Anatomisches.

1. Befund im Falle Nilsson.

A. Linke Hemisphäre.

Primäre Läsionen. Die primären Läsionen in dieser Hemisphäre begrenzen sich etwa auf die hinteren Drittel der T_1 und T_2, doch dehnt sich die malazische Partie des Temporallappens nach hinten im unteren Rande von A bis an die Grenze des O-Lappens aus, dringt aber hier nicht in die Tiefe. Die nähere Ausdehnung der Malazie tritt an den Figuren deutlich hervor. Im Mark dringt die Veränderung fast bis zur Sehstrahlung, hat aber nur eine recht begrenzte Ausdehnung. Außerdem findet sich am vorderen Abschnitt der Q. eine nur 0,5—1 mm messende Markmalazie, welche vorn bis in diese Windung eindringt, aber an mehr okzipitalen Schnitten sie nicht berührt.

Digitized by Google
Original from THE OHIO STATE UNIVERSITY
Generated on 2018-07-27 13:42 GMT / http://hdl.handle.net/2027/osu.32435056932478
Public Domain in the United States, Google-digitized / http://www.hathitrust.org/access_use#pd-us-google

Degenerationen. Von der erwähnten Malazie unter T_1, T_2 und Q kann man sekundäre Degenerationen in drei Richtungen verfolgen:

1. In die hintere Partie der Sehstrahlung, wo in allen Schichten atrophische Streifen in der Höhe der Primärveränderung schräg nach innen oben verlaufen und die Sehstrahlung durchsetzen. Sie sind ohne merkbare klinische Bedeutung (s. Taf. II, Fig. 6, 7).

2. Nach oben verlaufen zwei getrennte weiße Streifen, von denen der laterale seinen Ursprung von der ventral von Q liegenden Malazie nimmt und vertikal parallel mit der Inselfläche unter ihrem Mark im Plane mit der Capsula externa zieht. Nach vorn schmilzt der Streifen mit der Capsula externa zusammen (s. Taf. II, Fig. 2—4).

3. Etwas mehr ventral beginnt ein anderer atrophischer Streifen, der nach oben innen gegen die innere Kapsel und nach oben vor den äußeren Kniehöcker verläuft und sich hier in der retrolentikulären Kapsel verliert. Der Streifen ist nicht so scharf begrenzt wie an der Figur und geht etwa von der Höhe der T_1 aus (s. Taf. II, Fig. 4, 5). An diesen beiden Streifen sind die erhalten gebliebenen Fasern undicht; aber zerfallende Fasern sind nicht zu sehen (resorbiert?).

Was die Bedeutung dieser sekundären Degenerationen anbelangt, so umschließt die laterale Atrophie gewiß die nach vorn und oben ziehenden Assoziationsfasern, die den Temporallappen mit dem Stirnhirn (F_3) und P_2 vereinigen.

Der innere Streifen verläuft in der Richtung des Türckschen Bündels oder der Hörstrahlung und verliert sich in der Nähe der inneren Kapsel.

Ob dieser ventrale atrophische Streifen dem Türckschen Bündel oder der Hörstrahlung entspricht, lasse ich unentschieden, da die beiden (nach Monakow) ihre Fasern miteinander untermischen (s. unten). Bei der Untersuchung des inneren Kniehöckers konnte ich keine degenerierten Fasern oder Atrophie entdecken, aber an der lateralen Peripherie des Pes fanden sich einige zerfallende Fasern. Dieser Befund spricht für die Deutung des Streifens als dem Türckschen Bündel angehörend. Unter der Voraussetzung der Richtigkeit dieser Annahme, so spricht dieser Degenerationsstreifen für die Behauptung, daß zum Türckschen Bündel auch Fasern aus (T_1 und) T_2, aber nicht aus Q gehören.

B. Rechte Hemisphäre.

Primäre Läsionen. Die primäre Läsion war in dieser Hemisphäre eine sehr ausgedehnte und umfaßte hauptsächlich die Masse des T-Lappens (T_1, T_2 und T_3), sowie die Insula und besonders das Mark der F_3, außerdem angrenzende Gebiete, wie die Figur und die Beschreibung näher angeben.

Degenerationen. Bei dieser großen Ausdehnung der Primärläsion dürfen Schlüsse hinsichtlich des Ursprungs der sekundären Degenerationen nur mit einer gewissen Vorsicht gezogen werden.

1. Die Hörstrahlung muß, da fast der ganze T-Lappen völlig destruiert worden ist, notwendig auch degeneriert oder atrophisch sein, indem nach dem klinischen Bericht nicht weniger als 2 Jahre verflossen sind zwischen der Apoplexie und dem Tode der Patientin.

Digitized by Google
Original from THE OHIO STATE UNIVERSITY
Generated on 2018-07-27 13:42 GMT / http://hdl.handle.net/2027/osu.32435056932478
Public Domain in the United States, Google-digitized / http://www.hathitrust.org/access_use#pd-us-google

Wir bemerken zuerst, daß der innere Kniehöcker vollständig degeneriert erscheint (s. Fig. 1 im Text); das Gewebe ist fast verödet, die Fasern im Inneren zerfallen und die Zellen mehr oder weniger atrophisch. In der Kapsel sind sowohl die oberflächlichen wie die inneren Fasern in Zerfall, dagegen die Bündel dazwischen anscheinend noch erhalten. Diese sind wohl also nicht Temporalfasern. Durch das Ganglion ziehen besonders in der dorsalen Kapsel zahlreiche völlig normale Bündel, die wohl als optische, vom *O*-Lappen stammende, zum Brachium anterius corp. quadrigem. ziehende Fasern aufzufassen sind. Das akustische System im Ganglion ist also degeneriert, die übrigen Fasern dagegen nicht.

Verfolgt man den Verlauf der degenerierten Fasern nach innen, so findet man, daß sie teils in das Brachium posterius einlaufen, teils ganz oberflächlich an der Peripherie verbleiben und sich an der Außenseite des Pes anlegen. Das Brachium poster. dextr. ist dünner als das Brachium poster. sinistrum und seine Bündel undichter. Eine Degeneration im Lemniscus ist nicht nachweisbar. Die Atrophie der Hörstrahlung setzt sich also hier nicht nach unten, nach der Körperperipherie weiter fort. Dagegen gehören wohl die nach dem Pes ziehenden Fasern dem Türckschen Bündel an. Einen Hinweis darauf, wo die Hörstrahlung entspringt oder wo sie im *T*-Lappen endet, gibt unser Fall, in Anbetracht der ausgedehnten Zerstörung, nicht.

Vergleicht man die Befunde in den beiden Hemisphären, so ist der Unterschied auffallend. In der linken Hemisphäre, wo T_1 und T_2 gerade in jenen Partien zerstört waren, wohin man gewöhnlich das Hörzentrum verlegt, war eine Degeneration im inneren Kniehöcker nicht nachzuweisen; rechts dagegen, wo außerdem noch die *Q* völlig zerstört war, tritt eine fortgeschrittene Degeneration auf. Der Schluß kann demnach berechtigt erscheinen, daß die Degeneration des inneren Kniehöckers von der Zerstörung der Querwindung abhängt, und dieser Schluß wäre unbedingt sicher, wenn nicht die Malazie, außer *Q*, auch so große Massen des Markes des *T*-Lappens umfaßte.

2. Eine zweite Degeneration beansprucht ein größeres Interesse, ich meine die des Türckschen Bündels. Was hier Aufmerksamkeit verdient, ist die Tatsache, daß trotz mehrjähriger Zerstörung des *T*-Lappens doch die laterale Partie des Pes so gut gefärbt und zugleich an Volumen nur wenig reduziert ist. Eine nähere Untersuchung zeigt, daß an ihrer ventrolateralen Peripherie zwar recht viele zerfallende Fasern vorhanden sind, daß dagegen die Hauptmasse noch intakt erscheint. An Breite mißt diese Partie 3 mm, und der linke Pes 3—4 mm; jedenfalls ist der Unterschied unbedeutend. Da andererseits die T_1 und T_2 ganz verödet sind, die T_3 zum größten Teil von den zentralen Teilen fast ganz durch die dazwischenliegende Malazie getrennt ist (s. Textfigg. 2—4, S. 344f.), so ist der Schluß berechtigt, daß das laterale Bündel des Pes auch eine Menge von Fasern enthält, die nicht aus T_1, T_2 und T_3 stammen, sondern irgendeinen anderen Ursprung haben, und die doch in die innere Kapsel oder den Pes eingehen. Doch besteht eine partielle Degeneration des Türckschen Bündels. Es zeigt sich nun weiter, daß ventral vom Globus pallidus ein atrophisches Feld liegt, das sich halbmondförmig rings um

Digitized by Google
Original from THE OHIO STATE UNIVERSITY
Generated on 2018-07-27 13:42 GMT / http://hdl.handle.net/2027/osu.32435056932478
Public Domain in the United States, Google-digitized / http://www.hathitrust.org/access_use#pd-us-google

den dorsalen Umfang des äußeren Kniehöckers biegt (Fig. 1—6, oben). Dieses Feld tritt frontal von der Einstrahlung der Sehfasern in den Kniehöcker in Erscheinung. Und da im Okzipitallappen keine Läsionen vorhanden sind, so muß die im lateralen Abschnitt des Pes vorhandene partielle Atrophie auf die Rechnung des Temporallappens geschrieben werden. Indessen ist diese Atrophie im Pes keine auf eine enge Area scharf beschränkte, sondern eher eine diffuse, wenn auch besonders in der ventralen Partie des lateralen Bündels des Pes mehr hervortretend (s. Taf. V, Fig. 1, Textfig. 6). Das Feld ventral vom Globus pallidus D., das auffallend atrophisch ist, aber doch von einer Anzahl normaler Faseru durchzogen wird, entspricht wohl teils der Hörstrahlung, teils dem *Tü*. Für jene Deutung spricht seine ausgesprochene Atrophie, die dem Grade nach der des Corpus gen. int. entspricht, neben der die Hörstrahlung hier liegen soll (vgl. Monakow, Gehirnpathol., 1897, Fig. 26 u. 27); andererseits läßt sich das atrophische Feld bis in das atrophische Feld des Pes an Serienschnitten ununterbrochen verfolgen. Aus der *OT*-Windung und dem Ammonshorn ziehen zahlreiche intensiv gefärbte Bündel nach oben bis in die innere Kapsel und solche kräftige Bündel scheinen dann bogenförmig in den lateralen Abschnitt des Pes herunter auszustrahlen. Aus dem Globus pallidus ziehen zahlreiche normale, intensiv gefärbte Bündel quer durch das atrophische Feld der inneren Kapsel nach dem Luysschen Körper bis in seine Kapsel hinein.

Daß die im lateralen Felde des Pes vorhandene Atrophie nur zum geringsten Teil durch den Schwund gewisser Bündel in der okzipitalen Strahlung verursacht werden kann, ist zwar anzunehmen, aber, wie die Taf. IV Fig. 7 u. Taf. V zeigen, stammen diese nicht aus dem *O*-Lappen, sondern aus der in der Tiefe der t_2-Furche auftretenden Malazie, die in der Sehstrahlung eine begrenzte und nur mikroskopische sekundäre Atrophie hervorgerufen hat.

Schlußfolgerungen aus dem anatomischen Befunde.

Legen wir jetzt die Befunde in den beiden Hemisphären zusammen, so ergibt sich in bezug auf das Türcksche Bündel:

1. daß nach dem Befunde in der linken Hemisphäre eine hauptsächlich auf T_2 und T_1 in ihrem hinteren Umfange (und dem frontalen Abschnitt von *Q*) begrenzte Malazie, die auf das tiefere Mark in beschränktem Maße übergreift, nur eine eng umschriebene, streifenförmige Atrophie im dorsalen Mark *T* und in der retrolentikulären Kapsel nach sich zieht, 2. daß andererseits eine große diffuse Zerstörung des Temporalmarkes von T_1, T_2 und T_3 in der rechten Hemisphäre eine sekundäre Atrophie in Form einer, wenn auch nicht sehr scharf umgrenzten Area ventral vom Globus pallidus an der Stelle der Ansa lenticularis verursacht, und daß hierbei im Pes eine kleinere, umgrenzte, atrophische Area am ventralen Rande des lateralen Pesabschnittes hervortritt, 3. daß weiter trotz mehrjähriger primärer Malazie des erwähnten großen Gebietes im *T*-Lappen rechts (T_1, T_2 und T_3) doch die Hauptmasse des als Türcksches Bündel (*Tü*) bezeichneten Feldes zum großen Teil ziemlich normal bestehen geblieben ist; 4. daß demnach zur Bildung des Türckschen Bündels außer den erwähnten *T*-Windungen noch andere Rindenpartien beitragen müssen, und 5. daß in diesem Falle sowohl die *OT*-Windung und

Digitized by Google
Original from THE OHIO STATE UNIVERSITY
Generated on 2018-07-27 13:42 GMT / http://hdl.handle.net/2027/osu.32435056932478
Public Domain in the United States, Google-digitized / http://www.hathitrust.org/access_use#pd-us-google

das Ammonshorn wie der *O*- und *P*-Lappen intakt waren. Inwieweit die erhaltenen Bündel des *Tü* von dieser oder jener Partie stammen, kann erst eine Analyse sämtlicher geeigneter Fälle entscheiden.

2. Das Türcksche Bündel.

Über die Bedeutung und die Lage des von Meynert „Türcksches Bündel" genannten Faserzuges existiert eine ganze Literatur. Man streitet nicht so sehr über den allgemeinen Verlauf, wie über den Ursprung, die Lage im Pes und darüber, ob nicht mehrere, hinsichtlich Ursprung, Lage im Pes und physiologischer Bedeutung ganz verschiedene Bündel unter dieser Benennung gehen. Die nachfolgende Liste zeigt, welch verschiedenen Ursprung des Bündels die einzelnen Forscher annehmen. Es dürfte schon daraus mit großer Wahrscheinlichkeit hervorgehen, daß unter dem Namen des „Türckschen Bündels" ungleichartige Fasern und Bündel verstanden werden. Folgende Äußerung Monakows scheint daher in der Tat berechtigt zu sein: „Bezüglich des Türckschen Bündels ist meines Erachtens noch keineswegs erwiesen, daß es einheitlicher Natur ist und nur aus den Temporalwindungen stammt. Nach meinen Erfahrungen (Degenerationsmethode) bezieht das Türcksche Bündel auch noch Fasern aus dem unteren Scheitelläppchen." (Gehirnpathol., 1905, S. 54.)

Indessen findet man bei kritischer Analyse der von den verschiedenen Forschern zur Stütze ihrer widersprechendnn Schlüsse angeführten Befunde, daß mehrere von ihnen kaum als beweiskräftig betrachtet werden können. Es gibt dárunter nicht nur Fälle, wo die Primärherde multipel und deshalb vieldeutig waren, sondern auch solche, wo das Bündel im Pes ganz normal war und der Schluß deshalb etwas willkürlich erscheint. In anderen Fällen waren die Primärherde sehr ausgedehnt und die Schlüsse demnach nicht bindend. Diejenigen Fälle scheinen aber hinsichtlich der Beweiskraft bindend zu sein, wo die vorhandenen Degenerationen vom Primärherd kontinuierlich durch den Pes verfolgt werden konnten, oder wo der Primärherd vereinzelt vorlag, oder wo beim Vorhandensein mehrerer Herde keine Möglichkeit einer Mißdeutung vorliegen konnte.

Wie verschieden die bisherigen Anschauungen über den Ursprung des Türckschen Bündels sind oder waren, das geht aus der nachstehenden übersichtlichen Literaturzusammenstellung hervor. Es werden folgende Ursprungsorte des *Tü* angegeben:

A. Nur im Okzipitallappen nach

Meynert (Strickers Handbuch, S. 722, 1871).
Huguénin (nach Déjerine, Soc. de Biologie, 30. XII. 1893).
Charcot, Localisations, 1876, S. 223.
Ballet, Brissaud, Thèses de Paris (1880, 1881).
Flechsig, Neurol. Centralbl., 1904, S. 1065.
Probst, Arch. f. Psych., Bd. 35, S. 39, fand bei Katzen ein okzipitales Bündel im lateralsten Abschnitt des Pes.

B. Nur im Temporallappen nach

Ferrier und Turner fanden experimentell beim Affen im lateralen Abschnitt des Pes ein Bündel vom Temporallappen.
Marie und Guillain, Sémaine med., 1903, S. 229.
Déjerine, Anatomie, II, S. 141—146, Soc. de Biologie, 30. XII. 1893.
van Gehuchten, Anatomie, II, S. 470.

Digitized by Google
Original from THE OHIO STATE UNIVERSITY
Generated on 2018-07-27 13:42 GMT / http://hdl.handle.net/2027/osu.32435056932478
Public Domain in the United States, Google-digitized / http://www.hathitrust.org/access_use#pd-us-google

Flechsig, Neurol. Centralbl., 1908, S. 57, Totale Degeneration tritt nur bei der Zerstörung der Flechsigschen Hörsphäre ein; *Tü* hat mit T_3 keinen Zusammenhang.
Kam, zit. nach Bechterew, S. 506.
Obersteiner, Anleitung b. Stud. des Zentralnervensystems, 1901, S. 398.
Mingazzini, Anatomia clinica, 1908, S. 181—184. *Tü* aus T_1, T_2 (und T_3).
Probst, Kais. Akad. zu Wien, 1906, März, S. 54, 55. *Tü* aus T_1.
Pusateri, Rivista. *Tü* geht vom *T*-Pole aus.
Anton, Arch. f. Psych., Bd. 32, S. 112.
Kattwinkel und Neumayer, Deutsche Zeitschr. f. Nervenheilk., XXXIX, Neurol. Centralbl., 1911, S. 489. *Tü* nur aus T_3 (T_1, T_2).
Brodmann, Physiol. d. Gehirns, 1914, S. 130.
Mills und Spiller fanden nach Zerstörung der T_1 und T_2 keine Degeneration (zit. nach Marie und Guillain, s. oben).

C. Gemeinsam aus Temporal- und Okzipitallappen:

Bechterew, Leitungsbahnen, S. 506.
Gerwer, s. Bechterew, S. 506. Nach Gerwers Experimenten entspringt *Tü* nicht aus *F*- oder P^2-Lappen, sondern aus *T*-, und zu geringem Maße aus *O*-Lappen.
Zacher, Arch. f. Psych., Bd. XXII, S. 670.
Kreuser, s. Bechterew.
Edinger, Vorlesungen, 1911, S. 497. Besonders aus T_2 und T_3, und wohl aus den lateralen *O*-Windungen.
Hösel, Arch. f. Psych., 1902. *T*-Bündel liegt im 4., und *O*-Bündel im 5. Viertel des Pes nach außen.
Schütz, s. Monakow, Neurol. Centralbl., 1902.
Monakow, Gehirnpathologie, 1897, S. 39, 44, Fig. 26, 27; 1905, S. 52, 54, 82, 115, 117, 120, 410, 426, Fig. 84. *T*-Bahn liegt lateral im Pes, *OP*-Bahn liegt lateralst im Pes.

D. Nur aus dem Parietallappen:

Winkler, Ref. im Neurol. Centralbl.
Jelgersma, ibidem.
Brero, zit. in Bechterew.

E. Aus *P*- und *T*-Lappen:

Sioli, Zeitschr. f. Psychiatrie, 1889, Bd. 45, S. 429.
Rossolimo, zit. nach Bechterew.
Frylinsk, ibidem.

F. Aus *T*-, *O*- und wahrscheinlich auch (?) aus *P*-Lappen:

Monakow, Gehirnpathologie, 1905, s. oben.
Henschen, s. unten.

G. Aus dem großen caudoventralen spätmarkreifen Rindengebiet.

C. Vogt, Etudes sur la myélinisation des hémisphères cérebraux, Paris 1900.
C. und O. Vogt betonen (Bruxelles 1911) ausdrücklich gegen Flechsig, daß eine Zerstörung der vorderen Querwindung keine im Weigertbild erkennbare Degeneration von *Tü* nach sich ziehe.

Zu diesen Beobachtungen kommen noch einige von v. Stauffenberg in zwei Fällen von Seelenblindheit (aus der med. Klinik von Fr. Müller in München; anatom. Bearb. in v. Monakows Labor. 1913) (Über Seelenblindheit, 1913. Wiesbaden. Aus Arbeiten aus Prof. Monakows Laboratorium).

Im Falle B. war links besonders das Mark der T_2 und T_3 in hinteren Abschnitten, sowie das der O_2 und O_3 zerstört. Ein Degenerationsstreifen zieht unter den kaudalsten Partien des Linsenkernes durch die sublentikuläre Region medialwärts bis in den Pedunculus hinein. „Es handelt sich um eine sicher nur partielle Degeneration des *Tü*." Rechts war das Mark des *O*-Lappens, T_2 sowie zum Teil T_3 (im hintersten Abschnitte) und zum Teil T_1 und die Sehstrahlung teilweise zerstört. Das *Tü* war nicht aufzufinden

Digitized by Google
Original from THE OHIO STATE UNIVERSITY
Generated on 2018-07-27 13:42 GMT / http://hdl.handle.net/2027/osu.32435056932478
Public Domain in the United States, Google-digitized / http://www.hathitrust.org/access_use#pd-us-google

Im Falle G. war rechts das „gesamte Mark des vorderen *T*-Lappens, mit Ausnahme der nur spärlich ergriffenen T_1 bis in den Pol hinein stark degeneriert". Das *Tü* wenigstens zum Teil degeneriert. Links war eine Zerstörung besonders der T_3 und der *OT* sowie zum Teil T_1 und T_2 und O_3, besonders im Mark vorhanden. Ein wohl dem *Tü* angehörender „Degenerationsstreifen, der frontal vom Corpus gen. ext. unter dem Linsenkern medialwärts zieht, sich aber hier verliert, ohne in den normal gestalteten und gefärbten Pedunculus hineinzureichen".

Diese Befunde zeigen also, daß *Tü* bei Zerstörungen in *O*- und *T*-Lappen degeneriert, und selbst bei Erhaltensein der T_1. Dagegen legen sie zu den obigen Resultaten nichts Neues, indem die primären Läsionen so ausgedehnt waren, und sowohl der *T*-Lappen wie der *O*-Lappen primär ergriffen waren.

In der Literatur liegen beinahe 50 Fälle mit Befunden vor, die für die Bestimmung des Ursprungs des Türckschen Bündels verwendbar sein können. Nimmt man dazu alle da und dort in der Literatur vorhandenen negativen Fälle, wo keine Veränderung in *Tü* angetroffen wurde, so wächst die Anzahl der Fälle enorm. Hier kann ich auf diese zerstreuten Fälle keine Rücksicht nehmen. Nur diejenigen negativen Fälle werden hier analysiert, die von den Spezialforschern, besonders Déjerine und Marie, in ihren Abhandlungen erwähnt sind. Denn unsere Kenntnisse vom Türckschen Bündel verdanken wir besonders den genannten französischen Forschern. Ein Versuch, alle Befunde systematisch zu analysieren, hat gewisse Schwierigkeiten, besonders aus dem Grunde, weil manche nicht mit genügender Ausführlichkeit beschrieben sind. Man hat die Wahl und Qual, ob eine Gruppe von Bündeln ergriffen oder intakt ist. Und da die Temporal- und Okzipitalstrahlungen in der retrolentikulären Kapsel ganz nahe aneinander liegen, so ist es schwierig, zu entscheiden, ob eine etwa vorhandene Atrophie des *Tü* auf Rechnung der Veränderungen im Okzipital- oder im Temporallappen zu beziehen ist.

Bei der Analyse ist zuerst daran zu erinnern, daß Meynert, der das Bündel mit dem Namen des Türckschen Bündels belegte, es als ein sensibles, von *T*- und *O*-Lappen ausgehendes Bündel betrachtete, das „vom Fuß in den Hinterstrang übergeht". Indessen verlegte Meynert das Bündel zum „äußersten Abschnitt des Pes".

Auf seine Autorität sich stützend, erwähnte Charcot, da bis dann eine Degeneration des Bündels wohl nicht beobachtet oder wenigstens sehr selten gefunden war, diese Ansicht mit folgenden Worten: „Je ne voudrais pas vous donner celà comme un résultat définitif. Ce n'est pas là qu'une hypothèse", eine Arbeitshypothese, sagt Charcot ausdrücklich. Die Angabe deutscher Autoren, daß Charcot sich der Meynertschen Hypothese angeschlossen hat, ist deshalb nicht ganz exakt.

In neuester Zeit hat sich, wie es scheint, nur Durante von neuem dieser Hypothese angenommen. Alle übrigen sind darin eins, daß die zuerst von Flechsig behauptete und nachgewiesene Ansicht, daß das Türcksche Bündel in absteigender Richtung degeneriert und folglich kortikalen Ursprungs ist, die richtige ist.

Trotz der vielen Ansichten über den Ursprung des *Tü* ist man darin einig, daß das Bündel weder vom Frontalhirn noch von den Zentralwindungen ausgeht. Dagegen scheint die Möglichkeit eines Ursprungs von der Insula nicht

Digitized by Google
Original from THE OHIO STATE UNIVERSITY
Generated on 2018-07-27 13:42 GMT / http://hdl.handle.net/2027/osu.32435056932478
Public Domain in the United States, Google-digitized / http://www.hathitrust.org/access_use#pd-us-google

von allen ausgeschlossen. In mehreren Fällen war auch bei der vorhandenen Atrophie des *Tü* die Insel oder die darunter liegenden Markschichten, wie Capsula externa, und besonders der Linsenkörper, zerstört. Aber andererseits gibt es Fälle, z. B. ein Fall Maries und ein Fall Jouan bei Dejerine, in denen keine Atrophie im *Tü* auf diese Zerstörung folgte. Die positiven Fälle lassen sich auch alle durch andere begleitende Veränderungen leicht erklären, dagegen nicht jene negativen. Die Insula als Ursprungsort des *Tü* kann demnach nicht akzeptiert werden.

Schwieriger wird es, zu entscheiden, ob der *P*-Lappen dabei eine Rolle spielt. Hier stehen tatsächliche Befunde gegeneinander. Monakow ist geneigt, anzunehmen, daß *Tü* „eventuell" auch vom Lobus parietalis inferior ausgeht (1905, S. 82, 115). Und er verlegt in seiner Figur das Bündel dorsomedial von dem lateralen Rande des *Tü*, und das Ursprungsgebiet in die Grenze zwischen P^2 und *A* (Gehirnpathol., 1905, S. 115, Fig. 82).

Winkler und Jelgersma, die einen parietalen Ursprung annehmen, stützen sich auf eigene Befunde von Atrophie des Bündels bei auf den Parietallappen beschränkten Läsionen. Winkler fand bei einem Idioten mit einer „ausschließlich auf die Rinde des Lobus parietalis und die Übergangswindung der T_1 beschränkten Läsion" eine Atrophie des *Tü*. Sein zweiter Fall ist dagegen nicht beweiskräftig, da außer einer Läsion des *P*-Lappens auch T_1 und T_2 angegriffen waren. In ähnlicher Weise verhält sich auch der Fall von Jelgersma.

Es liegen indessen noch einige Fälle vor, die für die Bedeutung des Parietallappens bei der Atrophie des Türkschen Bündels sprechen. Es sind folgende Fälle:

Déjerines Fall Séguillon, wo T_1, P^2 und *A* lädiert waren;
„ „ Hilaire, wo T_1, P^2 und *A* (und T_2, aber nur wenig) ergriffen waren;
„ „ Leudot, wo T_1, P^2 und *A* lädiert waren (dagegen T_2 nur fraglich).

In Jelgersmas und in Winklers Fall 2 waren auch T_1 und P^2 ergriffen, aber die Atrophie des *Tü* wird in diesen Fällen durch die Läsion der T_2 genügend erklärt, ohne sie auf die Rechnung des P^2 zu schreiben. So ist es auch in einigen anderen Fällen, wo bei Läsion von P^2 eine Atrophie des *Tü* sich vorfindet, aber durch andere Läsionen genügend erklärt wird.

Da indessen T_1 keine Rolle bei der *Tü*-Atrophie zu spielen scheint, so sprechen diese Fälle Déjerines für *P* als Ursprungsort des *Tü*.

Weiter zieht Sioli aus seinem Falle den Schluß, daß der laterale Abschnitt des Pes Bündel aus dem Parietallappen bekommt. In einem Falle von Pachymeningitis haemorrhagica, „die zunächst die C_a, C_p, $\mathcal{J}$ und die Umgebung der Fossa Sylvii umfaßt", „ging die Erweichung bis in das Marklager", so daß „die gesamten Einstrahlungen der *F*- und *P*-Lappen in den Stamm degeneriert" sind, „während *O*- und *T*-Lappen größtenteils erhalten sind". „Im lateralen Teile ist ein größeres Bündel teilweise erhalten, doch so, daß die Fasern

Digitized by Google
Original from THE OHIO STATE UNIVERSITY
Generated on 2018-07-27 13:42 GMT / http://hdl.handle.net/2027/osu.32435056932478
Public Domain in the United States, Google-digitized / http://www.hathitrust.org/access_use#pd-us-google

viel dünner als normal sind und weit voneinander stehen". Sioli konnte die Einstrahlung der *T*-Bündel in das erhalten gebliebene Pesbündel verfolgen, und ebenso die des *O*-Bündels in das Pulvinar, wie die des aus dem Parietallappen kommenden degenerierten Bündels in den atrophischen Abschnitt des Pes. Deshalb verneint Verfasser, daß das Pesbündel seinen Ursprung aus dem *O*-Lappen bezieht, indem die *O*-Bündel nur im Pulvinar einstrahlen sollen. Verfasser scheint positiv erwiesen zu haben, daß in der Tat Pesbündel aus dem *P*-Lappen kommen, da er ihre direkte Einstrahlung verfolgt hat. Zacher findet Siolis Fall nicht überzeugend.

Indessen stehen einem solchen Schluß gegenüber mehrere widersprechende Befunde. Dabei sehe ich vorläufig von *A* ab, die eine besondere Überlegung beansprucht.

Tü war intakt in folgenden Fällen von Parietalläsion: Déjerines Fälle, Racle (S. 169, Fig. 165) bei partieller Läsion von P_2 und T_1 und Rivaud (S. 152, Fig. 142 ff.) bei Zerstörung der P_2 (Operculum) und T_1 (partiell). Weiter spricht der Fall Leudot (S. 125, Fig. 101—105) wenigstens dagegen, daß ein eventuelles parietales Bündel im lateralsten Abschnitt des *Tü* liegt, und im Falle Hilaire (S. 315, Fig. 286) war beim Ergriffensein des an *A* anliegenden Abschnittes des *P* das Lateralbündel zum größten Teile, ausgenommen die lateralsten Fasern, normal. — Es liegen also in bezug auf den *P*-Lappen als Ursprung des *Tü* ganz widersprechende Befunde vor. Nur weitere Daten können die Sache entscheiden.

Eine besondere Analyse verdient die Angularwindung, das sog. „Lesezentrum". Was sagen die wichtigsten, die negativen Befunde?

A ist nicht selten bei *Tü*-Atrophie zerstört, aber andererseits auch bei intaktem *Tü* ist *A* oft lädiert: Fall Déjerines Hilaire (s. oben), wo einige ganz laterale Bündelchen atrophisch waren, Fall Jouan (s. oben) und Fall Leudot (s. oben).

In den positiven Fällen von *A*-Läsion läßt sich die vorhandene Atrophie des *Tü* ohne Zwang durch andere begleitende Läsionen erklären. Daraus ergibt sich der Schluß: *A* ist nicht der Ursprungsort des *Tü*.

Es erübrigt, die *O*- und *T*-Lappen in Betracht zu ziehen. Der *T*-Lappen wird heute fast allgemein als Ursprungsort des *Tü* anerkannt, und zwar aus guten Gründen. Eine Analyse der vorliegenden Fälle ergibt nämlich folgende Resultate. Unter Maries vielen Fällen war eine *Tü*-Atrophie, soviel ich ersehen kann, in allen denjenigen Fällen vorhanden, wo gleichzeitig auch Läsionen des Temporallappens, entweder in der Rinde oder im Mark, da, wo die Temporalstrahlung durchsieht, bestanden. Dagegen fehlte eine ausgesprochene Atrophie im *Tü* in einem Falle (Maries Fig. 5, 6), doch war eine leichte Entfärbung sowie ein partieller Faserschwund vorhanden, und im *T*-Lappen war, außer ausgedehnten Erweichungen in *Ca*, *Cp*, Insula, Capsula externa und interna sowie des Linsenkörpers und des äußeren Teiles des Thalamus, der frontale Abschnitt des *T*-Lappens lädiert. Dieser wird zum großen Teil von T_1 gebildet, und, wie wir bald ersehen werden, ruft eine Erweichung der T_1 überhaupt keine ausgesprochene Degeneration des *Tü* hervor.

Maries zahlreiche Fälle stehen also in guter Übereinstimmung mit der Annahme, daß der Ursprungsort des *Tü* in den *T*-Lappen zu verlegen sei.

Digitized by Google
Original from THE OHIO STATE UNIVERSITY
Generated on 2018-07-27 13:42 GMT / http://hdl.handle.net/2027/osu.32435056932478
Public Domain in the United States, Google-digitized / http://www.hathitrust.org/access_use#pd-us-google

Was dann die 15 Fälle Déjerines betrifft, so bemerken wir zuerst, daß in den Fällen Bras (S. 115, Fig. 87—95), Courrière (S. 111, Fig. 80—86) und Carré (S. 179, Fig. 186 ff.) *Tü* in voller Übereinstimmung damit, daß keine Läsion im Temporallappen vorlag, intakt war. Dagegen fanden sich in den Fällen Leudot (S. 125, Fig. 101—105), Rivaud (S. 152, Fig. 142—151) und Racle (S. 167, Fig. 165—172) beim Erhaltensein des *Tü* Veränderungen im Temporallappen, aber diese trafen nur oder doch hauptsächlich T_1, die selbst zu großem Teile erweicht war. Diese Befunde beweisen, daß diese Windung kaum der Ursprungsort des *Tü* sein kann, was auch weder Déjerine noch Marie annehmen.

Im Falle Lavigne (S. 181, Fig. 190—191) war das hintere Segment der Capsula interna erweicht und das Pulvinar mit den Kniehöckern degeneriert, und der Verdacht, daß die *T*-Strahlung dabei auch getroffen war, liegt ganz nahe; wie sie aber lädiert war, das geht nicht aus der Beschreibung sicher hervor. Das *Tü* war erhalten geblieben.

Im Falle Jouan (S. 124, Fig. 99—100) liegen analoge Verhältnisse vor. In einem dritten ähnlichen Falle Dautriche (S. 182, Fig. 192—196) war *Tü* zum größten Teile degeneriert. Da in diesen drei Fällen die inneren Kniehöcker degeneriert waren, ist doch der Verdacht auf eine Zerstörung der *Tü*-Strahlung sehr stark, indem die erwähnte Degeneration auf eventueller Mitläsion der akustischen Hörstrahlung hinweist, und die Fasern der *Tü*-Strahlung und die der Hörstrahlung zusammen liegen. Aber die Hörstrahlung selbst scheint aus der Querwindung und möglicherweise auch von der zunächst liegenden Rinde der T_1 zu kommen, oder richtiger dorthin zu verlaufen. Die Degeneration der Hörstrahlung darf deswegen nicht notwendig auf eine Erweichung der Ursprungswindungen des *Tü* (= T_2 und T_3) schließen lassen.

Bei dieser Deutung der Fälle Lavigne und Jouan ist das Ausbleiben einer Atrophie von *Tü* erklärlich.

Was dann die übrigen positiven Fälle betrifft, d. h. wo das *Tü* atrophisch war, so ergibt sich, daß in allen diesen Fällen auch Erweichungen entweder in der *T*-Rinde oder in demjenigen Abschnitt des Markes vorhanden waren, wo die *T*-Strahlung zum *Tü* ihre Lage hat. Hierher gehören die Fälle Pradel (S. 101, Fig. 66—72), Cogéry (S. 172, Fig. 174—180), Heudebert (S. 138, Fig. 124 ff.), Séguillon (S. 142, Fig. 129—133), Neuman (S. 146, Fig. 129 ff.) und zwei analoge Fälle, sowie der Fall Hilaire (S. 315, Fig. 286 ff.), wo jedoch die Atrophie des *Tü* nur eine geringe Ausdehnung hatte und in Übereinstimmung damit die Zerstörung hauptsächlich die T_1 und nur in geringem Grade die T_2 getroffen hatte.

Alle Fälle Déjerines lassen sich demnach ohne Zwang erklären. Die Befunde Déjerines in den Fällen Leudot und Racle, in denen *Tü* nicht, und im Falle Rivaud, wo *Tü* sehr geringfügig ergriffen, aber T_1 lädiert war, weisen doch ganz bestimmt darauf hin, daß die Atrophie des *Tü* entweder ausbleibt oder sehr gering ist in denjenigen Fällen, wo nur oder hauptsächlich T_1 lädiert ist. Doch war die Atrophie recht groß im Falle Séguillon, wo T_1, P^2 und *A* lädiert waren. Zu diesem Resultate sind auch sowohl Déjerine und Marie wie Monakow gekommen, dagegen nicht Flechsig, der den Ursprung des

Digitized by Google
Original from THE OHIO STATE UNIVERSITY
Generated on 2018-07-27 13:43 GMT / http://hdl.handle.net/2027/osu.32435056932478
Public Domain in the United States, Google-digitized / http://www.hathitrust.org/access_use#pd-us-google

Tü in eine Hörsphäre, d. h. der Querwindung und eventuell das zunächstliegende Mark der T_1 verlegt. Die oben angeführten Befunde sind aber doch zu zahlreich und schwerwiegend, um die Deutung Flechsigs als gut begründet erscheinen zu lassen.

Gehen wir jetzt zu den von anderen Forschern dargelegten Befunden über, so stimmen die Fälle Jelgersma, Winkler (Fall Frau), Pusateri, Bechterew (3 Fälle), Kattwinkel und Neumayer, Anton und Zacher (4 Fälle) mit den Befunden in den oben analysierten Fällen völlig überein. In allen diesen Fällen mit Atrophie des *Tü* fanden sich Veränderungen im *T*-Lappen, und in keinem dieser Fälle war die Läsion auf T_1 beschränkt.

Indessen gibt es wenigstens 2 Fälle, die in einem gewissen Widerspruch mit dem genannten Resultat zu stehen scheinen. Erstens der Fall Winkler (Idiot), wo eine deutliche Atrophie im *Tü*, aber keine Läsion des Temporallappens, mit Ausnahme der Übergangswindung zu T_1, vorlag. Da eine nähere Beschreibung der Ausdehnung der Veränderung im Mark mir nicht zugänglich ist, muß auch jeder Versuch einer Erklärung meinerseits unterbleiben. Der zweite Fall ist mein obiger Fall. Ich verweise auf meine Beschreibung. Hier war nur eine leichte Veränderung vorhanden. Sie stand aber in keinem Verhältnis zu der schweren Erweichung der drei Temporalwindungen.

Mit diesem Vorbehalt ist der Schluß berechtigt: Der Ursprung des Türckschen Bündels im Pes liegt im Temporallappen, doch nur zum geringsten Teil in T_1.

Was weiter den Zusammenhang zwischen T_2 und dem Türckschen Bündel betrifft, so wird allgemein angenommen, daß zwar die Zerstörung von T_2 eine Atrophie des *Tü* hervorruft, daß aber bei dieser Atrophie T_2 nur eine geringe Rolle spielt, dagegen T_3 eine bedeutend größere.

Die vorliegenden Fälle erlauben eine bestimmte Ansicht. Bei Zerstörung von T_2 in 5 von Dejerines Fällen und in 7 von Maries Fällen und in 8 übrigen Fällen war *Tü* atrophiert. Bei Intaktheit von T_2 blieb die Atrophie aus in 6 Fällen, oder sie war sehr gering. Das Resultat ist ungemein rein, und sowohl positive wie negative Fälle beweisen den engen Zusammenhang zwischen T_2 und *Tü*. Mit voller Gewißheit kann also ausgesprochen werden: Das Türcksche Bündel hat seinen Ursprung in T_2.

Gegen diesen Schluß steht nur mein eigener Fall, wo jedoch ebenfalls eine geringe Atrophie bestand, während die Hauptmasse des lateralen Pesbündels intakt war.

Betreffs T_3 liegen nicht so klare Befunde vor wie in bezug auf T_2. Man hat den Eindruck, als ob den Forschern nicht so daran gelegen war, diese Windung besonders zu erwähnen, wenn T_1 und T_2 ergriffen waren. Jedenfalls sind die Angaben über T_3 nicht so vollständig, daß ein endgültiger Schluß zulässig wäre. Es finden sich folgende Befunde:

T_3 war zerstört: *Tü* atrophisch in 7 von Maries Fällen,
in 4 von Dejerines Fällen,
in 2 von Bechterews Fällen.

„ „ „ *Tü* nicht atrophisch in keinem Falle.

Digitized by Google
Original from THE OHIO STATE UNIVERSITY
Generated on 2018-07-27 13:43 GMT / http://hdl.handle.net/2027/osu.32435056932478
Public Domain in the United States, Google-digitized / http://www.hathitrust.org/access_use#pd-us-google

T_3 war intakt (nicht erwähnt): *Tü* atrophisch in Zachers 4 Fällen,
in 3 von Dejerines Fällen,
in Jelgersmas Fall und
Winklers Fall 2.

„ „ „ *Tü* nicht atrophisch in 6 von Dejerines Fällen und
in 1 Fall von Bechterew.

Aus dieser Zusammenstellung ergibt sich:

1. wo T_3 zerstört ist, folgt konstant eine Atrophie des *Tü*, sie bleibt nie aus;
2. wo dagegen T_3 intakt (nicht erwähnt) ist, folgt nie eine Atrophie des *Tü* (7 Fälle);
3. eine Atrophie kann aber natürlich folgen, wenn eine Zerstörung in T_2 vorliegt (9 Fälle).

Daraus folgt, daß Zerstörungen in T_3 eine wichtige Rolle als Ursache der sekundären Atrophie des Türkschen Bündels spielen. In denjenigen Fällen, wo bei intakter, bzw. nicht erwähnter T_3 eine Atrophie doch in *Tü* vorhanden war, wie z. B. in Zachers 4 Fällen, war immer auch T_2 ergriffen;

in Dejerines Fall Séguillon waren T_1, P^2 und A lädiert,
„ „ Hilaire „ P^2, A und T_1 lädiert (und T_2 nur wenig),
„ „ Leudot „ P^2, A und T_1 lädiert (T_2 nur fraglich);
in Jelgersmas und Winklers Fall 2 waren T_1, T_2 und P^2 ergriffen.

Es liegen also in diesen Fällen Befunde vor, die doch die *Tü*-Atrophie genügend erklären können.

Als Schlußresultat folgt, daß *Tü* seinen Ursprung in T_2 und T_3 nimmt, wie zuerst Dejerine und Marie angegeben haben, während T_1 keine oder höchstens eine untergeordnete Rolle spielt; T_3 scheint indessen nicht die gleiche wesentliche Rolle wie T_2 zu spielen.

Wenn das Türksche Bündel eine besondere physiologische Funktion hat, so könnte man erwarten, daß sein Ursprungsort auch eine eigenartige Architektur besitzt. Nach Brodmanns Karte ist der Bau der T_2 und T_3 nicht ein gleichmäßiger, wenn auch das Feld der T_3, das sich weit auf die mediale Seite ausdehnt, auf der lateralen nur eine geringe Ausdehnung hat, und die Architektur der T_2 sich über das Gebiet der T_2 in das der T_3 hinaus erstreckt. Da weiter die Rinde des Temporalpols eine besondere Architektur zeigt, so liegt die Frage nahe, ob der Pol auch zum Ursprungsort des *Tü*-Bündels gehört oder nicht.

Im Hinblick auf einen Fall will Pusateri zeigen, daß *Tü* seinen Ursprung vom Temporalpol nimmt, da die auf den Temporalpol begrenzte Erweichung von einer Atrophie des *Tü* begleitet war. Indessen steht ein Fall von Marie (l. c., Fig. 5—6) mit diesem Schluß in Widerspruch. Außerdem war in den meisten Fällen besonders der hintere Abschnitt der T_2 bei Atrophie des *Tü* als ergriffen angegeben.

Die nächste Frage ist, ob bei der Atrophie des *Tü* auch der Okzipitallappen eine Rolle spielt. Es ist besonders mein Fall, der diese Frage nahelegt, da hier ein großer Teil des *Tü*, trotz ausgedehnter Zerstörung

Digitized by Google
Original from THE OHIO STATE UNIVERSITY
Generated on 2018-07-27 13:43 GMT / http://hdl.handle.net/2027/osu.32435056932478
Public Domain in the United States, Google-digitized / http://www.hathitrust.org/access_use#pd-us-google

der T_1, T_2 und T_3, nur wenig degeneriert war. Man kann sich in diesem Falle denken, entweder, daß die erhalten gebliebenen Bündel aus T^4 und T^5 oder auch aus dem *O*-Lappen stammten. Daß in der Tat dieser Fall nicht einzelstehend ist, zeigt die Kasuistik. Es zeigt sich nämlich, daß in vielen Fällen zwar bei der Zerstörung der T_2 und T_3 das *Tü* atrophisch, aber nicht vollständig atrophisch war. Die erhalten gebliebenen Bündel müssen eben dann aus anderen Windungen kommen. Bei Beurteilung der Kasuistik ergeben sich die gleichen Schwierigkeiten wie oben erwähnt, teils infolge unzulänglicher Beschreibung, teils wegen Übergreifens der Erweichung auf das Mark und seine Strahlungen.

Die in der Literatur niedergelegten Befunde lassen sich in folgende Gruppen ordnen:

A-Gruppe. Okzipitale Veränderungen. Vollständige Atrophie des *Tü*. Hierher gehören: 2 Fälle Dejerines, 11 von Marie, Bechterews Fall 1, 3 von Zachers Fällen, also im ganzen 17 Fälle, von denen aber einige ungewiß sind.

B-Gruppe. Okzipitale Veränderungen. Unvollständige Atrophie des *Tü*. Hierher gehören wohl 3—4 Fälle.

C-Gruppe. Keine okzipitalen Veränderungen. Unvollständige Atrophie des *Tü*. Hierher gehören 3 von Dejerines Fällen.

D-Gruppe. Keine Atrophie des *Tü* und

a) keine okzipitalen Veränderungen — 4 Fälle;
b) nur sekundäre Veränderungen der Sehstrahlung — 2 Fälle;
c) primäre okzipitale Veränderungen — 4 Fälle.

Resumée. Die zahlreichen (17?) positiven Fälle vollständiger Atrophie des *Tü* bei okzipitalen Veränderungen weisen auf einen kausalen Zusammenhang zwischen diesen beiden Veränderungen hin. Dieser Schluß gewinnt an Kraft durch die C-Gruppe von unvollständiger Atrophie des *Tü* bei fehlenden okzipitalen Veränderungen. Und in derselben Richtung zeigt die Gruppe D a keine Atrophie und auch keine okzipitalen Läsionen. Dagegen ist die Gruppe B zweideutig.

Die Gruppe D b ist wegen der unvollständigen Beschreibung nicht klar, dagegen scheint die Gruppe D c, wo keine Atrophie im *Tü* vorliegt, ungeachtet der vorhandenen okzipitalen Läsionen, ganz entschieden gegen die Annahme einer Beziehung zwischen Okzipitallappen und dem *Tü* zu sprechen. Diese Gruppe verdient demnach eingehender analysiert zu werden. Hierher rechne ich 4 (?) Fälle.

Es handelt sich um einen Fall Maries (l. c., S. 230), in dem das *Tü* zum Teil degeneriert war, aber doch größtenteils erhalten. Die Primärläsion hatte u. a. außer zum Teil der Temporalstrahlung die ganze Capsula interna getroffen. Wenn darin auch die retrolentikuläre Kapsel mit einbegriffen war, so scheint der Fall im Widerspruch mit der Annahme zu stehen, daß das *Tü* eine Beziehung zum *O* hat, sonst nicht. Jedenfalls ist der Fall unklar.

In einem anderen Falle Dejerines (Lavigne) war *Tü* intakt, aber das Pulvinar und der äußere Kniehöcker sekundär degeneriert. Man kann daraus schließen, daß die Sehstrahlung degeneriert war, daß also eine Rindenläsion

Digitized by Google
Original from THE OHIO STATE UNIVERSITY
Generated on 2018-07-27 13:43 GMT / http://hdl.handle.net/2027/osu.32435056932478
Public Domain in the United States, Google-digitized / http://www.hathitrust.org/access_use#pd-us-google

vorlag, oder die Sehstrahlung war primär lädiert. Man hätte dann auch eine Atrophie des *Tü* erwartet.

In Dejerines Fall Leudot waren analoge Veränderungen vorhanden — sekundäre Degenerationen der „couches sagittales", wohl also der Sehstrahlung aber keine Degeneration oder Atrophie des *Tü*, wenn auch eine Ausdehnung etwas eng, und *Tü* also vielleicht zum Teil atrophisch war.

In Dejerines Fall Bras war das Calcarinagebiet und die hintere Okzipitalstrahlung ergriffen und Corpus gen. ext. degeneriert, also ein weites Gebiet des *O*-Lappens lädiert, und doch *Tü* intakt.

Und zuletzt war in Dejerines Fall Courrière die mediale Fläche und der *O*-Pol ergriffen, und dessen ungeachtet das *Tü* untakt.

Es liegen also wenigstens 4 Fälle vor, die in Widerspruch mit dem Satz zu stehen scheinen, daß das *Tü* in Beziehung zum *O*-Lappen steht. Diese Befunde fordern zu einer eingehenderen Untersuchung auf. Es läßt sich nämlich denken, daß nur die Läsion gewisser Gebiete des *O*-Lappens eine Degeneration bzw. Atrophie des *Tü* verursacht.

Marie ist zu dem Resultate gelangt, daß eine Hemianopsie nicht notwendig mit einer Atrophie des *Tü* verbunden ist, und er schließt daraus, daß *Tü* nicht in anatomischer Verbindung mit dem *O*-Lappen steht. Dieser Schluß ist indessen nicht zwingend. Eine Hemianopsie bedeutet nur, wenn sie okzipitalen Ursprungs ist, daß die Calcarinarinde oder die spezifische Sehbahn lädiert ist. Die Sehbahn liegt, wie ich schon 1892 nachgewiesen habe, im unteren Abschnitt der Sehstrahlung, und eine Hemianopsie bedeutet also nur eine sehr beschränkte Okzipitalläsion. Die ganze ventrale und die ganze laterale Rinde kann lädiert sein, ohne daß dadurch eine Hemianopsie vorliegt.

Diese Überlegung fordert jedenfalls zur Untersuchung auf, ob gewisse Gebiete des *O*-Lappens in besonderer Beziehung zum *Tü* stehen, andere nicht.

Zunächst ist zu bemerken, daß die in den oben angeführten Fällen bestehende Degeneration des Pulvinars und des äußeren Kniehöckers nicht auf eine große Ausdehnung der *O*-Läsion hinweisen muß, sondern nur, daß die eigentliche Sehbahn lädiert ist. Die zweite Frage ist, ob nach einer Zerstörung der Sehrinde, der Fissura calcarina, oder der eigentlichen Sehbahn notwendig auch eine Degeneration des *Tü* folgen muß. Die Fälle Lavigne, Leudot, Jouan, Bras und Courrière beweisen überzeugend das Gegenteil. Ebenso besitze ich eine Anzahl Beobachtungen, die in Übereinstimmung damit stehen (s. unten).

Weiterhin ist bereits oben nachgewiesen, daß der Gyrus angularis (*A*) an der Grenze des *O*-Lappen ebenfalls nichts mit Degeneration des *Tü* zu tun hat. Es erübrigt also noch, zu untersuchen, ob die Okzipitotemporalwindung oder die lateralen *O*-Windungen in anatomischer Verbindung mit *Tü* stehen. In dieser Hinsicht ist zuerst zu bemerken, daß da, wo eine Atrophie des *Tü* bestand, wie in 2 Fällen von Dejerine und in den Fällen Maries (Fig. 1, 11, 18, 20), auch die laterale Rinde des *O*-Lappens vollständig oder unvollständig destruiert war.

Es liegt demnach nahe, anzunehmen, daß eine Zerstörung der lateralen *O*-Rinde, dagegen nicht die Läsion der medialen Rinde oder der eigent-

Digitized by Google
Original from THE OHIO STATE UNIVERSITY
Generated on 2018-07-27 13:43 GMT / http://hdl.handle.net/2027/osu.32435056932478
Public Domain in the United States, Google-digitized / http://www.hathitrust.org/access_use#pd-us-google

lichen Sehbahn eine Degeneration des *Tü* verursacht. Immerhin fehlen noch entscheidende Beweise für die Gültigkeit dieses Schlusses. Da Fälle mit Läsionen der lateralen *O*-Rinde keineswegs selten sind, so wird hoffentlich die Lösung nicht lange auf sich warten lassen. Erwähnenswert ist, daß auch Edinger die Vermutung ausspricht, daß *Tü* „aus jenen nicht scharf abgrenzbaren Gebieten des lateralen Okzipitallappens" entspringt (Vorles., 1911, S. 497), ohne jedoch Belege dafür anzuführen.

Das Resultat, daß eine vollständige Atrophie des *Tü* nur in denjenigen Fällen eintritt, wo nicht nur T_2 und T_3, sondern auch Teile der *O*-Rinde zerstört sind, stimmt mit meinem Befunde überein, wo, trotz einer ausgedehnten Zerstörung der erwähnten *T*-Windungen, doch lange nicht eine vollständige Atrophie des *Tü* eingetreten war.

Eine weitere Möglichkeit ist bisher noch nicht berührt, nämlich, daß auch T^4 und T^5 einen Ursprungsort für eine Anzahl Fasern des *Tü* bilden. Diese Eventualität kann nicht ohne weiteres ausgeschlossen werden, aber tatsächliche Unterlagen fehlen noch.

Die oben dargelegten Tatsachen scheinen also zu dem Schlusse zu führen, daß das Türcksche Bündel seinen Ursprung in einer ausgedehnteren Rindenfläche hat. Und zwar scheint es genügend erwiesen, daß das Bündel in naher Beziehung zum Temporallappen steht, daß auch Bündel ihre Herkunft aus dem *O*-Lappen nehmen, und endlich ist es nicht unwahrscheinlich, daß auch der Parietallappen Fasern zu diesem Bündel entsendet. Bedenkt man weiter, daß der Frontallappen ein mediales Bündel und die Zentralwindungen das mittlere Bündel, die Pyramidenbahn, im Pes bilden, so ergibt sich, daß im Pesbündel aus allen Hemisphärenlappen vertreten sind. Dieses Resultat stimmt am nächsten mit der von Monakow vertretenen Ansicht überein.

Die Bündel aus dem Frontal- und Temporo-(Parietal-)Lappen enden im Pons und stehen daselbst in Verbindung mit den Kleinhirnbahnen. Die Fasern aus der Zentralregion für die Pyramidenbahn dagegen verlaufen weiter distalwärts zum Rückenmark.

Es bleiben indessen noch größere Rindenflächen, die nicht im Besitz einer absteigenden Bahn zum Hirnschenkelfuß sind. Nach Angabe der Autoren soll die frontale Pesbahn mit den frontalsten Partien des Frontallappens keinen Zusammenhang haben. Ferner scheint die Insula keine eigene Bahn zum Hirnschenkelfuß zu besitzen. Auch von T_1 geht wahrscheinlich keine Pesbahn aus, ebenso nicht vom Gehörzentrum (*Q*), und schließlich auch nicht von der Calcarinarinde und vom Lesezentrum.

Die Richtigkeit dieser Ansichten ist zwar mangels sicherer und genügender anatomischer Tatsachen noch nicht mit absoluter Sicherheit bewiesen, aber ihre Wahrscheinlichkeit ist jedenfalls so groß, daß sie als Ausgangspunkt weiterer Forschungen dienen kann.

Es dürfte demnach berechtigt sein, zu sagen: Die Seh- und Hörzentren haben keine Zerebellarbahn, ebenso entbehren die Wortlaut- und Lesezentren einer solchen Bahn. Auffallend ist, daß die Zerebellarbahnen von den temporalen und okzipitalen Vorstellungsflächen ausgehen. Während

Digitized by Google
Original from THE OHIO STATE UNIVERSITY
Generated on 2018-07-27 13:43 GMT / http://hdl.handle.net/2027/osu.32435056932478
Public Domain in the United States, Google-digitized / http://www.hathitrust.org/access_use#pd-us-google

die primären Sinneszentren einen Zusammenhang mit den zentralen großen Ganglien, dem Pulvinar und Thalamus haben, sind die Vorstellungszentren (in meinem Sinne) mit dem Cerebellum verbunden. Diejenigen Zentren, die der Sprache dienen, Insel, T_1 und A, haben dagegen keine Zerebellarbahn sich zugeteilt.

Die Funktion des *Tü* geht wohl unmittelbar aus seiner Verbindung mit den Zerebellarschenkeln im Pons hervor. Das Bündel vermittelt reflektorisch die Gesichts- und Gehörsvorstellungen auf das Gleichgewichtsorgan im Kleinhirn.

Da auch eine vom Parietallappen ausgehende Pesbahn vorhanden ist, so scheint damit auch eine taktile Zerebellarbahn gegeben zu sein, was physiologisch notwendig erscheint. Für das Geruchs-Geschmacks-Zentrum ist eine analoge Zerebellarbahn noch nicht bekannt. Doch wird von einigen Autoren eine Pesbahn vom Nucleus caudatus angenommen.

Eigene Befunde über das Türck'sche Bündel.

In Anbetracht der spärlichen Daten über den Zusammenhang des Türckschen Bündels mit dem *O*-Lappen habe ich eine Revision meiner alten dies-

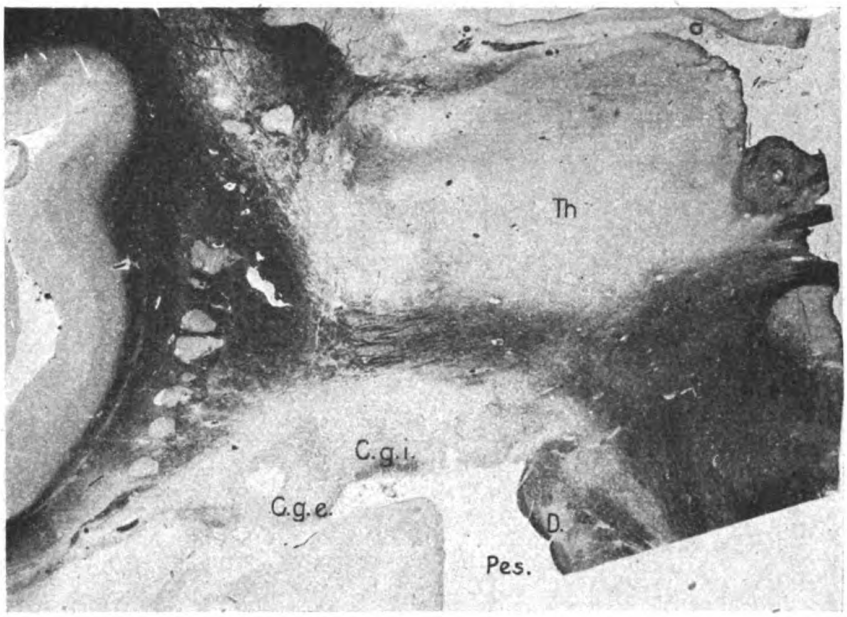

Fig. 7. (Präp. 185). Franz Jansson. Atrophie (*D*) im Pes. *C.g.e.* = Corp. gen. ext. *C.g.i* = Corp. gen. int. *Th.* = Thalamus.

bezüglichen Präparate vorgenommen, zumal ich im Jahre 1911 bei deren Beschreibung in meinem Werke: Pathologie des Gehirns, IV, II., nur wenig Rücksicht auf dieses Bündel genommen habe. Die Befunde in 6 Fällen lege ich hier unten dar (vgl. hierzu die Tabelle).

1. Sara Malmelin. Eine etwa 3 Monate alte Erweichung nimmt die Calcarinarinde und das unterliegende Mark (und zudem noch eine ganz kleine Fläche von T_4) ein. *Tü* normal.

Digitized by Google
Original from THE OHIO STATE UNIVERSITY
Generated on 2018-07-27 13:43 GMT / http://hdl.handle.net/2027/osu.32435056932478
Public Domain in the United States, Google-digitized / http://www.hathitrust.org/access_use#pd-us-google

2. Franz Jansson. Bilaterale Veränderungen. Links sind fast die ganze ventromediale Rinde und das unterliegende Mark — also der größte Teil des Cuneus, das Calcarinagebiet, der Gyrus occipito-temporalis und zum Teil der Hippocampi — seit etwa 2 Jahren erweicht. Außerdem noch kleine primäre malazische Höhlen in Pulvinar und Corpus gen. ext.



Fig. 8. Franz Jansson. *Cy* = Cyste im Pes.
D = Sekundäre Degenerationen.

Im Pes fanden sich im lateralen Abschnitt eine kleine, etwa 3 mm große primäre Erweichung, und daneben einige zerstreute, davon unabhängige (?) atrophische Flecke (s. Fig. 7, 8).

Rechts, wo die Veränderungen wahrscheinlich nur etwa 1—2 Monate alt waren, fanden sich einige kleinere Herde in der Sehstrahlung mit sekundären Degenerationen im Pulvinar. Pes normal.

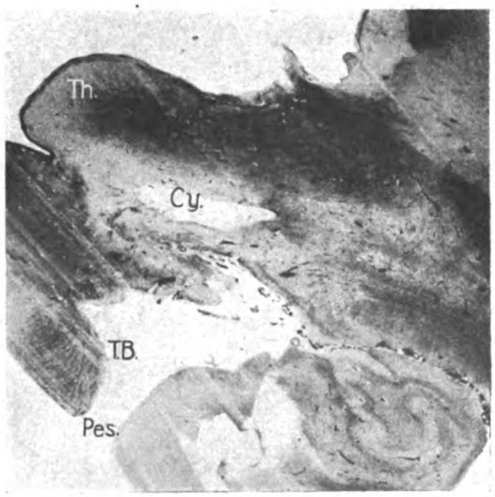

Fig. 9. Sara Löf. Atrophie des Türckschen Bündels im Pes (*T.B.*).
Cy = Cyste im Pulvinar.

3. Sara Löf. Die Veränderungen datieren etwa von März 1906, Patientin starb 18. V. 1907, sie sind demnach mehr als 1 Jahr alt. Eine Erweichung, teils kortikaler, teils medullärer Natur nimmt die medioventrale Fläche von *OT*, T^5 und Cuneus ein. Außerdem große, 3 × 10 mm messende primäre Herde im Pulvinar und sekundäre Degenerationen in der Sehstrahlung.

Generated on 2018-07-27 13:42 GMT / http://hdl.handle.net/2027/osu.32435056932478
Public Domain in the United States, Google-digitized / http://www.hathitrust.org/access_use#pd-us-google
Digitized by Google
Original from THE OHIO STATE UNIVERSITY

Pes. Im lateralen Abschnitt des Pes findet sich keine zirkumskripte Atrophie, aber zwischen einzelnen dunkelgefärbten Bündeln liegen bleiche Streifen von schwach gefärbten Nervenfasern, wodurch das Gewebe ein gefleckte Aussehen bekommt. Reste von Degenerationsprodukten bestehen nicht, dagegen sind die Zellen und das

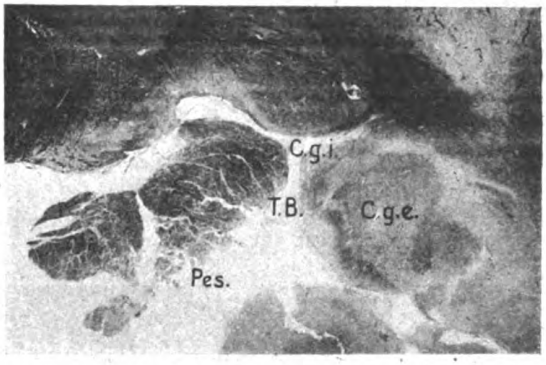

Fig. 10. Sofia Fors. Leichte diffuse Atrophie im Türckschen Bündel (*T. B.*). *C. g. i.* = Corp. genic. int. *C. g. e.* = Corp. genic. ext.

Zwischengewebe vermehrt. Es scheint also eine diffuse Atrophie zu bestehen, aber in diesem Gewebe liegen zahlreiche, normale und gut gefärbte Bündel in von der lateralen Peripherie ausstrahlender Richtung.

4. Sofia Fors. Die Veränderungen etwa 1 Jahr alt. Erweichung im Calcarinagebiete besonders im Mark, nach vorn bis etwa 7,5 cm weit. Die Okzipitalspitze ver-

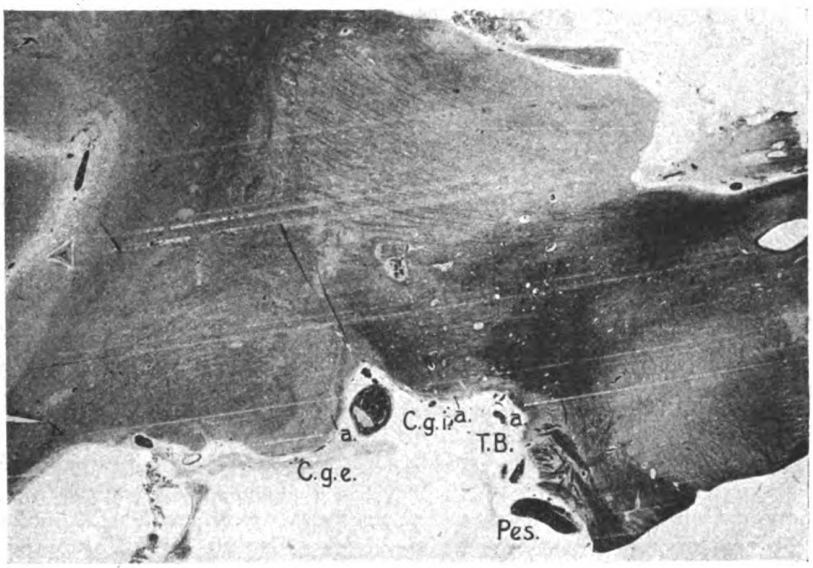

Fig. 11. Kristina Liljeberg. Atrophie (*a*) im Türckschen Bündel (*T. B.*). *C.g.i.* = Corp. gen. int. mit Atrophie der Kapsel (*a*). *C. g. e.* = Corp. gen. ext. mit Atrophie der Lamellen (*a*).

schont. Kleinere Zysten im Pulvinar und der dorsalen Sehstrahlung. Sekundäre Degeneration in der Sehstrahlung.

Pes. Eine leichte diffuse Atrophie im lateralen Abschnitt mit eingestreuten erhaltenen Bündeln.

Digitized by Google
Original from THE OHIO STATE UNIVERSITY
Generated on 2018-07-27 13:42 GMT / http://hdl.handle.net/2027/osu.32435056932478
Public Domain in the United States, Google-digitized / http://www.hathitrust.org/access_use#pd-us-google

5. Kristina Liljeberg. Die Veränderung hat über $^1/_2$ Jahr bestanden. Eine ausgedehnte Erweichung sowohl der Rinde wie des Markes nimmt fast die ganze ventromediale Fläche der *OT*, T^5 und den Cuneus ein. Außerdem besteht eine isolierte, große Erweichung in *A* und P^2, die sich fast bis in die hintere Zentralwindung ausdehnt und auch das unterliegende Mark einnimmt. Keine primären Veränderungen in den Zentralganglien. Dagegen sekundäre Degenerationen in der Sehstrahlung und in Corp. gen. ext. und int.

Pes. Im dorsolateralen Abschnitt finden sich starke, kräftig gefärbte Bündel in einem bleichen Felde eingestreut, das feine Netze nebst einem reichlichen Grundgewebe enthält. Dorsolateral hängt dieses Feld mit einem ventral vom inneren Kniehöcker verlaufenden bleichen (atrophischen) Streifen zusammen, wo ein bedeutender Faserausfall besteht.

Weiter frontalwärts liegt, ventral von der Capsula interna retrolenticularis und lateral vom Corp. gen. ext., ein schräges, bleiches Feld mit nur spärlichen, gefärbten Fasern, das

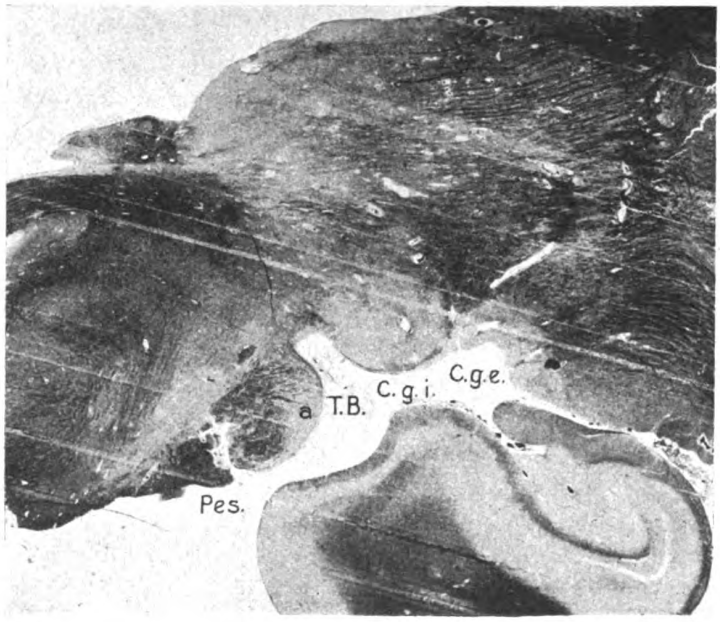

Fig. 12. Erik Andersson. Circumscripte Atrophie (*a*) im Türckschen Bündel (*T. B.*). *C. g. i.* = Corp. genic. int. *C. g. e.* = Corp. genic. ext.

von den dorsal davon verlaufenden Fasern der Caps. int. durch ihre Bleichheit absticht. Das Feld mißt etwa 1—2 mm in vertikaler und etwa 3 mm in frontaler Richtung.

6. Erik Andersson. Die Veränderungen sind $^1/_2$ Jahr alt. Besonders die laterale Rinde des *O*-Lappens ist erweicht und vor allem die O_2, weniger O_1 und O_3, aber außerdem das unterliegende Mark bis in die Sehstrahlung hinein, dagegen gar nicht die mediale Rinde oder Gebiete des Temporallappens. Keine Veränderungen in den Zentralganglien, dagegen sekundäre in der Sehstrahlung und im Thalamus.

Pes. Im lateralen Gebiet finden sich teils ein fast halbmondförmiges, scharf begrenztes, an der ventralen Peripherie liegendes, kommaähnliches, atrophisches Feld, wo zwischen einzelnen noch erhalten gebliebenen Nervenfasern ein reichliches ungefärbtes Gewebe vorhanden ist, teils mehr dorsolateral ein diffus atrophisches Gebiet, wo doch die gefärbten Bündel stark überwiegend sind, aber das zwischenliegende Gewebe auffallend faserarm ist und dasselbe Aussehen wie in dem vorbeschriebenen atrophischen Felde hat.

Digitized by Google
Original from THE OHIO STATE UNIVERSITY
Generated on 2018-07-27 13:42 GMT / http://hdl.handle.net/2027/osu.32435056932478
Public Domain in the United States, Google-digitized / http://www.hathitrust.org/access_use#pd-us-google

Unsere Befunde sind geeignet, die in der Literatur niedergelegten Tatsachen in gewissen Punkten zu vervollständigen und zu korrigieren.

Wir betrachten zuerst die normalen Befunde. Es sind die Fälle 1. Malmelin und 2. Jansson (rechts). Das Ausbleiben der Degeneration des *Tü* bei Malmelin kann eine Erklärung entweder in der seit der Erkrankung verflossenen kurzen Zeit (3 Monate) oder in der Lokalisation der Primärveränderung im Calcarinagebiete haben. Da eine geringe sekundäre Degeneration in der Sehstrahlung sich ausgebildet hatte, so liegt es am nächsten, anzunehmen, daß das Ausbleiben der sekundären Degeneration des *Tü* von der Lokalisation der Primärveränderung im Calcarinagebiete abhängt. Die Erweichung dieses Gebietes ist sehr scharf begrenzt und entspricht dem primären Sehzentrum. Es ist keine Andeutung von Degeneration im Pes vorhanden.

Das Ausbleiben der Degeneration in der rechten Hemisphäre bei Jansson findet eine genügende Erklärung in den sehr begrenzten kleinen Herden in der Sehstrahlung des *O*-Lappens.

In allen übrigen Fällen wurden Atrophien im *Tü* angetroffen, wenn auch verschiedener Ausdehnung und ungleichen Grades. Die primären Veränderungen waren in der Regel recht groß und nahmen meistens die ganze medioventrale Rindenfläche des *OT*-Lappens, d. h. die *OT*-Windung, die T_5 und oft den Cuneus, ein. Dessen ungeachtet haben die im *Tü* vorhandenen Atrophien ein recht verschiedenes Aussehen. In allen Fällen handelte es sich um diffuse Atrophien mit eingestreuten normalen, gut gefärbten Bündeln. Nur in einem Falle, Erik Andersson, Nr. 6, fand sich an der ventralen Peripherie ein scharf begrenztes atrophisches Feld. Da dieser Fall der einzige ist, wo die Erweichung sich auf die Rinde von O_1, O_2 und O_3 begrenzte, so liegt es am nächsten, anzunehmen, daß wir darin die Erklärung der ausgeprägten, auf ein scharf markiertes Feld begrenzten Atrophie im Pes zu suchen haben. Und dieser Schluß wäre bindend, wenn nicht die Erweichung bis in die Sehstrahlung übergegriffen hätte. Dadurch werden auch Fasern der medialen Rinde in die Erweichung mit einbezogen. Außerdem fand sich mehr dorsal im *Tü* eine diffuse, als leicht zu bezeichnende Atrophie. Da nun außer dem Okzipitalgebiete weder im Temporallappen noch im Parietallappen (ausgenommen eine ganz unansehnliche Erweichung in *A*) Rinde- und Markveränderungen vorhanden waren und weiter eine auf das Calcarinagebiet beschränkte Erweichung kaum von sekundärer Atrophie im *Tü* gefolgt wird, so scheint der Schluß berechtigt, daß eine Erweichung der lateralen Okzipitalrinde eine auf die ventrale Peripherie des *Tü* begrenzte Atrophie hervorrufen kann. Jedenfalls ist mit dem Befunde in unserem Falle der unwiderlegliche Beweis des Zusammenhanges des Türckschen Bündels mit dem Okzipitallappen geliefert.

In den übrigen Fällen (2 links, 3, 5 und 6) waren *OT*, T_2 und oft der Cuneus ergriffen. In allen bestand eine partielle diffuse Atrophie des *Tü*, wobei jedoch normale Bündel eingestreut waren. Unter den Erweichungen imponierte am meisten die der großen Rindenfläche von *OT*. Es liegt daher am nächsten, anzunehmen, daß die im dorsolateralen Abschnitt des Türckschen Bündels vorhandene Atrophie von der Veränderung in *OT* abhängt. Obschon die in jenem

Digitized by Google
Original from THE OHIO STATE UNIVERSITY
Generated on 2018-07-27 13:42 GMT / http://hdl.handle.net/2027/osu.32435056932478
Public Domain in the United States, Google-digitized / http://www.hathitrust.org/access_use#pd-us-google

Zusammenstellung meiner Kasuistik über das Türck'sche Bündel.

Name. Zitate aus Henschens Pathol. d. Gehirns, T. IV, II, 1911	Alter	Erkrankte	Tod	Primäre Veränderungen in der Rinde	Primäre Veränderungen im Mark	Primäre Veränderungen in Zentralganglien	Sekundäre Degenerationen	Veränderungen im Türck'schen Bündel (Genaueres s. oben.)
1. Sara Malmelin, Path. d. Geh., S. 168, Taf. XXVI.	68 J.	Febr. 1904	26. 5. 1904	**Links: Calcarina-Rinde (frische Erweichung)**	Unterliegendes Mark	Keine	Geringe Degeneration in der Sehstrahlung	Normal
2. Franz Jansson, Path. d. Geh., S. 179, Tf. XXVII–XXIX.	62 J.	1904 Jan. 1906	28. 2. 1906	Links: Fast die ganze medioventrale Rinde d. *OT*-Lappens	Links: Subkortikales Mark	L. Kleinere malac. Herde i. Pulvinar und C. g. e.	L. Sehstrahlung	L. Eine primäre Erweichung und ältere kleine Atrophien (s. **Fig. 14**, Taf. XXVII)
				Rechts Nichts	Rechts: Kleinere begrenzte Malacien i. d. Sehstrahlung	Rechts: keine	R. Degeneration im Pulvinar	R. normal
3. Sara Löf, Path. d. Geh., S. 174, Taf. XXVII, 1—10.	69 J.	1896 März 1906	18. 5. 1897	Rechts: Die ganze medioventrale Rinde der *OT*, T_5 und Cuneus	Subkortikales Mark	Große zystöse Herde in Pulvinar	Sehstrahlung	Ausgedehnte diffuse Atrophie mit eingestreuten normalen Bündeln
4. Sofia Fors, Path. d. Geh., S. 163, Taf. XXV.	67 J.	Sommer 1902	17. 9. 1903	Rechts: Das Calcarina-Gebiet und T_5	Subkortikales Mark, besonders unter *H*-Rinde	Kleinere Zysten in und nahe Pulvinar u. dorsalen Sehstrahlung	Sehstrahlung	Leichtere diffuse Atrophie
5. Kristina Liljeberg, Path. d. Geh., S. 187, Taf. XXX–XXXII.	62 J.	8. Dez.. 1907	15. 5. 1908	Links: Die ganze medioventrale Rinde des *OT*-Lappens, T_5, Calcarina-Rinde, *A* u. P^2	Erweichung der basalen Sehstrahlung und des Marks nach vorne bis Ammonshorn	Keine	In d. Sehstrahlung, in C. g. e. und C. g. i.	Faserausfall, auch stark normal Bündel, und ein atrophisches Feld medioventral vom C. g. e. im Pes
6. Erik Anderson, Path. d. Geh., S. 193, Taf. XXXII.	53 J.	Juni 1904	3. 12. 1904	Besonders die laterale Rinde des *O*-Lappens (die ganze O_2, weniger O_1 und O_3)	Ausgedehnte Erweichung in Sehstrahlung und subkortikalem Mark	Keine	Thalamus Sehstrahlung	Begrenzte Atrophie ventral im Pes und diffuse Atrophie

Original from THE OHIO STATE UNIVERSITY

Digitized by Google

Generated on 2018-07-27 13:42 GMT / http://hdl.handle.net/2027/osu.32435056932478
Public Domain in the United States, Google-digitized / http://www.hathitrust.org/access_use#pd-us-google

Gebiete vorhandene Erweichung eine zusammenhängende große Rindenfläche einnimmt, so findet sich doch im *Tü* kein begrenztes Feld von Atrophie. Diese Tatsache ist auffallend und deutet darauf hin, daß die aus den verschiedenen Rindenflächen des Temporal- bzw. Okzipital-Temporal-Lappens herkommenden Fasern sich im *Tü* miteinander vermischen, ein Befund, der vielleicht auf ein physiologisches Zusammenarbeiten und gemeinsame Einwirkung auf das Cerebellum hindeuten könnte. Es ließe sich demnach die Vermutung aussprechen, daß die im Temporal- und Okzipitallappen entstehenden Gesichts- und Gehörvorstellungen zusammen auf das Gleichgewichtsorgan im Cerebellum durch Reflexe einwirken.

Im Falle 4 nahm die Primärläsion hauptsächlich das Mark des T^5 und des Calcarinagebietes nach vorn bis in das *H*-Mark. Die Atrophie war nur eine leichte, in Übereinstimmung mit der geringen Ausdehnung der Primärläsion. Wie aus obiger Darstellung hervorgeht, sind diese Schlüsse zwar nicht unanfechtbar, aber doch in hohem Grade wahrscheinlich.

Ich entnehme aus meinen Beobachtungen folgende allgemeinen Schlußsätze:

1. Die Calcarinarinde hat keine, oder wenigstens nur eine untergeordnete Beziehung zum Türckschen Bündel.

2. Die Rinde der lateralen Fläche des Okzipitallappens hat eine nahe Verbindung mit dem ventrolateralen Abschnitt dieses Bündels.

3. Die Rinde der *OT*-Windung steht wahrscheinlich mit dem dorsolateralen Abschnitt des Türckschen Bündels in Zusammenhang, ihre Fasern vermischen sich aber im *Tü* mit den von T_2 und T_3 ausgehenden Fasern des Türckschen Bündels.

Diese Schlüsse stimmen so gut mit den in der Literatur von mir oben dargelegten Befunden, daß jene dadurch erhärtet werden.

Die Fasern des Türckschen Bündels dürften also ihren Ursprung aus den Vorstellungsgebieten resp. psychischen Flächen, nicht aus den primären Sinneszentren nehmen.

V. Die klinische und anatomische Umgrenzung des Hörzentrums.

Daß die genauere Lage und Umgrenzung des sogenannten Hörzentrums noch nicht mit der nötigen Exaktheit erforscht worden ist, dürfte wohl allgemein eingeräumt werden und auch aus der folgenden Darstellung hervorgehen.

Die ältesten Notizen über die Lage der Hörsphäre scheinen auf den berühmten Chirurgen Ambroise Paré zurückzugehen, der im Jahre 1538 einen Fall von permanenter Taubheit nach einem Trauma beobachtete. Aus dem Werke von Jules Soury, dem gelehrten Bibliothekar der Sorbonne, entnehme ich folgende Mitteilung über die Beobachtung des großen Chirurgen: „Étant à Turin, en 1538, un des pages du Maréchal de Montjean recut un coup de pierre, qui fractura, à droite (partie dextre), l'os parietal: de la plaie sortit environ, la grosseur d'une avelaine' de substance cérébrale. Un jeune médecin survint, qui contesta que ce fut là un fragment de cerveau et soutint que c'était de la graisse. Disons tout de suite que le page guérit, mais resta sourd

Digitized by Google
Original from THE OHIO STATE UNIVERSITY
Generated on 2018-07-27 13:42 GMT / http://hdl.handle.net/2027/osu.32435056932478
Public Domain in the United States, Google-digitized / http://www.hathitrust.org/access_use#pd-us-google

tout le reste de la vie."[1]) Aus demselben gelehrten Werke erfahren wir, daß die bilaterale Innervation der akustischen Bahn im Gehirn schon von dem Anatomen Varoli postuliert wurde. Die Gehörnerven vereinen sich, sagt er, im Pons.[2]) Wie bekannt, wurde dieses Postulat erst später als richtig erwiesen.

1. Experimentelle Forschung.

Erst durch die bekannten Experimentaluntersuchungen von Ferrier (11) und seinen Nachfolgern wurden die ersten Versuche einer genaueren Lokalisation des Hörzentrums unternommen, indem er 1875 die Hörsphäre beim Affen in den T_1 verlegte. Durch Exstirpation dieser Windung soll nach Ferrier Verlust des Gehörs auf dem entgegengesetzten Ohr entstehen und bei Exstirpation beider T_1 komplette Taubheit. Später wurden diese Sätze Ferriers aber wieder in Zweifel gezogen. Es folgte bald eine ganze Reihe von berühmten Experimentatoren, denen wir viele neue Tatsachen auf dem Gebiete der Hirnphysiologie verdanken. Wie epochemachend diese Experimente in bezug auf die motorischen Zentren wurden, wissen wir aus der Geschichte der Lokalisation. Auf dem Gebiete der sensorischen Sinnesflächen entstanden jedoch gewaltige Meinungsverschiedenheiten, nicht nur über die nach den Experimenten auftretenden Erscheinungen, sondern auch über ihre Deutung.

Auf Ferrier folgten die berühmten und durch ihre originelle Deutung der Ausfallssymptome gewissermaßen epochemachenden Experimente von Munk (1878ff.), dann von Luciani und Tamburini (1879), Luciani-Seppilli (1885), ferner von Schäfer, Horsley, Hitzig, Monakow, Bechterew u. a. Allerdings waren die Meinungsverschiedenheiten in bezug auf die feinere Lokalisation des Hörzentrums zwischen diesen Experimentatoren nicht minder groß wie betreffs des Sehzentrums.

Während Ferrier die Hörsphäre auf T_1 eingeschränkt hatte, kamen Luciani-Seppilli zu folgenden Resultaten[3]): „Faßt man das Tatsächliche zusammen, so ergibt sich daraus, daß sich das Hörzentrum nicht auf die engeren Grenzen des Schläfenlappens begrenzt, sondern mehr oder minder über sie hinaus nach oben, vorn, hinten oder in die Tiefe greift, nach oben dem Scheitellappen, nach vorn dem Stirnlappen, nach hinten der Windung des Hippocamps und in die Tiefe dem Ammonshorn entgegen."

Munks Ergebnisse wichen davon sehr erheblich ab. Er erzielte bei der Abtragung der hinteren Abschnitte der T_1 und T_2 Rindentaubheit und durch Exstirpation einer besonderen Stelle an der zweiten Furche Seelentaubheit, ein Begriff, den Munk in die Diskussion einführte und der seitdem eine hervorragende Rolle in der Hirnphysiologie gespielt hat.

Munk konnte durch verschiedene Exstirpationen nicht nur Rinden- und Seelentaubheit, sondern auch Taubheit für gewisse Töne, d. h. Tontaubheit hervorrufen. Später schlug Larinow in Bechterews Laboratorium denselben Weg ein, um den musikalischen Sinn beim Hunde zu prüfen, aber es kam in bezug auf die Lokalisation zu einem abweichenden Resultat. Die Differenz

[1]) Soury, Système nerveux central. Paris 1899, I, S. 360.
[2]) l. c., I, S. 366.
[3]) Funktions-Lokalisation. Deutsche Ausg., 1886, S. 158.

Digitized by Google
Original from THE OHIO STATE UNIVERSITY
Generated on 2018-07-27 13:42 GMT / http://hdl.handle.net/2027/osu.32435056932478
Public Domain in the United States, Google-digitized / http://www.hathitrust.org/access_use#pd-us-google

erstreckt sich nicht nur auf feinere Nuancen der beobachteten Symptome und die Qualität der Ausfallserscheinungen, sondern selbst auf die Grundfrage, ob überhaupt jemals eine vollständige und dauernde Taubheit durch Rindenexstirpationen zu erreichen sei, sowie namentlich auf die Ausdehnung der Hörsphäre.

Die Resultate Ferriers wurden u. a. von Schäfer und Horsley angezweifelt, und auch Monakow fand nach Abtragung beider Schläfenlappen nur temporäre Taubheit. Letzterer schloß aus den einander widersprechenden Experimenten, „daß das Gebiet im Kortex, in welchem die Schallreize zu Gehörseindrücken verarbeitet und als solche erweckt werden, weit über die sogenannte Hörsphäre hinausgehe und daß es durch den operativen Eingriff nur im Sinne der Diaschisis geschädigt, d. h. temporär gehemmt werde."[1])

Allein der Begriff der Diaschisis kann keine Klarheit in die Widersprüche der Experimente bei den verschiedenen Forschern bringen. Monakow gesteht selbst ein, daß „diese widersprechenden Angaben der Autoren sich zum Teil durch die Schwierigkeiten erklären, Hunde auf den Umfang der Gehörstörung exakt zu prüfen". Ohne Zweifel kommt dazu die weitere Schwierigkeit, den experimentellen Eingriff am Gehirn selbst genau zu begrenzen und die in der Umgebung entstehenden, jede Operation begleitenden Störungen, wie Hämorrhagien usw., fernzuhalten. Wir begegnen hier wie bei der experimentellen Erforschung des Sehzentrums den gleichen Schwierigkeiten, welche auch dem gewissenhaftesten Forscher entgegentreten und seine Resultate in Frage stellen. Das Tierexperiment ist nicht imstande, das Problem der Ausdehnung oder der Funktion der Sinneszentren zu lösen, einfach aus dem Grunde, weil Tiere die an sie gerichteten Fragen nicht mit genügender Klarheit beantworten können. Der Ausgangspunkt der Experimente selbst ist verfehlt.

Mit vollem Recht kann ich hier einige Worte anführen, die ich schon 1892, betreffend die Experimentalforschung über das Sehzentrum, niederschrieb: „In der Tat ist während der letzten 20 Jahre so viel Scharfsinn, so viel Mühe, so viel Umsichtigkeit und Gewissenhaftigkeit auf diese Frage konzentriert worden, daß wir auf dem eingeschlagenen Wege kaum hoffen dürfen ans Ziel zu gelangen."[2]) Dieselbe Meinung findet 22 Jahre später bei Brodmann fast denselben Ausdruck, da er in bezug auf die experimentelle Forschung über die Hörsphäre sich folgendermaßen ausläßt: „Die widerspruchsvollen Angaben der verschiedenen Experimentatoren, namentlich auch hinsichtlich der Tatsachen sind schwer zu deuten und wohl auf verschiedene Umstände zurückzuführen. In der Hauptsache erklären sie sich durch die Schwierigkeit, Tiere exakt auf das Gehörvermögen zu prüfen."[3]) Für die weitere Geschichte der diesbezüglichen Forschung verweise ich auf Bechterew (Über die Gehörzentra der Hirnrinde, Arch. f. Anat. u. Phys., Phys. Abt., Supplementband 1899) sowie auf Brodmanns und Monakows Arbeiten (1914).

---

[1]) Die Lokalisation im Großhirn. 1914, S. 803.
[2]) Pathologie des Gehirns, II, S. 262.
[3]) Brodmann, Physiologie des Gehirns. 1914, S. 236.

Digitized by Google
Original from THE OHIO STATE UNIVERSITY
Generated on 2018-07-27 13:42 GMT / http://hdl.handle.net/2027/osu.32435056932478
Public Domain in the United States, Google-digitized / http://www.hathitrust.org/access_use#pd-us-google

Besseren Erfolg und sicherere Resultate erlangte die Forschung, als sie auf die Verhältnisse beim Menschen Rücksicht nahm. Dabei brachten sowohl die anatomische wie die Degenerationsmethode die Frage ihrer Lösung näher.

2. Die myelogenetische Methode.

Klarheit betreffs der Lage und der Umgrenzung der primären Hörsphäre brachte zuerst Flechsig durch seine epochemachenden myelogenetischen Untersuchungen.

In seinen ersten Mitteilungen[1]) lokalisierte er die „Hörsphäre im hintersten Teil der Schläfenwindung", aber schon 1895 finden wir folgende, auf neue Beobachtungen gegründete Äußerung: „Die Hörsphäre, soweit man sie durch Verfolgung der aus dem inneren Kniehöcker und der ‚direkten akustischen Rindenbahn' der lateralen Schleife hervorgehenden Stabkranzbündel als solche erkennen kann, liegt ganz vorwiegend in den Gyri transversi des Schläfenlappens, besonders im vorderen. Sie ist also zum größten Teil in der Wand der Fossa Sylvii verborgen und erreicht in der ersten Schläfenwindung die Oberfläche nur entsprechend dem Teil, welcher unmittelbar an die Gyri transversi sich anschließt (mittleres Drittel); das vordere und hintere Drittel scheinen Kollateralgebiete zu sein."[2])

Einen Schritt weiter kam Flechsig myelogenetisch in seiner Schrift: Die Lokalisation der geistigen Vorgänge (1896, S. 42): „Noch schärfer läßt sich aber an etwa zweimonatlichen Kindern Lage und Umfang der Hörsphäre erkennen durch den Umstand, daß die Strahlung des inneren Kniehöckers weit früher als alle anderen Faserzüge des Schläfenlappens Markscheiden erhält. Hieraus ergibt sich nun, daß es die beiden bisher nur wenig gewürdigten Querwindungen des Schläfenlappens sind, welche die Hörsphäre bilden, besonders die vordere Querwindung."

1908 entwickelte Flechsig diese seine Anschauungen weiter[3]): „Der Zusammenhang (der zuerst markhaltigen Fasern) mit dem inneren Kniehöcker wird hierdurch allerdings nicht streng bewiesen, sondern nur wahrscheinlich gemacht. Nimmt man diesen Zusammenhang an, so wird man auch nur die Ausbreitungszone dieser „primären Hörstrahlung" als primäre Hörsphäre betrachten dürfen. (Sind zwei Querwindungen vorhanden, so ist meist die vordere die Hörsphäre, gelegentlich auch beide.) Nur ein ganz geringer Teil der Fasern gelangt an die Außenfläche der ersten Schläfenwindung, unmittelbar neben der Querwindung. Die erste Schläfenwindung gehört deshalb, mit Ausnahme dieses kleinen, 1—2 qcm großen Stückes, nicht zur primären Hörsphäre. Hierin weiche ich von allen neueren Forschern ganz erheblich ab. Weder bei Monakow, noch bei Wernicke u. a. findet man einen Hinweis darauf, daß lediglich die temporale Querwindung die Hörsphäre darstellt — ausschließlich die Myelogenese gibt einen Fingerzeig."

Die diesbezüglichen Beobachtungen Flechsigs konnte später auch Monakow an eigenen Präparaten von 2—3wöchentlichen Kindergehirnen

[1]) Neurol. Centralbl. 1894, S. 674.
[2]) Neurol. Centralbl. 1895, S. 1122.
[3]) Neurol. Centralbl. 1908, S. 50ff.

Digitized by Google
Original from THE OHIO STATE UNIVERSITY
Generated on 2018-07-27 13:42 GMT / http://hdl.handle.net/2027/osu.32435056932478
Public Domain in the United States, Google-digitized / http://www.hathitrust.org/access_use#pd-us-google

bestätigen; er verlegt auch wie Flechsig die primordiale „myelogenetische Zone" in die Markpyramiden der Heschlschen Windungen sowie in die Rinde des lateralen hinteren Drittels von T_1. „Das bezügliche Markfeld," sagt Monakow, „ist durch zarte Projektionsbündel mit dem Corp. gen. int. dessen Zugehörigkeit zu den zentralen akustischen Zentren mittels der Degenerationsmethode längst nachgewiesen ist, verbunden. Dadurch wird ein wenn auch nur roher Zusammenhang zwischen der anatomischen Hörsphäre und den akustischen Bahnen sehr wahrscheinlich gemacht."[1])

„Eine exaktere myelogenetische Abgrenzung der Hörsphäre ist übrigens nach Monakow außerordentlich schwierig, weil durch die fortschreitende Markentwicklung die Grenzen fortgesetzt verschoben werden."[2])

Der Lehre Flechsigs schloß sich Quensel (1908) unbedingt an.

Schon 1898 war Siemerling durch eigene Studien nach der Flechsigschen Methode zu der Überzeugung gelangt, daß sich schon frühzeitig eine starke Markbildung im hinteren Abschnitte der T_1 mit den angrenzenden Querwindungen ausbildet.[3])

Monakow, der zwar die Beobachtungen von Flechsig soweit bestätigt, daß er an 2—3wöchentlichen Kinderhirnen die primordiale myelogenetische Zone der Hörstrahlung innerhalb der Markpyramiden der Heschlschen Windungen gefunden hat, weicht von ihm darin ab, daß er zu dieser Zone auch „die Rinde des lateralen Drittels von T_1" rechnet, eine Ansicht, die Flechsig auch früher geäußert hatte. Diese Zone wäre schon frühzeitig mit dem Corp. gen. int. und dadurch mit den peripheren akustischen Wegen verbunden.

Freilich will Flechsig neuerdings die Zone der primordialen Hörstrahlung auf die vordere Querwindung und höchstens auf ein sehr kleines angrenzendes Gebiet der Rinde von T_1 beschränken.

Der Unterschied zwischen diesen Verfassern ist in der Tat recht wichtig, ja von großer Tragweite, was Flechsig mit folgenden Worten charakterisiert: „Meine Lehre steht und fällt mit der Anerkennung meiner Hörstrahlung als einziger akustischer Leitung zur Rinde und dem Nachweis, daß diese Hörstrahlung sich im wesentlichen nur über die vordere Querwindung ausbreitet."[4])

Eben in diesem Punkte trennt sich Monakow von Flechsig grundsätzlich, indem er zur Erklärung der widersprechenden Resultate der Tierexperimente zwei zum Temporallappen leitende Bahnen als wahrscheinlich annimmt, von denen die eine durch den inneren Kniehöcker zur Rinde leitet und die andere vom hinteren Colliculus Corp. 4-gemini direkt zur Rinde, und indem er ferner behauptet, daß die letztere Bahn isoliert zerstört werden könne[5]).

Dem zuletzt zitierten Satz Flechsigs treten ferner 1910 C. u. O. Vogt[6]) entgegen. Sie erklären, daß die Strahlung des inneren Kniehöckers nicht nur

[1]) Lokalisation im Großhirn. 1914, S. 807.
[2]) Lokalisation im Großhirn. 1914, S. 809.
[3]) Berl. klin. Wochenschr. 1898, Nr. 47.
[4]) Neurol. Centralbl. 1908, S. 50ff.
[5]) Monakow, Lokalisation des Großhirns. S. 805.
[6]) M. et Mme O. Vogt, Nouvelle Contribution à l'étude de la myéloarchitecture de l'écorce cérébrale. XXe Congrès des médecins aliénistes et neurologistes de France. Bruxelles-Liège 1910.

Digitized by Google
Original from THE OHIO STATE UNIVERSITY
Generated on 2018-07-27 13:42 GMT / http://hdl.handle.net/2027/osu.32435056932478
Public Domain in the United States, Google-digitized / http://www.hathitrust.org/access_use#pd-us-google

in der (vorderen) Querwindung endigt. Die vordere Querwindung trete außerdem — wie es übrigens auch aus den von diesen Autoren 1902 veröffentlichten Tafeln (Neurobiologische Arbeiten, 1. Serie, 1. Band) hervorgeht — nicht in ihrer ganzen Ausdehnung auf einmal in das Stadium der Markreifung ein. Dabei beginne die Markreifung in den spätmarkreifen Abschnitten der vorderen Querwindung später als in gewissen Teilen von T_1. Ebenso bestände die vordere Querwindung aus verschiedenen myeloarchitektonischen Feldern.

Die Ergebnisse der myelogenetischen Methode wurden durch die der Degenerationsmethode vervollständigt.

Schon 1876 hatte Forel die Aufmerksamkeit auf die Tatsache gelenkt, daß beim blinden Maulwurf die Corp. genic. interna und die hinteren Colliculi Corp. 4-gemin. „so prächtig" entwickelt waren, während die Corp. genic. externa und die vorderen Colliculi atrophisch waren. Von dieser Zeit an wurden die Corp. gen. interna und die hinteren Colliculi als dem akustischen System angehörend betrachtet.

Monakow gelang es nun (1882—1888) durch Exstirpation der Munkschen Stelle *B* in der Temporalrinde eine sekundäre Degeneration des inneren Kniehöckers zu erzeugen. Daraus zieht Monakow den Schluß, daß „der Temporallappen sich in weitgehender Weise an dem Gehörakt beteiligt und daß in diesem die zentrale Vertretung des Acusticus stattfindet"; das, sagt er, „geht mit noch größerer Gewißheit als aus den experimentell-physiologischen aus den experimentell-anatomischen Operationsfolgen hervor"[1]). Und er schließt: „Wir sind auf Grund sowohl der physiologischen als der anatomischen Befunde berechtigt, in der Rinde des Temporallappens die Projektionszone der zentralen akustischen Bahnen zu sehen. Die engere Begrenzung dieser Zone wäre noch näher zu studieren." Noch 1905 scheint Monakow auf demselben Standpunkt zu stehen[2]).

Probst (16) sah beim Affen die Sehhügelfasern in T_1 einstrahlen, beim Hunde und bei der Katze in den hinteren unteren Abschnitt der vierten und dritten Außenwindung[3].)

3. Die klinische Lokalisation der Hörsphäre beim Menschen.

Erst spät wurden beim Menschen Hörstörungen durch Veränderungen im Großhirn bekannt. So schreibt 1879 Nothnagel in seiner bekannten „Topische Diagnostik der Hirnkrankheiten": „Ebenso wenig sind Fälle bekannt, in welchen wirkliche Taubheit bei Herden in Centrum ovale oder in der Hirnoberfläche festgestellt wäre." Und betreffs einseitiger Hörstörungen sagt er: „Einseitige Gehörstörungen gehören, abgesehen von den durch direkte Schädigung des Akustikusstammes bei basalen Läsionen bedingten, zu den größten Seltenheiten bei intrazerebralen Herden. Möglich, daß bei regelmäßiger Aufmerksamkeit darauf, an welcher es bisher offenbar gefehlt hat, ihr Vorkommen sich als häufiger erweisen würde. Genaue Sektionsbefunde, welche bewiesen, daß weiter

[1]) Gehirnpathologie. 1897, S. 206.
[2]) Gehirnpathologie. 1905.
[3]) Probst, Über die zentralen Sinnesbahnen. 1906. Wiener Sitzungsber. d. Akad. d. Wissensch. Math.-naturw. Klasse, Bd. CXV, Abt. III, März 1906, S. 53.

Digitized by Google
Original from THE OHIO STATE UNIVERSITY
Generated on 2018-07-27 13:42 GMT / http://hdl.handle.net/2027/osu.32435056932478
Public Domain in the United States, Google-digitized / http://www.hathitrust.org/access_use#pd-us-google

rindenwärts gelegene Herde (als die innere Kapsel) Taubheit erzeugt hätten, sind unseres Wissens nicht mitgeteilt."

Obschon die Ehre der Entdeckung der menschlichen Hörsphäre, wie schon erwähnt wurde, dem Chirurgen Ambroise Paré (1538) zukommt, so wird doch allgemein diese Entdeckung Wernicke zugeschrieben, der einen entsprechenden Fall 1883 in den „Fortschr. der Medizin" publizierte. In diesem Falle wurde bei einer früher normalhörigen Frau im Verlauf einer Gehirnkrankheit zuerst Schwerhörigkeit ohne merkbare Ohrenveränderungen beobachtet und später von Wernicke „eine zentrale Taubheit an beiden Ohren in striktem Sinne" festgestellt.

Die Sektion bestätigte die Diagnose. Eine luetische Geschwulst nahm sowohl rechts wie links T_1 und T_2 ein und hatte die zu diesen Windungen verlaufenden Hörstrahlungen zerstört (vgl. unten). Wernicke zog daraus den Schluß: „es kann demnach auch beim Menschen nunmehr mit aller Sicherheit ausgesprochen werden, daß die Schläfenlappen die zentralen Stätten des Gehörsinnes sind." Dies war gewissermaßen die erste, allerdings etwas grobe Lokalisation des Gehörzentrums. Wernicke selbst hatte schon 1874 in seinem bekannten Aufsatze über den „Aphasischen Symptomkomplex" betont, daß nur der Erweichungsherd uns Aufschluß über die lokalisierten Funktionen des Gehirns, d. h. über die Lokalisation der Sinne usw., verspricht.[1]) Im vorliegenden Falle waren große luetische Geschwülste vorhanden, die tief ins Mark eindrangen und welche deswegen nicht geeignet waren, eine genauere Lokalisation der Hörsphäre in der Rinde festzustellen.

Außerdem hatte schon 1870 Schiess-Gemuseus, wie Wernicke selbst erwähnt (S. 205), einen Fall mit gekreuzter vollständiger Taubheit bei einem Tumor beschrieben und später Hutin[2]) bei einer Erweichung des Schläfenlappens eine bedeutende Herabsetzung des Gehörs auf dem gekreuzten Ohre konstatiert. Es können also, außer Paré, diese beiden Ärzte doch mit Wernicke die Ehre der Entdeckung des Hörzentrums beim Menschen teilen, wenn auch in dem Falle von Schiess-Gemuseus die Taubheit „schon älteren Datums war."

Allerdings war in der Zeit der Wernickeschen Entdeckung (1883) die bilaterale Innervation der akustischen Bahn nicht sichergestellt, was auch Wernicke einräumt. Noch Ende der Achtziger waren sonst zerebrale Hörstörungen fast unbekannt. Ferrier klagt noch 1890 in Croonian lectures: „The occurrence of deafness from cerebral disease in man is unusual, owing to the extreme rarity of bilateral lesions affecting simultaneously both superior temporal gyri" (siehe unten die Fälle Shaw und Wernicke-Friedländer). Früher konnte er keine klinische Tatsache ausfindig machen, die mit Sicherheit den Nachweis einer Abschwächung oder eines gänzlichen Ausfalles des Gehörs nach einer Destruktion der Rinde geliefert hätte.

Auf Grund eines unten mitzuteilenden Falles kommt Mills 1891 zu folgendem Schlusse: „Destruction of the auditory areas of the two upper temporal convolutions (T_1, T_2) of both hemispheres is necessary to complete braindeafness. The retroinsular convolutions are anatomically and functioally closely related with subdivisions of T_1, the most posterior of these retro-

[1]) Aufsätze. S. 65.
[2]) Thèse, Paris 1877.

Digitized by Google
Original from THE OHIO STATE UNIVERSITY
Generated on 2018-07-27 13:42 GMT / http://hdl.handle.net/2027/osu.32435056932478
Public Domain in the United States, Google-digitized / http://www.hathitrust.org/access_use#pd-us-google

insular convolutions being continuous with the superior $^2/_3$ of T_1". Mills glaubt durch seinen Fall die genaue Lokalisation des Gehörzentrums nachgewiesen zu haben, aber ich werde in meiner Kritik des Falles zu zeigen suchen, daß dieser Schluß nicht ganz berechtigt war (s. unten).

Bechterew[1]) findet, daß „das Gebiet des Gehörzentrums bei dem Menschen seine Lage in der zweiten und ersten Schläfenwindung habe und im hinteren Teil der Insel." Diese Meinung behält Bechterew auch in seiner neueren Arbeit[2]) bei, indem er sagt: „Die klinischen Beobachtungen sprechen mit Bestimmtheit dafür, daß das Gehörzentrum beim Menschen in den Schläfenlappen zu verlegen ist, und zwar sind speziell die oberen Windungen dieses Hirnteiles mit akustischen Funktionen betraut."

Zu fast demselben Resultate kommt Déjerine, der hochverdiente, leider eben in diesen Tagen (März 1917) hingeschiedene französische Forscher auf dem Gebiete der Hirnklinik. Er schreibt: „D'après les quelques cas suivis d'autopsie observés chez l'homme, on peut conclure, que la surdité corticale permanente ne se rencontre que dans les cas bilaterales des lobes temporaux et en particulier de la partie moyenne de ces lobes. Nous disons la partie moyenne, car il est aujourd'hui bien démontré que la partie postérieure du lobe temporal n'a rien à voir avec la perception des sons proprement dite. La lésion en effet détermine les symptomes de la surdité verbale."[3]) — Noch am Ende des vorigen Jahrhunderts waren die klinischen Beobachtungen zu spärlich und besonders so schlecht beschrieben, daß sich eine genauere Umgrenzung des Hörzentrums kaum auf Grund klinisch-anatomischer Befunde feststellen ließe. Und noch 1897 und 1905 war Monakow, nach seiner Gehirnpathologie (s. oben) zu urteilen, nicht zu einer definitiven Ansicht gekommen. Erst 1914 schließt er sich der Flechsigschen Lehre von der Bedeutung der Querwindung an, wenn auch mit einer gewissen Reserve. Ich selbst hatte schon 1887 auf dem Kongreß der schwedischen Ärzte in Norrköping ausgesprochen: „Die rohe Empfindung entsteht an einer Stelle des Temporallappens; der hintere Teil der T_1 ist erzogen, die Perzeption der Klänge der Sprache aufzunehmen. Hier werden die Vorstellungen über die Bedeutung der Klänge gebildet, hier werden die Erinnerungen deponiert. Unsere Vorstellungen lagern sich nicht an denselben Stellen der Hirnrinde wie die unmittelbare Perzeption oder Empfindung."[4])

Im Jahre 1905 hielt ich sodann auf dem Psychologen-Kongreß in Rom, in Gegenwart mehrerer Spezialisten, wie Flechsig, Fano, Mingazzini u. a., den eingangs mitgeteilten Vortrag, der leider erst hier publiziert wird, und vertrat aus klinischen Gründen die Lokalisation des Hörzentrums im hinteren Abschnitt der Querwindung.

In demselben Jahre finden wir auch Campbell, auf Grund eigner gründlicher Untersuchungen, sich der Anschauung anschließen daß die Querwindung die eigentliche Hörwindung ist. Und dieselbe Meinung wird von Rosenberg[5]) auf Grund der Cytoarchitektonik ausgesprochen.

[1]) Über die Gehörzentra der Gehirnrinde. Arch. f. Anat. u. Physiol., Physiol. Abt., Suppl. 1899.
[2]) Funktionen des Nervensystems. 1911, Bd. III, S. 1864.
[3]) Anatomie du cerveau. II, p. 247.
[4]) Upsala Läkare-Förenings Förh. 1888.
[5]) Neurol. Centralbl. 1907, S. 685.

Digitized by Google
Original from THE OHIO STATE UNIVERSITY
Generated on 2018-07-27 13:42 GMT / http://hdl.handle.net/2027/osu.32435056932478
Public Domain in the United States, Google-digitized / http://www.hathitrust.org/access_use#pd-us-google

Flechsig nahm 1908 die von ihm schon früher (1894) behandelte Frage nochmals auf und entwickelte weitere Beweise für seine Behauptung, daß die Hörsphäre sich wesentlich auf die Querwindung begrenzt und sich nur wenig auf die angrenzende Rinde von T_1 ausdehnt. Im selben Jahre traten auch Quensel-Blosen für diese Auffassung ein. Brodmann, einer der jüngsten Forscher auf diesem Gebiete, drückt sich 1914 folgendermaßen aus:[1])

„Die klinischen Erfahrungen scheinen im allgemeinen die anatomischen und experimentellen zu bestätigen. — Eine genaue Abgrenzung desjenigen Anteils des Schläfenlappens, dessen Zerstörung eine bleibende kortikale Taubheit erzeugen muß und der daher als das eigentliche Hörzentrum zu gelten hat, ist jedoch bis heute noch nicht möglich. Es besteht aber die größte Wahrscheinlichkeit, daß die klinische Hörsphäre etwa dem mittleren und hinteren Teile der ersten Schläfenwindung entspricht, also annähernd der strukturellen Regiosupratemporalis[2]), wenn auch die Angaben der Autoren in dieser Hinsicht noch etwas auseinandergehen." . . . „Ob und inwieweit beim Menschen eine räumliche Trennung der eigentlichen Hörsphäre von der sensorischen Sprachzone durchzuführen ist, bleibt noch ganz unentschieden."

Dieser Meinung scheinen auch Anton, Pick und Strohmayer sich anzuschließen. Erst spät finden wir, daß Monakow sich der Flechsigschen Lehre von der Lokalisation des Hörzentrums in die Querwindung angeschlossen hat (s. unten).

Allerdings wollte Probst schon 1906 „zum ersten Male" erwiesen haben, daß die zentrale Hörbahn „durch den ventralen Abschnitt der inneren Kapsel zur temporalen Querwindung zieht, wo die Fasern in der Rinde endigen." „In der Rinde der T_1, T_2 und T_3 strahlt keine degenerierte Faser ein." Probst kommt auch zu dem Schluß, daß „die eigentliche Hörrinde sich über die ganze Querwindung erstreckt."

1907 legt Monakow die Resultate seiner klinischen Untersuchung über die Hörsphäre beim Menschen in „Ergebnisse der Physiologie" dar. Er fand in der Literatur zehn Fälle, die geeignet schienen, die Lokalisation der Hörsphäre zu bestimmen. In allen diesen war „die vollständige Taubheit evident", auch war der Zusammenhamg der Hörstörungen mit der Großhirnläsion zweifellos." Nach einer Analyse dieser Fälle kommt Monakow zum Schluß, daß „die Hörsphäre des Menschen in die hintere Hälfte von T_1 (auch Gyr. subangularis) in den Gyrus supramarginalis, angularis, T_2 T_3 und die hintere Inselrinde zu verlegen" ist.

In Monakows letzter großen Arbeit von 1914 finden sich mehrere, wie es mir scheint, nur schwer vereinbare Äußerungen über die Lage der Hörsphäre und das Hörzentrum, die hier wörtlich angeführt werden. So sagt Monakow Seite 811: „In der Literatur sind bis heute etwa 16 Fälle von kortikaler Taubheit mit Sektionsbefund niedergelegt. In sämtlichen Fällen handelte es sich um eine mit schwerer aphasischer Störung einhergehende Taubheit. (Unter diesen Fällen sind besonders anzuführen die Beobachtungen von usw. [zehn

[1]) Physiologie. 1914, S. 238.
[2]) Brodmann, ibid. Fig. 78.

Digitized by Google
Original from THE OHIO STATE UNIVERSITY
Generated on 2018-07-27 13:42 GMT / http://hdl.handle.net/2027/osu.32435056932478
Public Domain in the United States, Google-digitized / http://www.hathitrust.org/access_use#pd-us-google

Verfasser aufgerechnet]). Sämtliche Fälle stimmen in bezug auf die Lokalisation darin überein, daß die Querwindung und das kaudale Drittel von T_1 schwer gelitten hatten, bezw. mit untergegangen waren. Die Taubheit dokumentierte sich in den soeben erwähnten Fällen hauptsächlich deshalb als eine zentrale".

Seite 816: „In sämtlichen oben zitierten Fällen blieb die Taubheit bis zum Tode unverändert;" Seite 817: „Über die nähere Lokalisation der Herde wurden nicht in allen Fällen von kortikaler Taubheit ganz genaue Angaben gemacht. Sicher ist indessen, daß in sämtlichen Fällen die hintere Partie von T_1 und der Insel, sowie der Gyr. angularis, dann auch die unteren Temporalwindungen (unter Freilassung bald dieser, bald jener Windungspartie) beiderseits zerstört waren." — Also waren in diesen Fällen die Veränderungen viel umfassender als T_1 und Q. Die Ergebnisse der experimentellen Forschung faßt Monakow folgendermaßen zusammen: „Wenn wir das, was bis heute über die Bedeutung der Temporalrinde beim Tier (Hunde) experimentell ermittelt worden ist, kurz zusammenfassen, so dürfen wir in diesem Rindengebiete anatomisch eine Fläche betrachten, in welcher die Projektionsbündel aus dem Corp. gen. int., eventuell auch aus dem Corp. quadr. post. in besonders dichter Anzahl endigen" (das. S. 805).

Und nun kommt Monakow zu dem unerwarteten Resultate: „In der Temporalrinde (beim Menschen Pars. post. von T_1 und beide Heschlschen Windungen) muß zweifellos die Haupteingangspforte für die Schallreize gesucht werden. Wahrscheinlich gehen aber aus der nämlichen Rindenpartie Projektionsfasern auch noch zur Haube, dann zu den Augenmuskelkernen ab" (S. 805).

4. Veränderungen im Temporallappen bei Taubstummen.

Außer den oben angeführten klinisch-anatomischen Tatsachen haben verschiedene Forscher auch in den bei Taubstummen auftretenden sekundären Veränderungen der Hörrinde Anhaltspunkte für die Lokalisation des Hörzentrums gesucht.

Allein schon der Ausgangspunkt dieser Bestrebungen scheint unsicher zu sein. Wie ich vor Jahren (1890) bemerkt habe, atrophiert bei Zerstörung eines peripheren Sinnesorgans, z. B. des Auges, zwar seine intrazerebrale Bahn bis in die Rinde, aber die Atrophie beschränkt sich nicht auf diejenige Partie der Rinde, in der die Bahn ihre Endigung hat, sondern dehnt sich, wenn auch in leichterer Form, auf die große Rindenfläche, die irgendeine physiologische Verbindung mit dem zerstörten peripheren Organe hat, aus.

Daß dies der Fall ist, zeigt ein von mir in der Pathologie des Gehirns 1890 mitgeteilter Fall (Nr. 1, Norström), wo bei einem leprösen, seit etwa 50 Jahren blinden Manne eine ausgedehnte Atrophie des ganzen Hinterhauptlappens, ja selbst eines großen Teils des Gehirns beim Tode vorlag. Die Atrophie war zwar am ausgeprägtesten in der Rinde der Fissura calcarina, aber auch recht hervortretend in den übrigen Abschnitten des O-Lappens.

Durch die Zerstörung der Retina tritt eine Inaktivität im ganzen optischen Hirnapparat ein, die sich notwendigerweise durch eine, wenn auch nicht sehr ausgeprägte, so doch deutliche Atrophie kundgibt. Wenn man weiter bedenkt,

Digitized by Google
Original from THE OHIO STATE UNIVERSITY
Generated on 2018-07-27 13:42 GMT / http://hdl.handle.net/2027/osu.32435056932478
Public Domain in the United States, Google-digitized / http://www.hathitrust.org/access_use#pd-us-google

daß das Auge nicht unmittelbar mit der Sehrinde zusammenhängt, sondern nur mittelbar durch den äußeren Kniehöcker, und daß die Rindenzellen der Calcarina auch nicht mit den Kniehöckerzellen zusammenhängen, so wird es klar, daß die in der Calcarinarinde eintretende Atrophie in der Tat nur ein Ausdruck einer Inaktivität sein kann, und man versteht, daß auch diese keine sehr ausgeprägte ist. Infolgedessen wird der Unterschied zwischen der Atrophie der Rinde des Sehzentrums und der der übrigen Rinde keineswegs so auffallend, daß ihre Grenzen immer leicht zu bestimmen sind. Es ist mehr ein Gradunterschied als eine qualitative Differenz.

Ebenso muß sich auch die Atrophie in der Hörsphäre bei Taubstummen verhalten. Zudem ist erwiesen, daß bei dem Taubstummen oft Hörreste zurückbleiben. Es besteht deshalb in der Regel keine absolute Atrophie in der Hörleitung, und die Nervi acustici sind oft nur wenig atrophisch, obschon die Primäraffektion bei Taubstummen eine periphere war. Legt man alle diese Umstände zusammen, so ergibt sich, daß es den größten Schwierigkeiten begegnen muß, durch anatomische Untersuchung der Temporalrinde bei Taubstummen die exakte Umgrenzung des eigentlichen Hörzentrums zu bestimmen.

In der Tat haben die vorliegenden Untersuchungen kaum zu einem befriedigenden Resultat geführt. Die meisten Untersucher gingen von der Voraussetzung aus, daß das Hörzentrum in der ersten Temporalwindung lokalisiert sei. Sie beschränkten deshalb ihre anatomische Untersuchung auf diese Windung. Indessen ist es klar, daß nur eine sowohl die Temporalwindungen wie die Querwindungen umfassende Untersuchung durch einen Vergleich des Grades der Atrophie der verschiedenen Windungen entscheiden kann, wo die ausgeprägteste Atrophie sich findet. Da solche Untersuchungen nicht vorliegen, sind die mitgeteilten Ergebnisse nur von zweifelhaftem Wert. Dennoch sollen einige Resultate Platz finden.[1])

Die makroskopischen Angaben hierüber sind zahlreicher.

Schultze, Oppikofer und Politzer (7 Fälle) fanden den Temporallappen normal, dagegen fand Donaldson den *T*-Lappen klein, besonders links, und die Rinde dünn.

Schon Broadbent hatte bei einem Taubstummen eine Atrophie der T_1 beobachtet und Mills eine ähnliche Veränderung in T_1 und T_2 bei einem Fall von 30jähriger Taubheit. Zancla beobachtete, daß die Q bei einem Taubstummen undeutlich war, dagegen die Architektonik normal.

Mikroskopische Angaben liegen nur einige vor.

Droogleever Foortuyn fand in der Heschlschen Windung und in T_1 an vielen Stellen gar keine Riesenzellen und in der Brodmannschen Area 22 (T_1) eine bedeutende Zellverminderung in der Granularschicht.

Stromayer (18), nach welchem im Temporallappen „hauptsächlich in T_1, vielleicht auch in T_2, die zentrale Endstation des Akustikus zu suchen ist" und nach welchem „es wohl kaum jemals gelingen wird, selbst nicht durch die detaillierteste Statistik makroskopisch beobachteter Befunde in der mutmaßlichen Hörsphäre, dieselbe genau zu umgrenzen", fand bei einer genaueren

[1]) Vgl. Gans, Fol. Neuro-biolog. Bd. VI. S. 56.

Digitized by Google
Original from THE OHIO STATE UNIVERSITY
Generated on 2018-07-27 13:42 GMT / http://hdl.handle.net/2027/osu.32435056932478
Public Domain in the United States, Google-digitized / http://www.hathitrust.org/access_use#pd-us-google

Untersuchung der Temporalwindungen eines Taubstummen mit Vergleich mit normalen Gehirnen: 1. Schmalheit der beiderseitigen T_1; 2. beide Inseln sehr klein, besonders links; 3. T_2, T_3 sowie Uncus und G. hippocampi normal; 4. in T_1 alle Schichten verändert, besonders die vierte, wohin Stromayer die Endstation des Akustikus verlegt.

Stromayer schließt aus seiner Untersuchung folgendes: 1. Die mikroskopische Untersuchung der tauben Rinde unterstützt die bereits auf anderen Wegen gefundene Annahme der Hörsphäre in T_1. 2. T_2 ist am Hörakt nicht direkt, sondern nur assoziativ beteiligt. 3. Eine engere Umgrenzung eines Hörzentrums ist nicht statthaft, da die Endigungen des Schneckennerven in weitem Umfange über die bezeichnete Windung sich ausdehnen. 4. „Die hörenden Elemente der Schläfenrinde sind mit großer Wahrscheinlichkeit in der vierten Rindenschicht Hammarbergs zu finden."

Es scheint indessen, als ob Strohmayer nie an die Möglichkeit einer Lokalisation des Hörzentrums in der Heschlschen Windung gedacht hat. Wenigstens hat er keine mikroskopische Untersuchung dieser Windung mitgeteilt.

Brouwer endlich hat eine genaue Untersuchung der Heschlschen Windung bei einem Taubstummen vorgenommen und fand in derselben, wie Strohmayer in T_1, auffallende Veränderungen. Diese waren in den beiden ersten Windungen konstant und beschränkten sich auf die drei letzten Schichten. „Die innere Körnerschicht ist sehr verschmälert und hat viele Zellen verloren; die Schicht der subgranulären Pyramiden ist ganz verschwunden, die polymorphe Schicht ist ebenso verschmälert und hat nur wenige Zellen verschiedener Form und Größe übrig." Brouwer bemerkt dazu: „Die Bedeutung der Abweichungen in den Heschlschen Windungen kann noch nicht aufgeklärt werden; vielleicht ist es eine sekundäre Atrophie, vielleicht nur die Folge der Inaktivität."

Aus den angeführten Darstellungen scheint hervorzugehen, daß sich eine Atrophie bisweilen in T_1, bisweilen in Q vorfindet; ob sie aber in der einen oder der anderen überwiegend ist, kann man aus den Angaben nicht herauslesen, da Verfasser eine Vergleichung der T_1 und der Heschlschen Windung nicht vorgenommen hatten. Gemeinsam in den mikroskopischen Untersuchungen ist dagegen der Befund, daß die wichtigste Veränderung in der Schicht von T^1 und Q zu suchen ist, obwohl Veränderungen auch in den untersten Schichten bestehen. Da andere Untersuchungen in bezug auf das Sehzentrum, u. a. auch von mir als erstem, erwiesen haben, daß diese Schicht die den Lichtreiz empfangenden Zellen beherbergen dürfte, so scheint es auch wahrscheinlich, daß die analoge vierte Schicht in der Hörrinde die akustischen Reize durch den Akustikus empfängt und demnach bei Taubstummheit in erster Linie von Atrophie betroffen werden muß.

Campbell scheint (1905) der einzige gewesen zu sein, der eine befriedigendere Untersuchung der fraglichen Windungen gemacht hat. Sie betraf einen seit 40 Jahren tauben Mann. Campbell fand in Q „exquisite changes clearly concentrated in the Gyri of Heschl, although distributed to

Digitized by Google
Original from THE OHIO STATE UNIVERSITY
Generated on 2018-07-27 13:42 GMT / http://hdl.handle.net/2027/osu.32435056932478
Public Domain in the United States, Google-digitized / http://www.hathitrust.org/access_use#pd-us-google

certain degree and extent over the psychic field of cortex, and the posterior insula".

Von den vorliegenden Untersuchungen scheint demnach nur diejenige von Campbell einen bestimmten Fingerzeig in der Richtung zu geben, daß in *Q* die ausgeprägteste Rindenatrophie bei langjähriger Taubheit eintritt und daß demnach hier die intimste Verbindung des Akustikus mit der Rinde stattfindet. Campbell hat auch meine 25 Jahre früher mitgeteilte Beobachtung bestätigt, daß bei Verlust eines peripheren Sinnes sich die sekundäre Atrophie in der Rinde weit über die primäre Sinnesfläche ausdehnt und daß somit diese Atrophie als eine Inaktivitätsatrophie aufzufassen sei.

Fassen wir jetzt alles, was man zurzeit von der Lage, Umgrenzung und Funktion der Hörsphäre kennt, zusammen, so ergibt sich, daß hauptsächlich zwei verschiedene Anschauungen sich geltend gemacht haben. Alle stimmen bezüglich der Lokalisation der Hörsphäre im *T*-Lappen überein. Sowohl anatomische wie experimentelle Daten verlegen die Hörsphäre dorthin. Aber hinsichtlich der genaueren Lage innerhalb dieses Lappens gehen die Meinungen auseinander, und zwar in zwei Richtungen. Hervorragende Kliniker, wie Ferrier, welcher wohl die leitenden Ansichten in England vertritt, Dejerine, ein Repräsentant Frankreichs, die Italiener Seppilli und der berühmte Physiologe Luciani und endlich der Russe Bechterew — alle diese wie auch die experimentellen deutschen Forscher Munk, Hitzig sowie Brodmann und Wernicke verlegen das Hörzentrum in die hinteren Abschnitte der T_1 und T_2.

Andere verfechten mit Flechsig die Ansicht, daß das Hörzentrum auf die Querwindung, besonders die vordere, und vielleicht auch auf eine kleinere angrenzende Partie der oberen *T*-Windung (T_1) beschränkt ist. Dieser Meinung haben sich u. a. Quensel, Mills, Mott und Berger angeschlossen. Ich selbst habe 1905 dargelegt, daß meine klinische Erfahrung entschieden für die Flechsigsche Lehre spricht, und schon 1887 hatte ich ein von dem Wernickeschen Zentrum getrenntes Hörzentrum postuliert, in dem die primäre Hörperzeption stattfinde.

Monakow nimmt in der Frage eine Mittelstellung ein. In seinen früheren Schriften lokalisierte er, auf Grund experimenteller Ergebnisse, das Hörzentrum in den *T*-Lappen und die angrenzende Rinde, aber nach Flechsigs myelogenetischen Untersuchungen näherte er sich der Ansicht dieses Forschers, wenn auch nicht ohne eine gewisse Reserve (vgl. oben).

VI. Die Funktionen der Temporal- und besonders der Querwindungen.

Wenn es vorläufig als erwiesen angenommen wird, daß wir in der Querwindung das sogenannte Hörzentrum zu finden haben, so ist die zunächst zu lösende Frage, die physiologische Rolle des übrigen Temporallappens der Querwindung gegenüber: Hört man mit dieser oder jenem? In Anbetracht der widersprechenden Resultate der experimentellen Forschung ist es einleuchtend, daß dieses Problem wie das der Lage und Organisation der Sehsphäre nur

Digitized by Google
Original from THE OHIO STATE UNIVERSITY
Generated on 2018-07-27 13:42 GMT / http://hdl.handle.net/2027/osu.32435056932478
Public Domain in the United States, Google-digitized / http://www.hathitrust.org/access_use#pd-us-google

auf klinischem Wege gelöst werden kann. Die Physiologen scheinen selbst darüber einig zu sein, daß die experimentelle Methode zu große Schwierigkeiten für eine sichere Lösung bietet.

Ehe wir zu einer Analyse der klinischen Daten übergehen, sei die Frage erörtert: Was darf man unter Hörsphäre und Hörzentrum verstehen? Zurzeit werden die beiden Worte promiscue gebraucht. Aber ist das richtig? Sprachlich bezeichnet das Wort „Sphäre" den weiteren Begriff, das Wort „Zentrum" nur einen Teil eines größeren Gebietes. In bezug auf die Hörrinde wäre es wünschenswert, die beiden Termini auseinander zu halten (wie bei der Sehrinde) und mit Hörsphäre das größere Gebiet, mit Hörzentrum einen engeren Bezirk daraus zu bezeichnen.

In seinem Werk: Die Lokalisation im Großhirn wirft Monakow die Frage auf (S. 809): Was sollen wir uns eigentlich unter der Hörsphäre physiologisch vorstellen? Nachdem er in den vorangehenden Zeilen „die Schwierigkeit, beim Menschen eine Hörsphäre genauer abzugrenzen", hervorgehoben hat, antwortet er darauf: „Die Schwierigkeit liegt indessen weniger auf anatomischem als auf physiologischem Wege."

In der Tat ist es nötig, sich die beiden Ausdrücke Hörsphäre und Hörzentrum erst klar zu machen. Sie können anatomisch, physiologisch, pathologisch-anatomisch und klinisch definiert werden.

Mit Hörzentrum will ich dasjenige Gebiet der Hörrinde bezeichnen

1. wo anatomisch die Hörleitung mittels der Hörstrahlung in die Temporalrinde eintritt;

2. wo physiologisch die primäre Aufnahme (und wahrscheinlich auch die Transformation) der durch die akustischen Reize hervorgerufenen und zum Gehirn geleiteten akustischen Energien stattfindet und dessen Zerstörung taub macht, d. h. die Hörreize entweder auslöscht und vernichtet oder ihre Weiterbeförderung zu höheren Zentren verhindert;

3. wo pathologisch-anatomisch eine Degeneration nach Zerstörung des letzten Gliedes der Hörleitung (Hörstrahlung) eintritt oder dessen Zerstörung eine Degeneration dieser Hörstrahlung nach sich zieht;

4. wo klinisch beim Menschen der Hörreiz aufgenommen wird und dessen Integrität für das Hören notwendig ist.

Die klinische Definition fällt mit der physiologischen zusammen. Ich finde es nun zweckmäßig, mit „Hörsphäre" dasjenige größere Territorium zu bezeichnen, das in irgend einer Weise bei dem Hören mitwirkt, also sowohl dasjenige Gebiet, wo die von den Ohren kommenden akustischen Reize zuerst primär aufgenommen, sowie dasjenige, wo sie weiter verarbeitet werden. Die Hörsphäre umfaßt also sowohl das beschränktere Gebiet, das eigentliche Hörzentrum, sowie das erweiterte. In dieser Hörsphäre werden daher auch die akustischen Vorstellungen mehr elementarer Art gebildet und als elementare akustische Erinnerungen deponiert. Die Zerstörung dieser Rinde, mit Ausnahme des eigentlichen Hörzentrums, muß nicht zwingend eine Degeneration der primären Hörstrahlung mit sich führen, aber sie wird psychische Störungen höherer akustischer Wirksamkeit irgendeiner Art hervorrufen.

Digitized by Google
Original from THE OHIO STATE UNIVERSITY
Generated on 2018-07-27 13:42 GMT / http://hdl.handle.net/2027/osu.32435056932478
Public Domain in the United States, Google-digitized / http://www.hathitrust.org/access_use#pd-us-google

Es erhebt sich nun die Frage: Hört man mit dem „Hörzentrum"? Diese Frage mag überflüssig erscheinen, denn im Hörzentrum muß man wohl hören, wenn überhaupt irgendwo. Aber da das Hörzentrum eine sehr begrenzte Fläche ausmacht, was ich hier antizipiere, so ist es kaum denkbar, daß es ein in höherem Sinne psychisches Zentrum ist. Das Hören ist aber ein sehr komplizierter psychischer Akt, der notwendig eine psychisch-akustische und subjektive Auffassung zugleich in sich schließt. Daraus geht hervor, daß nicht in der kleinen Fläche der Querwindung die ganze und höchste Hörauffassung stattfinden darf. Wenn es ferner erwiesen ist, daß die Hörstrahlung in der Querwindung endet und also in diese die spezifisch-akustischen Reize — d. h. die entsprechende Energie — von den Cortischen Sinnesflächen aus zuerst überführt werden, so fragt man: was geht dabei in der Querwindung objektiv und subjektiv vor sich? Ist etwa diese kleine Fläche nur eine notwendige Primär- oder Durchgangsstation, von der der akustische Reiz zu höheren Zentren fortgeschafft wird, um dort aufgefaßt werden zu können?

Da die allgemeine Anschauung die ist, daß das Hören der Worte in T_1 und T_2 vor sich geht, so lassen sich folgende Fragen aufwerfen:

1. Nachdem der akustische Reiz in die Rinde der Querwindungen gelangt ist, was geschieht a) objektiv und b) subjektiv?

2. Wie werden Klänge usw. in der Querwindung aufgefaßt?

3. Dieselben Fragestellungen entstehen in bezug auf das Wernickesche Zentrum und den Rest der „Hörsphäre".

Dabei ist zu berücksichtigen, daß das Hören eine Wahrnehmung des Subjektes ist und nur bei wachem Zustande und bei genügender Intelligenz sich denken läßt.

In der Zeit, als Wernicke die Gehörsphäre in den Temporallappen lokalisierte, wußte man nicht, ob die Hörsphären bilateral oder unilateral innerviert sind. Die Experimente gaben damals keine entscheidende Antwort. Seitdem ist unser klinisches Wissen bedeutend fortgeschritten. Wir besitzen auch auf Grund anatomisch-histologischer Untersuchungen, namentlich von Monakow, Held, Ramon y Cajal, heute genaue Angaben über den Verlauf der akustischen zerebralen Wege. Wir wissen, daß diese Bahnen unvollständig gekreuzt sind, und finden darin eine Erklärung dafür, daß die Fälle von zerebraler einseitiger Taubheit so selten sind. Nur bei doppelseitiger Läsion der Hörbahn treten deutliche und so auffallende Hörstörungen auf, daß sie ohne besondere Aufmerksamkeit oder systematische Examination der Kranken erkannt werden. Im allgemeinen wird die Hörstörung bei einseitigen zerebralen Herden, welche die Gehörbahn treffen, bald ausgeglichen, indem wegen der bilateralen Innervation die nicht zerstörte Bahn bilateral „gebahnt" wird und für den Ausfall der anderen vikariierend eintritt.

Diese anatomische Tatsache hat durch klinische Beobachtungen vielfach Bestätigung gewonnen. Wiederholt sind auch in meiner Klinik Beobachtungen gemacht, wo ungeachtet der Zerstörung des einen Temporallappens das Gehör doch erhalten geblieben ist. Unmittelbar nach der Läsion des T-Lappens bemerkt man indes oft eine deutliche Herabsetzung des Gehörs auf dem der Läsion entgegengesetzten Ohre, aber bald tritt eine deutliche, bisweilen fast

Digitized by Google
Original from THE OHIO STATE UNIVERSITY
Generated on 2018-07-27 13:42 GMT / http://hdl.handle.net/2027/osu.32435056932478
Public Domain in the United States, Google-digitized / http://www.hathitrust.org/access_use#pd-us-google

vollständige Rückkehr der Hörschärfe ein, und oft wird diese so vollständig, daß auf den kleinen Unterschied kein Gewicht für die Diagnostik mehr zu legen ist.

Einige der unten zu beschreibenden Fälle sind Belege hierfür, und mein Fall Clara Nilsson gibt ein Beispiel, wie die Gehörschärfe nach einem Schlaganfall mit voller Kraft zurückkehrte. Bei ihr war fast der ganze rechte Temporallappen zerstört, aber die Hörschärfe war dessenungeachtet auf beiden Ohren scharf und fast gleich gut. Man könnte auch fragen, ob die Zerstörung fast einer ganzen Hemisphäre das Hören auf dem entgegengesetzten Ohre aufhebt. Jener Fall beantwortet auch diese Frage, indem außerdem ausgedehnte Zerstörung des rechten Stirnlappens und der Insel vorhanden war.

Noch ausgedehntere Zerstörungen zeigte ein von mir 1896 publizierter Fall[1]), wo fast die ganze rechte Hemisphäre von kleinen und großen Erweichungsherden so durchlöchert war, daß von der Rinde nur wenig übrig geblieben war.

Aus diesen beiden Fällen geht mit voller Sicherheit hervor, daß die rechte Hemisphäre zum scharfen Hören auf den beiden Ohren gar nicht nötig ist.

Wie oben dargelegt wurde, gelten zurzeit hauptsächlich zwei verschiedene Anschauungen betreffs der Lage und Ausdehnung des Gehörzentrums. Nach der einen begrenzt es sich hauptsächlich zur Querwindung, nach der anderen wird es von den hinteren Abschnitten der T_1 und T_2 gebildet. Um dieses Problem auf klinischem Wege zu lösen, wird es nötig, da auf bloß die Querwindung scharf begrenzte Läsionen nicht zu existieren scheinen und zugleich die vorhandenen Beschreibungen über die genaue Ausdehnung der Erweichungen im Temporallappen äußerst mangelhaft sind, per viam exclusionis vorzugehen. Zuerst ist die Frage aufzuwerfen, ob Zerstörungen der T_1 und T_2 von Taubheit in allen oder in den meisten Fällen begleitet werden, und dann zu untersuchen, ob Zerstörungen sowohl der erwähnten Temporalwindungen wie auch der Querwindungen Taubheit hervorrufen. In Anbetracht der bilateralen Innervation der Hörwege und der Hörstrahlung und folglich auch der Endstätte des Gehörs, d. h. des Hörzentrums, eignen sich jedoch fast ausschließlich die bilateralen Fälle zur Lösung dieser Aufgabe. Diese vereinfachen die Untersuchung und sichern in hohem Grade die Resultate.

Die Nichtbeachtung der bilateralen akustischen Innervation hat mancher Forscher zu unberechtigten Schlüssen geführt. So glaubte sich William Boyd[2]) in seinem Falle berechtigt, die genaue Lokalisation des Hörzentrums zu erschließen. Patient konnte sehr gut hören, und bei der Sektion fand sich eine Zyste im linken Schläfenlappen, durch die beide oberen Schläfenwindungen fast gänzlich zerstört waren, während die in der Fossa Sylvii gelegenen Heschlschen Windungen verschont geblieben waren. Verfasser zieht daraus den Schluß, daß, da die Hörkraft auf dem linken (soll wohl rechten heißen) Ohr nicht geschwächt war, dies darauf beruhe, daß die linken Querwindungen erhalten geblieben waren. Daß trotz fast totaler Zerstörung eines Temporal-

[1]) Pathologie des Gehirns. Bd. III, Fall 1.
[2]) Lancet, 1913, 14 June.

Digitized by Google
Original from THE OHIO STATE UNIVERSITY
Generated on 2018-07-27 13:42 GMT / http://hdl.handle.net/2027/osu.32435056932478
Public Domain in the United States, Google-digitized / http://www.hathitrust.org/access_use#pd-us-google

lappens die Hörschärfe dennoch nicht oder nur unmerklich auf dem gegenüberliegenden Ohr geschwächt wird, ist aber durch meinen Fall erwiesen.[1])

Ein zweites Beispiel eines solchen Entschlusses ergibt ein von Niessl von Mayendorf[2]) in einer Diskussion mitgeteilter Fall, wo ein 44jähriger Kutscher nach mehreren Anfällen an absoluter Wortstummheit usw., ohne Worttaubheit, litt und wo ein „großer, alter Erweichungsherd die ganze linke T_1 sowie deren Übergangsteil in den Scheitellappen sowie die P^2 in eine unebene Grube verwandelt" hatte. „Die Gyr. temporales profundi ragen mit normaler Wölbung aus dem Trümmerhaufen hervor." Nach dem Verfasser scheint der Fall „dafür zu sprechen, daß trotz vollständiger Zerstörung der T_1 bei Erhaltensein der beiden Querwindungen Worttaubheit fehlen kann. Die Verkümmerung der beiden Q an dem Gehirn der Taubstummen beweist, daß dieselben nicht nur die Zentralorgane des Hörens und der Wortwahrnehmung, sondern auch der Worterinnerung sind und daß die Rindenpartien, in welchen die zentralen Projektionen unserer Sprachorgane zu suchen sind, gleichzeitig Funktionen vorstehen müssen, die nichts mit der Sprache zu tun haben." Daß diese weitgehenden Schlüsse in bezug auf die Funktion der Q nicht begründet sind, bedarf keiner ausführlichen Darlegung. Das Vorhandensein des Worthörens, ungeachtet der Zerstörung der T_1, erklärt Verfasser durch die Funktion des erhaltenen Q, ohne zu berücksichtigen, daß die rechtsseitigen T_1 und T_2, vielleicht auch die erhaltene linksseitige T_2, möglicherweise die Funktion des Worthörens übernommen haben können. Und dann zieht er aus dem Verhalten der Querwindungen bei Taubstummen den ebenso unberechtigten Schluß, daß Q sowohl das Hören und die Wortwahrnehmung wie auch die Worterinnerung vermitteln, und findet auch darin eine Stütze seines kühnen Schlusses, daß die Q den erwähnten Funktionen dienen. Tatsächlich ist aber bei Taubstummen auch T_1 atrophisch.

Wann wird also Taubheit infolge krankhafter Prozesse in den Temporallappen hervorgerufen?

Ganz natürlich sind bilaterale homologe Zerstörungen beider akustischen Bahnen oder Zentren und dadurch verursachte Störungen des Gehörs eine große Seltenheit. Es ist daher sehr zu bedauern, daß die wenigen beobachteten Fälle nicht mit genügender Genauigkeit untersucht wurden, und dies gilt nicht nur für die klinische, sondern in noch höherem Grade für die postmortale Beschreibung. Sonst wäre das Problem der exakten Umgrenzung des Gehörzentrums längst gelöst. Unten habe ich die mir zugänglichen Fälle, welche für unsere Frage brauchbar erscheinen, zusammengestellt. Es sind nur wenige und leider nicht gut beobachtete; die Schlüsse sind infolgedessen auch nicht unangreifbar. Wegen der bilateralen Innervation der Zentren sind unilaterale Fälle nicht völlig beweisend und daher auch hier nicht angeführt. In dieser Frage muß jeder Fall für sich kritisch durchmustert werden. Hier und da findet man zwar in der Literatur solche Fälle zusammengestellt, aber ohne methodische Ordnung, und ohne daß der einzelne Fall für sich bewertet wurde. Flechsig erwähnt nur das Resultat seiner klinischen Gesamtbeobachtung,

[1]) Zitiert nach Neurol. Centralbl. 1914, S. 308.
[2]) Neurol. Centralbl. 1914, S. 199; Autorreferat.

Digitized by Google
Original from THE OHIO STATE UNIVERSITY
Generated on 2018-07-27 13:42 GMT / http://hdl.handle.net/2027/osu.32435056932478
Public Domain in the United States, Google-digitized / http://www.hathitrust.org/access_use#pd-us-google

führt aber nicht die speziellen Fälle an; seine Schlüsse lassen sich daher nicht kritisieren.

In der Kasuistik habe ich, der Kürze wegen, nur die für die Umgrenzung der Hörsphäre allernotwendigsten Symptome aufgenommen. Nicht ohne Grund kann man gegen meine Schlüsse den Einwand machen, daß ich gewissermaßen „Insula" mit „Querwindung" gleichstelle. Bei der mangelhaften Beschreibung des Gebietes der Querwindungen in den Sektionsprotokollen nahm ich an, daß „Insula zerstört" auch „Querwindung zerstört" bedeute und „Insula erhalten" auch als „Querwindung erhalten" zu deuten sei. Es ist zuzugeben, daß ein solcher Schluß nicht exakt ist. Wenn man aber bedenkt, daß gewöhnlich der ganze oder wenigstens ein großer Teil des Temporallappens und insbesondere die die Fissura Sylvii umgebende Rinde in großer Ausdehnung zerstört waren, so erscheint es berechtigt, aus der Angabe „Insula zerstört oder erhalten" den Schluß zu ziehen auf Erhaltensein oder Zerstörung der *Q*. Ich bin mir aber der Angreifbarkeit meiner Argumente wohl bewußt.

1. Fälle mit erhaltenen Querwindungen.

Fall 1. Luciani-Seppilli. Funktions-Lokalisation auf der Großhirnrinde. 1886. S. 182.

Frau, 50 J., leidet an Paraphasie, spricht Unverständliches (worttaub), aber hört bei Namenrufen Töne und Geräusche. Doppelseitige Sehstörungen. (Blind?) Tod wenige Tage nach der Aufnahme.

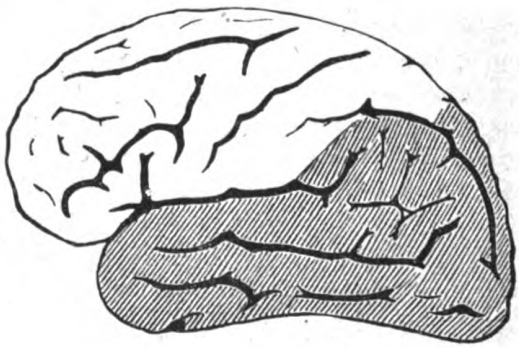

Fig. 13. Fall Luciani-Seppilli.

Sektion: Linke Hemisphäre: T_1, T_2, T_3, *P*-Lappen und der *O*-Lappen ist erweicht. „Die Erweichung betrifft fast nur die Rinden- und nur zum kleinsten Teil die Marksubstanz." Rechte Hemisphäre: „Ein alter, gelber Erweichungsherd auf T_1, T_2 und T_3 und eine erbsengroße Erweichungsstelle am Knie der inneren Kapsel." Von den Verhältnissen der Insel wird nicht gesprochen.

Epikrise: Ein für die Feststellung der Grenzen der Gehörfläche recht interessanter Fall, wenn man aus der dürftigen Beschreibung schließen darf, daß diese dessenungeachtet absolut exakt ist. Leider gibt die Beschreibung keine genaue Ausdehnung des Erweichungsherdes in dem rechten Schläfenlappen. Vorausgesetzt, daß auch die rechten Schläfenwindungen vollständig zerstört waren (es heißt: „ein alter, gelber Erweichungsherd auf den drei ersten Schläfenwindungen"), so könnte man schließen, daß die laterale Rinde der Schläfenwindungen nicht für das Hören notwendig ist.

Fall 2. Fürstner. Archiv f. Psychiatrie. 1875. Bd. 5. S. 301.

Frau, 61 J., Dement, aphasisch, nicht gelähmt. Exitus nach wenigen Tagen.

Digitized by Google
Original from THE OHIO STATE UNIVERSITY
Generated on 2018-07-27 13:42 GMT / http://hdl.handle.net/2027/osu.32435056932478
Public Domain in the United States, Google-digitized / http://www.hathitrust.org/access_use#pd-us-google

Sektion: Bilaterale oberflächliche Erkrankung der Rinde. Rechts war P^2 affiziert. „Ein weiterer Herd fand sich in der hinteren Partie der ersten Schläfenfurche." Links waren zerstört: P^2 (in großer Ausdehnung), T_1, T_2 (hintere Partien), O_1, O_2 (vordere Partie). Die O-Windung war sonst frei, „ebenso setzte der Erweichungsprozeß scharf an der Insel ab."

Epikrise: Obschon der Fall unvollständig beschrieben ist, so dürfte man doch mit Reserve folgendes anzunehmen berechtigt sein: Pat. war zwar worttaub, konnte jedoch hören (da es sonst ohne jede Berechtigung wäre, den Fall als Aphasie zu rubrizieren). Rechts war wohl die hintere Partie des T-Lappens, also T_1 und T_2 außer Funktion gesetzt, links ebenso, und zwar in großer Ausdehnung; dagegen war wenigstens links die Insula (Q) intakt. Unter diesen Voraussetzungen ergibt sich, daß die Gehörfläche nicht in den hinteren Partien von T_1 oder T_2, sondern wahrscheinlich in der Insularinde (Q) liegt.

Fall 3. Kahler und Pick. Beiträge zur Pathologie und pathologischen Anatomie des Nervensystems. 1879. S. 6.

Frau, 42 J., aphasisch, irre, „hört" wohl, aber versteht nicht, spricht unverständliche, unartikulierte Worte. „Gilt als taub." Starb $^1/_2$ Jahr später.

Sektion: Links: „Die Pia des T-Lappens gallertig, gelblich. Windungen des T-Lappens sehr weich und gallertig, das Gewebe erweicht. Die Grenze zwischen Rinde und Mark undeutlich." Rechts: „Sämtliche Schläfenwindungen, mit Ausnahme der basalen", erweicht, „die Affektion zumeist auf die Rindensubstanz beschränkt."

Epikrise. Wenn Verf., welcher eine nur scheinbare Taubheit anzunehmen geneigt ist, darin recht hat, so liegt hier ein entscheidender Beweis vor, daß das Gehörzentrum nicht in T_1 oder T_2 liegt. Leider fehlt jede Auskunft über die Insula. Dagegen sagt Verf.: „die Erweichung grenzt sich ziemlich scharf an der Fossa Sylvii gegen die Zentralwindungen ab." Vielleicht heißt das, daß die Insulargegend intakt war. Wenn dies zutrifft, so ist der Fall für die Umgrenzung der Gehörfläche wichtig.

Fall 4. Pick. Archiv f. Psychiatr. 1891. Bd. 23. S. 902.

Status: 3. 10. 1889. Frau, 27 J. Blödsinnig, murmelt Unverständliches. Worttaubheit und Seelenblindheit, Aphasie; auf Anrufe reagiert sie. Tod 12. 12. 1889.

Sektion: Die inneren Meningen haften etwas fester im Bereich der Temporallappen. Ihre Windungen stark abgeplattet, die Furchen verstrichen, die Konsistenz deutlich vermindert. — Im Mark und in der Rinde beider T-Lappen hochgradige Veränderungen. Beide erscheinen beträchtlich weicher, nahezu fluktuierend, auf dem Durchschnitte von feinlückiger Beschaffenheit. Die Veränderung ist nahezu ausschließlich auf den T-Lappen beschränkt, so daß sie sich nur sehr wenig auf die Insel fortsetzt. Links hingegen sind die genannten Veränderungen auf die Insula Reilii zu verfolgen.

Epikrise: In den klinischen Ausführungen wird nur an einer Stelle bemerkt, daß Pat. hören konnte. Da inzwischen der durch seine Exaktheit und seine scharfen Observationen wohlbekannte Autor A. Pick in der Epikrise das „Fehlen totaler Taubheit" (S. 907) hervorhebt, so wird der Fall in höchstem Grade wichtig, indem hier die beiden T-Lappen so tief verändert waren, daß man ihnen eine Gehörfunktion nicht mehr zuschreiben darf, und doch die Taubheit keine vollständige war. Gleichzeitig war die Insel zwar nur wenig links affiziert, rechts dagegen wohl nicht ergriffen.

Hieraus geht also hervor, daß die Hörfähigkeit nicht an den Temporallappen gebunden ist; dagegen erlaubt der Fall, diese in die Insula speziell die Q-Windung zu verlegen (!), natürlich unter der Voraussetzung, daß Pat. nicht absolut taub war.

Fall 5. Heilbronner. Über Asymbolie. Wernickes Psychiatrische Abhandlungen. Breslau 1897.

Fall II. Mann, 65 J. Insult. 2. 4. 1888. „Pat. ist durch akustische Eindrücke sehr wenig zu beeinflussen, doch wendet er sich mehrmals um, als laut neben ihm gepfiffen wird." Er versteht gar nichts. Er sieht. Artikulation ungestört. Seelenblind Erkennt jedoch Personen.

Digitized by Google
Original from THE OHIO STATE UNIVERSITY
Generated on 2018-07-27 13:42 GMT / http://hdl.handle.net/2027/osu.32435056932478
Public Domain in the United States, Google-digitized / http://www.hathitrust.org/access_use#pd-us-google

Sektion: 30. 4. 1888. Im Gehirn zwei ungefähr symmetrisch liegende, unter das Niveau eingesunkene Partien, welche sich jederseits etwa von der Querebene der hinteren Hälfte der Insel aus horizontal nach hinten bis zur Spitze des *O*-Lappens erstrecken. Beiderseits das hintere Ende der Insel und der erweichte Schläfenlappen von einander nicht zu trennen." Links: „Zerstört sind: das hintere Ende von T_1, die P^2 bis auf ein vorderes Rudiment, das ganze untere Scheitelläppchen und die Fortsetzung desselben bis 1 cm von der *O*-Spitze." „Ein Frontalschnitt durch das untere Scheitelläppchen zeigt, daß die Erweichung genau das untere Scheitelläppchen einnimmt." „Das Marklager des Hinterhorns erscheint in ziemlicher Breite erhalten." „Ein Frontalschnitt durch den Fuß der Insel erweist alles intakt bis auf Ödem." Rechts: „Zieht man eine Horizontale vom unteren Rande des Klappendeckels nach hinten, so bleibt der Herd vollständig unterhalb dieser Linie, im Gegenteil erstreckt sich die gesunde Substanz noch zum Teil darüber hinaus, wo sie dann unmerklich in die Erweichung übergeht. Mindestens die drei vordersten Inselwindungen sind vollständig intakt." Im Schläfenlappen: „das hintere Drittel des T_1, da, wo dieselbe zur Marginalwindung aufsteigt, vollständig zugrunde gegangen." T_2 zum größten Teil erweicht. Vollständig intakt sind: P^2, P^1, *C*-Windungen, T_5, T_4 und angrenzender Teil des T_2. Frontalschnitt durch das hintere Ende der Fissura Sylvii ergibt: das Mark des P_2 ist intakt wie sein Mark. Frontalschnitt durch das vordere Ende entsprechend dem Fuß der Insel, alles intakt.

Epikrise: Die T_1 und T_2 sind beiderseits zerstört, dagegen die *Q* gewiß intakt. Pat. hört, also kann die T_1 und T_2 das Hören nicht vermitteln, wohl aber die Querwindungen. Interessanter Fall.

Fall 6. Freund. Arch. f. Psychiatr. 1888/89. Bd. 20. S. 371.

Förster, 47 J. Krampfanfälle. Aphasie, Paraphasie, vergeßlich, unrein. 1885/86; schlechtes Sehvermögen, Analgesie. 15. 8. Reagiert in keiner Weise auf Fragen, aber ist nicht taub. Gesichtsausdruck stumpf und dement. Spricht Unartikuliertes. 16. 8. Taub ist er nicht. Asymbolie. Erkennt Buchstaben. 1. 9. Nachsprechen gelingt. Einzelne Worte verstand er. Schreibt seinen Namen. Kann lesen. Exitus 8. 9. 1886.

Sektion: Linker Schläfenlappen abnorm weich, zittert. Sein Stabkranz abnorm weich, besonders in vorderen Partien. T_1 in die Veränderung mit einbegriffen; diese nach oben in der Nähe des Scheitellappens allmählich abnehmend. Das Mark des *T*-Lappens zerfließlich, Rinde geschwollen, von der weißen Substanz schlecht abgesetzt. Mark erweicht, gelblich. Rechts: Stabkranz von guter Konsistenz. *T*-Lappen besonders an der Spitze und an der Oberfläche abnorm weich, beim Durchschnitt hyperämisch, graurötlich.

Epikrise: Verf. hebt die kolossale Erweichung des linken *T*-Lappens und besonders der linken T_1 hervor und findet darin die Erklärung der „totalen Worttaubheit". Unerklärlich scheint, daß Pat. noch 8 Tage vor dem Tode doch nachsprechen konnte. Bei der enormen Erweichung der beiden *T*-Lappen ist der Fall ein unzweideutiger Beweis, daß das Hörzentrum nicht in der lateralen Rinde der Schläfenlappen seinen Sitz hat. Da Pat. hören konnte, muß das Gehör durch die verschont gebliebenen *Q* vermittelt worden sein.

Fall 7. Pick. Arch. f. Psychiatr. 1891. Bd. 23. S. 909.

Anton, 24 J. 17. 1. Wiederholte Schlaganfälle. Kindisch. Macht den Eindruck eines Stocktauben, achtet auf Geräusche gar nicht. Gelingt es, die Aufmerksamkeit zu fixieren, dann zeigt es sich, daß er leises Rufen, Sprechen, Klingen der Glocke nicht, lautere Rufe, Klatschen, Glockenschall dagegen sicher perzipiert. „Ich höre gut, verstehe aber nicht, ich höre, wenn eine Fliege vorbeifliegt." „Schreien Sie nicht so mit mir", sagt er. Worttaub. Kein Verständnis für Melodien. Sprache vollkommen korrekt, Lautlesen korrekt, Verständnis für Geschriebenes und Gedrucktes vollkommen korrekt, Nachsprechen und Diktatschreiben fehlt vollkommen.

Sektion: Die oberen Teile beider Schläfenlappen eingesunken, viel weicher, gelblich. Links: „Hintere Hälfte des G. sphenoidalis primus sowie G. supramarginalis

Digitized by Google
Original from THE OHIO STATE UNIVERSITY
Generated on 2018-07-27 13:42 GMT / http://hdl.handle.net/2027/osu.32435056932478
Public Domain in the United States, Google-digitized / http://www.hathitrust.org/access_use#pd-us-google

wie rechts erweicht." „Insula Reilli intakt." Die Erweichung oberflächlich, greift nirgends auf die Capsula externa und die großen Ganglien über. Rechts: „T_1 und ziemlich große Teile der T_2, ferner die ganze Insula" und kleine umschriebene Stellen des *Ca* und F^3 „in eine strohgelbe, zähzerfließliche Masse verwandelt"; Rinde und Mark erweicht, so auch Claustrum und die äußere Kapsel und das äußere Glied des Linsenkerns.

Epikrise: Der interessante Fall beweist, daß die T_1 und T_2 gar nicht für die Hörfähigkeit nötig sind. Es bestand nur die linke Querwindung, welche also alles Gehörte vermittelte!

Fall 8. Déjerine-Sérieux. Comptes rendus de la Société de Biologie. 1897. 18. 12.

Dame, Surdité verbale et musicale, intégrité du langage intérieur. L'ouie, pendant longtemps intacte, s'altéra progressivement. Mors en mars 1895.

Sektion: Les lobes temporaux sont atrophiés des deux côtés. Leur atrophie est symétrique; microgyrie, très accentuée, et l'insula est à découvert. La lésion est exclusivement cellulaire.

Verf. ziehen aus dem Falle folgende Schlüsse: „Notre cas montre, que la surdité verbale pure siège dans le centre cortical de l'audition commune; il s'agit non pas d'une séparation du centre auditif commun d'avec le centre auditif des mots, mais bien d'un affaiblissement dans les fonctions du centre auditif commun." „Le centre verbal siège à la partie postérieure du lobe temporale gauche, le centre auditif commun est situé plus en avant."

Epikrise: In der Tat scheinen die Verf. hier zuerst zu behaupten, daß die beiden Zentren für Worttaubheit und für das Gehör zusammenfallen, dann aber sagen sie, daß das Zentrum für das Gehör mehr nach vorne liege; jedenfalls werden beide in T_1 verlegt. Die Veränderung scheint die Insel nicht umfaßt zu haben; darin finde ich die Erklärung für das Erhaltensein des Gehörs. Doch sind die Angaben nicht ganz klar, wie sich die Gehörfähigkeit unmittelbar vor dem Tode verhielt und auch nicht inwieweit die anatomischen Veränderungen auf die Insel ausgedehnt waren.

Fall 9. Bischoff Nr. 1. Arch. f. Psychiatrie. 1899. Bd. 32, S. 730.

Frau, 65 J. Verwirrt, vergeßlich, Hören intakt, worttaub, Nachsprechen möglich, Sprechen gestört, Lesen gut, Schreiben nach Diktat möglich; keine Seelenblindheit.

Fig. 14. Fall Bischoff.

Sektion: Beide Schläfenlappen „in toto erkrankt." Links sind „T_1, T_2, T_3 in ihrer ganzen Ausdehnung auf einen geringen Bruchteil ihrer normalen Größe zusammengeschrumpft." Insbesondere „die Markstrahlen und das Marklager des ganzen Schläfenlappens verschmälert und bestehen nur zum geringen Teil aus markhaltigen Nervenfasern." „Diese Atrophie des Marks reicht nirgends tiefer ins Hemisphärenmark." (Nach den Figg. 1—4, Taf. XXI sind die *Q* nicht geschädigt.) „Die Rinde enthält fast

Digitized by Google
Original from THE OHIO STATE UNIVERSITY
Generated on 2018-07-27 13:42 GMT / http://hdl.handle.net/2027/osu.32435056932478
Public Domain in the United States, Google-digitized / http://www.hathitrust.org/access_use#pd-us-google

gar keine gefärbten Nervenfasern." Die Hörstrahlung vom inneren Kniehöcker fast ganz verschwunden!? (nicht an den Figuren). Rechts ebenso Atrophie des Schläfenlappens, die nicht näher beschrieben ist; auch andere Veränderungen.

Epikrise: Pat. hörte und verstand einzelne einfache Fragen. Verf. bezeichnet den Fall als transkortikale Worttaubheit und sagt: „die Atrophie hatte wohl genügt, die komplizierte Funktion des Klangzentrums zu stören." Beiderseits sind die *Q*-Windungen erhalten geblieben, sowohl was die Rinde wie das Mark betrifft; das Mark und die Rinde der *T*-Lappen waren atrophisch.

Fall 10. Veraguth. D. Zeitschr. f. Nervenheilk. 1900. Bd. 17, S. 177.

Mann, 47 J. Sept. 1897. Schwungrad traf die Stirn. Hirnsymptome, transitorische Worttaubheit, hörte Geräusche (Uhr usw.). Später frei von Sprachstörung.

Sektion: 14. 3. 1899. Allgemeine Hirnatrophie. Links Atrophie in F^3, die durch seröse Flüssigkeit ersetzt ist. Defekt der Mitte der T_1. Rechts: Schmalheit der T_1 fällt auf. Corp. gen. int., hinterer Colliculus (links) ohne Veränderungen.

Epikrise: Man ist berechtigt, zu schließen, daß ein gewisser Grad von Atrophie der T_1 nicht von Taubheit begleitet sein muß. Da das Corp. gen. int. beiderseits unverändert war, so dürfte man berechtigt sein, das vorhandene Hörvermögen auf die Intaktheit der Querwindung zurückzuführen.

Fall 11. Seppilli. Revista Sperim. di Freniatria. 1884. Bd. 10, S. 97.

Donna G., 51 Anni. 4. 12. 1882. Percepiva benissimo i piu piccoli rumori. L'intelligenza non era completamente abolita. Vista normale, Sensibilità normale. 9. 3. Attacco apoplectiforme. Dopo tre giorni retornava quasi nelle condizioni di prima. Afasia, Sordità verbale. Mori 10. 5. 1883.

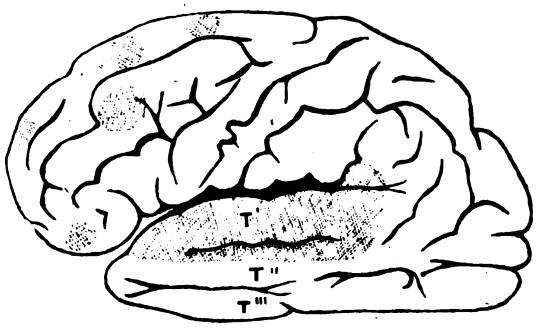

Fig. 15. Fall Seppilli.

Necroscopia: Lobo temporale sinistro è piu piccolo del destro. Regione circostanta alla scissura sylviana è piu depressa. Le meningi aderiscono a qualche punto della meta anteriore della F_1 e F_2 di ambedue gli hemisferi, a tutta intera T_1 e alla portione limitropa della T_2 sinistra. Adherenzia delle meningi all'isola di sinistra ed all' estrema punta del lobo temp. destra. F^3 sin. e intatta.

Epikrise: Gehör erhalten, gut. Bilaterale Erweichung der T_1 und T_2, sowie der *Q* links. Rechts scheint *Q* erhalten. T_1 und T_2 vermitteln also nicht das Gehör. Pat. hörte gewiß mit der erhalten gebliebenen rechten *Q*.

Fall 12. Quensel-Blosen. D. Zeitschr. f. Nervenheilk. 1908. Bd. 35, S. 93. 1911/12. Bd. 43, S. 93.

Mann, 46 J. Schlaganfälle, aphasisch, worttaub; verstand und sprach; hört recht gut! Tod 2 Monate nach dem letzten Anfalle.

Sektion: Bilaterale Veränderungen. Links: Herd in der Mitte von T_2 und wenig in T_1 (hintere Partie erhalten). Querwindung in ihrer äußeren Hälfte sehr schmal und atrophisch, die innere Partie, Wurzel, dagegen erhalten. Herd in *A* und *F*. Rechts: Großer Herd in T_1 und T_2 (vorderem Zweidrittel). Von T_1 ist nur der hinterste

Digitized by Google
Original from THE OHIO STATE UNIVERSITY
Generated on 2018-07-27 13:42 GMT / http://hdl.handle.net/2027/osu.32435056932478
Public Domain in the United States, Google-digitized / http://www.hathitrust.org/access_use#pd-us-google

Teil intakt. T_2 ist wesentlich erhalten, und zwar in Verbindung mit G. supramarginalis.

Epikrise: Beiderseits ist Wernickes Zentrum zerstört. Die Querwindungen beiderseits erhalten! Niemals zentrale Taubheit beobachtet! Verf. schließt, daß also „Wernickes Zentrum nicht den Hauptbestandteil der kortikalen Hörsphäre bilden kann", was ganz logisch und korrekt ist.

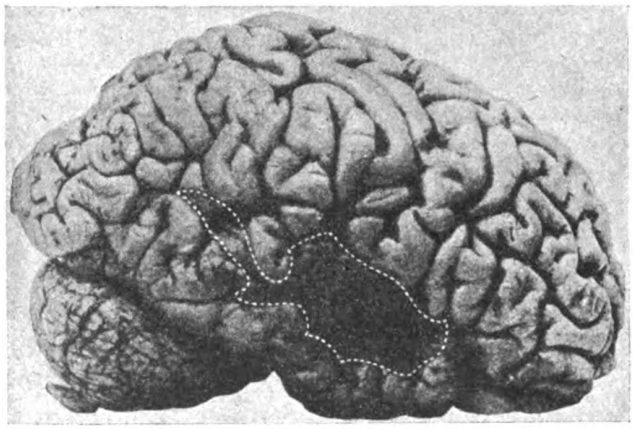

Fig. 16. Fall Quensel-Blosen Rechte Hemisphäre.

Fall 13. Henschen. S. oben und Taf. I—V.

Clara Nilsson, 54 J. 1901 und 1902 Schlaganfälle mit linksseitiger Lähmung und Worttaubheit. Psyche frei. Hörte gut. Musikalisch. (Weiteres s. oben.)

Sektion: Links die hinteren Abschnitte der T_1 und T_2 erweicht. Q-Windung im vordersten Abschnitte erweicht, im hinteren intakt. Rechts große Zerstörungen des Temporallappens sowie der Q-Windung und im Frontallappen.

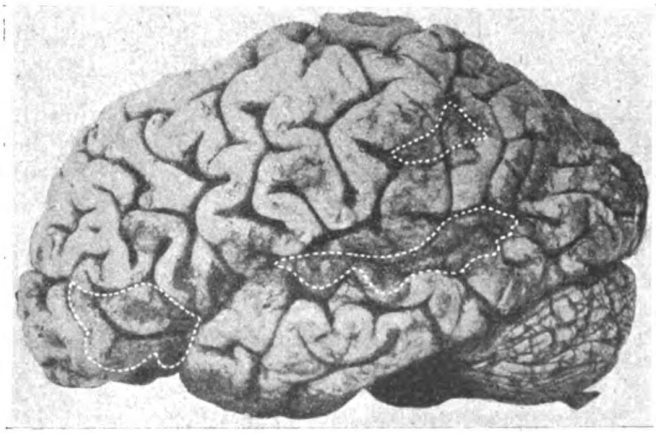

Fig. 17. Fall Quensel-Blosen. Linke Hemisphäre.

Epikrise (s. oben): Die T_1 und T_2 waren beiderseits erweicht, sowie Q rechts und der vorderste Abschnitt der linken Q und doch hörte Pat. gut. Also genügt der hintere Abschnitt der linken Querwindung, um gut zu hören! Intelligenz, ungeachtet der fast vollständigen Zerstörung des rechten T-Lappens und der linken T_1 und T_2, vortrefflich, aber perzeptive Worttaubheit.

Digitized by Google
Original from THE OHIO STATE UNIVERSITY
Generated on 2018-07-27 13:42 GMT / http://hdl.handle.net/2027/osu.32435056932478
Public Domain in the United States, Google-digitized / http://www.hathitrust.org/access_use#pd-us-google

Fall 14. Strohmayer. D. Zeitschr. f. Nervenheilk. 1901/02. Bd. 21, S. 371.

Arzt, 36 J. Lues. Krampfanfälle. 28. 5. 1901. Gedächtnisschwäche, Gehörhalluzinationen, worttaub, schwerhörig. 4. 7. Hört auf beiden Ohren die leisesten Geräusche: musikalische Töne, Uhrticken usw. Lesen, Schreiben und Schrift erhaltene Sprachverständnis, Nachsprechen, Diktatschreiben aufgehoben. Ende Juli Worttaubheit verschwunden. 14. 8. partielle Worttaubheit. Hört. Exitus 24. 8. 1901.

Fig. 18. Fall Quensel-Blosen. (Hälbe Verkleinerung).

Sektion: Links Herd im Thalamus. Rechts in der Pia über T_2 und T_3 ausgedehnter älterer Blutherd. Mikroskopisch. Diffuse-bilaterale chronische fibröse Meningitis mit Blutungen. Beiderseits in den drei Temporalwindungen tiefgreifende Veränderungen, besonders in linker T_2.

Epikrise: Trotz der ausgedehnten diffusen, tiefgreifenden Rindeveränderungen der drei Temporalwindungen hörte Pat. noch 10 Tage vor dem Exitus. Diese lateralen Rindeflächen können also kaum dem Gehör vorstehen. Leider gibt Verf. keine Beschreibung der Querwindungen; er behauptet, daß wir „in den Windungen T_1, T_2, T_3 mit Sicherheit die Endstationen des Schneckennerven zu suchen" haben und daß hier auch die sensorische Aphasie lokalisiert ist. Auffallend war der nicht fortgeschrittene psychische Verfall des Pat., wie in anderen ähnlichen Fällen. Vielleicht kommt es davon, daß der Prozeß sich erst in den allerletzten Tagen hochgradiger entwickelt hatte.

2. Analyse der Fälle mit erhaltenen Querwindungen.

Die 14 Fälle lassen sich in 3 Gruppen unterbringen.

A. Sehr herabgesetzte Intelligenz oder völlig dement.	Pat. reagieren eher auf starkes Anrufen; machen den Eindruck, inhaltlich zu hören.	Läsionen beiderseits sehr groß.
Fälle 1—6: Luciani-Seppilli, Fürstner, Kahler-Pick, Pick, Heilbronner, Freund.		
B. Mäßig herabgesetzte Intelligenz.	Hören recht gut oder gut.	Erweichungen groß od. Atrophien.
Fälle 7—11: Pick (Anton, 24 J.), Déjerine-Sérieux, Bischoff (Veraguth.), Seppilli (1884).		
C. Gute Intelligenz.	Hören vortrefflich.	Läsion sehr begrenzt.

Digitized by Google
Original from THE OHIO STATE UNIVERSITY
Generated on 2018-07-27 13:42 GMT / http://hdl.handle.net/2027/osu.32435056932478
Public Domain in the United States, Google-digitized / http://www.hathitrust.org/access_use#pd-us-google

Fälle 12 und 13: Quensel-Blosen, Henschen.

D. Anhang: Gute Intelligenz.	Hören gut.	Läsion mikroskopisch, wahrscheinlich hauptsächlich akuter Art.

Fall 14: Strohmeyer.

Die 3 Gruppen dürfen nicht als scharf voneinander abgegrenzt aufgefaßt werden, sind aber in mehrerer Hinsicht von großem Interesse. Wir werden zuerst das Hörvermögen im Verhältnis zu den Läsionen diskutieren und dabei 2 Fragen aufwerfen:

1. Dienen die Temporalwindungen, T_1 und T_2, in ihren hinteren Abschnitten zum Hören? Kann ein Mensch mit völlig zerstörter lateraler Rinde der T_1 und T_2 doch hören?

2. Wenn dies nicht der Fall ist, mit welchen Abschnitten der Temporallappen haben denn die Patienten die akustischen Reize aufgefaßt? Die Antwort auf beide Fragen ergibt sich aus folgender tabellarischer Übersicht der Fälle.

Fall	Hörfähigkeit	Pathologisch verändert waren	Erhalten waren
Gruppe A. 1. Luciani-Seppilli	Auf Namenruf und Fragen läßt Pat. erkennen, daß sie die gehörten Worte nicht versteht, obwohl sie für Töne und Geräusche nicht taub zu sein scheint (worttaub)	L. Rinde d. T_1, T_2 T_3 erweicht; R. T_1, T_2, T_3 völlig erweicht	Insulae und Querwindungen intakt?
Schluß: Der Fall entscheidet fast absolut, daß T_1 und T_2 nicht für das Hören notwendig sind.			
2. Fürstner	„Deutlich ausgeprägte Aphasie"	L. T_1, T_2; hintere Partien. — R. Herd in T_1	
Schluß: Beweisend, wenn die Worttaubheit auf Rindetaubheit beruhte.			
3. Kahler-Pick	Auf gestellte Fragen nickt sie hier und da mit dem Kopfe, ein Beweis, daß sie hört (von der Umgebung Taubheit angenommen)	L. T-Lappen gallertig erweicht; r. T-Lappen völlig erweicht	Q nicht erwähnt.
Schluß: Hört ohne T-Lappenrinde.			
4. Pick (27 J.)	Reagiert auf Anrufen; verstand nichts	Beide T-Lappen nahezu fluktuierend	Q links erhalten; Q rechts erweicht.
Schluß: Hört ungeachtet der Erweichung der T-Lappen; hört mit der erhaltenen linken Q.			
5. Heilbronner	Reagiert akustisch	L. hinterer Abschnitt der T_1 u. P^2 usw. erweicht; R. T_1 u. T_2 erweicht	Q links intakt; Q rechts intakt.
Schluß: Hört trotz Erweichung der T-Lappen; hört mit den erhaltenen Q.			
6. Freund	Reagiert akustisch	L. T_1 u. T_2 erweicht; R. T_1 erweicht	Insulae beiderseits intakt.
Schluß: Hört ungeachtet der bilateralen Erweichung der T_1; hört mit den erhaltenen Q.			
Gruppe B.			
7. Pick (Anton, 24 J.)	Hört „eine Fliege fliegen"	L. T_1, T_2 erweicht R. T_1, T_2 erweicht	Q intakt; Q erweicht
Schluß: Hört vortrefflich, ungeachtet der Erweichung beider T_1; hört mit der linken Q.			
8. Déjerine-Sérieux	L'ouie longtemps intacte	Microgyrie bilaterale Atrophie cellulaire	Insulae beiderseits intakt.

Schluß: Pat. hörte anfangs, dann fortschreitende Schwerhörigkeit, die Atrophie scheint älter und auf den T-Lappen begrenzt zu sein. Wenn der Fall so zu beurteilen ist, dann hörte Pat. trotz der tiefen Veränderungen in der Temporalrinde; hörte also wohl mit den Q.

Digitized by Google
Original from THE OHIO STATE UNIVERSITY
Generated on 2018-07-27 13:42 GMT / http://hdl.handle.net/2027/osu.32435056932478
Public Domain in the United States, Google-digitized / http://www.hathitrust.org/access_use#pd-us-google

Fall	Hörfähigkeit	Pathologisch verändert waren	Erhalten waren
9. Bischoff	Hören intakt	Atrophie der beiden T-Lappen	Q beiderseits intakt.

Schluß: Gutes Hören ungeachtet der Atrophie der beiden T-Lappen; hörte mit den nach den Figuren intakten Q.

10. Veraguth	Hörte gut; erst worttaub, später nicht einmal worttaub	Beide T_1 erweicht oder etwas atrophisch	Q nicht besonders erwähnt; gewiß normal!

Schluß: Hörte ungeachtet der (leichten?) Atrophie der T-Lappen; Fall zeigt doch, daß das Wortgehör mit einer gewissen Atrophie beider T_1 vereinlich ist.

11. Seppilli	Gehör vortrefflich; worttaub	T_1 und T_2 links, T_1 rechts erweicht	Q links adhärent; an Pia rechts wohl intakt.

Schluß: Trotz der Erweichung der beiden T_1 und T_2 hörte Pat. vortrefflich, wahrscheinlich mit der rechten Q.

Gruppe C.

12. Quensel-Blosen	Hört recht gut	L. Herd in der Mitte der T_1 u. T_2; r. großer Herd in T_1 und T_2	Q partiell beiderseits erhalten.

Schluß: Hört ungeachtet der bilateralen Erweichung der „Wernickeschen Zentren"; hört wohl mit den beiden Resten der Q.

13. Henschen	Hörte vortrefflich an beiden Ohren, Musiksinn	L. nur T_1 und T_2 erweicht; r. T-Lappen fast total destruiert	L. Q in hinteren Teilen erhalten; r. Q total destruiert

Schluß: Absoluter Beweis, daß die hinteren Teile der T_1 und T_2 nicht für das Hören notwendig sind; nur der hintere Abschnitt der Q war übrig; Pat. hörte trotzdem scharf, war aber worttaub.

Gruppe D. Anhang:

14. Strohmeyer	Hörte 10 Tage vor dem Tode	Bilaterale zumeist mikroskopische Veränderungen	Q nicht erwähnt.

Schluß: Fall weder positiv noch negativ beweisend, da sich die Veränderungen vielleicht erst in der allerletzten Zeit entwickelt haben. Der Fall spricht doch dafür, daß selbst ausgedehnte Veränderungen der T-Windungen nicht das Hören vertilgen.

Ehe ich auf die Frage, welche Abschnitte des Temporallappens beim Hören tätig sind, eingehe, soll zunächst die Beweiskraft der angeführten Fälle vom klinischen und anatomischen Gesichtspunkte näher diskutiert werden.

In klinischer Hinsicht erhebt sich die Frage: Besteht genügende Garantie, daß alle Patienten Gehörfähigkeit besaßen und in welchem Grade? Zweifellos ist der Beweis, daß wirklich Hörvermögen vorhanden war, in einigen Fällen recht schwach.

In Gruppe A (Fälle mit zweifelhafter Hörfähigkeit) zeigt der erste Fall (Luciani-Seppilli), daß die demente Patientin erst beim Zurufen erkennen läßt, daß sie nicht ganz taub war. Wie die Probe angestellt wurde, ist nicht näher angegeben. Immerhin hörte Patientin wahrscheinlich, da ein so einsichtsvoller Gelehrter wie Seppilli selbst die Beobachtung angestellt hat. Im zweiten Falle ist von Fürstner angegeben, daß Patientin worttaub war, aber bekanntlich finden sich in der Literatur recht oft Fälle, wo Rindentaubheit vorliegt, die als Worttaubheit rubriziert werden; in der Tat bieten diese Symptome der Worttaubheit, da ja Rindentaubheit auch Taubheit für Worte nach sich ziehen muß. Auf Fürstners Autorität hin habe ich trotz

Digitized by Google
Original from THE OHIO STATE UNIVERSITY
Generated on 2018-07-27 13:42 GMT / http://hdl.handle.net/2027/osu.32435056932478
Public Domain in the United States, Google-digitized / http://www.hathitrust.org/access_use#pd-us-google

Generated on 2018-07-27 13:42 GMT / http://hdl.handle.net/2027/osu.32435056932478
Public Domain in the United States, Google-digitized / http://www.hathitrust.org/access_use#pd-us-google

Veränderungen der Temporal-Lappen in den Fällen mit erhaltenen Querwindungen.

Fälle	Ausdehnung der Veränderungen	Erste Temporalwindung		Zweite Temporalwindung		Dritte Temporalwindung		Querwindung	
		Linke H.	Rechte H.	Linke H.	Rechte H.	Linke H.	Rechte H.	Linke H.	Rechte H.
1. Luciani-Seppilli	total	erweicht	erweicht	erweicht	erweicht	erweicht	erweicht	normal?	normal?
2. Fürstner	vordere $^1/_2$($^1/_3$) hintere $^1/_2$	normal erweicht	normal erweicht	normal part. erweicht	normal erweicht	normal normal	normal normal	normal? normal?	normal? normal?
3. Kahler-Pick	total	erweicht	erweicht	erweicht	erweicht	erweicht	erweicht	normal?	normal??
4. Pick (Frau 27 J.)	total	erweicht	erweicht	erweicht	erweicht	erweicht	erweicht	normal	part. erweicht
5. Heilbronner	total vordere $^1/_2$ hintere $^1/_2$	 normal erweicht	erweicht	 normal normal	erweicht	normal	normal	normal	normal
6. Freund	total (bes. vorne)	erweicht	erweicht	erweicht	erweicht	erweicht	erweicht	normal?	normal
7. Pick (Fall Anton)	total vordere $^1/_2$ hintere $^1/_2$	 normal erweicht	erweicht	 normal erweicht	erweicht	normal	normal	normal	erweicht
8. Déjerine-Sérieux	total	Mikrogyrie Atrophie	Mikrogyrie Atrophie	Mikrogyrie Atrophie	Mikrogyrie Atrophie	Mikrogyrie Atrophie	Mikrogyrie Atrophie	normal?	normal?
9. Bischoff	total	Atrophie	Atrophie	Atrophie	Atrophie	Atrophie	Atrophie	normal	normal
10. Veraguth	total partiell	 Mitte erweicht	leichte Atroph.	 Mitte erweicht	normal	normal	normal	normal?	normal?
11. Seppilli	total	erweicht	erweicht	vorderes $^1/_3$ erweicht	normal	normal	normal	erweicht	normal?
12. Quensel-Blosen	vorderer Teil hinterer Teil	normal Mitte erweicht	erweicht erweicht	normal erweicht	erweicht erweicht	normal normal	normal normal	normal normal	normal normal
13. Henschen	total vorderer Teil hinterer Teil	 normal erweicht	erweicht	 normal erweicht	erweicht	normal	normal	 erweicht normal	erweicht
14. Strohmeyer	diffuse	verändert	verändert	verändert	verändert	verändert	verändert	?	?

Digitized by Google
Original from THE OHIO STATE UNIVERSITY

solcher Bedenken den Fall als nur Worttaubheit, nicht als Rindentaubheit rubriziert. Dafür spricht, daß rechts ein Herd nur in der hinteren Partie der ersten Temporalfurche angetroffen wurde. Bei dieser Lokalisation ist es selbst nicht wahrscheinlich, daß die *Q* ergriffen waren. Nach Aussage Kahlers und Picks ist ihr Fall (dritter) als hörend rubriziert, obschon die Umgebung die Patientin als taub betrachtete. Ebenso verhielt es sich mit der nächsten Patientin Picks (vierter Fall). Sie reagierte auf Anrufen. Und dasselbe gilt vom fünften Fall Heilbronners; Patientin reagierte akustisch, wie auch Freunds Fall (Nr. 6).

In allen diesen Fällen war die akustische Reaktion so wenig auffallend, daß die Beobachter selbst unsicher waren, ob die Patienten wirklich hörten. Zweifellos hängt dies auch mit dem dementen Zustande zusammen. Auch fanden sich in beiden Temporallappen ausgedehnte Erweichungen, welche nicht ohne Belang für die Hörschärfe sein können, selbst wenn die erweichten Windungen nicht der Sitz des Hörzentrums sind oder die Hörreize dort unmittelbar ihre Endstätte finden. Davon wird unten gesprochen. Immerhin besteht die größte Wahrscheinlichkeit, daß alle Patienten der Gruppe A Hörvermögen besaßen, wenn auch in einzelnen ein gewisser Zweifel berechtigt ist.

Ein solcher gilt indes nicht bezüglich der zweiten Gruppe B. Picks Patient (Nr. 7) „hörte eine Fliege fliegen" nach eigener Aussage, und doch machte er den Eindruck eines Stocktauben, wegen seiner Unaufmerksamkeit in bezug auf das, was in seiner Umgebung vorging. Ich komme später auf diese Eigentümlichkeiten zurück. In Déjerine-Sérieux' Falle (Nr. 8) fand sich eine progressive, in Taubheit endende Schwerhörigkeit, aber beim Eintritt in das Hospital hörte Patient, und es unterliegt keinem Zweifel, daß schon damals eine fortgeschrittene Atrophie der beiden Temporallappen bestand. Daß indessen ein gewisser Grad von Atrophie dieser Lappen mit recht guter Hörschärfe vereinbar ist, zeigt der Fall Veraguth (Nr. 10), wo gute Hörschärfe vorhanden war. Auch in Bischoffs Falle (Nr. 9) war die Hörschärfe eine intakte; aber die Temporallappen im ganzen atrophisch. Doch waren hier, nach den Figuren zu urteilen, die *Q*-Windungen normal, was das vorhandene Hörvermögen genügend erklärt. In Anbetracht des Befundes im Veraguthschen Falle können die Fälle mit bilateraler Atrophie der Temporallappen überhaupt nicht als für unseren Zweck, d. h. als negative, strikte beweisend angeführt werden. Jedenfalls ist ihre lokalisatorische Beweiskraft gering. Dagegen hatten die betreffenden Patienten sicherlich eine recht gute Hörschärfe.

Die dritte Gruppe C enthält nur zwei Fälle, aber beide in der diskutierten Hinsicht absolut entscheidend; besonders gilt dies von meinem Fall (Nr. 12), der während 2 Jahren von mir beobachtet wurde. Die Patientin hatte eine vorzügliche Hörschärfe, war aber worttaub. Sie hatte auch für musikalische Klänge gute Hörschärfe und guten Sinn.

Schlußresultat. In einigen Fällen kann Zweifel entstehen, ob die betreffenden Patienten hörten, aber in den allermeisten waren die Beobachtungen positiv, vor allem in den zwei wichtigen Fällen Nr. 12 und 13 (wie auch in 14).

Digitized by Google
Original from THE OHIO STATE UNIVERSITY
Generated on 2018-07-27 13:42 GMT / http://hdl.handle.net/2027/osu.32435056932478
Public Domain in the United States, Google-digitized / http://www.hathitrust.org/access_use#pd-us-google

Statistik der anatomischen Verhältnisse in vorerwähnten Fällen.

Zerstört waren:

1. T_1 links: total in den Fällen 1, 3, 4, 6, 8, 9, 11, 14;
partiell: die hintere Hälfte in den Fällen 2, 5, 7, 13;
„ die mittlere Hälfte in den Fällen 10, 12;
T_1 rechts: total: in den Fällen 1, 3, 4, 5 (6), 7, 8, 9 (10), (11), 12, 13, 14;
partiell: die hintere Hälfte in Fall 2.
2. T_2 links: total: in den Fällen 1, 3, 4, (6), 8, 9, 14;
partiell: in den Fällen 2, 7, 10, (11), 12, 13 (immer die hintere Hälfte [1/3]);
T_2 rechts: total in den Fällen 1, 3, 4, 5, (6), 7, 8, 9, (12), 13, 14:
partiell in dem Falle 2.
3. T_3 links: total in den Fällen 1, 3, 4, 6, 8, 9, 14;
partiell in keinem Falle!
T_3 rechts: total in den Fällen 1, 3, 4, 6, 8, (9), 13, 14;
4. Q links: total in dem Falle 11;
partiell in dem Falle 13;
intakt in allen übrigen Fällen, doch fraglich in 1, 2, 3, 6, 8, 10.
Q rechts: total in den Fällen 7, 13;
partiell in dem Falle 4;
intakt in den Fällen 1, 2, 3, 5, 8, 9, 10, 11, 12; doch fraglich in 1, 2, 3, 8, 10.

Zusammenfassend läßt sich also bezüglich der anatomischen Befunde sagen, daß in allen Fällen der hintere Abschnitt der ersten Temporalwindung in größerem oder begrenztem Umfang erweicht war und zwar in großer Ausdehnung und bilateral. Nur im Falle 12 von Quensel-Blosen scheint der hinterste Abschnitt von T_1, die sogenannte Übergangswindung zwischen T_1 und dem Gyrus supramarginalis, intakt zu sein, denn beiderseits war er an der Oberfläche verschont, aber beiderseits war das sogenannte Wernickesche Zentrum zerstört, dagegen Q erhalten (Quensel).

Die positiven Beweise, daß das Hörzentrum nicht in T_1 liegt, sind also unwiderleglich erbracht; besonders gilt dies vom Wernickeschen Zentrum, welches in allen Fällen bei erhaltener Hörfähigkeit erweicht war.

Immerhin ist ein Einwand erlaubt bezüglich derjenigen Rindenfläche der ersten Temporalwindung, die sich gegen die Querwindung hinzieht. Es ist eine recht kleine Fläche. Aus den Beschreibungen geht nur ausnahmsweise hervor, ob auch diese Rinde ergriffen ist. In Quensel-Blosens Fall scheint sie erhalten zu sein. Auch in meinem Falle war es so; es ist also nicht ausgeschlossen, daß diese kleine Rindenfläche die akustischen Reize aufnimmt, wenigstens sind die klinischen Befunde in diesem Punkte, mangels eingehender anatomischer Beschreibungen, nicht entscheidend. Diesen Punkt werde ich unten diskutieren.

Der Schluß, daß das Wernickesche Zentrum in der ersten Temporalwindung nicht zum Hören erforderlich ist, ist mit dieser Reserve bindend und, wie ich hoffe, einmal für alle erbracht.

Ob weitere Teile von T_1 die Hörreize aufnehmen können, ist eine andere Frage. In der Mehrzahl der Fälle ist die Spitze des T_1-Lappens, die von anderen Gefäßen ernährt wird, von der Erweichung verschont geblieben. Wie aus den Tafeln ersichtlich, ist dies in den am besten beschriebenen Fällen 12 und 13 der Fall, aber auch in einigen anderen, wenigstens was die eine Hemisphäre betrifft. Aber bei einigen Kranken mit sehr wahrscheinlicher Hörfähigkeit, wie in den Fällen Kahler-Pick, Luciani-Seppilli und Pick

Digitized by Google
Original from THE OHIO STATE UNIVERSITY
Generated on 2018-07-27 13:42 GMT / http://hdl.handle.net/2027/osu.32435056932478
Public Domain in the United States, Google-digitized / http://www.hathitrust.org/access_use#pd-us-google

(Fall Frau, 27 Jahre), scheint die ganze Rinde beider Temporallappen beiderseits destruiert gewesen zu sein.

Weder die Mitte von T_1, wie Déjerine glaubt, noch die Spitze gehören demnach zum Hörzentrum; am allerwenigsten läßt sich das hintere Drittel der Windung mit dem Hörzentrum in Zusammenhang bringen.

Was die zweite Temporalwindung betrifft, so finden wir aus der Tabelle, daß sie in der linken Hemisphäre in 6 und in der rechten in nicht weniger als 11 Fällen, davon in mehreren an homologen Stellen beider Hemisphären, total erweicht oder atrophisch waren, und doch hörten die betreffenden Patienten. Diese Befunde erlauben den Schluß, daß T_2 nicht zum Gehörzentrum gehört, d. h. nicht für das Hören notwendig ist. Partielle Veränderungen sind nur in den Fällen beweiskräftig, in denen die Erweichungen der beiden Hemisphären homolog waren.

Die dritte Temporalwindung ist nicht so oft ergriffen wie T_1 und T_2, aber auch sie, soweit aus den mangelhaften Beschreibungen ersichtlich ist, zeigt sich in 4 Fällen von Erweichungen oder Atrophien bilateral eingenommen. Der Schluß scheint also berechtigt zu sein, wenn auch nicht mit derselben Sicherheit wie betreffs der anderen T-Windungen, daß T_3 gleichfalls nicht für das Hören notwendig ist.

Wir gelangen somit zu dem Ergebnis, daß weder die erste und zweite, noch die dritte Temporalwindung für das Hören akustischer Reize notwendig sind, und es fragt sich, ob nicht das Hören durch die Q-Windungen vermittelt wird, wie die Anatomie zu lehren scheint. Ist in unseren hörenden Fällen Q in einer oder in beiden Hemisphären nachweislich erhalten geblieben? Die anatomischen Beschreibungen gestatten leider in dieser Hinsicht keine absolute Gewißheit. Der Grund liegt darin, daß man bisher den Querwindungen zu geringe Bedeutung zuerkannt hat, indem allgemein angenommen wurde, daß das Hören durch die ersten Temporalwindungen vermittelt wird.

Immerhin finden sich unter den hier abgehandelten einige Fälle, die den absoluten Beweis darbieten, daß das Hören durch die Q-Windungen vermittelt wurde. Der beweiskräftigste davon ist ohne Zweifel mein Fall Nr. 13, weil nicht nur scharfe Hörfähigkeit bestand, sondern auch die anatomischen Verhältnisse nach dem Tode durch eine genaue mikroskopische Untersuchung hinreichend geklärt wurden.

In diesem Falle war der rechte Temporallappen fast vollständig in den ersten drei Windungen zerstört, links waren die ersten zwei Windungen in den hinteren Abschnitten in Rinde und Mark erweicht; dagegen war links die Q erhalten, mit Ausnahme ihrer Vereinigungsstelle mit T_1, und ihre Verbindung im hinteren Abschnitte mit der Hörstrahlung war unzweifelhaft normal, während die rechte Q ganz zugrunde gegangen war.

Auch im Falle 12, beobachtet von Quensel, dem Spezialforscher auf dem Gebiete der Aphasie und der Faserverbindungen im Gehirn, waren die Querwindungen erhalten geblieben, während die ersten zwei Temporalwindungen partiell an homologen Stellen, dem Wernickeschen Zentrum entsprechend,

Digitized by Google
Original from THE OHIO STATE UNIVERSITY
Generated on 2018-07-27 13:42 GMT / http://hdl.handle.net/2027/osu.32435056932478
Public Domain in the United States, Google-digitized / http://www.hathitrust.org/access_use#pd-us-google

erweicht waren. Verfasser zieht vorsichtigerweise nur den Schluß, daß die erwähnten Bezirke nicht das Hören vermitteln.

In den übrigen Fällen sind die Auskünfte über *Q* recht mangelhaft. Mehrfach fehlt jede genauere Beschreibung der Beschaffenheit des Grundes der Fossa Sylvii, aber aus Äußerungen in den Sektionsprotokollen über den Zustand der umgebenden Partien oder die Begrenzung der vorhandenen Erweichungen läßt sich mit einer gewissen Reserve auch über das Verhalten von *Q* eine wahrscheinliche Vermutung aussprechen. Dies gilt von den Fällen mit diffusen großen Erweichungen der ganzen Temporallappen (Nr. 1, 3, 5, 6, 8). Zudem könnte mit Recht die Frage erhoben werden, wie anders das Hören in jenen Fällen erklärt werden soll als durch die Funktion von *Q*, wenn man nicht bei Totalzerstörung der ersten drei Temporalwindungen die erhalten gebliebene Hörfähigkeit auf andere Teile, wie T^4 oder T^5 oder P^2 (Gyrus supramarginalis), zurückführen will. Es besteht aber zurzeit gar keine Wahrscheinlichkeit, daß die letztgenannten Windungen das Hören vermitteln.

Indessen liegt ein genau untersuchter Fall vor, Nr. 4 von Pick, in dem ausdrücklich angegeben ist, daß trotz der großen diffusen Erweichung der drei Temporalwindungen doch die linke *Q* intakt war, während die rechte partiell erweicht war. In einem zweiten Falle Picks (Nr. 7) waren die zwei ersten *T*-Windungen erweicht, die dritte nicht, und die rechte *Q* als erweicht angegeben, woraus wohl zu schließen ist, daß die linke zum mindesten nicht wesentlich ergriffen war. Endlich war im Falle 11 von Seppilli, in dem eine ausgedehnte Erweichung die ersten zwei *T*-Windungen ergriffen hatte, die linke *Q* als erweicht angegeben, woraus in Anbetracht der sonst genauen Beschreibung hervorgeht, daß die rechte, im Protokolle nicht besonders erwähnte, normal war. Er stammt aus einer Zeit, da niemand an die Möglichkeit dachte, das Hörzentrum in die *Q*-Windungen zu verlegen.

Nimmt man alle diese verschiedenartigen Tatsachen zusammen, so dürfte man wohl berechtigt sein, zu behaupten, daß die schon vorhandenen klinischen Tatsachen entschieden für die Annahme sprechen, daß nicht die ersten drei Temporalwindungen, sondern die Querwindungen die akustischen Reize empfangen und also das Hörzentrum, in dem gewöhnlichen Sinne gefaßt, darstellen.[1])

3. Fälle mit zerstörten Querwindungen.

Es bleibt noch übrig, nachzuweisen, daß die Zerstörung der *Q*-Windungen konstant mit Taubheit verbunden ist. Glücklicherweise finden sich Fälle, wo die *Q*-Windungen genügend beschrieben wurden und wo zugleich Taubheit mit völliger Exaktheit beobachtet wurde. Daneben gibt es einige Fälle, in denen zwar die Beschaffenheit der *Q*-Windungen nicht besonders erwähnt ist, aber wo die Wahrscheinlichkeit vorliegt, daß sie zerstört waren.

[1]) Der wichtigste Einwand gegen diese Annahme ist schon hervorgehoben, nämlich, daß die gegen die *Q*-Windungen zu liegende Rindenfläche von T^1 dabei eine Rolle spielen können, wofür auch Flechsigs Nachweis spricht, daß die frühzeitig myelinisierte Hörstrahlung ihre Fasern sowohl zu den *Q*-Windungen wie auch zu dieser Rinde sendet. Davon unten!

Digitized by Google
Original from THE OHIO STATE UNIVERSITY
Generated on 2018-07-27 13:42 GMT / http://hdl.handle.net/2027/osu.32435056932478
Public Domain in the United States, Google-digitized / http://www.hathitrust.org/access_use#pd-us-google

Fall 1. Marchand. Bull. et Mémoires, Soc. Anatom. Paris 1904, p. 473.

Femme, 15 ans. À l'age de 4 ans méningite, devint sourde et perdit la parole; epileptique. 29. 8. 1893. L'audition verbale complétement perdue, ainsi que la parole; ne comprend et ne se fait comprendre que par gestes. Intelligente. Morte 10. 4. 1904.

Section: Lésions symétriques, moins prononcées du côté gauche. Les ciconvolutions remplacées par des brides fibreuses, contenant un liquide gelatineux. Hémisphère gauche. L'atrophie porte sur toute T_1, T_2 à sa partie postérieure. H. droit. Les régions disparues ou atrophiées sont: le lobe temporal T_1, T_2, partie supérieure de T_3, la partie postérieure de la substance grise de l'insula, la partie antérieure de l'opercule pariétal.

Epikrise: Verf. schließt: „la déstruction des sphères auditives détermine chez les jeunes sujets non seulement la surdité mais également l'aphasie." Obschon es nicht ganz ausdrücklich vermerkt ist, daß die beiden Querwindungen ergriffen waren, sondern nur die rechte, scheint doch aus der Beschreibung hervorzugehen, daß, da die Veränderungen als bilateral angegeben werden, auch die linke Querwindung zerstört war. Ist dies der Fall, so läßt sich die angenommene Taubheit leicht erklären, sowie die komplette Worttaubheit. Leider fehlt eine exakte Untersuchung des Gehörs.

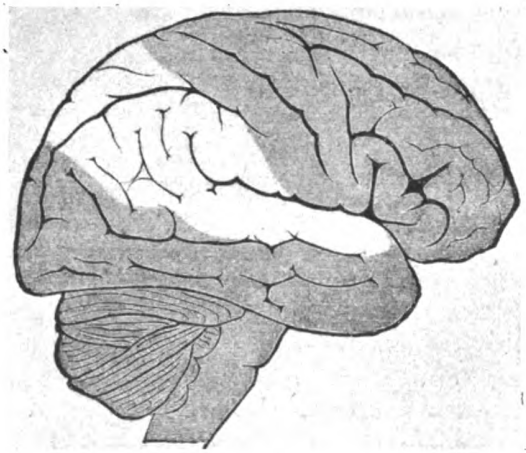

Fig. 19. Fall Shaw. Rechte Hemisphäre.

Fall 2. Shaw. Cit. in Ferriers Cerebral Localisation. 1890, p. 89.

Woman, aged 34, 2 months before apoplectic seizure, resulting in loss of speech and deafness.

Status: Perfecty deaf and blind. Speaks unintelligible words, excited, incoherent; subject to delusions. Fits. Died a year after admission.

Sektion: Complete atrophy of *A* and tempory-sphenoidal convolutions of both hemispheres. The grey matter of the atrophied regions had entirely disappeared, leaving the outer layer attached to the pia mater, with a cavity underneath, formed at the expense of the grey matter."

Epikrise: Dieser Fall wird irrtümlicherweise als ein Beleg für die Lokalisation des Gehörzentrums in den *T*-Lappen und T_1 aufgeführt, aber die einfachste Überlegung sagt, daß bei einer so ausgedehnten Zerstörung in den beiden Hemisphären von einer genauen Lokalisation in einem bestimmten Windungsbezirk keine Rede sein kann.

Fall 3. Heilbronner. Asymbolie, Wernickes Psych. Abhandl. 1897, Beob. 3.

Mann, 66 J. 1896. Rechtsseitige Lähmung seit 4 Jahren. Keine Reaktion auf akustische, optische und taktile Eindrücke. Vollständige motorische Aphasie; nur

Digitized by Google
Original from THE OHIO STATE UNIVERSITY
Generated on 2018-07-27 13:42 GMT / http://hdl.handle.net/2027/osu.32435056932478
Public Domain in the United States, Google-digitized / http://www.hathitrust.org/access_use#pd-us-google

Jammerlaute. „Sich selbst überlassen, nimmt der Kranke an den Vorgängen seiner Umgebung gar keinen Anteil." Optische Agnosie. Starb den 18. 6. 1896.

Sektion: Fast symmetrische Erweichungsherde in den *T*-Lappen, beiderseits. Links zerstört: der hintere Abschnitt von T_1 (wie rechts T_2), mittleres Drittel der *A*; das Mark von T_1 bis nahe zur Spitze. Rechts zerstört: T_2, von einer Linie $5^1/_2$ cm hinter der Schläfenlappenspitze; die obere Hälfte von T_3 in ihrem hinteren Abschnitte; das untere Drittel der *A* und die untere Kante der Übergangswindung. Der Herd geht in die Tiefe bis dicht an den Ventrikel heran.

Epikrise: Beim Fehlen genügender Aufschlüsse über die anatomischen Veränderungen ist der Fall für eine feinere Lokalisation nicht brauchbar. Die ausgedehnten Erweichungen des Marks, links bis nahe zur Spitze und rechts bis an die Ventrikelwand, können und haben wahrscheinlich auch die Heschlschen Windungen entweder unterminiert oder ihre Verbindungen mit zentralen Teilen unterbrochen. Ist dies der Fall, so wird dadurch die Taubheit genügend erklärt. Dies ist jedoch ungewiß.

Fall 4. Wernicke-Friedländer. Fortschritte d. Medizin. 1883. Bd. 1, S. 177. Frau, 43 J. Mit 18 Jahren Hirnanfälle. 1879 neue epileptische Anfälle.

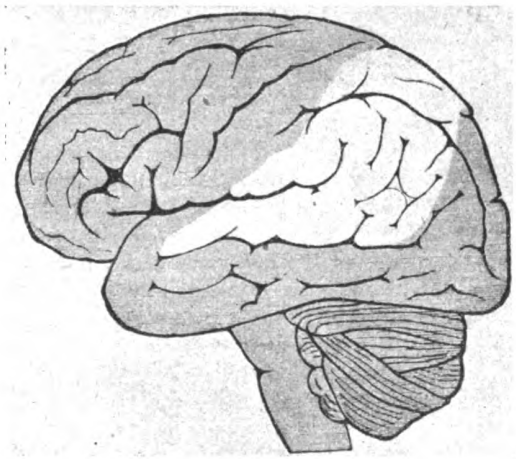

Fig. 20. Fall Shaw. Linke Hemisphäre.

Status im April 1880: Gehör; früher nicht schwerhörig, jetzt vollständig taub. 22. 6. Schlaganfall, aphasisch und rechtsseitig gelähmt. 4. 8. Sprache verwirrt. 10. 9. leichte Parese des linken Armes. 21. 10. 1880 Exitus.

Sektion: Dura mit den beiden Schläfenlappen fest verwachsen. Hirnsubstanz im Bereich der Adhärenzen erweicht, weiß und braun. Linke Hirnhälfte: T_1 und T_2 (die ganze Masse) etwa hinter der Mitte der Längenausdehnung, sowie ein benachbarter Teil des T_4 von einer Neubildung eingenommen, ebenso der Stabkranz des *T*-Lappens in seiner ganzen Ausdehnung. Nach vorn begrenzt sich die Veränderung auf die Substanz der T_1 und T_2, bis zur Grenze des vorderen und mittleren Drittels. Hier ist schon die Rinde und die Markleiste teils narbig, teils gelatinös erweicht. Rechte Hirnhälfte: „Nur der oberste und zugleich hintere, an P^2 angrenzende Bezirk des *T*-Lappens ergriffen. Die hauptsächlichste Veränderung nimmt der untere Teil von P^2 ein und erstreckt sich von hier entlang *A* bis über die vordere *O*-Furche in den *O*-Lappen. P^1 und T_2 normal. Durchschnitt: „Die Veränderung erreicht die Stelle des Marklagers, welche der Verschmelzung des Stabkranzes des *T*-Lappens mit dem des *P*-Lappens entspricht."

Epikrise: Wernicke schließt aus dem Falle folgendes: „Es lag also wirklich eine zentrale Taubheit in striktem Sinne vor." Obschon dieser Schluß berechtigt er-

Digitized by Google
Original from THE OHIO STATE UNIVERSITY
Generated on 2018-07-27 13:42 GMT / http://hdl.handle.net/2027/osu.32435056932478
Public Domain in the United States, Google-digitized / http://www.hathitrust.org/access_use#pd-us-google

scheint, so ist doch zu bemerken, daß die Erweichung in der rechten Hemisphäre sich tief in das Mark erstreckte und „den Stabkranz des Schläfenlappens in seinen Bereich zog", und zwar gerade an der Stelle des Marklagers, welche der Verschmelzung des Stabkranzes des *T*-Lappens entspricht, „und daß in der linken Hemisphäre ebenso der Stabkranz des *T*-Lappens in seiner ganzen Ausdehnung von der Neubildung eingenommen war." Der Fall gibt daher einen strikten Beweis für den weiteren Schluß

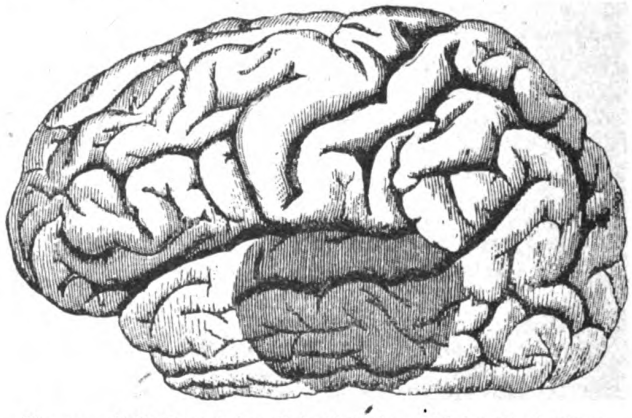

Fig. 21. Fall Wernicke-Friedländer. Linke Hemisphäre.

Wernickes, daß das Gehörzentrum in dem Schläfenlappen lokalisiert ist, nicht, indem die Neubildung rechts auch auf den Stabkranz übergegriffen hatte und links wenigstens so nahe demselben lag, daß sie auf ihre Leitungsfähigkeit eingewirkt haben konnte. Dies ist um so wahrscheinlicher, als gummöse Geschwülste nicht selten weit über ihre Grenzen hinaus schädigend wirken, teils durch Druck, teils durch chemische

Fig. 22. Fall Wernicke-Friedländer. Rechte Hemisphäre.

Veränderung des benachbarten Gewebes, wie man sich durch die mikroskopische Untersuchung überzeugen kann.

In bezug auf die Lokalisation des Gehörzentrums ist der Fall mangels einer detaillierten Beschreibung wenig entscheidend und gibt jedenfalls keine feinere Lokalisation an.

Fall 5. Anton. Archiv f. Psychol. 1899. Bd. 32, S. 106. (Fall III.)

Frau, 69 J. Verworren und worttaub, aphämisch, paraphasisch. Nicht wortblind oder agraphisch. Gehör: Pat. reagierte nie auf akustische Reize, wie Klatschen, Pfeifen, Schreien. Über diesen Anfall brachte sie niemals Klagen vor. Blieb gegen

Digitized by Google
Original from THE OHIO STATE UNIVERSITY
Generated on 2018-07-27 13:42 GMT / http://hdl.handle.net/2027/osu.32435056932478
Public Domain in the United States, Google-digitized / http://www.hathitrust.org/access_use#pd-us-google

ihren Defekt stets und vollkommen indifferent, war sich ihrer Taubheit nie bewußt. „Verhielt sich wie eine absolut Taube, welche früher niemals gehört hat.“ Starb an Bronchitis.

Sektion: Rechte Hemisphäre: „Am Schläfenlappen, unterhalb der Fissura Sylvii, von der Spitze dieses Lappens ist T_1 bis zum Gyrus marginalis in einen schmalen Saum verwandelt, der sich durch helle, gelbe Färbung abhebt und weich anfühlt. Diese Erweichung hat an der Schläfenspitze und am hinteren Drittel auch T_2 erfaßt.“ „Fast die ganze obere Fläche von T_2 nimmt an der Erweichung teil.“ „Ausstrahlungen der Bahnen des oberen Schläfenlappens außen von Ventrikeln vollkommen unterbrochen.“ Mikroskopisch: T_1 und T_2 bis in den P-Lappen erweicht, und zwar Rinde und Mark. „Fasersysteme, welche von diesen Windungen aus zu den basalen Ganglien und zum

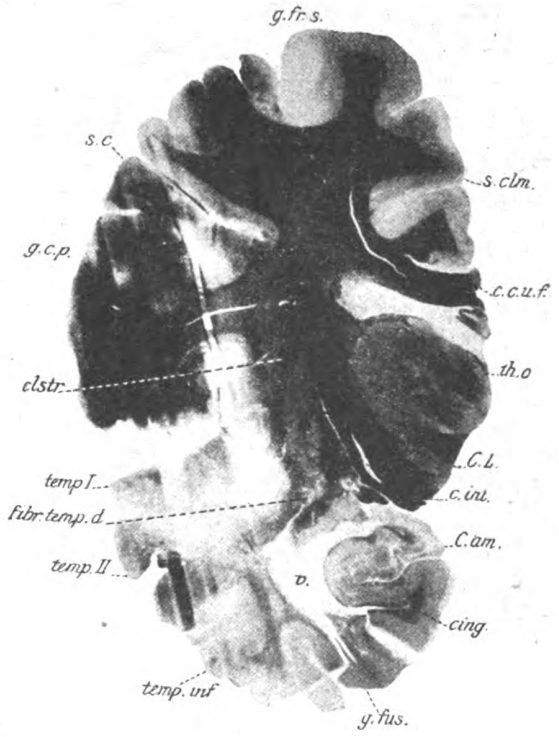

Fig. 23. Fall Anton (Hochrieser). Linke Hemisphäre. Frontalschnitt.

Hirnschenkel ziehen, waren fast gänzlich unterbrochen.“ (S. 114.) Ebenso waren die Verbindungen dieses Rindengebietes mit dem Thalamus opticus und mit dem Scheitellappen und den übrigen T-Windungen degeneriert. „T_3, T_4 und T_5, sowie die Insel „nicht versehrt“. Linke Hemisphäre bot „fast den gleichen Befund“. Also waren T_1 bis in den A und die obere Fläche von T_2 erweicht. Über die anatomischen Veränderungen der Insula finden sich nur ungenügende Aufschlüsse.

Epikrise: Pat. war absolut taub infolge der ausgedehnten Erweichung in beiden Schläfenlappen, wo T_1 und T_2 samt ihren zentralen Verbindungen zerstört waren. Soviel aus der Beschreibung und den Figuren ersichtlich ist, dürfte die Inselrinde nicht oder nur in geringer Ausdehnung geschädigt gewesen sein, aber ihre Verbindung mit zentralen Teilen war völlig aufgehoben. Man kann also in diesem Falle nicht von kortikaler, wohl aber von zerebraler Taubheit sprechen. Aber daneben ausgedehnte

Digitized by Google
Original from THE OHIO STATE UNIVERSITY
Generated on 2018-07-27 13:42 GMT / http://hdl.handle.net/2027/osu.32435056932478
Public Domain in the United States, Google-digitized / http://www.hathitrust.org/access_use#pd-us-google

Zerstörungen der Rinde und des Marks der T_1 und T_2, wodurch die akustischen Assoziationen und Funktionen hochgradig gestört waren. In Anbetracht der ausgedehnten Zerstörung der subkortikalen Verbindungen von T_1 und T_2 sowie der beiderseitigen Insularinde läßt sich eine genauere Lokalisation der Gehörfläche nicht feststellen. Der Fall ist in dieser Hinsicht nicht brauchbar.

Fall 6. Mills. Brain, Vol. 14, 1891, p. 468. „Lesions of T_1 accurately locating the auditory Centre." Univ. Med. Mag. Phil. 1890/92. Brain 1891 S. 468.

Woman, aged 46. „15 years before her death she had an apoplectic attack, which left her word-deaf, but not paralysed. Nine years before her death she had another more severe apoplexy, after which her deafness in creased for sounds as well as words until it was almost total."

Status August 24, 1891: „totally deaf." „somewhat intelligent expression." Died Aug. 28.

Section: Left hemisphere: T_1 remarcably small, except at its anterior extremity. Its posterior $^2/_3$ or $^3/_4$ have shrunken to a thin strip. The posterior $^1/_4$ of T_2 and T_1 presented a marked cavity — the remains of an old embolic softening. The retro-insular

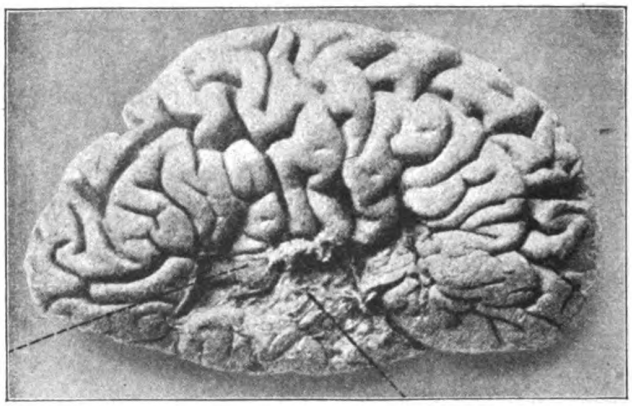

Fig. 24. Fall Mills. Rechte Hemisphäre. Hämorrhagische Zyste rechts in T_1 und T_2 sowie in der Querwindung. (Fig. cop. nach v. Monakow.)

(= *Ttr*) convolutions are two in number, and the posterior of the two is very small — the posterior retro-insular is continuous with the much-shrunken half of T_1. Right hemisphere: An old and very extensiv haemorrhagic cyst, which completely destroyed T_1, and almost completely: T_2, the island of Reil, retro-insular gyres etc. Auditory nerves atrophied.

Epikrise: Mills zieht aus dem Falle folgende Schlüsse:

1. The centre for word-hearing is situated in the hinder thirds of T_1 and T_2 — possibly restricted to T_2.
2. T_{3-5} take no part in cerebral audition.
3. The field for all auditory memories covers a much larger area than that for word-hearing.
4. Destruction of the auditory areas of the 2 upper temporal convolutions (T_1, T_2) of both hemispheres is necessary to complete brain deafness.
5. The retro-insular convolutions are anatomically and functionally closely related with subdivisions of T_1, the most posterior of these retro-insular convolutions being continuous with the posterior $^2/_3$ of T_1.

Mills hält die „generally admitted localisation of the auditory centre in T_1 and T_2" nicht als allgemein anerkannt, glaubt aber, daß diese Frage durch seinen Fall als entschieden betrachtet werden kann. Er macht dabei keinen Unterschied

Digitized by Google
Original from THE OHIO STATE UNIVERSITY
Generated on 2018-07-27 13:42 GMT / http://hdl.handle.net/2027/osu.32435056932478
Public Domain in the United States, Google-digitized / http://www.hathitrust.org/access_use#pd-us-google

zwischen den temporalen und den insularen Windungen, weder in anatomischer noch in funktioneller Hinsicht, eine Annahme, die jedoch ganz willkürlich und unbewiesen ist. Es geht aus seiner anatomischen Beschreibung direkt hervor, daß nicht nur die zwei oberen Temporalwindungen, sondern auch die insularen ergriffen waren. Unter solchen Umständen läßt sich aber denken, daß die vorhandene Taubheit ebensogut von den Veränderungen der Insularwindungen (*Q*) abhängt wie von den temporalen, wenn überhaupt diesen Windungen verschiedene Funktionen zugeschrieben werden. Überdies fehlt eine genauere anatomische Untersuchung über die Verbreitung der Erweichung in der Tiefe. Wie weit die Verbindungen der erweichten kortikalen Fläche oder überhaupt der Rinde des Schläfenlappens unterbrochen sind, davon macht Mills keine Mitteilung. Infolgedessen verliert der Fall seine beweisende Kraft in bezug auf die Begrenzung der kortikalen Gehörsphäre. Der Fall beweist also nicht einmal, daß eine kortikale Taubheit bei bilateraler Zerstörung der beiden obersten temporalen und insularen Windungen entsteht, und über die genauere Begrenzung der Gehörfläche innerhalb dieses Bezirkes gibt er erst recht keinerlei Aufschluß. Mills Behauptung, daß der Fall „should be ranked as conclusive in decision of the question of the auditory localisation", ist also kaum akzeptabel.

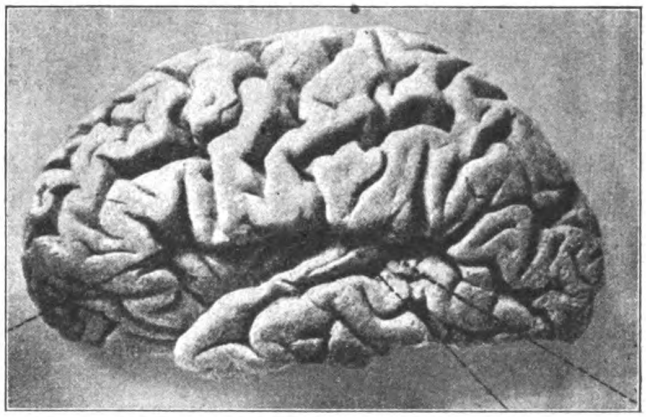

Fig. 25. Fall Mills (nach v. Monakow). Linke Hemisphäre.

Fall 7. Hans Berger. Monatsschr. f. Psychiatr. u. Neurol. 1911. Bd. XXIX. S. 439. Frau, 67 Jahre. Seit Sommer 1906 erkrankt, hörte damals; September 1907 Schlaganfall.

Status: 19. 2. 1908. Gegen Geräusche vollständig reaktionslos. Verstand Zeichen. Vom 21. 2. bis Exitus am 16. 3. war Pat. bewußtlos.

Sektion: Rechte Hemisphäre: Zerstörung des mittleren und hinteren Abschnittes von T_1 und der hinteren angrenzenden Teile von T_2, ferner von P_2 und A und F_3 und angrenzende *Ca*. Linke Hemisphäre: Zerstörung der mittleren und hinteren Abschnitte von T_1 und nach hinten zu auch der oberen Hälfte von T_2, sowie der P_1 und A.

Epikrise: Das Kardinalsymptom war die Taubheit, welche ja durch die großen bilateralen Erweichungen der T_1, T_2 und der Heschlschen Windungen — denn diese waren nach dem Texte nicht mehr auffindbar, was aus den Figuren kaum hervorgeht — leicht zu erklären ist.

Der Fall ähnelt in hohem Grade dem Mottschen und sein Wert tritt erst beim Vergleich mit allen anderen ähnlichen hervor; aber bei dieser Zusammenstellung ersieht man, daß die Taubheit erst durch die Erweichung der Heschlschen Windung genügend erklärt wird.

Digitized by Google
Original from THE OHIO STATE UNIVERSITY
Generated on 2018-07-27 13:42 GMT / http://hdl.handle.net/2027/osu.32435056932478
Public Domain in the United States, Google-digitized / http://www.hathitrust.org/access_use#pd-us-google

Berger zieht ganz vorsichtig aus dem Falle nur den einen Schluß, daß das Gehörzentrum innerhalb des erweichten Gebietes liegt, scheint aber geneigt, dieses Zentrum in die Heschlsche Windung zu verlegen. Er gibt selber zu, daß der „Fall nur im Verein mit anderen Beobachtungen zu einer Abgrenzung der kortikalen Hörsphäre beim Menschen beitragen kann".

Fig. 26. Fall Hans Berger.

Fall 8. Mott. Archives of Neurology. 1907. III. Woman, aged 25. She lost her hearing suddenly November 17 1895.

Status: 18. 3. 1897. Deaf; Aphasia. Can only say yes and no. Understands all written commands, can not write spontaneously. Can copy. Apparently some dementia, able to look after her self. Death June 3 1902.

Sektion: Left hemisphere: An old softening occupying the posterior third of T_1, a large portion of the hinder extremity of T_2, nearly all P_2 (G. supramarginalis) and A. Right hemisphere: Softening, involving the posterior third of T_1, including the Gyri of Heschl, the posterior part of T_2 and its annectant with the A, the posterior and inferior part of P_2 and its annectant with A.

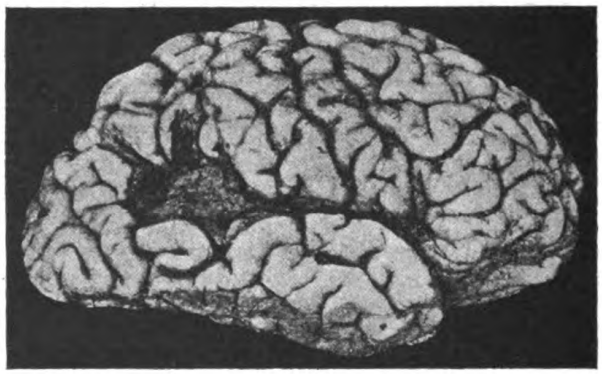

Fig. 27. Fall Mott. Rechte Hemisphäre. Die Läsion ist hauptsächlich beschränkt auf die kortikale Hörsphäre.

Epikrise: Mott schließt aus dem Befund: „I think it may be concluded that there was absolute deafness, and that this was due to destruction of the cortex on both sides corresponding to the region, in which auditory sensory-projection fibres terminate; viz: the posterior third of T_1, the transverse gyri of Heschl and the posterior part of T_2."

Dieser Schluß ist nur so weit berechtigt, daß das Gehörzentrum innerhalb des erweichten Gebietes oder wenigstens innerhalb des von dem erweichten Stabkranze

Digitized by Google
Original from THE OHIO STATE UNIVERSITY
Generated on 2018-07-27 13:42 GMT / http://hdl.handle.net/2027/osu.32435056932478
Public Domain in the United States, Google-digitized / http://www.hathitrust.org/access_use#pd-us-google

innervierten Gebietes liegt. Die Figuren zeigen nämlich, daß das Mark in recht großer Ausdehnung zerstört worden ist und also einem großen Gebiete entspricht. Erst durch Zusammenstellung mit anderen geeigneten Fällen gewinnt der Fall seine

Fig. 28. Fall Mott. Linke Hemisphäre. Kortikale Läsion. Nicht der ganze Gyrus angularis ist zerstört. Die Hemisphäre ist im Ganzen von oben nach unten geschrumpft.

große Bedeutung. Wir finden aus der Epikrise Motts, daß beiderseits die T_1, T_2 und Insularwindungen zerstört waren. Da nun Zerstörung nur von T_1 und T_2 keine Taubheit hervorruft, so muß im vorliegenden Falle diese durch die Erweichung der Insularwindungen verursacht sein.

Fig. 29. Fall Mott. Linke Hemisphäre. Horizontalschnitt.

Fig. 30. Fall Mott. Rechte Hemisphäre. Frontalschnitt.

Aus den Figuren geht nicht klar genug hervor, daß wirklich diese Windungen vollständig erweicht sind. In der rechten Hemisphäre, welche die Figuren vorstellen, scheinen nur die hintersten Insularwindungen zerstört zu sein, die vorderen verschont.

Digitized by Google
Original from THE OHIO STATE UNIVERSITY
Generated on 2018-07-27 13:42 GMT / http://hdl.handle.net/2027/osu.32435056932478
Public Domain in the United States, Google-digitized / http://www.hathitrust.org/access_use#pd-us-google

Also sind jene als der Sitz des Gehörzentrums anzusehen, wofür auch mein Fall kräftig spricht.

Wir gewinnen also durch den Mottschen Fall eine noch genauere Lokalisation als zuvor.

Fall 9. Pick. Arch. f. Psych. 1895. Bd. XXVIII. S. 43. Weib, 58 Jahre. Hemiplegisch. Februar 1899 worttaub.

Status: 3. 5. 1893. Taub, worttaub, paraphasisch. Reagiert nicht auf starke Geräusche. Erkennt vorgezeigte Gegenstände. Keine Wortblindheit oder Agraphie noch motorische Aphasie. 17. 6. In der Folgezeit wird sie wesentlich stumpfer, reagiert nicht auf vorgezeigte Gegenstände, küßt die Uhr. Exitus 26. 7.

Sektion: Im Bereiche beider Fossae Sylvii Erweichung. Rechter T-Lappen: Die Erweichung betrifft die Rinde der Insula und das Mark der *Ca* und *Cp*, das Claustrum usw. Linker T-Lappen: Erweicht sind T_1, P_2, A und die Insula.

Epikrise: Da die Taubheit vollständig war und dabei die beiden Insulae erweicht waren, dagegen T_1 nur links, so scheint der Schluß berechtigt zu sein, daß das Gehörzentrum sich bis auf die Rinde der Insula (Q) erstreckt. Denn wenn auch T_1 zum Gehörzentrum gehört, das ja bilateral wirkt, so hätte Pat. doch eine Spur von Gehörfähigkeit zurückbehalten.

Nur insofern besteht ein Zweifel in die Berechtigung dieses Schlusses, daß die Sektion vielleicht nicht mit der nötigen Genauigkeit ausgeführt wurde (vgl. das Original).

4. Analyse der Fälle mit zerstörten Querwindungen.

Diese Fälle können folgendermaßen gruppiert werden:

Gruppe A. Eine genaue Beschreibung der Querwindungen fehlt.

A. Erweichungen.

a) Große diffuse Erweichungen.

Fall 1. Marchand. Die Ausdehnung der Erweichungen ist sehr groß; die zerstörten Windungen T_1 und T_2 sind „remplacées par des brides fibreuses contenant un liquide gélatineux". Diese Beschaffenheit des Markes deutet auf eine diffuse Erweichung, und da die zerstörten Windungen den Q-Windungen unmittelbar benachbart sind, so liegt die Vermutung nahe, daß diese auch ergriffen sind. Das ist auch betreffs der rechten Seite ausdrücklich angegeben.

Fall 2. Shaw. Hier liegen in beiden Hemisphären symmetrische über eine enorme Rindenfläche von T_1 an bis über die Scheitellappen, also die hinteren Enden der Fossae Sylvii, ausgedehnte Erweichungen vor, welche also aller Wahrscheinlichkeit nach auch die unterliegenden Teile ergriffen haben, wenn es auch nicht speziell angegeben wurde.

b) Mehr begrenzte Erweichungen.

Fall 3. Heilbronner. Da links die große Erweichung das ganze Mark der T_1 einnahm und rechts die Erweichung bis dicht an den Ventrikel ging, so ist es nicht unwahrscheinlich, daß auch die Q-Windungen ergriffen waren. Doch ist dies nicht sicher. Der Fall ist demgemäß nicht beweisend.

B. Geschwülste.

Fall 4. Wernicke-Friedländer. Hier lagen zwei recht große, aber nicht symmetrische Geschwülste vor. Beide tangieren das hintere Ende der Fossa Sylvii in der unmittelbaren Nähe der Q-Windungen. Verf., welche das Hörzentrum in die erste Temporalwindung lokalisierten, gaben keine Beschreibung dieses Bezirks. Aber da es allgemein bekannt ist, daß Geschwülste nicht nur lokal zerstörend, sondern auch auf die Umgebung durch Druck, Ödem und Intoxikation einwirken, so ist es in hohem Grade wahrscheinlich, daß dadurch die Q-Windungen außer Funktion gesetzt, wenn auch nicht direkt zerstört worden waren.

Digitized by Google
Original from THE OHIO STATE UNIVERSITY
Generated on 2018-07-27 13:42 GMT / http://hdl.handle.net/2027/osu.32435056932478
Public Domain in the United States, Google-digitized / http://www.hathitrust.org/access_use#pd-us-google

Gruppe B. Die *Q*-Windungen sind als zerstört beschrieben.

a) Größere Erweichungen der Rinde und des Markes.

Fall 5. Anton. Da die Fasersysteme, welche von den betreffenden Windungen (T_1 und angrenzenden Windungen) aus zu den basalen Ganglien ziehen, fast gänzlich unterbrochen waren, und die Veränderungen bilateral waren, so sind entweder die Hörstrahlungen oder daneben auch die Querwindungen zerstört.

Fall 6. Mills. Hier sind die *Q*-Windungen als atrophisch oder zerstört beschrieben.

Fall 7. Hans Berger. Ebenso verhält es sich auch in diesem Falle.

b) Begrenzte Ausdehnung der Erweichungen.

Fall 8. Mott. Die *Q*-Windungen als zerstört beschrieben.

Fall 9. Pick. Auch hier ist expressis verbis angegeben, daß die Inselwindungen beiderseits erweicht waren.

5. Zusammenfassung. Hörzentrum. Worttaubheit.

In vier von den angeführten 9 Fällen waren die *Q*-Windungen nicht expressis verbis beschrieben, aber ein Zweifel darüber, daß sie ergriffen waren, kann kaum bestehen, mit Ausnahme des Falles Heilbronner, welcher also ausgeschlossen werden muß. In den anderen 5 Fällen lassen die Beschreibungen keinen Zweifel zu, daß die Zerstörung der Querwindungen beiderseits eine vollständige war. Auch war in allen diesen Fällen eine vollständige Taubheit vorhanden. Monakow allerdings scheint den Fall Mills in Zweifel ziehen zu wollen, obschon der gewissenhafte Kliniker den Patienten selbst in dieser Hinsicht wiederholt untersucht hatte.

Stellt man also die oben angegebenen Tatsachen mit den letzterwähnten Befunden zusammen, so ergibt sich, daß selbst ausgedehnte Erweichungen oder andere pathologische Zerstörungen der großen Masse der Temporallappen nicht imstande sind, die Hörfähigkeit aufzuheben, wenn die Querwindungen erhalten geblieben sind. Sind dagegen die Querwindungen zerstört, so erfolgt absolute Taubheit, selbst in Fällen, wo die Temporallappen im übrigen nur in geringer Ausdehnung zerstört waren. Hiermit scheint der klinische Beweis erbracht, daß die Querwindungen das Hören in irgendeiner Weise vermitteln. Ihr Intaktsein ist eine unumgängliche Bedingung der Hörfähigkeit.

Es fehlt jedoch noch in der Beweiskette das Experimentum crucis — der positive Beweis, daß eine rein auf die Querwindungen beschränkte Zerstörung auch absolute Taubheit verursacht. Es läßt sich nämlich denken, daß diese Windungsgebiete nur in Zusammenwirkung mit anderen normalen Teilen die Hörfähigkeit vermitteln. Vielleicht existiert in der Literatur ein solcher beweisender Fall, aber keiner ist mir bekannt. In Anbetracht der Verästelungsart der die Querwindungen ernährenden Gefäße[1]) ist es recht wahrscheinlich, daß ein solcher Fall einst gefunden werden wird, wenn nur die Aufmerksamkeit auf die große Bedeutung eines solchen Befundes hingelenkt wird. Er wäre besonders unter den Fällen von Aphasie zu suchen.

[1]) Vgl. Moutier, L'aphasie de Broca, Paris 1908. S. 133.

Digitized by Google
Original from THE OHIO STATE UNIVERSITY
Generated on 2018-07-27 13:42 GMT / http://hdl.handle.net/2027/osu.32435056932478
Public Domain in the United States, Google-digitized / http://www.hathitrust.org/access_use#pd-us-google

Aber erst wenn die Kliniker beginnen, systematisch zu untersuchen, sowohl negative wie positive Symptome aufzuzeichnen, und wenn zugleich die Anatomen vollständige systematische Protokolle führen, kann man hoffen, daß derartige seltenen Fälle zum Frommen der Wissenschaft entdeckt werden. Meine Erfahrungen haben mich überzeugt, daß selbst die besten Beschreibungen oft in Einzelheiten den Forscher im Stiche lassen, wenn sie nicht von erläuternden detaillierten Bildern begleitet sind. Bei bestem Willen und größter Genauigkeit können Mißdeutungen der Beschreibungen über das Gehirn entstehen.

Die oben hervorgelegte Analyse zeigt von neuem die Notwendigkeit der Genauigkeit der klinischen und anatomischen Beobachtung.

a) Die Querwindungen.

Nachdem vorstehend der klinische Beweis für die Lokalisation des Hörzentrum in die Querwindungen erbracht ist, bleibt übrig zu entscheiden, ob das bilaterale Vorhandensein der *Q*-Windungen unumgänglich für eine feine Hörfähigkeit ist oder ob schon die Querwindungen der einen Hemisphäre für ein scharfes Hören genügen.

Diese Frage ist eigentlich oben schon beantwortet. Doch will ich nochmals auf meinen Fall Nr. 13 (S. 403) hinweisen, der zeigt, daß ein scharfes Hörvermögen stattfinden kann, selbst wenn die Querwindung nur in der einen Hemisphäre erhalten ist. In diesem Falle war die rechte Hemisphäre völlig außer Funktion gestellt und dennoch hörte der Kranke. Der Fall Malm beweist auch, daß fast eine ganze Hemisphäre fehlen kann, ohne daß das Hörvermögen leidet. Dasselbe zeigen in unserer Kasuistik auch die Fälle von Pick (Nr. 4 und 7) sowie der Fall von Seppilli (Nr. 11), wo nur die Querwindungen der einen Hirnhälfte intakt waren. Dies stimmt auch mit mehreren früheren Beobachtungen und mit dem anerkannten Verlauf der akustischen Bahnen, sowie mit dem bekannten Falle Edingers, wo ein ganzer *P*-Lappen, ohne daß Herabsetzung des Gehörs eintrat, exstirpiert war.

Man könnte nun weiter fragen, ob es von Belang ist, daß die erhaltene Querwindung der rechten oder der linken Hirnhälfte angehört. In meinem Falle war die linksseitige erhalten, in den drei eben angeführten Fällen von Pick waren auch die linksseitigen erhalten, dagegen in Sepillis Fall nur die rechtsseitige. Es scheint demgemäß, als ob die Querwindungen der beiden Hemisphären für das Hören gleichwertig wären. Indessen ist zu bemerken, daß in diesen Fällen die genauen Daten mangelhaft sind.

Die Rindenfläche der Querwindungen ist, wie bekannt, eine recht kleine, nach Flechsig nicht größer als 2 qcm, und es scheint deshalb, als ob diese Rindenfläche im ganzen erforderlich wäre, um die Funktion des Hörens zu ermöglichen, besonders, wenn sie nur an der einen Seite intakt ist. Man muß bedenken, daß diese kleine Rindenfläche alle die Millionen von akustischen Eindrücken empfangen muß, welche ein Mensch tagtäglich durch seine beiden Ohren passieren läßt. Gleichwohl erscheint die Frage berechtigt, ob sich klinisch eruieren läßt, ob die ganze Fläche von *Q* für das feine Hören unumgänglich ist oder ob eine scharfe Hörfähigkeit bestehen kann, auch wenn nur

Digitized by Google
Original from THE OHIO STATE UNIVERSITY
Generated on 2018-07-27 13:43 GMT / http://hdl.handle.net/2027/osu.32435056932478
Public Domain in the United States, Google-digitized / http://www.hathitrust.org/access_use#pd-us-google

ein Abschnitt der einen Querwindung (beim Vorhandensein nur einer) erhalten ist.

Auch diese Frage beantwortet mein Fall. Hier war etwa das vordere Drittel, und zwar der Teil, wo die Querwindung sich mit der ersten Temporalwindung vereint, völlig erweicht. Auch waren im frontalen Stiel der Windung die zentralsten Faserbündel degeneriert in einer Ausstreckung von etwa 1 qcm; es war also von *Q* nur der hintere Abschnitt der Windung übrig, da, wo sie sich an die übrige Rindenfläche ansetzt. Die Größe der übrig gebliebenen normalen Rindenfläche kann vielleicht auf etwa 1—1,5 qcm geschätzt werden. (Flechsigs Bestimmung der Größe der Rindenoberfläche von *Q* erscheint etwas knapp.)

Indessen scheint mein Fall nicht ganz vereinzelt da zu stehen. In Picks Fall Nr. 4 (Frau, 27 Jahre) war die rechte Querwindung zerstört, und von der linken gibt Verfasser an, daß die pathologische Veränderung sich „nur sehr wenig auf die Insula Reilii fortsetzt" (nähere Auskunft fehlt). Es ist also nicht ganz klar, ob und in welcher Ausdehnung die Querwindung links ergriffen war. Doch war das Hörvermögen hier nach der Angabe des Verfassers wahrscheinlich auf ein Minimum beschränkt (vgl. den Krankenbericht).

In dem zweiten Falle Picks sagt Verfasser nur, daß die Insula normal ist. Seppilli sagt von seinem Falle nur, daß die Pia an der „linken Insula adhäriert".

In diesem Zusammenhange dürfte es angemessen erscheinen, auch einige hierher gehörige Worte Quensels über die Hörstrahlung anzuführen. Bei seinen Untersuchungen über die Hörstrahlung und ihren Verlauf im Marke sowie ihren Zusammenhang mit dem Corp. gen. internum fand er in 2 Fällen eine partielle Degeneration der Hörstrahlung, ohne daß diese Veränderung mit Worttaubheit verbunden war. „Wir kennen nämlich Fälle," sagt Quensel S. 47, „in denen bei genauer, auch mikroskopischer Untersuchung die Hörstrahlung bis auf geringe Reste sich unterbrochen zeigte (Quensel, Fall D. und E.; Déjerine und Thomas, partielle Zerstörung des inneren Kniehöckers), in welchen gleichzeitig die Balkenfaserung des Schläfenlappens in hohem Grade oder völlig unterbrochen war, und in denen dennoch bei intakter Rinde der Quer- und ersten Schläfenwindung eine Worttaubheit weder bestand, noch je bestanden hatte. Es genügt danach ein Bruchteil der zentralen Hörleitung, um die Perzeption der Wortlaute in ausreichender Weise aufrecht zu erhalten. Eine funktionelle, qualitative Verschiedenheit ihrer Elemente, auch eine durch ihre Einschaltung bedingte, läßt sich wohl kaum annehmen, keinesfalls eine regelmäßige Verteilung solcher in der Hörleitung."

Die Konsequenzen dieses Befundes und der darauf gegründeten Schlüsse werde ich unten berühren, nachdem meine Auffassung der Bedeutung der Querwindungen ausführlicher dargelegt worden ist.

Indessen fordert die Theorie der spezifischen Leitung und der Lokalisation der peripheren Sinnesreize und der fixen Verbindung der peripheren Nervenzellen mit homologen kortikalen Zellen der Sinnesflächen, daß eine solche regelmäßige Verteilung der Hörfasern in den intrazerebralen sensorischen Leitungen, welche ich in bezug auf die optische Bahn nachgewiesen habe und die auch von mehreren Forschern konstatiert worden ist, vorhanden sein muß. Zurzeit

Digitized by Google
Original from THE OHIO STATE UNIVERSITY
Generated on 2018-07-27 13:43 GMT / http://hdl.handle.net/2027/osu.32435056932478
Public Domain in the United States, Google-digitized / http://www.hathitrust.org/access_use#pd-us-google

fehlt jedoch betreffs der akustischen Bahn jeder tatsächliche Beweis, daß eine solche gesetzmäßige Lokalisation in dieser Bahn besteht. Und es ist kaum zu hoffen, einen Fall zu finden, wo die Bedingungen für die Lösung dieses Problems erfüllt werden. Die Voraussetzungen dafür wären: 1. daß mehrere Fälle von einwandfreier partieller Tontaubheit gefunden werden; 2. daß diese auf einem pathologischen Prozeß in der Hörstrahlung beruht; 3. daß diese gewiß sehr seltenen Fälle in die Hände eines berufspathologisch erfahrenen Forschers fallen; 4. daß die Fälle auch zur Sektion kommen; 5. daß die Sektionen auch von einem Anatomen ausgeführt werden, der die Bedeutung der Fälle erkennt; 6. daß mikroskopische Untersuchungen vorgenommen werden; 7. daß die Herde so liegen, daß die Hörstrahlung an einem geeigneten Ort getroffen werden; 8. daß die partiellen Zerstörungen nachgewiesen werden können und 9. daß homologe partielle Zerstörungen in der anderen Hemisphäre bestehen oder die Hörstrahlung dieser Hemisphäre zerstört ist.

Es ist nur geringe Aussicht, daß alle diese Bedingungen einst genau erfüllt werden. Bei meinen Untersuchungen über das kortikale Makularfeld, welches im Gehirn ebenfalls bilateral vertreten ist, wies ich auf die geringe Aussicht hin, einen für die Projektionslehre notwendigen analogen Fall zu finden; und doch sind jetzt viele solche Fälle beschrieben worden, einer von mir selbst. Bezüglich der Hörsphäre liegen aber noch größere Schwierigkeiten vor, und nur ein günstiges Geschick kann uns helfen.

Wenn die Theorie einerseits fordert, daß eine gesetzmäßige Anordnung der akustischen Fasern in der intrazerebralen Bahn vorhanden ist, so fordert die Theorie nicht minder eine gesetzmäßige Anordnung dieser akustischen Fasern in der Rinde der Querwindung. Nun sind gewiß partielle Läsionen der Querwindung nicht selten; ich habe oben mehrere solche angeführt. In einigen von diesen war vielleicht auch eine partielle Tontaubheit vorhanden. Es ist also zu erwarten, daß ein solcher Fall dereinst gefunden werden wird, der geeignet ist, das vorliegende Problem zu lösen. Dazu ist nicht nur die genaueste klinische, sondern auch eine sehr sorgfältige anatomische Untersuchung vonnöten.

Die exakte Umgrenzung des Hörzentrums läßt sich zurzeit, soviel ich ersehe, nicht auf klinischem Wege feststellen. Dazu fehlen sowohl die exakten klinischen wie insbesondere die genauen anatomischen Daten. Fast nie wurde der Sektionsbefund in bezug auf den Grund der Fossa Sylvii mit genügender Präzision beschrieben und mit notwendigen Zeichnungen illustriert. Deswegen haben auch viele der wertvollen Fälle, welche ohne Zweifel das entscheidende Wort in dieser Sache hätten sprechen können, an Bedeutung eingebüßt, und die daraus gezogenen Schlüsse sind nicht als unanfechtbar zu bezeichnen.

Unter diesen Umständen muß man zur Bestimmung der Grenzen des Hörzentrums seine Zuflucht zu normal-anatomischen Tatsachen nehmen.

Da ich oben die klinische Berechtigung nachzuweisen suchte, die Querwindungen als Hörzentren zu betrachten, so tritt die Frage in den Vordergrund, ob die Architektur dieser Windungen eine genügend spezifische und

Digitized by Google
Original from THE OHIO STATE UNIVERSITY
Generated on 2018-07-27 13:43 GMT / http://hdl.handle.net/2027/osu.32435056932478
Public Domain in the United States, Google-digitized / http://www.hathitrust.org/access_use#pd-us-google

charakteristische ist, um diese Windungen als spezifisches Organ anzusprechen, und ferner ob ihre Grenzen der Nachbarrinde gegenüber so scharf sind, daß man das Hörzentrum dadurch abgrenzen kann.

Anatomisches über die Querwindungen.

Erst sehr spät wurde durch Heschl die Aufmerksamkeit auf die schon von Barkow und Burdach beschriebenen Querwindungen gelenkt, während ihre physiologische Bedeutung später durch Flechsig hervorgehoben wurde. Auch hat Flechsig die Eigentümlichkeiten dieser interessanten Windungen erst gründlich nachgewiesen. Von ihm und anderen entnehme ich auch die nachfolgenden Angaben.

Die sogenannten Heschlschen Windungen, welche nach Flechsig mit Unrecht diesen Namen tragen, da Heschl sie weder entdeckt hat, noch ihre physiologische Bedeutung erwiesen hat, werden deswegen lieber mit Heschl als Gyri temporales transversi oder kurzweg Querwindungen bezeichnet. Die vordere ist, wie Heschl auf statistischem Wege nachgewiesen hat, die konstanteste der temporalen Querwindungen. Links ist die vordere Querwindung durch eine Furche, die von Flechsig so genannte Heschlsche Furche, abgegrenzt, welche links viel häufiger als rechts vorkommt und beim männlichen Geschlecht viel häufiger als beim weiblichen angetroffen wird. Links fehlt oft auch eine ausgeprägte hintere Querwindung, während eine solche sich rechts findet.

In bezug auf den mikroskopischen Bau finden sich gewisse Eigentümlichkeiten betreffs der Zahl und Dicke der Schichten; doch ist nach Flechsig eine so scharfe Begrenzung wie an der Sehsphäre nicht wahrzunehmen.

Was die feineren Strukturverhältnisse betrifft, so waren diese Windungen der Gegenstand der Untersuchungen einer Reihe von Forschern, nämlich außer Flechsig, auch Siemerling, Campbell, Ramòn y Cajal, O. Vogt, Brodmann, Rosenberg, deren Untersuchungen, wenn sie auch in manchen Punkten voneinander differieren, doch in der Hauptsache übereinstimmen und zu folgendem Resultat geführt haben.

Die Querwindungen (besonders die vordere) unterscheiden sich von den anderen Temporalwindungen in folgenden Hinsichten.

Makroskopisch-Anatomisches. Die gedeckte Lage, die Form und Kürze, die Konstanz (der vorderen Querwindung), das verschiedene Verhältnis links und rechts.

Die Rinde zeichnet sich bei Neugeborenen durch „die unverhältnismäßige Dicke“ aus, so daß man die Grenzen der Hörsphäre bei Individuen in den ersten Lebensmonaten schon makroskopisch wahrnehmen kann (Flechsig). Der größere Dickenmesser kommt hauptsächlich auf Rechnung der unteren Schichten (besonders der polymorphen Zellen). Bei älteren „represent the two gyri of Heschl a sharply defined anatomical area of thin cortex occupied by two very dense bands. The area surrounding it on the surface of T_1 is composed of thicker cortex with less dense bands“ (Elliot-Smith, Journ. of anatomy and physiology, Vol. XLI, p. 252).

Digitized by Google
Original from THE OHIO STATE UNIVERSITY
Generated on 2018-07-27 13:43 GMT / http://hdl.handle.net/2027/osu.32435056932478
Public Domain in the United States, Google-digitized / http://www.hathitrust.org/access_use#pd-us-google

Zellenelemente. Eigentümliche nervöse Elemente hat Flechsig nicht auffinden können, denn die Ramòn y Cajalschen „spezifischen Riesenzellen der Hörrinde" sind so weit über die äußeren Schläfenwindungen verbreitet, daß sie sicher nicht charakteristisch sind (Flechsig).

Dagegen sagt Campbell (20): „I must direct special attention to the condition of the external layer of large pyramid cells, because it is the appearance presented by them which constitutes the chief distinguishing feature of this area. Present in great numbers they form a particulary prominent lamina, but among them three types of cells are distinguishable, small, or medium-sized pyramidal cells, other larges and others may be called giant cells. It is to the last-mentioned cells, that most importance is to be attached." (Vgl. Campbells Figur, S. 154; Details vgl. Campbell.) „The leading features of this type of cortex are 1) the general rich supply of cells, and 2) the presence of numbers of curious giant cells above the well-developed stellate layer: and I may here say in regard to distribution that it corresponds exactly with the area mapped out by fibre-arrangement."

Die Dicke der verschiedenen Schichten wurde schon 1893 in meinem Laboratorium von meinem zu früh verstorbenen Assistenten Hammarberg festgestellt. Auch Campbell hat darüber genaue Angaben gemacht (S. 155).

Fasern. Die Querwindung zeichnet sich nach Flechsig dadurch aus, daß die Fasern der Hörstrahlung nicht in so regelmäßigen Abständen in die Rinde eintreten, wie es an der Sehsphäre wahrzunehmen ist, aber „sie durchflechten sich vielfach unregelmäßig und treten auch in einem wirren Durcheinander in die Hörrinde ein". Beim Erwachsenen tritt der außerordentlich große Reichtum der Hörrinde an markhaltigem Horizontalplexus hervor, wie er sich kaum sonst in der Rinde findet.

Dies wird auch von Campbell bestätigt (S. 149): „The fibre-endowment here is unquestionable great"; „briefly stated, the distinctive features of this type of cortex are the presence in the radiary zone of numerous large fibres, the existence of a line of Kaes, and the generale wealth of fibres in all layers" (S. 151). The zonal layer „is also more distinct here, than in other parts of the temporal lobe; an abundance of fibres of the fine varicose type-constitutes the layer".

Diese Verhältnisse sind auch an meinen Präparaten leicht zu sehen und fallen gleich in die Augen. Die Fasern der zonalen Schicht sind zahlreich und ihre Kaliber dick. Solche dicken Fasern finden sich auch in den anderen Horizontalschichten.

Myelinisation. Nach Flechsig läßt die vordere Querwindung später als alle übrigen Sinnessphären markhaltige Nervenfasern erkennen. Bei etwa 50 cm langen Früchten läßt sich ein markhaltiger Faserzug nachweisen, welcher von der inneren Kapsel bzw. dem Linsenkern her in das Mark der vorderen Querwindung eintritt. „Es zeigt sich, daß die große Mehrzahl derselben in die inneren zwei Drittel der Querwindung einstrahlt — und nur ganz vereinzelte gehen in den nach außen freiliegenden Teil der T_1 über." „Und wir haben demgemäß auch nur diejenigen Rindenabschnitte als Hörsphäre zu bezeichnen,

Digitized by Google
Original from THE OHIO STATE UNIVERSITY
Generated on 2018-07-27 13:43 GMT / http://hdl.handle.net/2027/osu.32435056932478
Public Domain in the United States, Google-digitized / http://www.hathitrust.org/access_use#pd-us-google

in welche die Hörstrahlung eintritt"; und „die Hörstrahlung beschränkt sich stets auf das Gebiet der vorderen Querwindung" (Flechsig).

Flechsigs Beobachtung wurde von Cécile Vogt bestätigt und in bezug auf Tiere erweitert. „Nous sommes d'accord avec Flechsig, que la partie du lobe temporal qui se myélinise le plus tôt est formée par les ‚Gyrus transversaux" et la partie postérieure de T_1. Celle-ci représente le centre de Wernicke. On prend donc cette circonvolution généralement comme un centre sensitif. La fonction des ‚gyrus transversaux' n'est pas connu. D'un autre côté, la partie tôt myélinisée du centre qui chez les animaux est en rapport avec l'oreille est, d'après nos connaissances physiologiques, avant tout motrice. Nous ne pouvons donc établir une homologie entre ces centres chez l'homme et chez les animaux que si nous nous contentons de cette formule générale: le quatrième des centres tôt myélinisés est en rapport chez les animaux et chez l'homme avec l'audition."[1])

Nach Brodmann umfaßt aber „die Hörrinde (Regio supratemporalis) etwa die hintere Hälfte der oberen Schläfenwindung mit den angrenzenden, nach der Insel zugewandten temporalen Querwindungen Heschls und entspricht demnach im groben annähernd dem Bezirk, den man klinisch als ‚Hörsphäre' abzugrenzen pflegt, nur daß unsere strukturelle Region viel ausgedehnter ist, als jener Bezirk vielfach angegeben wird; namentlich übertrifft sie die von Flechsig als ‚Hörsphäre' abgegrenzte Fläche um das Mehrfache an Umfang. Die Zone stellt vermöge ihrer im wesentlichen gleichförmigen Struktur offenbar ein funktionell einheitliches Gebiet dar, das von der Umgebung anatomisch und physiologisch ebenso gesondert ist, wie etwa die Regio praecentralis und postcentralis von einander differenziert sind."

„Strukturell ist sie nur im Faserbau, nicht aber im Zellbau extrem differenziert. Ihr Faserbau ist unistriär, d. h. weist nur eine äußere Stria auf, zugleich aber ist sie durch einen deutlichen Kaes-Bechterewschen Streifen in der zweiten Schicht ausgezeichnet, so daß eine Art multistriären Typus entsteht." „Die Differenzierung zeigt sich also hier vorwiegend myeloarchitektonisch, während zytoarchitektonisch keine extreme Schichtungsabweichungen ausgebildet sind. Die Gesamtregion (des Temporallappens) zerfällt wieder in eine Anzahl strukturell unterschiedene Einzelfelder, die nach O. Vogt namentlich auch im Faserbau sehr zahlreich sind."[2])

Rosenberg (Ziehens Laboratorium) will dagegen an Nisslpräparaten nachweisen, daß sich die Heschlschen Windungen durch mehrere Merkmale in bezug auf die Architektonik von T_1 unterscheiden[3]), was von Brodmann zum Teil bestritten wird (daselbst), wie besonders betreffs des Vorhandenseins von „Riesenpyramiden" oder spezifischen Zellen in den Querwindungen, von denen auch Rosenberg im Gegensatz zu Campbell keine gefunden hat.

Die anatomischen Daten zeigen demnach unzweideutig, daß die Querwindung als ein spezifisches Organ anzusehen ist. Darauf deutet schon die

[1]) Étude sur la Myélinisation. Paris 1900, p. 64.
[2]) Brodmann, Physiologie, S. 108.
[3]) S. näher Neurol. Centralbl. 1907, S. 685.

Digitized by Google
Original from THE OHIO STATE UNIVERSITY
Generated on 2018-07-27 13:43 GMT / http://hdl.handle.net/2027/osu.32435056932478
Public Domain in the United States, Google-digitized / http://www.hathitrust.org/access_use#pd-us-google

myelogenetische Entwicklung der „Hörbahn", die ihre Endstätte in dieser Windung hat, dann der eigentümliche Reichtum von Fasern, besonders in der tangentialen Schicht, die mit Fasern reicher ausgerüstet ist als die übrigen Temporalwindungen, ferner die reichen Horizontalplexus und die außergewöhnliche Dicke der Rinde. Zu allen diesen Charakteren kommt, daß der vorderen Querwindung nach Flechsig eine besondere motorische Bahn zur Verfügung steht, worin Flechsig einen weiteren Beweis für den organartigen Charakter sieht.[1])

Klinisch-Physiologisches über die Querwindung. Zu demselben Resultat kommt die klinische Analyse der vorliegenden, leider angreifbaren Befunde, von denen jedoch gewisse von großer Beweiskraft sind. Daß die übrigen Temporalwindungen (T_1, T_2 und T_3) nicht für das primäre Hören notwendig sind, zeigt unwiderleglich die Tatsache, daß eine vollständige Zerstörung dieser Gebiete nicht von Taubheit begleitet wird. Ebenso sicher ist, daß eine vollständige Taubheit entsteht, sobald neben der Destruktion dieser Windungen auch die Querwindungen in beiden Hemisphären zerstört werden.

Wenn auch die klinischen Befunde die scharfe Umgrenzung des Hörzentrums auf die Querwindungen nicht erlauben, so scheint doch der eigentümliche anatomische Bau der Querwindung dafür zu sprechen, daß das Hörzentrum auf die Querwindung begrenzt ist.

Die Rinde dieser Querwindung ist deshalb als diejenige spezifische Rindenfläche zu betrachten, wo die akustischen Reize in das Gehirn eintreten, um von da weiter geleitet zu werden. Die Querwindung ist also in bezug auf das Hören, was die Area striata für das Sehen ist; sie haben beide die Rolle von Sinnesflächen. Dafür spricht noch ihre anatomische Lage. Beide liegen ebenso wie die übrigen Sinnesflächen, die Tastfläche und die Riechfläche, unmittelbar an den großen primären Fissuren an, mehr oder weniger in der Tiefe verborgen.

Was ich auf dem Kongresse in Norrköping 1887 postulierte, ist damit nunmehr erwiesen. Alles zeugt dafür, daß, wie Flechsig zuerst nachgewiesen hat, in der Querwindung das spezifische Hörzentrum anzunehmen ist.

Über die Funktion der primären Sinnesflächen ist nur wenig geschrieben und noch weniger geforscht. Schon 1900, ja früher, habe ich meine Meinung dahin geäußert, daß die Calcarinarinde die Lichtreize empfängt, um sie unmittelbar zu den großen Assoziationsfeldern abzuliefern, wo sie weiter bearbeitet werden, um die Elementarvorstellungen dort zu produzieren. Man könnte indessen fragen: Sieht man mit oder in der Sehrinde? Hört man mit oder richtiger in der Hörrinde?

Ehe ich an die Beantwortung dieser wohl berechtigten Frage gehe, wollen wir sehen, ob die vorliegenden Fälle hierzu einen Beitrag zu liefern vermögen. Wie haben also die betreffenden Individuen die akustischen Reize aufgefaßt? Eine Analyse der Fälle ist deshalb nötig.

[1]) Neurol. Centralbl. 1908, S. 57 (s. oben S. 370 das Türck'sche Bündel).

Digitized by Google
Original from THE OHIO STATE UNIVERSITY
Generated on 2018-07-27 13:43 GMT / http://hdl.handle.net/2027/osu.32435056932478
Public Domain in the United States, Google-digitized / http://www.hathitrust.org/access_use#pd-us-google

Oben (S. 405) sind die 14 Fälle in 3 Gruppen eingeordnet, und zwar mit Rücksicht sowohl auf die Symptome wie auf die Läsionen. In allen Fällen bestehen bilaterale Läsionen in mehr oder weniger homologer Lage (andere bilaterale Fälle sind nicht aufgenommen). In allen Fällen sind beiderseits die T_1 und in der Regel auch T_2 zerstört, wenn auch nur in den hinteren Abschnitten. Immer war das sogenannte Wernickesche Zentrum ergriffen. Immer war auch Worttaubheit vorhanden; im Falle Veraguth jedoch nur transitorisch.

Betrachten wir zuerst die dritte Gruppe, die Fälle 12 von Quensel-Blosen und 13 von Henschen. In beiden waren die Querwindungen intakt und im Falle 12 doppelseitig, im Falle 13 nur links vorhanden. Die oberflächlichen Läsionen der T-Windungen waren im Falle 12 rechts groß und umfaßten die größte Fläche des T-Lappens mit Ausnahme der T_3, links dagegen begrenzte Abschnitte der T_1, T_2 und F_3. Patient hörte vortrefflich und hatte gute Intelligenz. Im Falle 13 war fast der ganze rechte T-Lappen zerstört und links die Zerstörung auf die hinteren Teile der T_1 und T_2 beschränkt. Patient hörte vortrefflich und hatte sehr gute Intelligenz.

Alles deutet darauf hin, daß die Querwindung, wenn erhalten, unter solchen Umständen eine gute Hörfähigkeit vermittelt, d. h. wenn der T-Lappen nur in T_1 und T_2 getroffen ist. Also ist das gute Hören nicht vom Erhaltensein dieser Abschnitte abhängig. Das subjektive Hören muß daher von anderen Abschnitten der T-Lappen, entweder den vorderen Abschnitten der T_1 und T_2 oder von T_3, oder von einer Leistung dieser drei Windungen zusammen abhängen. Ich setze dabei voraus, daß keine extratemporalen Rindenpartien oder T_4, T_5 dazu nötig sind.

Die zweite Gruppe umfaßt die Fälle 7—11. Anatomisch kann man sie in zwei Untergruppen teilen: a) Fall 7 Pick und Fall 11 Seppilli, wo Erweichungen vorliegen, und b) die Fälle 8—10, Déjerine-Sérieux, Bischoff und Veraguth, wo ausgedehnte Atrophien der T-Lappen vorhanden sind.

Der Fall Veraguth ist für unsere Untersuchung ohne Belang, da die klinische Störung, ungeachtet der bilateralen, nicht unbeträchtlichen Läsion der beiden T_1, nur transitorisch war.

Die Fälle 8 und 9 boten beide auffallende Atrophien der beiden Temporallappen dar, im Fall 8 mit Mikrogyrie und progressiver Schwerhörigkeit, die in Taubheit endete, verbunden. Da indessen die anatomische Veränderung als ein nur langsam fortschreitender Prozeß betrachtet werden muß, liegt alle Wahrscheinlichkeit vor, daß Patient doch zu einer Zeit hören konnte, da die Atrophie recht ausgebildet war. Die Beschaffenheit der Querwindungen ist leider nicht speziell erwähnt, aber da Patient während längerer Zeit, seitdem er von der bei der Sektion angetroffenen Atrophie ergriffen war, noch hören konnte, so ist es wahrscheinlich, daß zu dieser Zeit die Hörfähigkeit noch erhalten war.

Die Affektion begann 1887; dann trat Worttaubheit ein, die 1890 fast vollständig war. 1891 beobachtete Sérieux, daß Patientin Laute im linken Ohr gut hörte. Rechts war sie taub (Otitis). Die Intelligenz war wenig geschwächt. Schlaganfall 1892: vollständige Worttaubheit. Die Schwerhörigkeit

Digitized by Google
Original from THE OHIO STATE UNIVERSITY
Generated on 2018-07-27 13:43 GMT / http://hdl.handle.net/2027/osu.32435056932478
Public Domain in the United States, Google-digitized / http://www.hathitrust.org/access_use#pd-us-google

entwickelte sich gleichzeitig mit der Schwächung der Intelligenz nach und nach. Patientin starb im März 1895. Bei der Sektion wurde eine fortgeschrittene Atrophie der Temporallappen beobachtet; aber ungeachtet der genauen, selbst mikroskopischen Untersuchung wird im Protokolle nur von diesen lokalen Veränderungen gesprochen, nie von einer allgemeinen Hirnatrophie oder von Veränderungen außerhalb der Temporallappen. Wenn man daraus zu schließen berechtigt ist, daß keine solchen vorlagen, dann dürfte doch die Herabsetzung der Intelligenz in gewissen Zusammenhang mit der Temporalatrophie gesetzt werden. Ob das Hören in seiner Art verändert war, davon spricht Verfasser nicht.

Aus dem Falle 9 von Bischoff kann man in bezug auf die Art des Hörens nichts Lehrreiches entnehmen. Die Intelligenz wurde nach und nach geschwächt, das Hören war während des Jahres 1896 intakt. Patientin starb 1897. Sie zeigte eine fortgeschrittene Atrophie der beiden Temporallappen, sowie eine allgemeine Hirnatrophie, welche jedoch kaum im Verhältnis zu der Intelligenzschwäche zu stehen scheint.

Diese beiden Fälle scheinen demnach dafür zu sprechen, daß ausgedehnte Atrophie der Temporallappen gern von einer bedeutenden Herabsetzung der Intelligenz begleitet wird. Doch ist es schwierig, zu entscheiden, in welchem Maße die sonstigen Hirnveränderungen dazu beigetragen haben können.

In den zwei übrigen Fällen dieser Gruppe lagen ausgedehnte Erweichungen vor. In Seppillis Fall waren doch sowohl links wie rechts die Rindenflächen der T_3 normal und das Hörvermögen sehr gut, aber die Intelligenz sehr angegriffen. Da Patient die feinsten Geräusche auffassen konnte und fast nur die T_3 verschont war, so spricht der Fall dafür, daß Geräusche von dieser Windung aufgefaßt werden können. Doch war auch T_2 links zur Hälfte normal.

In Picks Fall 7 fanden sich ausgedehnte Erweichungen beiderseits, links waren T_2 und T_3 verschont, rechts nur etwa T_3. Hier tritt ein anderes Bild hervor. Der nur 24jährige Mann war kindisch und machte den Eindruck, stocktaub zu sein; er achtete gar nicht auf Geräusche, gelingt es aber, seine Aufmerksamkeit zu fixieren, dann zeigt es sich, daß er selbst leiseres Rufen, Sprechen und Klingeln der Glocke usw. sicher perzipiert. Nur links war die Insula intakt.

Auch dieser Fall scheint zu zeigen, daß die T_2 und T_3 genügen, um Geräusche subjektiv aufzufassen. Und da Patient kindisch war, so scheinen auch in diesem Falle die Erweichungen stark auf die Intelligenz eingewirkt zu haben, insbesondere, da der Mann recht jung war und keine weiteren Arterieveränderungen angetroffen wurden, sondern ein Herzfehler die Ursache der Schlaganfälle war.

In der Gruppe A treffen wir die ausgedehntesten Erweichungen und zugleich die größten Störungen der Hörfähigkeit.

Im Falle 5 von Heilbronner waren die Erweichungen sehr ausgedehnt und nahmen links T_1, große Flächen der P_2, A und rechts T_1 und T_2 bis in die Okzipitallappen ein. Patient war durch akustische Eindrücke sehr wenig zu beeinflussen; doch reagierte er auf lautes Zurufen, wenn hinter ihm gepfiffen

Digitized by Google
Original from THE OHIO STATE UNIVERSITY
Generated on 2018-07-27 13:43 GMT / http://hdl.handle.net/2027/osu.32435056932478
Public Domain in the United States, Google-digitized / http://www.hathitrust.org/access_use#pd-us-google

wurde. Patient scheint demnach nicht in gewöhnlichem Sinne zu hören, aber er reagierte auf Geräusche, er wendet sich beim Pfeifen um. Die T_2 und T_3 waren links und nur T_3 rechts erhalten geblieben.

Warum hörte Patient unter diesen Umständen nicht? Es liegt die Vermutung nahe, daß die Verbindungen zwischen dem Hörzentrum und der eigentlich perzeptiven oder richtiger der höheren psychischen Rindenfläche unterbrochen war. Die der Querwindung am nächsten liegenden Windungen T_1 usw. waren in großer Ausdehnung zerstört. Das Protokoll sagt: „Vom Schläfenlappen ist rechts das hintere Drittel vollständig zugrunde gegangen; nach hinten von dieser Stelle verbreitet sich der Herd so, daß er den größten Teil der T_2 mit umfaßt." Rechts war also wahrscheinlich die Verbindung der Querwindung mit den übrigen T-Windungen aufgehoben.

Links: „Zerstört sind: das hintere Ende der T_1, die Marginalwindung bis auf ein vorderes Rudiment, der ganze untere Scheitellappen und die Fortsetzung (zweite Übergangswindung) nach hinten, bis ungefähr 1 Zoll von der Hinterhauptsspitze."

Auch links scheint die Assoziation zwischen der Querwindung und der übrigen Temporalrinde unterbrochen zu sein, denn die Markverbindungen der T-Windungen waren nach hinten und, wie es scheint, auch nach oben aufgehoben.

Da nun andere Fälle, wie Nr. 1, beweisen, daß die Zerstörung der ganzen Temporalrinde (Q ausgenommen) nicht das Hörvermögen vernichtet und folglich das Hören nicht durch die Rinde der T_1, T_2 und T_3 vermittelt wird, so scheint hier ein Fall vorzuliegen, wo die Querwindung isoliert funktioniert und wo man also ihre Funktion studieren kann. Eine völlige Garantie der Exaktheit der eben gegebenen Erklärung gibt jedoch die anatomische Beschreibung nicht.

Analoge Verhältnisse bietet der Picksche Fall 4. Nach Krampfanfällen wurde die junge, vom Manne mißhandelte Frau verwirrt, verstand nicht Fragen, sprach Unverständliches und gebärdete sich unvernünftig. „Auf Anruf reagierte sie." So verblieb sie bis zum Tode nach 2 Monaten.

Die beiden Temporallappen waren diffus verödet, aber die rechte Insula war nur wenig lädiert, die linke dagegen verödet. Patientin hörte also ausschließlich mit der rechten Insula bzw. Querwindung.

Verfasser findet „im Hinblick auf den bekannten Fall von Wernicke und Friedländer das Fehlen totaler Taubheit unerklärt", und er setzt hinzu: „und damit zahlreiche andere" Fälle „von totaler beiderseitiger Schläfenlappenläsion". Verfasser geht offenbar von der Voraussetzung aus, daß das Hörzentrum sich in T_1 bzw. T_2 befindet.

Wir haben also auch hier einen Fall vor uns, wo die linke Querwindung isoliert funktioniert. Die Kranke hört nicht im gewöhnlichen Sinn, versteht auch nichts, reagiert aber auf Gehörsreize. Näheres ist nicht angegeben, aber sie scheint der Umgebung keine weitere Aufmerksamkeit zu schenken und zeigte einen gewissen Grad von Blödsinn.

Der Fall Kahler-Pick hat denselben Typus. Patientin „gilt als taub", stößt unartikulierte Worte aus, „reagiert gegen äußere Einflüsse fast gar nicht,

Digitized by Google
Original from THE OHIO STATE UNIVERSITY
Generated on 2018-07-27 13:43 GMT / http://hdl.handle.net/2027/osu.32435056932478
Public Domain in the United States, Google-digitized / http://www.hathitrust.org/access_use#pd-us-google

reagiert aber auf Fragen durch Nicken des Kopfes, ein Beweis, daß sie dieselben wohl hört".

Bei der Sektion fanden sich große Erweichungen der ganzen Temporallappen, welche völlig verödet waren. Es handelt sich also, wie sich Verfasser ausdrücken, um „eine Form der Ausschaltung beider Schläfenlappen bei einer Patientin, der die Begriffsregionen nach Wernickes Auffassung in ihrer Gesamtheit entfernt sind". So viel läßt sich vielleicht sagen, daß durch die vorhandene Erweichung eine für das psychische Leben recht wichtige Rindenfläche ausgeschaltet war, was den apathischen Blödsinn, woran sie leidet, genügend erklärt.

Im Falle 2 Fürstners liegen sehr ähnliche klinische und anatomische Befunde vor, aber der Fall ist so kurz erwähnt, daß eine eingehende Analyse nicht die Mühe lohnt.

Es bleibt noch der Fall Luciani-Seppilli. Die worttaube Frau scheint „nicht für Töne und Geräusche taub zu sein". Sie war blind.

Die Sektion wies über dem ganzen Drittel der beiden Hirnhemisphären, einschließlich *T*-, *P*-, *O*-Lappen, ausgedehnte zusammenhängende Erweichungen auf. Auch hier lag keinerlei Beweis vor, daß Patientin im gewöhnlichen Sinn als hörfähig bezeichnet werden konnte, aber sie war nicht taub, sie reagierte selbst auf „Töne und Geräusche".

Versuchen wir jetzt, uns eine Vorstellung von der Funktion der Querwindungen zu bilden, so scheint es aus den klinischen Beobachtungen hervorzugehen, daß bei einer- oder beiderseits erhalten gebliebener Querwindung, nach Zerstörung der *T*-Windungen, ein Individuum nicht absolut stocktaub und für Geräusche unempfindlich ist; der Kranke reagiert auf Geräusche, wendet sich um, macht Miene, nickt, aber er gibt durch nichts zu erkennen, daß er die geringste Auffassung von dem Inhalt, der Bedeutung und der Art des akustischen Reizes hat.

Ein solcher Kranker erinnert gewissermaßen an den großhirnlosen Hund Goltz', der, ohne Hirnmantel, reagierte, indem er durch starke Geräusche, Blasen mit Trompete usw., sich von seinem Lager erhob, selbst anscheinend zielbewußte und koordinierte Bewegungen machte usw.

Kann man danach im gewöhnlichen Sinne sagen, daß ein Mann mit von der übrigen Temporalrinde isolierten Querwindungen hört? Ja, das hängt davon ab, was man unter Hören versteht. Eine Art von Hören ist es, aber es wird kein Sinn mit den Geräuschen oder Tönen verbunden. Es muß die einfachste Form vom Empfinden der Geräusche sein. Es nähert sich bedeutend einer Form von Reflex — es ist eine Art Hirnreflex! Man muß also einen Unterschied zwischen subjektivem Hören, d. h. Auffassung von Hörreizen und akustischem Hirnreflex machen. Dieser löst, wie die gewöhnlichen Reflexe, auch Bewegungen aus, doch ohne deutlich bewußt zu sein. Hiergegen ließe sich einwenden, daß einerseits die angeführten Fälle infolge des psychischen Zustandes der Patienten nicht mit genügender Exaktheit beobachtet werden konnten und daß andererseits in vielen Fällen die schweren allgemeinen arteriosklerotischen Veränderungen und Erweichungen die Resultate trüben. Eine gewisse Berechtigung solcher Einwände ist nicht zu be-

Digitized by Google
Original from THE OHIO STATE UNIVERSITY
Generated on 2018-07-27 13:43 GMT / http://hdl.handle.net/2027/osu.32435056932478
Public Domain in the United States, Google-digitized / http://www.hathitrust.org/access_use#pd-us-google

streiten; sie sind es auch, die unsere obigen Schlüsse hypothetisch und unsicher machen.

Bei dieser zurzeit nur hypothetischen Auffassung der Funktion der Querwindungen liegt die Frage nahe, ob es aus sprachlichen Gründen richtig und berechtigt ist, die Querwindung als „Hörzentrum" zu bezeichnen. Wenn sie eine Rindenfläche ist, mit der der Mensch nicht im gewöhnlichen Sinne hört, und es noch weniger das eigentliche Hörzentrum ist, mit dem man außerordentlich gut und scharf hört, d. h. Geräusche auffaßt, so könnte es unangebracht erscheinen, die Querwindung mit dem Namen Hörzentrum zu belegen. Was ist es denn? Es ist ohne Zweifel eine Rindenfläche, die das Hören vermittelt und die für das Hören unumgänglich notwendig ist, da alle akustischen Reize durch diese Rinde passieren müssen, um als Geräusche spezifischer Art aufgefaßt zu werden. Nicht nur einfachste Töne und zusammengesetzte Harmonien, sondern Geräusche jeder Art und ganz speziell Worte müssen durch die Querwindungen hindurch, um zur übrigen Hirnrinde zu kommen und dort gedeutet zu werden. Angesichts dessen dürfte es nötig sein, ein besseres Wort zur Bezeichnung der physiologischen Funktion der Querwindung zu finden. Ich meinesteils würde vorziehen, nach Analogie von „Telephon- oder Telegrammzentrale" die Querwindung „Hör- oder akustische Hirnzentrale" zu benennen. Die Telephonzentrale vermittelt das Gespräch, aber hört nicht die Unterredung, wenn auch die Bedienung wahrnehmen kann, daß eine Unterredung stattfindet. So verhält es sich auch mit der Querwindungsrinde. Diese reagiert zwar, aber hört nicht, versteht nichts. Der Name „akustische Aufnahmestation oder Pforte" wäre daher gewiß sprachlich adäquater für die Querwindung als „Hörzentrum".

Wie darf man sich nun weiter die Funktion der Querwindung vorstellen, da sie nicht hört, aber das Gespräch vermittelt? Ich denke mir, daß die ganze akustische Leitung wie ein Telephon arbeitet. Sie vermittelt das Gespräch dadurch, daß der Apparat die gesprochenen und zuerst in der Cochlea aufgenommenen Luftundulationen in eine andere Form von Energie umwandelt und zwar in eine elektrische Energieart, die durch den Nervus acusticus und die Hörbahn in der Medulla bis in das Corp. geniculatum int. und schließlich in die Rinde der *Q* fortgeleitet wird. Dort unterliegt die akustische Energie einer neuen Umwandlung, um sie für die Rindenzellen geeignet zu machen und dadurch verstanden zu werden. Wo und wie dieser Vorgang zu denken ist, wird unten diskutiert.

b) Frühere Auffassungen über die Funktion der Querwindungen.

1. Monakows Lehre.

Meine oben dargelegte Auffassung über die Funktion der Querwindung fällt ungefähr mit der von Monakow erst neulich (1914) dargelegten zusammen und war von mir selbständig durchgedacht, ehe ich das Vergnügen gehabt hatte, diese neue Anschauung Monakows kennen zu lernen. Monakows Auffassung hat jedoch mein Erstaunen um so mehr erweckt, als sie, soviel ich sehe, nicht in Übereinstimmung mit seiner eigenen früheren, seit Jahrzehnten verteidigten Lehre von der psychischen Tätigkeit des Gehirns steht, sondern,

Digitized by Google
Original from THE OHIO STATE UNIVERSITY
Generated on 2018-07-27 13:43 GMT / http://hdl.handle.net/2027/osu.32435056932478
Public Domain in the United States, Google-digitized / http://www.hathitrust.org/access_use#pd-us-google

wie man sich politisch ausdrücken würde, in sich eine ganz neue Orientierung involviert. Dagegen steht diese Auffassung der psychischen Hirntätigkeit in Übereinstimmung mit der von mir seit mehr als zwei Dezennien verteidigten, von Monakow bisher stets angegriffenen Theorie über die Funktion des Sehzentrums, seiner Umgrenzung und Organisation.

Gegen diese meine schon in den ersten Teilen der „Pathologie des Gehirns" von 1890, 1892 und folgenden Jahren und anderswo dargelegte Auffassung ist Monakow von Zeit zu Zeit in nicht weniger als sechs dicken Arbeiten (davon zwei von seinen Schülern Wehrli und v. Stauffenberg) ins Feld gezogen, immer unter Wiederholung derselben Argumente und ohne Berücksichtigung meiner auf alte und neue Tatsachen[1]) gegründeten Gegenargumentation. Nun finde ich, daß Monakow mit einem Male eine prinzipielle Schwenkung gemacht hat, aber nicht so klar auf dem Gebiete der zentralen Sehfunktionen wie auf dem der Hörfunktionen und ihrer anatomischen Unterlage.

Es dürfte daher angemessen sein, diese neue Orientierung Monakows zu besprechen, da es sich um die allerwichtigsten Prinzipien betreffs der Auffassung der psychischen Tätigkeit des Gehirns handelt.

In seiner letzten großen Arbeit über die „Lokalisation im Großhirn" von 1914 unterscheidet Monakow eine „Kernzone der Hörsphäre" von der „weiteren Hörsphäre". „Diese Kernzone innerhalb der erweiterten Hörsphäre spielt eine ähnliche Rolle wie die Calcarinarinde innerhalb der erweiterten Sehsphäre bzw. des Okzipitallappens (S. 809). Der Verlauf und die Endigung der als zentrale Bahn für die Hörleitung in Anspruch genommenen Faserbündel fällt nämlich mit den Stätten, deren beiderseitige Zerstörung schwere Gehörstörung bis zur Taubheit herbeiführen, kaum überein, doch harrt die pathologisch-anatomische Abgrenzung der Hörsphäre immer noch einer exakten Feststellung." „Das optimale Einstrahlungsgebiet des Corp. gen. int. in der Temporalrinde darf wohl als die Kernzone der Hörsphäre betrachtet werden" (S. 807). „Eine exaktere myelogenetische Abgrenzung der Hörsphäre ist übrigens ebenfalls außerordentlich schwierig, weil durch die fortschreitende Markentwicklung die Grenzen fortgesetzt verschoben werden."

Sodann fragt Monakow: Was sollen wir uns eigentlich unter der Hörsphäre physiologisch vorstellen?

„Der Hörakt entwickelt sich in der allerersten Jugendzeit aus fortgesetzter Zufuhr von Schallwellen, die zunächst roh differenziert werden (Hörreflexe, Hörstufen). Diese Stufen können wir physiologisch nicht genauer definieren. Die Differenzierung der Geräusche und Töne nach ihrer Bedeutung, die Auffassung rhythmischer Töne (Sprache, Musik usw.) erfolgt viel später."

Monakow entwickelt weiter die große Schwierigkeit, die verschiedenen Rindenfelder nach der Funktion zu trennen (S. 811). „Was wir mit großer Bestimmtheit annehmen dürfen, ist, daß die wahrscheinlich bereits in den primären akustischen Zentren transformierten Schallreize auf ihrem Wege zum

[1]) „Über zirkumskripte Nutritionsgebiete im Okzipitallappen und ihre Bedeutung für die Lehre vom Sehzentrum" (Graefes Arch. f. Ophthalmologie, 1911, Bd. 78, S. 191). Diese wichtige Arbeit finde ich bei Monakow nicht einmal in seinem Literaturverzeichnis wieder, noch weniger die darin angeführten neuen Tatsachen erwähnt!

Digitized by Google
Original from THE OHIO STATE UNIVERSITY
Generated on 2018-07-27 13:44 GMT / http://hdl.handle.net/2027/osu.32435056932478
Public Domain in the United States, Google-digitized / http://www.hathitrust.org/access_use#pd-us-google

Kortex angewiesen sind, relativ enge Eintrittspforten zu benutzen; über ihre weiteren Schicksale während und nach dem Durchlaufen der verschiedenen akustischen Zwischenstationen wissen wir indessen nichts Sicheres. Es liegt aber nahe, anzunehmen, daß die Schallreize schon nach kürzester Zeit, d. h. sofort nach dem Verlassen der primären akustischen Zentren, wichtige Umwandlungen erfahren, jedenfalls daß sie den Kortex in ganz anderer Gestalt betreten als jene. Hier muß es zweifellos zur Verschmelzung mit anderen latenten Erregungsarten (Engrammen) kommen und das Ergebnis dieser Verarbeitung (die meines Erachtens einen integrierenden Bestandteil des Höraktes in psychologischem Sinne bildet) dürfte im gesamten Kortex registriert und diesem in Gestalt von akustischen Bildern einverleibt werden." „Für diesen Vorgang reicht die Temporalregion bzw. die Querwindung nicht aus."

„Gleichwohl verdienen die Beobachtungen über die zentrale Taubheit unser größtes Interesse, denn sie zeigen, daß die Schallperzeption von einem relativ eng begrenzten Gebiet in roher Weise beeinträchtigt, ja aufgehoben werden kann und daß dies stets unter Schädigung der inneren Sprache bzw. der inneren Erweckung der Klänge geschieht."

Wie leicht zu ersehen ist, vertritt Monakow hier einen ganz neuen Standpunkt zur Lehre von der Umgrenzung und Funktion der Sinnesflächen, indem er eine primäre Station (Aufnahmestelle der Reize) neben anderen sekundären Sinnesflächen annimmt, wo die Sinnesreize mit anderen latenten Engrammen zur Verarbeitung kommen — also eine Auffassung, ganz analog derjenigen, die ich schon 1892 und 1900 in bezug auf die Sehfläche (Calcarinarinde) ausgesprochen hatte.[1])

Indessen scheint Monakow nicht ganz überzeugt zu sein, daß die Ausschaltung der *Q*-Windung wirklich Taubheit mit sich führt. Er findet es möglich, daß doch in den erwähnten Fällen von angegebener vollständiger Taubheit infolge fehlender Hörreflexe und herabgesetzter Aufmerksamkeit noch latente Hörreste bestanden haben könnten. Beim Mottschen Falle fand er „beachtenswerte Sprachreste" (S. 816); beim Falle Mills Schriftverständnis, Ableitung aus früheren Wortperzeptionen bzw. die innere Sprache sowie das Lesen erhalten, und Hennebergs Patient, der doch nicht völlig taub war (trotz der Herde in den beiden *T*-Lappen, Opercular gyri, F_3 und Corp. gen. int.) konnte lesen. Hierher gehört auch Shaws Fall.

Ungeachtet der über Jahre beobachteten absoluten Taubheit „liefert, nach Monakow, die lange Dauer der zentralen Taubheit in jenen Fällen noch keinen Beweis dafür, daß beim Menschen nach Verlust der beiden *T*-Lappen Stocktaubheit als Residuärerscheinung auftreten muß, denn dort habe es sich um ‚invalide Gehirne' gehandelt."

Monakow räumt ein, daß außer bilateralen Erweichungen in den *T*-Lappen bei den Tauben vollständig zerstört waren die Querwindungen in den Fällen: Mott, Mills und Liepmann, unvollständig zerstört in dem Falle Shaw, dagegen bei den Nichttauben war *Q* erhalten (vollständig oder partiell, uni- oder bilateral) in den Fällen: Henneberg (22) und Quensel-Blosen.

[1]) Revue critique de la doctrine sur le centre cortical de la vision. 1900. Congr. internat. de Med. à Paris. (S. weiter unten.)

Digitized by Google
Original from THE OHIO STATE UNIVERSITY
Generated on 2018-07-27 13:44 GMT / http://hdl.handle.net/2027/osu.32435056932478
Public Domain in the United States, Google-digitized / http://www.hathitrust.org/access_use#pd-us-google

Monakow findet auch: „Jedenfalls kennen wir keinen Fall von totaler bilateraler Zerstörung beider Querwindungen, in welchen der Patient im Gehör nicht aufs schwerste geschädigt war. Es scheint somit die klinische Erfahrung die Ergebnisse der anatomischen Beobachtung (daß *T* eine engere Beziehung zu den zentralen Bahnen besitzt) zu stützen. Ob aber nach beiderseitiger Zerstörung der *Ttr* (*Q*) sowie der benachbarten *T*-Windungen eine absolute und dauernde Taubheit sich einstellen muß, scheint mir, wie ich bereits betont habe, doch noch zweifelhaft zu sein, denn es sollen u. a. auch in dem von Mills publizierten Falle Hörreste vorhanden gewesen sein."

Was Monakow unter „u. a." meint, ist unklar, Mills aber sagt von seinem Falle, daß „her relativ spoke positively of her deafness" und fügt hinzu: „so far as could be determined by repeated tests (examined 24. 8. 1891 by Mills himself!) she was totally deaf" (she died 28. 8.).

Es läßt sich nur schwierig verstehen, daß Monakow nicht anerkennt, was ein so gewissenhafter und anerkannter Spezialist wie Mills bei der Examination selbst gefunden hat. Was dagegen eine Spur von Zweifel einflößen kann, ist, daß Mills (15) nicht expressis verbis angegeben hat, daß auch die linke vordere *Q*-Windung zerstört war (die rechte ist als zerstört angegeben), doch waren alle angrenzenden Windungsgebiete ergriffen, so daß es schwer zu fassen ist, daß dabei *Ttr* noch in Verbindung mit der Hörstrahlung sein könnte.

Ich stelle also fest: Mills, der den Fall selbst genau untersucht hat, findet den Patienten stocktaub und die *Ttr* zerstört. Monakow, dem dies in sein System nicht paßt, zieht daraus den Schluß: Hörreste noch vorhanden, also ist die Rolle der *Q*-Windung als Hörzentrum zweifelhaft.

Man dürfte sich nicht irren mit der Vermutung, daß Monakows Zweifel sich aus seinen Tierexperimenten herleiten. Da beim Tier eine permanente Taubheit nicht erzielt wird, so ist dies nach Monakow auch beim Menschen nicht der Fall. Überall auf dem Gebiete des Sehzentrums begegnet man demselben Gedankengang.

2. Wernickes Zentrum.

Ehe ich auf eine Diskussion über die allgemeine Auffassung der psychischen Tätigkeit des Gehirns eingehe, dürfte zunächst der Versuch angezeigt sein, sich eine Meinung über die psychischen Leistungen des Temporallappens zu bilden.

Seit Wernickes Entdeckung der sensorischen Aphasie und der Lokalisation der Worttaubheit in T_1 und T_2 hat die wissenschaftliche Diskussion über die Aphasie und besonders über die spezielle Aphasieform alle auf diesem Gebiete arbeitenden Kräfte so in Anspruch genommen, daß man fast vergessen hat, daß der Temporallappen auch andere Gebiete umfaßt als das sogenannte Wernickesche Zentrum.

Wie schon oben angeführt wurde, lokalisierte Wernicke nicht nur sein Zentrum der Worttaubheit in die hinteren Abschnitte der T_1 und T_2, sondern verlegte auch das sogenannte Hörzentrum in dieselbe Rindenfläche. Diese

Digitized by Google
Original from THE OHIO STATE UNIVERSITY
Generated on 2018-07-27 13:44 GMT / http://hdl.handle.net/2027/osu.32435056932478
Public Domain in the United States, Google-digitized / http://www.hathitrust.org/access_use#pd-us-google

Auffassung beherrscht noch heute viele Forscher, wie Anton[1]), Pick[2]), Heilbronner[3]) und Strohmayer[4]), in dem Grade, daß sie selbst dann, wenn sie dagegen sprechende Tatsachen der eigenen Erfahrung entdeckten, von der Wernickeschen Lehre als von einer unumstößlichen und für alle Zeiten geltenden Tatsache ausgehen und damit in unlösliche Schwierigkeiten geraten.

Inzwischen hat jedoch Wernicke seine ursprüngliche, von der ganzen Welt akzeptierte Lehre von dem Wesen der Worttaubheit wesentlich modifiziert. Diese Meinungsäußerung hängt mit der neuen Bezoldschen Lehre zusammen, wonach „der größte Teil der Akustikusfaserung für das Verständnis der Sprachlaute ohne Belang ist" und „daß von der ganzen Tonskala nichts weiter als die kleine Strecke von b_1—g_2 inklusive, also eine große Sexte, übrig bleibt, deren Perzeption sich als unumgängliche Notwendigkeit für das Verständnis der Sprache erweist". „Nach Liepmann kann außerdem höchstens noch eine entweder darüber oder darunter gelegene Tonstrecke von einer Oktave für das Verständnis der menschlichen Sprache in Betracht kommen, so daß nicht volle zwei Oktaven aus der ganzen Tonreihe dafür ausreichen. Das menschliche Hörvermögen umfaßt aber eine Tonstrecke von über acht Oktaven. Wenn davon nur höchstens zwei erforderlich sind, um das Sprachverständnis zu ermöglichen, und die Ausbreitung des Nervus acusticus in der Schnecke gleichmäßig für alle Teile stattfindet, so gelangen wir zu der Vorstellung, daß nur etwa der vierte bis fünfte Teil der Projektionsfaserung des Akustikus in dem sensorischen Sprachzentrum sein zentrales Ende zu finden braucht. Vielleicht ist es dieser Umstand, welcher die relativ kleine Ausdehnung des sensorischen Sprachzentrums erklärt, denn dieses erstere erstreckt sich nach den zahlreichen vorliegenden Sektionsbefunden nur über das hintere Drittel oder die hintere Hälfte der T_1 und den angrenzenden Bezirk der T_2. Dabei ist an der Tatsache, daß auch der übrige Schläfenlappen zum großen Teil als Endstätte des Nervus acusticus dient, aus anatomischen und physiologischen Gründen ein Zweifel nicht gestattet. Ich sehe mich also auf Grund dieser neuen Ermittlungen zu der Annahme gedrängt, daß das sensorische Sprachzentrum mit der Endstätte derjenigen Projektionsfaserung zusammenfällt, welche die Tonhöhe von b_1—g_2 enthält. Daraus ergibt sich, daß der linke Schläfenlappen im Falle subkortikaler sensorischer Aphasie auch wirklich immer taub für die genannten Tonhöhen sein müßte" und „daß Fälle von sensorischer Aphasie durch doppelseitige Schläfenlappenerkrankung mit wirklicher Tontaubheit im Bereich der eben genannten Tonhöhen einhergehen können. Die nächste Zukunft muß uns darüber belehren."[5])

Wernicke betrachtet also — und Bonvicini (23) hat sich dieser Auffassung angeschlossen — sein Worthörzentrum als ein Projektionsfeld der zur

[1]) Arch. f. Psych., Bd. 32, S. 18.
[2]) l. c., Bd. 23, S. 907.
[3]) l. c., Bd. 43, S. 730.
[4]) l. c.
[5]) Wernicke, Deutsche Klinik. Bd. VI, 1900, S. 503.

Digitized by Google
Original from THE OHIO STATE UNIVERSITY
Generated on 2018-07-27 13:44 GMT / http://hdl.handle.net/2027/osu.32435056932478
Public Domain in the United States, Google-digitized / http://www.hathitrust.org/access_use#pd-us-google

Auffassung von Worten notwendigen Tönen b_1—g_2, deren akustische Fasern demnach in dem hinteren Drittel bis zur Hälfte der T_1 und T_2 enden.

Mit einer solchen Auffassung der Worttaubheit unterliegt die ganze Aphasielehre einer durchgreifenden Umwandlung. Sensorische Aphasie hängt dann nicht länger von der Unfähigkeit ab, gewisse Laute als Worte oder die Bedeutung und den Sinn der Worte und der Sprache aufzufassen, sondern sie ist eine zentrale partielle Tontaubheit, nämlich für die Töne b_1—g_2, welche keine Zellenelemente in der fraglichen Hirnrinde mehr haben.

Aber wie verhält es sich denn, wenn ein Mensch gewohnt ist, in außerordentlich hoher Stimmlage, in einer über h_1—g_2 liegenden Oktave zu sprechen? Seine Worte und seine ganze Sprache werden dann von den Zuhörern nicht mehr als Sprache aufgefaßt, sondern als „Lieder ohne Worte", ohne Sinn vernommen, denn die Wernickesche Rinde kann sie nicht mehr auffassen. Nach Wernickes Meinung enden die Projektionsfasern dieser höheren Töne und Klänge in anderen Teilen des Schläfenlappens, welche gewiß ganz erstaunt sein werden, durch nie gehörte Klänge, deren Sinn sie nicht verstehen, angerufen zu werden. Und die unglückliche Trägerin der hohen, vielleicht schönen, für das Theater passenden und dort gewiß hochgeschätzten Stimme wird nicht vom Theaterchef verstanden, sondern sie wird ins Krankenhaus gebracht, als ob sie von einem Schlaganfall oder Verwirrung befallen wäre. Ihre Opposition gegen die Internierung wird von keinem Laicus aufgefaßt, sondern als Unsinn verwertet.

Wenn die Bezoldsche Theorie richtig und als herrschend betrachtet werden muß, so ist es einleuchtend, daß für die Auffassung der Sprache auch die akustische Bedingung des Hörens der beim Sprechen benutzten Töne erfüllt werden muß. Das ist eine ebenso notwendige Bedingung wie überhaupt eine innerhalb gewisser Grenzen normale Hörschärfe. Sinkt die Hörschärfe unter ein gewisses Mittel, dann tritt ja Taubheit ein, aber nicht notwendig eine Worttaubheit im gewöhnlichen Sinne.

Aus dieser Überlegung dürfte die außerordentlich hohe Bedeutung hervorgehen, die eine exakte Kenntnis der Lage und Umgrenzung des Hörzentrums für die Lehre von der Aphasie und überhaupt für die ganze Lehre von der psychischen Hirntätigkeit besitzt. Die Kenntnis von der Lage, Ausdehnung und Organisation der primären Sinnesflächen ist das Fundament der anatomisch-physiologischen Hirnpsychologie und also die unumgängliche Bedingung und das zuerst zu lösende Problem, ehe wir eine klare anatomische Auffassung der Vorgänge bei der Gedankenbildung erringen können.

Eine außerordentlich hohe Bedeutung muß deshalb der richtigen Auffassung von der anatomischen Lage, Umgrenzung und physiologischen Funktion des Gehörzentrums zuerkannt werden. Wir können überhaupt eine korrekte Ansicht von der Aphasie nicht bekommen, ehe wir nicht mit dem Hörzentrum ins Reine kommen. Ja gerade die falsche Vorstellung über das Hörzentrum hat meines Erachtens in die Aphasielehre Verwirrung gebracht oder, wie sich Flechsig schon in seinem gleichzeitig mit dem meinigen auf dem Psychologen-

Digitized by Google
Original from THE OHIO STATE UNIVERSITY
Generated on 2018-07-27 13:44 GMT / http://hdl.handle.net/2027/osu.32435056932478
Public Domain in the United States, Google-digitized / http://www.hathitrust.org/access_use#pd-us-google

kongresse in Rom 1905 abgehaltenen Vortrage ausdrückte: „Die Lokalisation der Wortklangbilder in der Hörsphäre hat die gesamte Aphasielehre auf einen falschen Weg gebracht".

Mit Erstaunen bemerkt man, daß vielfach Rindentaubheit mit Worttaubheit verwechselt wird. Lange Diskussionen werden auf Fälle mit Rindentaubheit verschwendet, als ob es sich um Worttaubheit handelte, weil die Worte infolge einfacher peripherischer oder zentraler (Rinden)Taubheit nicht aufgefaßt werden konnten.

Soviel ich ersehen kann, hat die ganze für die Hirnpsychologie so außerordentlich wichtige und grundlegende Lehre Wernickes ihren Sinn verloren in derselben Stunde, als man mit Wernicke das perzipierende Sprachfeld in T_1 und T_2 nur als die Endigungsstätte gewisser Zellennerven des Cortischen Organs auffaßte. Wernicke hat damit seine eigene verdienstvolle Lehre über den Haufen geworfen. Und Flechsigs Anschauung, daß „die Rindenfelder, welche die Assoziation der Wortklangbilder vermitteln, vollständig außerhalb der Hörsphäre liegen", wie er in Rom ausführte, ist um so mehr für mich annehmbar, als ich dieselbe Meinung in meinem dort abgehaltenen Vortrage auch geäußert hatte.[1])

Man muß also zunächst diejenigen Fälle vermeintlicher „Worttaubheit" von den Aphasiefällen ausscheiden, wo eine Rinden- oder Leitungstaubheit vorliegt, sie mag durch kortikale oder subkortikale Veränderungen zustande gekommen sein.

Wollen wir uns nun eine Ansicht über die physiologische Bedeutung des *W* (ich bezeichne so kurzweg das Wernickesche Zentrum) bilden, so geschieht dies am besten auf dem Wege der Exklusion. Zum Ausgangspunkt nehme ich meinen Fall Nr. 13. Hier war die rechte Hemisphäre als zerstört außer Rechnung, *W* auch links erweicht, also waren nur die linke Querwindung und die übrige Fläche des linken Temporallappens erhalten geblieben und normal.

Patient hörte vortrefflich; der Abschnitt der Tonskala b_1—g_2 war erhalten; die vorhandene, fast absolute Worttaubheit konnte nicht auf partieller Tontaubheit beruhen, wie Wernicke will; seine ganze Theorie fällt mit diesem Falle. *W* ist also nicht ein Hörzentrum für die Töne b_1—g_2, sondern etwas anderes. Aber die Integrität von *W* ist eine unumgängliche Bedingung für die Auffassung der Worte, wie natürlich auch die Integrität der *Q*.

In dem erwähnten Falle war dagegen die Auffassung der musikalischen Töne und Harmonien sowie gewöhnlicher Geräusche und ihrer Bedeutung normal. Patient war bezüglich aller dieser Qualitäten akustischer Reize im Besitze voller Auffassung. Diese konnte also nicht durch die zerstörte *W* vermittelt werden. Dies stimmt auch mit vielfältigen Beobachtungen anderer Forscher überein.

Es muß also unabweislich andere Rindenflächen geben für die Auffassung dieser Reize. Die interessanten Untersuchungen von meinem Kollegen Edgren haben nun nachgewiesen, daß sich die musikalische Auffassung nicht mit der der Worte deckt. Es gibt Fälle von Worttaubheit ohne Verlust der Musik-

[1]) Wie bekannt, hatte Flechsig diese Lehre vom Hörzentrum schon vor mehreren Jahren verkündigt. Vgl. auch oben meinen Vortrag (französisch).

Digitized by Google
Original from THE OHIO STATE UNIVERSITY
Generated on 2018-07-27 13:44 GMT / http://hdl.handle.net/2027/osu.32435056932478
Public Domain in the United States, Google-digitized / http://www.hathitrust.org/access_use#pd-us-google

auffassung und Musiktaubheit ohne Worttaubheit, Amusie ohne Taubheit für Geräusche usw., und diese Beobachtungen sind von anderen Forschern bestätigt. Es gibt, wie Edgrens Fall zeigt, eine andere Lokalisation für die Musikauffassung als für die Wortauffassung; wir wollen diese Fläche, welche, nach Edgrens Fall zu beurteilen, den frontalen Abschnitt des Temporallappens einnimmt, *M* nennen.

Die Konsequenz leitet unzweifelhaft zu der Annahme, daß sich im Temporallappen mindestens zwei getrennte physiologische Örtlichkeiten für Wortlaute und Musiklaute und vielleicht außerdem noch eine für die Geräusche finden müssen.

Außerdem ist es erwiesen, daß Worttaubheit nicht notwendig vom Verlust der Wortvorstellungen oder der Worterinnerungen begleitet werden muß.

Durch Zerstörung von *W* entsteht isolierte Worttaubheit, durch Zerstörung von *M* (im frontalen *T*-Lappensabschnitte) isolierte Musiktaubheit; dagegen kennen wir wohl noch nicht einen Fall von isolierter Geräuschtaubheit, wie natürlich auch keine Lokalisation der Geräuschtaubheit. Wird *Q* zerstört, dann entsteht Taubheit für alle diese Formen von Lauten. Ein isoliertes Zentrum für Geräusche kann also kaum in *Q* liegen, obwohl alle Geräusche da durchpassieren müssen.

Indessen ist jedenfalls das Problem der Aufnahmestation der Geräusche und der Lokalisation ihrer Gnosie in der Rinde von großem Interesse. Die alltägliche Erfahrung lehrt, daß die Geräusche ontogenetisch früher bei Tieren entstehen und aufgefaßt werden als die übrigen Formen von Lauten. Das Kind schreit schon vom ersten Tage an und faßt das Schreien zeitiger als die anderen Lautformen auf. Nachher tritt die Auffassung von Melodien und Gesang auf, erst spät versteht und spricht das Kind. Die Sprache bezeichnet demnach die höchste Stufe der psychischen Entwicklung. Auch phylogenetisch scheint dieselbe Entwicklung vonstatten zu gehen. Tiere verstehen Geräusche, einige, wie Vögel und Schlangen, bisweilen auch musikalische Laute, nur die höchsten und intelligentesten, wie dressierte Hunde, fassen in gewissem Grade die menschliche Sprache auf. Und daß viele Tiere, wie die Affen, eine von Tieren derselben Spezies hervorgebrachte Sprache verstehen, ist ja allgemein anerkannt.

Schon diese Überlegung macht es in hohem Grade wahrscheinlich, daß, da isolierte Zentren oder Rindenflächen für die Auffassung der höheren Lautformen vorhanden sind, es auch besondere Rindenflächen für die Auffassung von Geräuschen gibt. In Anbetracht der ungeheuren Menge von verschiedenen Geräuschen, die ganz verschiedene Bedeutung haben und Ausdrücke für sehr ungleichartige Stimmungen sind und die auch für ganz verschiedene Zwecke gebraucht werden, und weiter durch ganz ungleichartige Objekte hervorgerufen werden, scheint es recht wahrscheinlich zu sein, daß jene Rindenfläche für Geräusche eine sehr ausgedehnte sein muß. In dieser Rinde müssen eine Unmenge von verschiedenen, durch die Erfahrung für die Auffassung der verschiedensten Geräusche erzogenen Rindenterritorien vorhanden sein. Sonst wäre es unfaßbar, daß die Tiere und der Mensch eine solche Fülle von Geräuschen psychisch erfassen und verwerten können.

Digitized by Google
Original from THE OHIO STATE UNIVERSITY
Generated on 2018-07-27 13:44 GMT / http://hdl.handle.net/2027/osu.32435056932478
Public Domain in the United States, Google-digitized / http://www.hathitrust.org/access_use#pd-us-google

Allerdings ist unser Wissen auf diesem Gebiete, das dem der Aphasie nahe liegt, sehr mangelhaft. Man kann aber erwarten, daß das klinische Wissen dem anatomischen vorangehen wird.

Gibt nun die klinische Untersuchung Grund zu der Annahme, daß es isolierte Rindenflächen für die Auffassung von Geräuschen gibt? In dieser Hinsicht ist es auffallend, daß bisher isolierte Agnosie für Geräusche, beim Erhaltensein der Gnosie für musikalische Laute und Worte, besonders selten sind. Zwar finden sich mehrere Fälle von partieller akustischer Agnosie (Seelentaubheit) im Verein mit Wortagnosie oder Amusie, aber derartige isolierte Geräuschagnosien sucht man fast vergebens. Deshalb ist ein von Kehrer mitgeteilter Fall von größtem Interesse.[1])

Kehrers 68jährige Pat. Perlwitz zeigte sich orientiert und geordnet, hatte Gehörhalluzinationen und fremde Ideen und litt an Totalaphasie. Die Vestibularuntersuchung nach modern-otologischen Regeln ergab einen negativen Befund. Eine akustische Leitungsstörung war durch die otologische Untersuchung ausgeschlossen. Keine Insulterscheinungen oder Bewußtseinsstörungen. Bei tadelloser Gnosie auf anderen Sinnesgebieten war es auffällig, daß „eine völlige Aufhebung der Reaktionsfähigkeit auf nicht sprachliche akustische Reize der verschiedensten Art und Stärke bestand, die gerade mit der außerordentlich feinen optischen, speziell gestensymbolischen Reaktivität besonders kontrastierte." Die Wortstummheit war als eine temporale, d. h. als Seelenlähmung des Sprechens, aufzufassen.

Die Rückbildung der Worttaubheit vollzog sich, aber die außersprachliche Taubheit blieb bestehen. Pat. litt an „Seelentaubheit nur für Geräusche." Pat. blieb Monate hindurch akustisch unerweckbar „durch alle Arten von Geräuschen, inklusive der musikalischen." „Ein Aufmerken bzw. etwas, was auch nur spurweise einer Reaktion auf Geräusche gleichkam, wurde nie beobachtet, trotzdem die Funktionsprüfung mit Stimmgabeln wohl durchführbar und zur selben Zeit seine Erweckbarkeit durch prägnante Sprachlaute als sehr gut zu bezeichnen war."

Diese überaus interessante Beobachtung scheint zu beweisen, daß eine isolierte Geräuschtaubheit ausnahmsweise bestehen kann, und zwar ohne totale Rindentaubheit im eigentlichen Sinne und ohne Worttaubheit.

Theoretisch muß demnach auch eine besondere Rindenfläche für die Auffassung und Deutung der Geräusche postuliert werden. Aber wo sie liegt, ist bis jetzt ein Geheimnis. Nur ganz hypothetisch können wir auf dem Wege der Exklusion folgendes feststellen.

Daß diese Rindenfläche im Temporallappen zu suchen ist, wird wohl von vornherein anzunehmen sein. Da Q das allgemeine Hörzentrum bildet, die linke T_1 (und vielleicht auch T_2) mit Wortgehör und Wortverständnis beschäftigt ist, der Temporalpol den Musiksinn beherbergt und weiter eine totale Zerstörung der ganzen Temporalrinde beider Hemisphären von vollständiger Taubheit für jede Form von Lauten gefolgt wird, so liegt es am nächsten, anzunehmen, daß die Rinde der T_3 und eventuell OT für die Auffassung der Geräusche eine besondere Funktion hat. Die Seltenheit der isolierten Geräuschtaubheit macht es wahrscheinlich, daß zur Hervorrufung dieser Störung eine bilaterale Zerstörung erforderlich ist, und die oben mitgeteilten klinischen Beobachtungen machen diese hypothetische Annahme recht

[1]) Arch. f. Psychiatrie. 1913, Bd. 52, S. 250ff.

Digitized by Google
Original from THE OHIO STATE UNIVERSITY
Generated on 2018-07-27 13:44 GMT / http://hdl.handle.net/2027/osu.32435056932478
Public Domain in the United States, Google-digitized / http://www.hathitrust.org/access_use#pd-us-google

wahrscheinlich. Sowohl die Rinde von T_3 wie die von OT haben auch eine spezifische, von T_1 und T_2 verschiedene Zytoarchitektur. Das Feld von T_3 nimmt sowohl lateral- wie besonders ventralwärts eine recht ausgedehnte Fläche ein. Aber außerdem finden sich daselbst Brodmanns-Felder 36 und 37, deren Funktionen bisher ganz unbekannt sind. Zugunsten dieser Auffassung, die als Arbeitshypothese viele Gründe für sich hat, daß es eine besondere Rindenfläche für die Auffassung der Geräusche gibt, kann auch ein aus F. Müllers Klinik in München stammender Fall, der in Monakows Laboratorium von v. Stauffenberg bearbeitet wurde, angeführt werden.[1])

Frau B., 61 Jahre alt, war von zwei Schlaganfällen betroffen. Sie litt danach an Seelenblindheit, aber „die Sprache an sich war nicht gestört, nur war in der ersten Zeit die Auffassung etwas erschwert. Das Gehör war immer gut. — Pat. reagierte auf das leiseste Geräusch; nur das Erkennen durch das Gehör war anfangs etwas gestört. Bekannte Melodien sang sie richtig mit." Später „erkannte sie schon bald am Geräusch fließendes Wasser" usw. Also „bedurfte das Gehör einer etwas längeren Zeit, um zum Erkennungsakt wieder völlig tauglich zu sein. — Das Diktatschreiben gelingt gut. Nachsprechen ungestört. Das Sprachverständnis immer erhalten." Gedächtnis und Intelligenz überhaupt herabgesetzt.

Die Sektion ergab ausgedehnte bilaterale Läsionen. Beide O-Lappen waren zum großen Teil zerstört. „Der T-Lappen ist rechts fast total, links mit Ausnahme der ersten Windung außer Funktion gesetzt." Rechts ist das Hörsystem zerstört, links T_1 und Q erhalten.

Wir haben hier einen Fall mit dauernd erhaltener guter Hörfähigkeit und auch guter Auffassung der Worte und Musiklaute, aber anfangs fehlendem Geräuschverständnis. Die Läsion war bilateral, ließ links die primäre akustische Hörstation (die Heschlsche Windung) intakt (Fig. 24), was die erhaltene Hörfähigkeit erklärt; ebenso waren links die T_1 und der vordere Abschnitt der T_2 erhalten (was das Wortverständnis erklärt), weiter die beiden Pole der T-Lappen zum Teil erhalten (Figg. 14, 24, 25) (was das Musikverständnis erklärt); dagegen waren rechts T_2 und links zum Teil T_2 (im hintersten Abschnitt) zerstört (Figg. 14, 24), dagegen links T_3 und beiderseits OT wenigstens zum Teil geschädigt (Fig. 24) (was die anfangs auftretende Geräuschtaubheit erklären kann). Daß diese zurückging, wird durch das Erhaltensein gewisser Partien (Fig. 42) der eben erwähnten Windungen erklärt.

Es entsteht nunmehr die Frage: Wie soll man sich die Funktion des Wernickeschen Zentrums (W) vorstellen? Wenn die Worterinnerungen nicht mit der Zerstörung dieses Zentrums ausgelöscht werden, so können diese auch nicht in W deponiert sein; und da es wahrscheinlich ist, daß die Wortvorstellungen oder Wortklangbilder lokal mit den analogen Wortklangerinnerungen unauflöslich verbunden sind, so können im W nicht die Wortklangbilder deponiert sein, und die Auffassung der Worte kann nicht daselbst vor sich gehen. Dessenungeachtet ist die Integrität des W für die subjektive Auffassung der Worte unumgänglich.

Es läßt sich unter solchen Umständen kaum anders denken, als daß W ganz wie Q eine Durchgangsstation für Worte ist, wo also eine gewisse

[1]) Über Seelenblindheit. Wiesbaden 1913. Aus Arbeiten aus Monakows Laboratorium.

Digitized by Google
Original from THE OHIO STATE UNIVERSITY
Generated on 2018-07-27 13:44 GMT / http://hdl.handle.net/2027/osu.32435056932478
Public Domain in the United States, Google-digitized / http://www.hathitrust.org/access_use#pd-us-google

neue Transformation der Wortklänge stattfinden muß, um sie für die höhere psychische Hörauffassung als Worte geeignet zu machen. Dieses stimmt nicht mit der geläufigen Anschauung, wonach, wenn ich mich nicht irre, die Perzeption des Wortlautes in *W* selbst stattfinden soll. Wenn diese Auffassung der Funktion des *W* die richtige ist, dann dürfte die Worttaubheit infolge Zerstörung von *W* derart charakterisiert werden, daß sie der Zustand ist, da das Wort wegen dieser Zerstörung nicht in das psychische Wortvorstellungszentrum vordringen kann; und die eigentliche Perzeption liegt demnach nicht in *W*, sondern in dem Wortsinnzentrum oder noch höher, wo auch die akustischen Erinnerungen aufbewahrt sind und von wo sie sich mit den optischen, taktilen usw. Vorstellungen und Erinnerungen zu Begriffsbildungen assoziieren.

Auf dem akustischen Gebiete scheinen demnach die vorliegenden Tatsachen zu der Anschauung zu führen, daß mehrere stufenweise übereinander liegende Zentren oder Transformationsstationen vorhanden sind. In der Rinde der Querwindung liegt eine erste Transformationsstation, wo alle sozusagen rohen akustischen Reize aufgenommen werden; sie müssen alle durch diese Station hindurchpassieren. Von dort gehen die verschiedenen Arten von akustischen, nun umgewandelten Reize zu verschiedenen Rindenstationen. Die Töne, die musikalischen Laute, werden in der vorderen Hälfte der ersten Temporalwindung so umgeformt, daß sie als musikalisch von der psychischen übrigen Fläche aufgefaßt werden können oder von dort durch Assoziation mit verarbeiteten optischen oder taktilen Sinneselementen sich zu neuen psychischen höheren Einheiten verknüpfen können.

Andere in die Rinde der Querwindung gelangten akustischen Reize dagegen, aus gesprochenen Worten oder Sprachlauten bestehend, werden zur hinteren Hälfte bzw. zum hinteren Abschnitte der ersten Temporalwindung geleitet (infolge gewisser Attraktions- oder Repulsions- oder Bahnungsgesetze des Gehirns), wo sie einer neuen Transformation unterliegen, um nachher zum Wortsinnzentrum zu gelangen, wo sie, vielleicht wiederum umgewandelt, mit anderen, in gleichartiger Weise umgewandelten psychischen Elementen in Verbindung treten, um dadurch Vorstellungen, Begriffe oder dergleichen zu bilden, wonach sie reif befunden werden, in die Gedankenwelt des Individuums als ein integrierender Bestandteil einzugehen.

Die Frage liegt nahe und ist berechtigt, wie man sich eine solche Elektion der Laute denken kann, daß der eine Laut, der der Worte, sich in einer Richtung nach *W* begibt, ein anderer dagegen nach dem Zentrum der Musik. Indessen gibt es schon auf dem Gebiete der drahtlosen Telegraphie recht ähnliche Phänomene. Die Station sendet elektrische Wellen einer gewissen Qualität oder Wellenlänge aus; sie werden nur von gleichgestimmten Empfangsapparaten wahrgenommen und gedeutet. So auch hier. In die Querwindung gelangen elektrische Wellen oder Energien spezifischer Qualität; sind diese in bezug auf Klang und Reihenfolge der Intervalle die für die Worte charakteristischen Wellen, so werden sie von der Wortstation wahrgenommen, registriert und weiterbefördert, im anderen Falle nicht als Worte, sondern

Digitized by Google
Original from THE OHIO STATE UNIVERSITY
Generated on 2018-07-27 13:44 GMT / http://hdl.handle.net/2027/osu.32435056932478
Public Domain in the United States, Google-digitized / http://www.hathitrust.org/access_use#pd-us-google

nur als Geräusche aufgefaßt (Worttaubheit). Haben dagegen die von der Querwindung angekommenen Energien die für die musikalischen Klänge charakteristische Wellenlänge und haben ihre spezifischen Charaktere, dann faßt das „Musikzentrum" oder die Musikstation sie in musikalischer Weise auf, und sie werden nach erforderlicher Transformation zu der nächsthöheren psychischen Station weiterbefördert.

Eine solche Elektion der Wege setzt voraus, daß durch die Erziehung gewisse Bahnen sich für die Fortleitung gewisser Klänge geeigneter als andere zeigen, daß also eine Bahnung für bestimmte Klänge stattfindet, ebenso wie auch eine Form von Tränierung der Empfangsstationen anzunehmen ist. Auch diese kommt durch Erziehung zustande. Daß überhaupt eine Station eine Mitteilung von einer niedrigeren Station empfängt und „versteht" oder nicht, hängt also davon ab, ob sie für die dieser Mitteilung eigentümlichen Wellenlängen und Qualitäten empfänglich und abgestimmt ist oder nicht. Es ist klar, daß die hier dargelegte, an physikalische Phänomene sich anlehnende Auffassung keinen Anspruch erhebt, als bewiesene Theorie zu gelten, sondern nur ein Versuch ist, die Tatsachen zu erklären und demnach als eine Arbeitshypothese angesehen werden soll.

3. Die Grenzen des Wernickeschen Feldes.

Es ist jetzt die Frage zu untersuchen, welches die Grenzen des sogenannten Wernickeschen Zentrums oder richtiger Feldes sind. Die Frage kann von anatomischer oder klinischer Seite angefaßt werden.

Anatomische Begrenzung des *W*. Gewöhnlich findet man die Angabe, daß die Worttaubheit durch Zerstörung der hinteren Abschnitte der T_1 und T_2 verursacht werde. Die genaueren Grenzen nach vorn werden verschieden angegeben, bisweilen wird *W* auf die hintere Hälfte, bisweilen auf das hintere Drittel der beiden oberen Temporalwindungen begrenzt. Wir wollen aus der Fülle der Ansichten nur einige herausgreifen.

Déjerine und Monakow verlegen beide das sensorische Wortbildfeld in das hintere Drittel der T_1. Déjerine sagt: „Le centre des images auditives des mots, dit centre de Wernicke, siégeant à la partie postérieure des premiers et deuxième circonvolutions temporales gauches." Auf seiner Fig. 1[1]) ist das Gebiet in das hintere Drittel verlegt, wird nach oben von der Fissura Sylvii begrenzt; nach unten überschreitet es nur ein klein wenig die erste Temporalfurche und nach vorn ein wenig die Grenze des hinteren Drittels; nach obenhinten fällt das Feld etwa mit der Grenze des Temporallappens zusammen. Das dunklere Feld liegt innerhalb eines heller schraffierten Feldes, das die „Zone du langage" umfaßt und sich weiter nach allen Richtungen hin ausdehnt. Dieses Feld umfaßt nach vorn zwei Drittel der T_1 und T_2, aber von T_2 nur der Länge nach, die dorsale Hälfte, aber außerdem noch die Supramarginalwindung.

Nach Monakow umfaßt das Wernickesche Feld fast genau das gleiche hintere Gebiet der T_1, wird aber nach unten scharf von t_1 begrenzt und dehnt

[1]) Sémiologie du système nerveux. p. 420.

Digitized by Google
Original from THE OHIO STATE UNIVERSITY
Generated on 2018-07-27 13:44 GMT / http://hdl.handle.net/2027/osu.32435056932478
Public Domain in the United States, Google-digitized / http://www.hathitrust.org/access_use#pd-us-google

sich nach oben auch auf die untere Hälfte der Supramarginalwindung aus. Nach vorn und hinten fallen die Grenzen so etwa mit den von Déjerine angegebenen zusammen. Indessen bemerkt Monakow als Schlußresultat seiner ganzen Forschung über die Aphasie: „Genug, eine gewisse Lokalisation der Sprache ist selbst im Kortex zunächst theoretisch zweifellos vorhanden; diese Lokalisation zeigt aber in der Wirklichkeit eine von Grund aus andere Gestalt als wie sie bisher von den Klinikern (psychologische Sprachzentren im Sinne von Wernicke und seinen Schülern) angenommen wurde, sie ist keine inselförmige, sondern eine „anatomisch-tektonisch" unentwirrbare. Ihr Charakter ist, wie schon derjenige einer Lokalisation für die Fertigkeitsbewegungen und die Sinneseindrücke, ein polymorpher und läßt sich nur aus der Entwicklungsgeschichte einigermaßen verstehen und ableiten. Innerhalb dieser chronogenen Lokalisation ragen aber bestimmte Punkte des Zentrennetzes empor, und diese sind keine anderen als die Fociaggregate und deren perifokale Zonen im Operkulargebiete: der eigentliche Mutterboden für die artikulierte Sprache" (S. 872).

So ist es Monakow, dem Führer auf dem Gebiete der Lokalisationslehre, gelungen, sich in einen undurchdringlichen Nebel zu hüllen, wie einst Gott, als er die Israeliten aus Ägypten führte, indem M. es dem Forscher, der nach einer Führung in jenen Untersuchungen verlangt, überläßt, die orakelmäßige Sprache zu deuten und sich selbst zurecht zu finden.

Hier ist geradezu ein Pendant zu der proteusartigen „Diachisis", dem „Daimon", wie sich Jendrassik ausdrückt, der imstande ist, jedes positive Lokalisationsresultat in Nebel zu verwandeln, aber auch nach Belieben uns aus Schwierigkeiten zu helfen.

Etwas klarer und mehr realiter drückt sich Monakow in der Spezialuntersuchung über die aphasischen Formen aus, indem er (S. 824) sagt: „Wir können heute doch mit ziemlicher Sicherheit behaupten, daß es eine dauernde sensorische Aphasie ohne schwere Läsion oder doch Mitläsion der linken „Regio temporalis" (insbesondere des T_1 und des Gyrus Heschl post. links) wohl nicht gibt. Das in Betracht fallende Gebiet umfaßt meines Erachtens indessen nahezu den ganzen Ernährungsbezirk der Art. Foss. Sylvii, d. h. außer der oben genannten Partie von T_1 und der Querwindung auch noch den Gyr. subangularis, supramarginalis und angularis, T_2 und T_3 (bei Rechtsern links)" (S. 824.).

„Eine genauere Feststellung der Beziehungen zwischen der Örtlichkeit des Herdes innerhalb der Regio temporalis (nähere Natur der unterbrochenen Fasern) dem speziellen Charakter und Umfang der sensorisch-aphasischen Störung ist auf Grund des bis heute in der Literatur niedergelegten Materials noch nicht möglich, weil auch hier die Angaben über die topische Ausdehnung des Herdes in der Mehrzahl der publizierten Fälle faseranatomisch zu wenig genau sind und dann, weil die anatomischen Verhältnisse in den scheinbar gebliebenen Partien viel zu summarisch oder gar nicht studiert worden sind." Und so läßt Monakow den mörderischen Geist der „Diachisis" vertilgend über dieses ganze Gebiet frei herausfliegen (S. 829).

Digitized by Google
Original from THE OHIO STATE UNIVERSITY
Generated on 2018-07-27 13:44 GMT / http://hdl.handle.net/2027/osu.32435056932478
Public Domain in the United States, Google-digitized / http://www.hathitrust.org/access_use#pd-us-google

Dieser verschwommenen Anschauung scheint sich auch Heilbronner anzuschließen, indem er sich folgendermaßen ausdrückt: „Welche Partien des T-Lappens speziell für den Verlust des Sprachverständnisses in Betracht kommen, demnach die Bezeichnung sensorisches Sprachzentrum im engsten Sinne Anspruch hätten, ist noch nicht mit Sicherheit entschieden, auch hier noch nicht einmal die Frage, ob das ganze akustische Projektionsfeld oder ein bestimmter Teil desselben dafür in Anspruch zu nehmen ist. Auf Grund der Untersuchungen Flechsigs wird neuerdings selbst eine früher schon mehrfach (Pick u. a.) ausgesprochene Hypothese wieder annehmbarer, daß die beiden getrennt, das erstere (das akustische Projektionsfeld) „in der temporalen Querwindung, das letztere (das sensorische Sprachzentrum) in weiter ausgedehnten Partien der hinteren Schläfenlappenregionen zu suchen wären".[1])

Nach Brodmann kommt „die vollständige sensorische Aphasie mit ihren verschiedenen Unterformen stets bei örtlichen Läsionen im Bereich der temporalen Sprachregion oder Wernickeschen Zone (hintere Hälfte von T_1 und Umgebung) zustande."[2])

Wernicke selbst drückt sich betreffs der Lokalisation der Worttaubheit etwas schwebend aus, scheint aber im ganzen die von Monakow und Déjerine auf ihren Figuren eingezeichneten Gebiete als Lokale der Worttaubheit zu bezeichnen.[3])

Wenn also die Autoren in bezug auf die genauere Lokalisation ein wenig differieren, so ist doch zwischen den Lokalisten eine erfreuliche Übereinstimmung vorhanden. Dagegen finden sich in einem getrennten Lager die Nichtlokalisten, mit Monakow als Führer. Bei unserem Versuch, das W zu finden, müssen wir von dieser nebeligen Anschauung Monakows absehen. Die ganze Frage der Lokalisation der sensorischen Aphasie abzuhandeln, liegt nicht in meinem Plan. Ich beschränke mich auf einige hierher gehörige Bemerkungen, die von anderen zu wenig beachtet wurden.

Die populäre Lokalisation, die W in die hinteren Abschnitte der ersten zwei Temporalwindungen verlegte, ist von der Tatsache ausgegangen, daß bei der Worttaubheit die anatomische Läsion in der Regel diese Gebiete trifft. Es liegt dann nahe, anzunehmen, daß Worttaubheit sich mit dieser Läsion deckt. Aber es ist wohl einleuchtend, daß die Ausdehnung der Läsion ganz von der Ausdehnung abhängt, in der die Thrombosierung der betroffenen Gefäße sich geltend macht. Diese ist durch zwei Momente bestimmt: 1. die Verästelung der betreffenden Gefäße, 2. durch die Stelle der Thrombosierung. Beide Momente sind offenbar von der Funktionsverteilung im Temporallappen gänzlich unabhängig. Bei der Untersuchung über die Begrenzung des W darf man also im einzelnen Falle von der zufälligen anatomischen Ausdehnung der Erweichung als für die Frage nicht entscheidend absehen. Was die Verästelung der Gefäße betrifft, so gibt Moutier[4]) darüber einige sehr belehrende

[1]) Lewandowskys Handbuch, Bd. I, S. 1076.
[2]) Physiologie des Gehirns. 1914, S. 285.
[3]) Deutsche Klinik. 1900, S. 543.
[4]) L'aphasie de Broca. Paris 1908. p. 133 ff.

Digitized by Google
Original from THE OHIO STATE UNIVERSITY
Generated on 2018-07-27 13:44 GMT / http://hdl.handle.net/2027/osu.32435056932478
Public Domain in the United States, Google-digitized / http://www.hathitrust.org/access_use#pd-us-google

Figuren (S. 133—136), aus denen wir ersehen, daß die die verschiedenen Teile des Temporallappens ernährenden Gefäße äußerst launenhaft sich verästeln, wodurch die vielfachen Formen der angetroffenen Erweichungen genügend erklärt werden. In der Regel werden die hinteren Abschnitte der T_1 und T_2 von gemeinsamen Ästen der Art. Sylvii ernährt, während die vorderen ihre eigenen Äste haben, aber die Verästelung der feineren Äste ist, wie gesagt, sehr variabel und folglich der Effekt einer Thrombose im Einzelfalle äußerst wechselnd.

Bei der Begrenzung des *W* können wir von anatomisch-histologischen Betrachtungen ausgehen. Wir erinnern uns dann, daß, wie Brodmann sich ausdrückt, „jede Area von spezifischem histologischen Bau eine spezifische physiologische Dignität haben muß, anders ausgedrückt, daß alle die verschiedenartig gebauten Areae auch verschiedenen Vorrichtungen vorstehen. Nicht in dem Sinne freilich, wie es vielfach geschehen ist, daß man komplexe seelische Vorgänge oder Eigenschaften in räumlich abgesteckte Territorien einordnet, sondern in dem einzig berechtigten Sinne der Auffassung Wernickes, welcher nur die elementarsten zentralen Verrichtungen bestimmten Stellen der Großhirnrinde zuordnet".[1])

Wenn ich in Übereinstimmung mit dieser fast allgemein gültigen Aussprache, die wohl jeder Hirnforscher gern unterschreibt, die von Brodmann, dem verdienstvollen Grundleger der Hirnzytoarchitektonik, entworfene Karte der Hirnrinde betrachte, so fällt es gleich in die Augen, daß die Rinde des Temporallappens keine gleichmäßige zytoarchitektonische Struktur hat, sondern daß die laterale Fläche wenigstens fünf verschiedene Felder darbietet und noch dazu die Felder der Querwindungen. Recht verschiedene Funktionen müssen demnach hier verteilt sein. Die laterale Rinde der T_1 umfaßt, von der Querwindung abgesehen, zwei Felder, von denen das vordere etwa ein Drittel und das hintere zwei Drittel der ganzen Windung bedeckt. Das hintere Feld 22 dehnt sich an der Mitte ein wenig über die t_1 nach unten aus.

Auch Campbell unterscheidet auf Grund eigener eingehender Untersuchungen in T_1 zwei Felder, denen er fast absolut dieselbe Umgrenzung wie Brodmann zuerkennt, wenn er auch das hintere Feld durch die t_1 scharf begrenzen läßt.

Weiter finden wir, daß auch Flechsig schon früher (1898—1901) betreffs dieser Windung zu identischem Resultat gekommen ist. Die Grenze zwischen den Feldern verlegt auch er in das vordere Drittel der Windung. Bei dieser Übereinstimmung der anatomischen Einteilung ist es auffallend, daß die Forscher das Wernickesche Feld nicht mit dem hinteren zytoarchitektonischen Feld zusammenfallen lassen, sondern seine frontale Grenze weit mehr okzipitalwärts verlegen. Es ist deutlich, daß für die Bestimmung der vorderen Grenze andere Gründe maßgebend sind, nämlich anatomisch-klinische Tatsachen. Es liegt dann nahe, zu fragen: Warum stimmen denn nicht die histologischen Grenzen mit diesen überein? Nach meiner Meinung gibt es in der Tat eine recht plausible Erklärung hierfür.

[1]) Journ. d. Psychol. u. Neurol. 1907, Bd. 10, S. 15.

Digitized by Google
Original from THE OHIO STATE UNIVERSITY
Generated on 2018-07-27 13:44 GMT / http://hdl.handle.net/2027/osu.32435056932478
Public Domain in the United States, Google-digitized / http://www.hathitrust.org/access_use#pd-us-google

Bei der Worttaubheit trifft man in der Regel eine Erweichung infolge einer Thrombose der betreffenden Gefäße. Diese ernähren nicht nur die Rinde, sondern auch das unterliegende Mark. Bei der Thrombose ist deshalb die Läsion nicht exklusiv kortikal, sondern dehnt sich mehr oder weniger tief in das Mark hinein. Demgemäß sind strikte, auf die Rinde begrenzte Fälle von Worttaubheit sehr selten, ja so selten, daß Déjerine und Thomas, die sich dem Studium dieser Symptomenkomplexe widmeten, sich folgendermaßen aussprachen: „Nous ferons remarquer — qu'il n'existe pas de cas — d'aphasie sensorielle avec surdité verbale par lésion corticale destructive, localisée au niveau du tiers posterieur de la T_1." Und er setzt fast klagend fort: „Dans les observations repondant à ce postulat anatomoclinique, il n'y a pas été fait d'examen microscopique et par conséquent on ne peut pas affirmer que la lésion était strictement localisée à la première temporale."

Die Annahme durfte nicht irren, daß hierin die Quelle vieler Irrtümer in den Schlüssen liegt, und vielleicht läßt sich im vorliegenden Falle die Inkongruenz der histologischen und der anatomo-klinischen Grenzen des *W*-Feldes dadurch erklären. Die Erweichungen sind, wie gesagt, selten rein kortikal, greifen vielmehr auf das Mark über und schneiden daselbst Faserbündel ab, die sich zu anderen, nicht kortikal angegriffenen, sondern scheinbar normalen Rindenterritorien begeben.

Unter der Rinde der T_1 ziehen aus der primären Hörsphäre äußerst umfangreiche Assoziationsfaserzüge der T_1 (Quensel), und hier breiten sich die oberflächlichen Fasern des großen Burdachschen Fasciculus arcuatus bis zu der Spitze der T_1 aus. Eine auf das Mark tiefer übergreifende Erweichung der mittleren Hälfte der T_1 muß dieses Bündel abschneiden und dadurch weiter frontal liegende Gebiete der Rinde außer Funktion setzen. Nur diejenigen Sektionsprotokolle, die genügend Rücksicht auf diese Verhältnisse nehmen, sind als zuverlässig zu betrachten. Demnach liegen in T_1 die wirklichen Grenzen der Erweichungen mehr frontal als die scheinbaren.

Wie ich nachzuweisen suchte, stimmen weder die von Monakow, noch die von Déjerine oder Brodmann in ihren Hirntafeln eingezeichneten Umgrenzungen des *W* mit der histologischen Ausdehnung des eigenartigen architektonischen Baues der T_1, welche die zwei hinteren Drittel der T_1 als eigenartig gebaut umfaßt, während an den erwähnten Tafeln dies Feld nur das hintere Drittel oder etwas mehr als das *W*-Feld aufnimmt.

Wir wollen indessen nachforschen, was die klinisch-anatomischen Befunde sagen.

Eine umfassende Revision der Fälle von Worttaubheit wurde zuerst von Naunyn 1887 gemacht, indem er das ganze bis dahin publizierte Material einer systematischen Analyse unterzog und die Resultate in seinen bekannten Tafeln einzeichnete.[1]) Er zieht daraus den Schluß in bezug auf die Wernickesche Windung (hintersten zwei Drittel der obersten Temporalwindung): „In dieser Gegend ist höchstwahrscheinlich ein Zentrum für die akustischen Wahrnehmungen gelegen." Der Schluß stützt sich auf 18 Beobachtungen, und eine

[1]) Verhandl. d. Kongresses f. Innere Med. 1887, S. 132 ff.

Digitized by Google
Original from THE OHIO STATE UNIVERSITY
Generated on 2018-07-27 13:44 GMT / http://hdl.handle.net/2027/osu.32435056932478
Public Domain in the United States, Google-digitized / http://www.hathitrust.org/access_use#pd-us-google

Betrachtung der Tafeln I und II überzeugt gleich, daß dieser Schluß als wohlbegründet angesehen werden darf. Noch sicherer scheint der Schluß zu werden, wenn dazu die von Naunyn als „unbestimmte Aphasiefälle" mit einberechnet werden, von denen wohl die meisten als Formen von Worttaubheit zu rechnen sind. Die Hauptmasse von diesen liegt in T_1 und von ihnen lokalisiert sich eine große Anzahl bis in das mittlere Drittel der T_1. An der vorderen Grenze des mittleren Drittels hören sie recht scharf auf, wenn auch die anatomischen Veränderungen sich in einigen Fällen noch weiter nach vorn ausdehnen.

Eine ebenso lehrreiche zweite Revision ist 1884 von Starr vorgenommen.[1]) Starr sammelte nicht weniger als 50 Fälle von „Aphasia of a distincly sensory variaty", aus denen seine besonders interessanten Resultate hervorgehen. Betreffs der Ausdehnung des *W*-Feldes kommt er zu dem Schluß: „In all these cases (word deafness) the lesion was limited to the first and second temporal convolutions in their posterior two thirds."

Die übereinstimmenden Resultate dieser beiden hervorragenden Forscher sind um so interessanter, als keinem dieser Forscher zu jener Zeit die wirkliche Lage des Hörzentrums und auch nicht die Zytoarchitektonik der T_1 bekannt war. Es sind gewiß in der beobachteten Zahl nicht wenige durch Mitläsion der Querwindung komplizierte Fälle von Worttaubheit mit einberechnet. Somit scheint also das *W*-Feld sich mit dem Feld 22 nach Brodmann und Campbell und mit Flechsigs älteren Feldern 5a und 5b zu decken. Zu demselben Resultat ist auch Flechsig gekommen.[2])

Die zweite bei der Umgrenzung des *W*-Feldes zu beantwortende Frage ist, ob auch T_2 dazu gehört. Zwar begrenzt Monakow das Feld nach unten durch die erste Temporalfurche, nach Déjerine und Brodmann greift aber *W* an seiner Mitte auf diese Windung ein wenig über; die geläufige Auffassung ist, daß das Wernickesche Feld den hinteren Abschnitt der T_2 umfaßt. In seinem Schlußresumé läßt Naunyn das *W* durch t_1 begrenzen, aber an den Tafeln I und II ersieht man, daß in nicht wenigen Fällen die anatomischen Veränderungen sich doch über diese Grenze hinaus ausdehnen. Auch hat die kleine, über t_1 ventral hinausgreifende Strukturfläche nach Brodmann dieselbe architektonische Struktur wie die hinteren zwei Drittel der T_1, wogegen Campbell das Strukturfeld dorsalwärts durch t_1 begrenzt sein läßt.

Es scheint also, daß die geläufige Anschauung, wonach T_2 (mit Ausnahme der kleinen erwähnten, t_1 überragenden Fläche) zum *W*-Felde gehört, wohl kaum begründet ist.

Um zu entscheiden, ob das hintere Drittel der T_2 auch zum Wortlautzentrum gehört, wären Fälle von isolierter Destruktion dieses Windungsgebietes geeignet. Solche Fälle gibt es nicht viele, wenigstens nicht gut beobachtete. A. Pick hat einen Fall mit bilateraler Erweichung der T_2 beobachtet.[3])

Der Mann litt an Agrammatismus. „His understanding of speech was absolutely intact. The most noticeable — was a very defective use of termi-

[1]) Brain, S. 82.
[2]) Sitzungsber. 11. 1. 1904; 222.
[3]) Review of Neurology and Psychiatry, Dec. 1909, p. 757.

Digitized by Google
Original from THE OHIO STATE UNIVERSITY
Generated on 2018-07-27 13:44 GMT / http://hdl.handle.net/2027/osu.32435056932478
Public Domain in the United States, Google-digitized / http://www.hathitrust.org/access_use#pd-us-google

nations, conjugations and personal pronouns." Bei der Sektion (Fig. 31) wurde, abgesehen von einer frischen Blutung, folgendes bemerkt: „The left hemisphere: The white matter of T_2 softened in form of a small cavity. This softening occupied also a small area of the cortex and extended so far as the external wall of the lateral ventricle. The focus extended trough the whole posterior half to the site — of the angular gyrus. In the right hemisphere: In the white matter of T_1 at the same site and the same extent as in the left, but not extending in the cortex, was another similar brownish focus of softening. The focus extended forwards to exactly the same degree as the focus on the other side. Towards the back it did not extend beyond the most posterior part of T_2. It did not destroy the whole medulla, reaching however here and there into the medulla of T_1." Epikrise. Verfasser schließt: „It

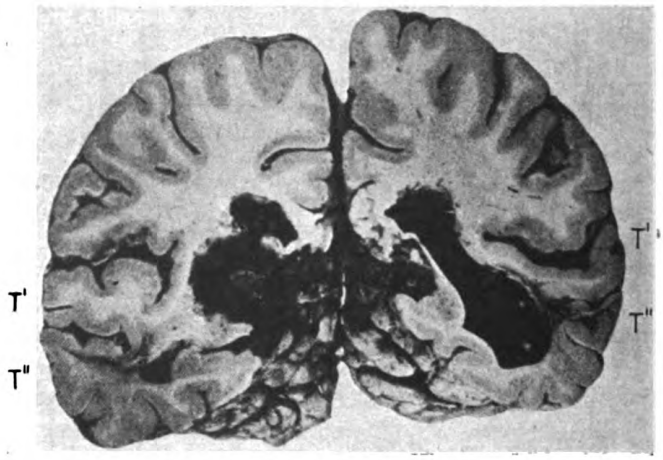

Fig. 31. Fall A. Pick.

therefore leads us to the conclusion, that in this case an unusually pure form of agrammatism was caused by a lesion localised in the left T-lobe and mainly in T_2. The agrammatism had developed 8 years previously (to the focus in the right T_2)."

Der Fall, obwohl einzeln stehend, spricht doch dafür, daß T_2 nicht zu W gehört.

Für eine Beschränkung des W-Feldes auf T_1 sprechen weiter recht zahlreiche Fälle von ausgeprägter Worttaubheit, in denen nur T_1 ergriffen war. Solche Fälle sind sowohl von Starr wie von Naunyn und Pick mitgeteilt worden.

Die zweite Temporalwindung. Durch die Umgrenzung der mutmaßlichen Ausdehnung des W-Feldes und den Nachweis seiner Kongruenz mit dem architektonischen Felde 22 Brodmanns gewinnt die Vermutung, daß auch die übrigen Felder der Temporalrinde spezifischen Funktionen je nach ihrem architektonischen Bau dienen, an Wahrscheinlichkeit. Welche Funktionen dem großen Felde T_2 zukommen, habe ich vermutungsweise angedeutet. Ihre Sicherstellung hängt von kommenden Forschungen ab. Be-

Digitized by Google
Original from THE OHIO STATE UNIVERSITY
Generated on 2018-07-27 13:44 GMT / http://hdl.handle.net/2027/osu.32435056932478
Public Domain in the United States, Google-digitized / http://www.hathitrust.org/access_use#pd-us-google

sonders solche Fälle werden von Wert sein, wo diese Windungen bei Intaktheit der ersten Temporalwindung geschädigt sind, und vor allem sind rein kortikale Fälle von entscheidender Bedeutung.

Deshalb muß die klinisch-anatomische Arbeit auf dem Gebiete der Hirnpathologie bessere Wege einschlagen, klinische wie anatomische Beobachtungen müssen von neuem mit erforderlicher Präzision gesammelt und die mikroskopischen Untersuchungen in jedem Falle beigefügt werden. Besser als schlechte Beobachtungen mitzuteilen, ist es, keine zu publizieren, denn es verbergen sich in der vorliegenden klinisch-anatomischen Literatur eine gewaltige Masse falscher sogenannter Tatsachen.

Amusie. In seiner bekannten Untersuchung über die Lokalisation und die Formen von Amusie kommt Edgren (25) in bezug auf diejenige Form der Musiktaubheit, die der Worttaubheit analog erscheint und die eine besondere Form von Amusie bildet, zum Schlusse, daß sie ihre „Lokalisation in T_1 und T_2 des linken Temporallappens vor der Stelle, deren Verletzung Worttaubheit hervorruft", nach aller Wahrscheinlichkeit hat. Dieser Schluß stützt sich auf alle bis dahin in der Literatur mitgeteilten Fälle, unter denen Edgrens eigener Fall einer der am besten studierten war (1894).

Bei einer neuen Revision der Fälle von Amusie konnte Probst nachweisen, daß „in allen jenen Fällen der Literatur, wo das Musikverständnis verloren gegangen war, auch eine Läsion der vorderen Abschnitte der Temporalwindungen zu konstatieren war. Demgegenüber stehen nun alle jene 22 Fälle, wo bei erhaltenem Musikverständnis auch die vorderen Abschnitte der Schläfenwindung erhalten waren."[1]) Bisweilen lokalisiert sich der Musiksinn in der rechten Hemisphäre, doch ist ein Vikariieren dieser Hälfte nicht nachweisbar.

Nicht nur die Umgrenzung des Hörzentrums, sondern auch die der Worttaubheit und der Amusie sprechen also kräftig für eine Kongruenz zwischen Funktion und zytoarchitektonischer Struktur.

Freilich kommt Auerbach bei Untersuchung einiger Gehirne von hervorragenden Musikern, wie Cossmann, Stockhausen, Koning und Hans v. Bülow, zu dem Resultat, daß bei diesen Männern besonders an den hinteren Abschnitten der T_1 und T_2 eine auffallend starke Entwicklung unverkennbar sei. Er ist deshalb geneigt, in diese Abschnitte des Temporallappens die musikalische Auffassung und das musikalische Talent zu verlegen. Aus den Photographien der Gehirne ersieht man jedoch, was auch Auerbach einräumt, daß auch die vorderen Teile der Temporallappen hypertrophisch sind. Außerdem zeigen andere Abschnitte der Gehirne bei diesen Männern mit glänzender Intelligenz eine auffallende Entwicklung. Sowohl die Gyri supramarginalis wie die mittleren Teile der Zentralwindungen und die hinteren Abschnitte zeigten sich stark entwickelt. Es ist demnach recht schwierig, eine präzise Lokalisation auf diesen interessanten Befund zu gründen.[2])

[1]) Arch. f. Psychol. 1899, Bd. 22, S. 433.
[2]) Auerbach, Zur Lokalisation des musikalischen Talents im Gehirn und am Schädel. Arch. f. Anat. u. Physiol., Anat. Abt., 1906, 1908, 1911.

Digitized by Google
Original from THE OHIO STATE UNIVERSITY
Generated on 2018-07-27 13:44 GMT / http://hdl.handle.net/2027/osu.32435056932478
Public Domain in the United States, Google-digitized / http://www.hathitrust.org/access_use#pd-us-google

Oben suchte ich nachzuweisen, was ja zum Teil schon früher bekannt war, daß eine Zerstörung der ganzen T_1 nur von Wort- und Musiktaubheit gefolgt wird, daß aber damit der Wortsinn nicht verloren geht. Bei der Amusie scheinen ganz analoge Formen wie bei der Worttaubheit vorzukommen. Es gibt perzeptorische und assoziative Formen, und die totale Zerstörung der T_1 scheint eine vollständige perzeptorische, aber nicht eine vollständige assoziative Form der Amusie hervorzurufen. Der Wort- und Musiksinn scheint also nicht in T_1 zu liegen, sondern irgendwo anders im Temporallappen.

Nach Brodmann enthält die laterale Rinde des T-Lappens außer dem W-Felde noch vier verschiedene Felder von spezifischer Struktur. Schon daraus läßt sich mit einiger Wahrscheinlichkeit schließen, daß diese Rinde verschiedenen Funktionen dient. Auch hebt A. Pick, eine Autorität auf diesem Gebiete, an mehreren Stellen in seinen originellen und lehrreichen Schriften hervor, daß wir schon jetzt „eine Ahnung von dem Reichtum an Einzelformen des linken Schläfenlappens" haben und daß „die alte Lehre von der Einheitsfunktion des akustischen Sprachfeldes sich als unzutreffend erweist". Die eingehende Analyse von Aphasiefällen wird hier gewiß manche Aufklärung geben, wie auch Pick durch seine eingehenden Untersuchungen von Aphasiefällen nachzuweisen suchte. Und zwar verspricht der Weg der Exklusion die meisten und daher sichersten Erfolge.

Während demnach die Zerstörung der ganzen ersten Temporalwindung keinen Verlust, weder der höheren psychischen Auffassung noch der Erinnerung der Sprache oder der Musik, mit sich bringt, so ist dagegen die bilaterale Zerstörung der übrigen Masse der temporalen Lappen von durchgreifenden psychischen Störungen begleitet. Mehrere von den oben angeführten Fällen sind geeignet, auf die Art dieser Funktionsstörung Licht zu werfen. In vielen Fällen scheint durch die Massenerweichung des Temporalmarkes jede akustische Auffassung der Bedeutung des Lautes, der Töne, der Geräusche, sowie der Worte vernichtet zu sein. Das betreffende Individuum verliert damit, scheint es, jede Erinnerung von Geräuschen jeder Art. Wie Anton in seiner interessanten Abhandlung nachweist, geht dabei die akustische Erinnerung so vollständig verloren, daß Patient selbst davon keine Wahrnehmung hat. Er bemerkt nicht den Verlust seiner ganzen akustischen Welt und selbst seines ganzen Bedürfnisses an akustischen Erinnerungen. Die akustische Welt ist für ihn tot. Ist dabei Q erhalten geblieben, dann reagiert Patient noch, wie oben erwiesen wurde, auf scharfe Geräusche, doch, wie es scheint, nur reflektorisch. Auch klinische Beobachtungen, ohne Sektion, sprechen für die Richtigkeit dieser Schlüsse.[1])

Die durch die totale Zerstörung der Rinde der Temporallappen und ihrer Verbindungen im Mark entstehende Taubheit hat also einen eigentümlichen Charakter. Das Individuum verliert einen Teil seines psychischen Intellektes und seiner psychischen Leistungsfähigkeit. Seine psychische Individualität hat gewissermaßen diese Individualität zum Teil eingebüßt. Dadurch ist seine

[1]) Anton, Arch. f. Psychol., Bd. 32, S. 82 ff.

Digitized by Google
Original from THE OHIO STATE UNIVERSITY
Generated on 2018-07-27 13:44 GMT / http://hdl.handle.net/2027/osu.32435056932478
Public Domain in the United States, Google-digitized / http://www.hathitrust.org/access_use#pd-us-google

ganze geistige Persönlichkeit auf eine niedrigere Stufe gebracht, indem sie eine ganze, sonst seine Person integrierende geistige Welt mit ihren akustischen Vorstellungen, Erinnerungen und selbst psychischen Bedürfnissen verloren hat. Alle früheren, durch die Erfahrung seines Lebens gesammelten akustischen Erinnerungen der Erlebnisse und der Vorgänge der Umgebung — alles ist ihm tot und gleichgültig. Er ist in akustischer Hinsicht auf den Standpunkt eines niedrigen Tieres gebracht — ja noch viel niedriger.

Ist man dann nicht berechtigt, zu sagen: er hat einen integrierenden Teil seines Intellektes, seiner Persönlichkeit verloren und zwar denjenigen, der in den Temporallappen liegt. Ein Bruchteil des Intellektes ist weggefallen. Der Intellekt ist zerbrechlich und der akustische Teil kann ausgebrochen werden.

Man betrachtet im allgemeinen den Intellekt und damit die Psyche als eins und unteilbar. Davon ging Descartes aus, als er erklärte: die Seele kann nicht in dieser oder jener Hemisphäre liegen, dann könnte man die eine Hälfte der Seele wegnehmen; sie muß in einem unpaarigen Organ liegen, das zwischen den beiden Hemisphären liegt; und so fand er die Seele in der Glandula pinealis — dem Parietalauge, welches einst gegen den Himmel nach oben schaute!

Die angeführten Fälle scheinen indessen zu beweisen, daß bestimmte Abschnitte, welche man gewöhnlich als integrierende Teile des Intellektes oder der Psyche betrachtet, doch daraus herausgebrochen werden können. Damit fällt ein gewisses Feld der Psyche weg. Der Intellekt oder die Psyche in diesem Sinne besteht also aus einer Sammlung von verschiedenartigen Fähigkeiten, welche, jede mit ihrer Lokalisation, bei dem normalen Menschen harmonisch zusammenwirken, aber unter pathologischen Verhältnissen, jede für sich, wegfallen können, wodurch die Psyche und der Intellekt spoliiert werden. Eine solche Sphäre ist die akustische. Fällt sie weg, dann fällt die Hörwelt aus. Die Psyche ist darum ärmer, aber die betreffenden Individuen haben selbst davon keine Wahrnehmung.

In Anbetracht dieser klinischen Tatsachen ist es kaum möglich, Monakows Ausspruch auf dem internationalen Kongreß in Paris 1900 zuzustimmen, wenn er sagte: „Die Annahme, daß die höheren seelischen Funktionen vorwiegend in besonders abgetrennten Rindeninseln konstigmatischer Struktur (Verstandszentren) sich abspielen, ist nicht haltbar, man muß sich vielmehr die der geistigen Arbeit dienenden Elemente über die ganze Rinde ausgebreitet denken." In geringer Konsequenz damit fügt er hinzu: „Es gibt aber sicher für die geistige Arbeit notwendige anatomische und architektonische Vorbedingungen (komplikate Zusammenfassungen nach noch unbekannten Ordnungen), deren Strukturen bald in diesen, bald in jenen Windungen dominieren."[1])

Es ist schwierig, die logische Übereinstimmung dieser beiden Äußerungen zu fassen. Denn dominieren bald in dieser, bald in jener Windung Strukturen, welche Vorbedingungen für die geistige Arbeit sind, dann muß wohl auch diese Arbeit wenigstens zum Teil in diesen Strukturen vor sich gehen, d. h. lokal werden gewisse geistige Leistungen ausgeführt, welche einerseits als

[1]) Résumé, Section de Neurologie. 1900, p. 22.

Digitized by Google
Original from THE OHIO STATE UNIVERSITY
Generated on 2018-07-27 13:44 GMT / http://hdl.handle.net/2027/osu.32435056932478
Public Domain in the United States, Google-digitized / http://www.hathitrust.org/access_use#pd-us-google

Bruchteile in den Intellekt und in die psychische Arbeit eingefügt werden und andererseits durch lokale pathologische Prozesse jener Rinden- und Markabschnitte ausfallen können.

Monakows Stellung zur Lokalisationslehre scheint überhaupt recht dunkel; es ist äußerst schwierig, seine an verschiedenen Stellen oft ganz allgemein gehaltenen Äußerungen miteinander logisch in Einklang zu bringen. So findet man einerseits Äußerungen, die jede zirkumskripte Lokalisation der Sinnesflächen streng verneinen, andererseits auch Stellen, die eine solche akzeptieren lassen. In den „Ergebnissen der Physiologie" schreibt er[1]): „Jedenfalls ist es noch verfrüht, jene Oberflächenpartien und Fasermassen, deren Zerstörung bestimmte Funktionen schwer schädigen oder aufheben kann, als die eigentlichen Werkstätten jener zu betrachten." Andererseits sagt er: „Wird ein Rindenfeld durch einen Herd zerstört, so werden — gleichzeitig mit den lokalen Ausfallserscheinungen — verwickeltere Störungen eintreten und ganz bestimmte, sich gegenseitig unterstützende und ergänzende und daher untereinander besonders eng verkettete Komponenten für die Funktion verloren gehen." Ebenso nimmt er in bezug auf das Sehzentrum bisweilen eine Projektion an, bisweilen keine.

VII. Allgemeine psychophysiologische Betrachtungen.

Unter all den unzähligen Problemen, welche auf dem Gebiete der Hirnforschung noch eine Lösung erheischen, steht obenan der Mechanismus des Denkens, namentlich insoweit dieser den Hirnforschungsmethoden zugänglich werden kann. Unser Denken geht ja von den Erfahrungen aus, welche durch die Sinne vermittelt und dann von dem Gehirn verarbeitet werden. „Nihil est in intellectu, quod non antea fuerit in sensu", das ist eine alte Sentenz, welche noch als richtig anerkannt wird.

Wenn wir auch nie erwarten, ja selbst nicht hoffen können, einst das Wesen der Gedankenbildung klarzulegen oder zu verstehen, wie die psychischen Prozesse an das Gehirn geknüpft sind und wie die Zellen und Fasern dabei arbeiten, so erlauben uns doch andererseits die schon von uns erworbenen Kenntnisse von der Tätigkeit des Gehirns vorauszusehen, daß wir bald eruieren können, welches die anatomischen Elemente und Komplexe von Zellen und Faserzügen sowie die Hauptstationen sind, die bei den Gedankenprozessen in Anspruch genommen werden. Da das Denken ein sehr zusammengesetzter innerer Vorgang ist und aus einer Reihe von mehr elementaren, zeitlich nicht trennbaren, aber doch nacheinander folgenden psychischen Prozessen besteht, in welche beim Denken eine Anzahl psychischer Elemente eingehen, so hat man es bei der Analyse der Gedankenbildung doch für nötig befunden, sie in einfachere Einheiten oder elementare Vorgänge zu zerlegen, um Klarheit in bezug auf die Tätigkeit unserer Psyche zu gewinnen.

Als den einfachsten psychischen Prozeß bezeichnet man gewöhnlich die Wahrnehmung oder wohl richtiger die sogenannte primäre zerebrale Empfindung,

[1]) 1907, V. Jahrg., S. 371

Digitized by Google
Original from THE OHIO STATE UNIVERSITY
Generated on 2018-07-27 13:44 GMT / http://hdl.handle.net/2027/osu.32435056932478
Public Domain in the United States, Google-digitized / http://www.hathitrust.org/access_use#pd-us-google

welche sich in den Sinnesflächen des Gehirns abspielt, wo die Reize der äußeren Sinnesorgane von ihren nervösen Apparaten als periphere Empfindungen aufgenommen werden.

Es ist demnach einleuchtend, daß die Kenntnis der Lokalisation, der Umgrenzung und Organisation, der physiologischen Tätigkeit und Leistungsfähigkeit dieser Sinnesflächen die fundamentale Vorbedingung einer wissenschaftlichen Psychologie sein muß, und daß ein Fortschritt in unserer Einsicht von den psychischen Vorgängen davon abhängt, daß wir uns Klarheit über die Eintrittspforte des primären Zuflusses aus der Erfahrungsquelle erwerben. Alles Denken erfordert ein Zusammenwirken und eine Assoziation der Sinnesempfindungen und setzt also eine psychische Verbindung der die Sinnesreize aufnehmenden peripheren Nerven und Nervenflächen der äußeren Sinne voraus. Aber die peripherischen Nervenflächen der äußeren Sinnesapparate können nicht unmittelbar miteinander zusammenwirken, schon deshalb, weil sie nicht miteinander durch direkte nervöse Zwischenglieder verbunden sind und zweitens, weil die von den Nervenelementen verschiedener Sinnesorgane aufgenommenen Reize verschiedener Art und also inkommensurabel sind. Die Retinalelemente können mit den Elementen des Cortischen Organs nicht unmittelbar zusammenarbeiten, denn die von diesen Organen aufgenommenen Reize sind ganz verschiedener Natur, obwohl beide Reize Energie enthalten. Diese ungleichartigen Energien müssen zuerst in eine gemeinsame gleichartige Energieform umgewandelt werden, ehe sie sich miteinander verbinden können, um ein Schlußprodukt hervorzubringen. Die Transformation der durch die verschiedenen Reize der peripherischen Sinnesorgane aufgenommenen Energien kommt wohl dadurch zustande, daß sie auf gleichartige Zellenelemente einwirken und von diesen aufgenommen werden. Wie eine Windmühle nicht mit einem Wasserstrom direkt zusammenwirken kann, ehe ihre Bewegungen auf einen gemeinsamen oder auf zwei gleichmäßig konstruierte Apparate übertragen sind oder ehe die Kraft jeder dieser Maschinen in eine gemeinsame Kraft, z. B. eine elektrische Kraft, transformiert wurde, so müssen wir uns auch in bezug auf die Sinnesorgane, deren Reize durch die Sinnesnerven zu ihren kortikalen Sinnesflächen und deren Zellen geleitet werden, den Verlauf vorstellen. Die Zellen der Sinnesflächen im Gehirn haben alle eine analoge Konstruktion und sind dadurch befähigt, miteinander zusammenzuwirken. Die in den verschiedenen zerebralen Sinnesflächen entstandenen Empfindungen oder vorhandenen Energien können in den übergeordneten Assoziationszentren zu gemeinsamen Vorstellungen verbunden werden. Diese komplizierten Vorstellungen enthalten daher, jede für sich, Elemente oder Energien, welche aus zwei oder mehreren verschiedenen nervösen Apparaten der äußeren Sinne, aber in umgestalteter Form, stammen.

Wenn diese Auffassung die richtige ist, so müssen die nervösen Endapparate der äußeren Sinne durch mit diesen analoge Apparate im Gehirn vertreten sein, welche in ihren Zellen die Energien aufnehmen können. Die Zellen der Hirnsinnesflächen sind im Verein mit den zuleitenden Sinnesnerven Transformatoren der Sinnesreize.

Es müssen sich also im Gehirn eine Retina corticalis, eine Cochlea (Corti) corticalis, ferner Sinnesflächen, die gewissermaßen den Nerven der

Digitized by Google
Original from THE OHIO STATE UNIVERSITY
Generated on 2018-07-27 13:44 GMT / http://hdl.handle.net/2027/osu.32435056932478
Public Domain in the United States, Google-digitized / http://www.hathitrust.org/access_use#pd-us-google

Riechschleimhaut, der Geschmacksfläche und der Hautfläche entsprechen, vorfinden.

Die Konsequenz der dargestellten Theorie fordert mit Notwendigkeit, daß die verschiedenen die Sinnesreize aufnehmenden Rindenzellen und Nervenelemente die Lokalzeichen der peripheren Sinnesnerven beibehalten und somit die in den peripheren Sinnesnerven sich abspielenden Prozesse, sowohl in bezug auf Stärke wie Qualität, exakt und adäquat widerspiegeln, damit der Rindenprozeß ein exakter Ausdruck des peripherischen Vorgangs werde. Eine solche Transmission der peripherischen Vorgänge auf die Hirnrinde mit Erhaltung der spezifischen Lokalzeichen der peripheren Sinneszellen läßt sich ohne eine fixe anatomische und physiologische Verbindung zwischen den peripherischen und den zerebralen Zellen der Sinnesflächen nicht denken.

Demnach muß eine Projektion der peripheren Nervenflächen (Retina, Cortisches Organ, Hautnerven, Riech- und Geschmacksnerven) auf der Hirnrinde stattfinden. Anders ist die Lokalisation und Qualität der Lichtreize, der taktilen Reize, der Tonhöhe und der Qualität der Riech- und Geschmacksreize überhaupt nicht faßbar.

Die alltägliche Erfahrung lehrt, daß wir jede Sehempfindung im Raume lokalisieren können. Schon daraus geht hervor, daß eine fixe Verbindung zwischen den peripheren, verschieden lokalisierten Retinaelementen und den zerebralen Rindenelementen vorhanden ist. Sonst könnte ein Reiz, der den oberen Retinaquadranten trifft, in der zerebralen Retina bisweilen diese oder jene Rindenelemente treffen, demnach der Reiz entweder nach oben oder nach unten verlegt werden. Damit wäre eine psychische Auffassung der Lokalisation der Sinneseindrücke und jede Orientierung im Raume unmöglich.

Nach einer anderen Auffassung wird zwar die Orientierung im Raume erst als eine Leistung der motorischen Augennerven bzw. Muskeln betrachtet. Durch die Augenbewegungen stellt das Individuum fest, von welchem Punkt ein Lichtreiz kommt. Das Auge sucht also in dem unendlichen Raume, bis es den leuchtenden Punkt entdeckt. Eine solche Anordnung der jeden Augenblick von neuem erforderlichen Orientierung zur Abwehr wäre kaum zweckmäßig und jedenfalls mit Zeitverlust verbunden, bei Gefahr selbst unter Umständen, z. B. für Tiere, verderblich. Bei einer Projektion der Retina auf die Hirnrinde dagegen wird durch die Reizung einer Retinazelle eine entsprechende Reizung der homologen Rindenzelle hervorgerufen, die in ihrer Anordnung die entsprechenden motorischen Augennerven automatisch-reflektorisch reizt und die zweckmäßige Augeneinstellung sogleich anordnet. Ohne eine Projektion der Augenretina auf die zerebrale Rindenretina läßt sich eine solche zweckmäßige Anordnung der Orientierung im Raume kaum denken.

Die fixe Anordnung der peripheren und zerebralen Zellen wird bekanntlich von v. Monakow verneint. Seine Hypothese von einer Umschaltung der optischen Nerven im äußeren Kniehöcker durch sogenannte Schaltzellen erlaubt, daß ein Reiz der dorsalen Retinaelemente im Gehirn als von oben, unten oder von der Seite kommend im Gehirn aufgefaßt werden kann. Das

Digitized by Google
Original from THE OHIO STATE UNIVERSITY
Generated on 2018-07-27 13:44 GMT / http://hdl.handle.net/2027/osu.32435056932478
Public Domain in the United States, Google-digitized / http://www.hathitrust.org/access_use#pd-us-google

ist jedoch die verkehrte Welt, das Hirn so einzurichten, denn da müßte die ganze Hirntätigkeit sich verwirren.

In ähnlicher Weise verhält es sich mit den taktilen und thermischen Empfindungen der Haut. Der periphere Reiz muß nicht nur lokal sein, sondern auch zur Stärke und spezifischen Qualität im Gehirn einen adäquaten Ausdruck in homologen Zellen finden. Sonst wäre es denkbar, daß ein taktiler Reiz der Hand vielleicht im Gehirn zum Fuß verlegt wird, und das Tier könnte sich nicht zweckmäßig vor feindlichen Angriffen schützen. Und doch finden sich zwischen dem peripheren sensiblen Nerven und der Rindenzelle viele Stationen mit Zellen, die eine Umschaltung ermöglichen könnten. Die Erfahrung zeigt jedoch, daß eine solche Monakowsche Umschaltung nie stattfindet; ein Reiz der Hand ruft bei Gesunden nie eine Lokalisation nach dem Fuß hervor. Schon diese alltägliche Erfahrung weist auf eine fixe physiologische Verbindung zwischen den peripheren Nerven und Zellen und den entsprechenden Rindenzellen hin.

Es handelt sich hier um eine fundamentale, nicht nur anatomische, sondern vor allem physiologische Anordnung. Ohne eine solche wäre eine zweckmäßige psychische Auffassung der Außenwelt nicht denkbar.

Die schon von meinem verehrten Freunde Wilbrand postulierte und dann von mir anatomisch-klinisch als richtig erwiesene Lehre von der Projektion der Augenretina auf die Sehrinde im Gehirn wird also die Basis und das Fundament der Lehre von dem psychologischen Denken und zugleich der Ausgangspunkt weiterer psychogischer Forschung über die höhere Hirntätigkeit.

In bezug auf die akustische Sinnesfläche des Cortischen Organs entsprechen aller Wahrscheinlichkeit nach die verschiedenen Zellen den Tönen verschiedener Höhe, und im Gehirn empfinden wir die Tonhöhe je nach den angeschlagenen Tangenten eines Pianos. Wäre keine fixe Verbindung zwischen den Zellen des Cortischen Organs und den die Töne aufnehmenden Rindenzellen, dann wäre keine Garantie, daß beim Anschlagen eines hohen Tones nicht eine andere Tonhöhe von uns im Gehirn vernommen würde. Nicht nur jede musikalische Auffassung, sondern überhaupt jede distinkte akustische Auffassung der Außenwelt und damit auch jede Erziehung durch akustische Mitteilungen in der Form von Lautsprache wäre unmöglich gemacht. Die Tiere könnten sich vor Angriffen nicht wehren, selbst die Raubtiere sich nicht ernähren. Dabei kommt es nicht so sehr darauf an, die Örtlichkeit der Geräusche zu lokalisieren, sondern vielmehr die Stärke der Geräusche und ihre Qualität genau aufzufassen, wodurch die Tiere sich nach der Lokalität und Art der Geräusche richten und dadurch die zweckmäßigen Schutz- usw. Bewegungen ausführen können.

Die adäquate Auffassung der akustischen Reize setzt offenbar eine homologe Projektion der Zellen des Cortischen Organs auf die Hörrinde voraus. Obschon bisher jeder Beweis fehlt, daß eine fixe Verbindung zwischen den Zellen des Cortischen Organs und gewissen Rindenzellen der Hörsphäre besteht und daß eine analoge Anordnung wie in der Calcarina, wo jedes Rindenterritorium einem Retinaterritorium entspricht, vorhanden ist, so erlauben doch die Tierexperimente, eine solche Anordnung anzunehmen.

Digitized by Google
Original from THE OHIO STATE UNIVERSITY
Generated on 2018-07-27 13:44 GMT / http://hdl.handle.net/2027/osu.32435056932478
Public Domain in the United States, Google-digitized / http://www.hathitrust.org/access_use#pd-us-google

Zuerst fand Munk, daß Exzision gewisser Rindenfelder eine nach seiner Meinung konstante Tontaubheit hervorrufe, wobei er annahm, daß der vordere, der Fossa Sylvii näher liegende Teil der Hörsphäre der Rezeption höherer Töne diene, während mehr nach hinten gelegene Teile für die tieferen Töne in Betracht kämen. Munk kam demnach zum Schluß, daß verschiedene Gebiete der kortikalen Hörsphäre auch verschiedene Töne hören.

Diese Experimente wurden nachher von Larionow in Bechterews Laboratorium unter besonderen Kautelen wiederholt. Larionow benutzte für Töne besonders dressierte Hunde. Bei Zerstörung des hinteren temporalen Abschnittes der dritten Windung ging die Perzeption der mittleren Oktaven verloren, dagegen trat ein Ausfall der tieferen Oktaven bei Zerstörung der Rinde des hinteren unteren Endes der zweiten Windung ein.

Diese beiden Experimentatoren stimmen also darin überein, daß die Perzeption von verschiedenen Tönen schon beim Hunde an verschiedene bestimmte Rindenelemente gebunden ist, aber sie kamen in bezug auf die Lokalisation für tiefe und hohe Töne zu entgegengesetzten Resultaten. Findet nun schon beim Hunde eine Projektion der Cortischen Zellen auf der Rindenfläche statt, so läßt sich eine solche mit noch größerer Wahrscheinlichkeit beim Menschen annehmen. Die Experimente verdienen um so mehr wiederholt zu werden, als sie die prinzipielle Organisation der Hörzentren betreffen. Jedenfalls stehen die Ergebnisse in grundsätzlicher Übereinstimmung mit der oben verfochtenen Theorie und der von mir erwiesenen Organisation des Sehzentrums.

Was den Geruch- und Geschmacksinn betrifft, so handelt es sich hier nicht darum, die Lokalisation im Raume, als vielmehr die Stärke und Qualität des Reizes im Gehirn aufzufassen, die dann die Tiere bei der Auswahl der Nahrung und auch beim Bestimmen der Lokalität des Reizes leiten. Es ist zu vermuten, daß auch diese zerebralen Sinnesflächen in analoger Weise mit den übrigen Sinnen verbunden sind. Ein Fortschritt auf diesem Gebiete setzt indessen eine genauere Kenntnis der physiologischen Tätigkeit und der lokalen Anordnung der riechenden und schmeckenden Nervenzellen in den peripherischen und zentralen Sinnesflächen und zugleich eine nähere Einsicht in das Wesen und die Qualität der Riech- und Geschmackstoffe voraus. Erst dann kann auch eine Nomenklatur dieser Stoffe, in Übereinstimmung mit der der Farben, sich entwickeln.

Die zerebralen Sinnesflächen aufzufinden, ihre Lokalisation, Umgrenzung und Organisation, die zentrifugalen und zentripetalen Verbindungen und ihre funktionellen Leistungen festzustellen, das sind die fundamentalen, zuerst zu lösenden Probleme. Dabei darf man voraussetzen, daß die Primärflächen nicht größer wie die peripherischen Nervenflächen (Retina, Corti) zu sein brauchen. Können diese die enorme Menge der peripherischen Reize und ihre Lokalzeichen aufnehmen, dann können sich auch die kortikalen Sinnesflächen auf kleine Rindenflächen beschränken, weil zwischen Retina und Calcarina keine neuen Raum fordernden Reize hinzukommen. Die Sinnesflächen der Hirnrinde müssen auch im ganzen analogerweise wie die peripherischen Nervenflächen und Nerven arbeiten. Bei dieser Annahme wird es begreiflich, daß

Digitized by Google
Original from THE OHIO STATE UNIVERSITY
Generated on 2018-07-27 13:45 GMT / http://hdl.handle.net/2027/osu.32435056932478
Public Domain in the United States, Google-digitized / http://www.hathitrust.org/access_use#pd-us-google

eine ganz kleine Rindenfläche bzw. eine geringe Anzahl von Zellen eine Unmasse von Sinneseindrücken kurz nacheinander aufnehmen kann, da sie in jedem Augenblick durch Abgabe der Eindrücke nach den Assoziationsfeldern entlastet wird. Die Sinnesflächen arbeiten ähnlich einem Telegraphenapparat, welcher imstande ist, eine Unmasse von Telegrammen zu empfangen und abzusenden, ohne durch die Anzahl der Telegramme in seiner Leistung gehindert zu werden. Die Telegramme häufen sich nicht im Apparate, sondern werden gleich den Empfängern zugestellt oder in räumlich getrennte große Schränke oder Magazine deponiert. Aber man kann sich vorstellen, daß auch die Hirnarbeit zweckmäßig in der gleichen Weise angeordnet ist, da es undenkbar wäre, daß dieselben Zellen immer wieder die Unmasse verschiedenartiger Sinnesempfindungen aufbewahren können.

In analoger Weise dürften die primären Prozesse in der Querwindung und in der hinteren Zentralwindung verlaufen. Immer neue Eindrücke kommen von den peripheren Nerven und werden sogleich nach der nötigen Transformation der den Reizen entsprechenden Energien in die Assoziationsgebiete abtransportiert.

Wie ist nun die Organisation und Lage dieser Assoziationsgebiete? Man muß annehmen, daß die Reize hier in eine solche Form von Energie transformiert werden, daß die in dieser neuen Form mit anderen, von kortikalen Sinnesflächen ankommenden Energien zusammenarbeiten können. So z. B. gelangen die optischen Energien in die laterale Okzipitalrinde, die akustischen in die laterale Temporalrinde. In die gleiche Form oder Qualität von Energie wie die akustischen Reize umgewandelt, treten die optischen Energien (Reize) in Verbindung mit den akustischen und bilden Vorstellungen höherer Ordnung. Eine Vorstellung ist nicht eine einfache Empfindung, sondern ein Produkt von transformierten Empfindungen aus zwei oder mehreren verschiedenen Sinnesgebieten, welche verschmelzen und dadurch in irgendeiner, für uns unbegreiflichen Weise eine zusammengesetzte Vorstellung bilden. Die Elemente der Vorstellungen sind lokal gebildet, und die Vorstellungen sind gewissermaßen auch durch lokale Arbeit gebildet und lokal fixiert und in eine Form von Erinnerungen lokal deponiert. Unsere Erinnerungen haften also gewissermaßen an gewissen Lokalitäten und können deshalb auch durch lokale pathologische Prozesse (Erweichungen) zerstört werden.

Die kortikalen Vorstellungsflächen liegen in der Großhirnrinde in der Nähe der primären Sinnesflächen. Das optische Vorstellungs- oder Erinnerungsfeld, oder richtiger die optischen Felder, liegen in den Hinterhauptslappen, die akustischen Vorstellungs- oder Erinnerungsfelder nehmen die Temporalrinde ein. Alle Vorstellungsfelder sind im Vergleich mit den primären Sinnesflächen sehr ausgedehnt und stehen bei normalen Individuen in stetiger Wechselbeziehung und Austausch von Eindrücken miteinander. In alle unsere Vorstellungen oder Erinnerungen gehen also Komponenten aus verschiedenen Sinnesreizen in Form umgewandelter Energien ein. Werden infolge lokaler Zerstörung die dort deponierten (akustischen, optischen usw.) Erinnerungen verwischt oder vertilgt, so fallen die betreffenden akustischen Komponenten im Gehirn weg, und diejenigen Vorstellungen, zu denen sie als integrierende

Digitized by Google
Original from THE OHIO STATE UNIVERSITY
Generated on 2018-07-27 13:45 GMT / http://hdl.handle.net/2027/osu.32435056932478
Public Domain in the United States, Google-digitized / http://www.hathitrust.org/access_use#pd-us-google

und wichtige Bestandteile gehören, fallen auseinander, wie ein Mosaik zerbricht, wenn Teile herausgebrochen werden. Die einfachste psychische Arbeit bilden also die primären Empfindungen, welche ganz lokal vonstatten gehen; diese werden in umgewandelter Form in die Assoziationsfelder fortgeschafft, treten daselbst mit anderen in Konnex und bilden die Vorstellungen, welche als Erinnerungen deponiert werden und die Grundlage der Begriffe bilden. Auch die allgemeinen Begriffe sind somit aus Vorstellungskomponenten gebildet. Bei den Gegenstandsbegriffen arbeiten wir in der Regel in der Form von Vorstellungen. Wenn wir den Begriff „Hund" haben, wird in uns das Bild eines Hundes erweckt; wir sehen die Gestalt eines Hundes, aber in wechselnder Form haben wir auch akustische, taktile und Geruchsvorstellungen und -erinnerungen vor uns.

Selbst den höheren abstrakten Begriffen liegen oft Sinnesvorstellungen zugrunde; in die optischen, akustischen, taktilen usw. Begriffe gehen also auch hier Komponenten analoger sinnlicher Vorstellungen als integrierende Bestandteile ein. Mit dem Begriff „Schmerz" stellt sich in der Regel ein Schmerzbild ein, entweder in akustischer Form als Angstschrei oder in optischer Form, etwa als ein gemartertes Tier oder ein geplagter Mensch. Bei gehäuften, schnell aufeinander folgenden Begriffen tritt dagegen ein Wort als Symbol für den Begriff ein. Der Mathematiker denkt meistens in mathematischen Formeln, welche für ihn die Begriffe vertreten. Für den Musiker treten die Begriffe entweder als akustische Hörbilder, Klänge, Harmonien usw. auf oder in Form von aneinander gereihten Noten, welche er mit musikalischem Genuß lesen kann.

Ich fragte eben ein junges, außerordentlich musikalisches Mädchen: „Was denken Sie, wenn ich ‚Musik' sage, welchen Begriff fixieren Sie dabei?" Sie antwortete gleich: „Ich sehe die Engel in den hellen Wolken mit Trompeten, ich sehe auch das Wort ‚Musik' vor mir!" Ähnliche Beispiele ließen sich zu Hunderten anführen.

Selbst moralische Begriffe kleiden sich gern in optische, akustische oder taktile Vorstellungen. Ich fragte das erwähnte Mädchen: „Wie stellen Sie sich den Begriff ‚Güte' vor?" Sie antwortete: „Ich sehe die Mama." So werden im allgemeinen die Begriffe durch Vorstellungen vertreten. Die meisten Menschen arbeiten in Vorstellungen oder das Wort vertritt den Begriff. Das Wort ist dann entweder das gelesene, also ein optisches Bild, oder das gehörte Wort, also eine Reihe von akustischen Bildern und Erinnerungen. Andere, z. B. Pianisten, arbeiten mit kinästhetischen Bildern der Handgriffe.

Für die Realisation solcher komplizierter psychischer Operationen scheint demnach eine ganze Reihe von übereinander gelagerten psychischen Instanzen nötig zu sein, in welchen die ursprünglichen Sinnesempfindungen nach und nach verarbeitet und transformiert werden müssen, ehe sie so umgestaltet sind, daß sie als Komponenten einer psychischen Einheit höheren Grades wirken können.

Diese Theorie erfordert das Vorhandensein verschiedenwertiger, stufenweise übereinander liegender Zentren oder vielleicht richtiger Durchgangs- oder Transformationsstationen, ähnlich etwa wie z. B. das rohe Eisenmineral eine

Digitized by Google
Original from THE OHIO STATE UNIVERSITY
Generated on 2018-07-27 13:45 GMT / http://hdl.handle.net/2027/osu.32435056932478
Public Domain in the United States, Google-digitized / http://www.hathitrust.org/access_use#pd-us-google

Reihe von nacheinander folgenden Werkstätten und Prozessen durchzugehen hat, ehe es in Form feinster Instrumente erscheint.

Eine derartige Auffassung des Gehirns steht in völliger Übereinstimmung mit der allgemeinen Entwicklung und Organisation des Nervensystems im Tierreiche. Während bei niedrigen Tieren das ganze Nervensystem aus einfachen Reflexmechanismen gebildet ist, werden bei den höheren Tieren, je mehr sich das Nervensystem vervollkommnet, immer höhere Reflexmechanismen einander überlagert, bis die höchsten sich in der Rinde des Großhirns entwickeln. Schon in meinen frühesten Veröffentlichungen suchte ich nachzuweisen, daß übereinander gelagerte optische Rindenzentren vorhanden sind, indem ich eine primäre Perzeptionsrinde in der Fissura calcarina nachwies, die von der Assoziationsrinde an der lateralen Okzipitalrinde getrennt ist, und daß eine weitere Rindenfläche höherer Ordnung in der Angularwindung sich befinde, wo die Elemente so entwickelt sind, daß sie sich zum Lesen eignen. Vielleicht sind die Angularzellen selbst nur Transformationswerkstätten, in denen psychische Einheiten höherer Wertigkeit gebildet werden, welche durch Assoziation mit transformierten akustischen, kinästhetischen oder anderen Sinneskomponenten zu Begriffen, höheren Vorstellungen oder Erinnerungen umgewandelt werden oder sie produzieren.

Auf Grund solcher Überlegungen leuchtet es ein, von welcher Tragweite die erste Entdeckung der Lage, Umgrenzung und Organisation einer primären Sinnesfläche war. Flechsig, der hervorragende Forscher auf anatomisch-psychologischem Gebiete, sagte in seinem Vortrage auf dem Psychologenkongresse in Rom (1905): die „Auffindung (der Sehsphäre) bedeute einen eminenten Fortschritt". Und weiter: „Ihre Verhältnisse sind tatsächlich maßgebend für die Gesamtauffassung der Sinnessphären, ja, der Hirnrinde überhaupt. Ich will zum Beleg nur darauf hinweisen, daß das Gebiet des Vicq d'Azyrschen Streifens (der Sehsphäre) kaum 3% der gesamten Oberfläche ausmacht. Erwägt man, daß die myelogenetisch gut abgrenzbare Hörsphäre beim Menschen kaum 2% der Gesamtoberfläche bedeckt, so darf man wohl die Frage erheben, wie es denkbar sei, daß die Gesamtrinde des Menschen sich glatt in Sinnessphären teilt, wenn hier die beiden höchsten Sinne kaum 5% in Anspruch nehmen. Es bleibt gar kein anderer Ausweg als die Anerkennung, daß beim Menschen zwischen den Sinnessphären große Gebiete liegen, welche eine besondere Bedeutung haben. Ich habe sie Assoziationszentren genannt."

Aber selbst eine so hervorragende Autorität auf dem Gebiete der Hirnforschung, wie v. Monakow, hat diese elementaren Sätze verneint, indem er die Notwendigkeit kortikaler Sinnesapparate in Zweifel setzt und behauptet, das Gehirn könne unmittelbar, d. h. ohne Vermittlung besonders organisierter kortikaler Sinnesapparate, die ihm zugeleiteten Reize in Vorstellungen oder Gedanken verarbeiten. Danach sollen also keine primären Sinnesempfindungen existieren; in Übereinstimmung damit nimmt er auch keine scharf begrenzten und räumlich eng beschränkten Sinnesflächen in der Hirnrinde an, sondern behauptet, fast die ganze Hirnoberfläche diene der direkten Aufnahme der Sinnesreize. Gegenüber der von Wilbrand und mir verteidigten Lehre von

Digitized by Google
Original from THE OHIO STATE UNIVERSITY
Generated on 2018-07-27 13:45 GMT / http://hdl.handle.net/2027/osu.32435056932478
Public Domain in the United States, Google-digitized / http://www.hathitrust.org/access_use#pd-us-google

der Projektion der peripheren Sinnesreize auf die zerebralen Sinnesflächen verhält sich v. Monakow demnach ganz abweisend, ohne jedoch die Tatsachen, auf welche unsere Lehre sich stützt, verneinen zu können. Er äußert sich in seiner letzten großen Arbeit dazu folgendermaßen: „Die von Wilbrand und Henschen gelehrte Lokalisation, es müsse im Okzipitallappen ein anatomisch scharf abgegrenztes optisches Wahrnehmungsfeld (in der Regio calcarina) und ein optisches Erinnerungsfeld (laterale Okzipitalwindungen) unterschieden werden, kann nur ein klinisch-diagnostisches Interesse beanspruchen; physiologisch ist sie völlig unhaltbar" (S. 438).

Und doch ist unsere Lehre nunmehr von fast der ganzen gelehrten Welt als richtig anerkannt. Ich hoffe bald eine ausführlichere kritische Darstellung der Einwände gegen sie in bezug auf die Sehsphäre vorlegen zu können. Es ist einleuchtend, daß, wo zwei so entgegengesetzte Anschauungen miteinander kämpfen, nicht beide berechtigt sein können.

Es soll daher kurz untersucht werden, ob die Lehre von Wilbrand und mir in der Tat „physiologisch" so „völlig unhaltbar" ist, wie es Monakow erscheinen läßt. Die Anschauungen Monakows selbst haben mit der Zeit große Umwandlungen durchgemacht. Nicht nur zu verschiedenen Zeiten hat er entgegengesetzte Ansichten ausgesprochen, was ja durch jede geistige Entwicklung, durch neue Studien und in der Literatur vorgelegte neue Tatsachen notwendig wird, sondern sogar in demselben Werke legt Monakow einander widersprechende Sätze dar, und zwar Sätze von größter, ja fundamentaler Wichtigkeit.

Es ist unschwierig, aus der letzten umfangreichen Arbeit Monakows solche prinzipiellen Widersprüche herauszufinden.

Die Grundlage des ganzen Problems ist die, ob die durch die peripheren Sinnesflächen aufgenommenen Seh- und Gehörreize im Gehirn von zirkumskripten, scharf begrenzten und anatomisch spezifisch gebauten Sinnesflächen der Rinde aufgenommen werden oder nicht. Ich habe die Frage bejaht. Nach meiner Meinung finden sich im Cortex cerebri getrennte Lokale für die primären einfacheren Empfindungen und für die umgewandelten komplizierten psychischen Prozesse.

Eine solche Sinnesfläche für die Aufnahme der Sehreize ist von Wilbrand postuliert und von mir im Calcarinagebiet nachgewiesen worden. Hier findet eine genaue Projektion der Retina statt und diese Rinde ist das Sehzentrum. In der Tat ist sie die erste Aufnahmestation der Sehreize. Diejenige Rinde dagegen, in der die in die elementaren Sehvorstellungen eingehenden psychischen Elemente entstehen, bzw. transformiert werden, befindet sich an der lateralen Fläche des *O*-Lappens.

Ähnlich verhält es sich nach meiner Auffassung mit dem Gehörsinn. Es gibt eine primäre kortikale Aufnahmestation, wo die akustischen Reize zuerst im Gehirn aufgenommen werden; davon getrennt sind die Rindenflächen für die weitere, höhere Bearbeitung der akustischen Reize, wo die elementaren Vorstellungselemente aus den Schallreizen gebildet werden, die dann als Komponente in die Vorstellungen selbst eingehen, um noch höhere psychische Prozesse zu bilden.

Generated on 2018-07-27 13:45 GMT / http://hdl.handle.net/2027/osu.32435056932478
Public Domain in the United States, Google-digitized / http://www.hathitrust.org/access_use#pd-us-google
Digitized by Google
Original from THE OHIO STATE UNIVERSITY

Gegen diese Lehre hat sich neuerdings Monakow mit aller Entschiedenheit gewendet. Er sagt, daß sie „physiologisch völlig unhaltbar ist" (S. 438). Er schreibt hierüber (S. 901): „Noch später schränkte man die Sinnesfelder räumlich stetig ein (Henschen, Flechsig, Ramon y Cajal), stattet dafür aber die in der Peripherie dieser Felder gelegenen Abschnitte mit höheren nervösen Leistungen aus. Hierdurch wurde eine Arbeitsteilung, wie wir sie rein psychologisch uns ableiten, ziemlich willkürlich in anatomisch schärfer getrennte Bezirke untergebracht." Und um seine Geistessuperiorität hervorzuheben, fügt Monakow hinzu: „Leider reichten aber bei derartigen Versuchen weder die Vorstellungskraft, noch die biologisch-physiologischen Kenntnisse der Autoren aus, um diese Lokalisationsweise durch physiologische, anatomische oder pathologische Tatsachen näher zu begründen und zu vertiefen."

In bezug auf das Hörzentrum sagt derselbe hervorragende Forscher (S. 855): „Eine Lokalisation von Schalleindrücken kann nur in dem Sinne angenommen werden, daß — zum Zwecke reflektorischer Beantwortung — in einer zwar räumlich schärfer, aber nicht inselförmig begrenzten Stelle der sogenannten Sprachregion eine erste simultan erfolgende Registrierung der Schallwellen stattfindet —, dann Auslösung einer für die feinere zentrale Differenzierung der ‚Schallkurve' notwendigen Vorarbeit. Die weitere Verarbeitung des primären Schallbildes — überhaupt zu einem Verständigungsmittel (Symbol) — dürfte zwar von einer solchen Mitvertretung in der Hörsphäre nicht ausgeschlossen sein." Und dann hebt Monakow mit Recht die große Bedeutung des gesamten Kortex für die höhere geistige Arbeit hervor (was niemand bestreitet!). Monakow nimmt also in völliger Übereinstimmung mit mir eine erste fokale Vorarbeit im Primärzentrum, dann eine „weitere Verarbeitung" in der Hörsphäre an, um hier Symbole zu bilden.

Hören wir weiter (S. 856): „Innerhalb der räumlich begrenzten Hörsphäre (meiner Definition"); [Monakow selbst hat zwei differente Definitionen der Umgrenzung der Hörsphäre, vgl. oben] „ist natürlich noch genügend Raum vorhanden für eine Lokalisation nach der Schwingungszahl der Töne, bzw. nach der näheren Gestalt der Schallkurve." Monakow nimmt also nicht nur eine begrenzte Hörsphäre an, sondern auch, wenn ich ihn recht verstehe, selbst eine Projektion der Töne nach ihrer Höhe, also das gleiche, was ich oben postuliert habe, aber als nicht erwiesen betrachte. Was nun die Organisation weiter betrifft, sagt er: „Die Organisation muß hier aber derart sein, daß die von Schallreizen getroffenen Nervenzellen nach geleisteter Arbeit — sofort in Ruhestand kommen, ganz ähnlich wie die Elemente der primären optischen Zentren nach Erregung der Retina, um vom Gehörorgan neu zufließende Reize wiederum erregungsfähig zu werden. ‚Lokalisiert' können somit nur Apparate sein, die mit solchen kurz dauernden Reizen geladen werden. Diesen nur für kurze Zeit erregbaren, räumlich enger zusammenliegenden (schärfer begrenzte Verbände) kortikalen Hörelementen sind andere gegenüberzustellen, die in der engeren und weiteren Nachbarschaft ihren Sitz haben und welche höheren Aufgaben dienen müssen, vor allem denjenigen einer Anbahnung

Digitized by Google
Original from THE OHIO STATE UNIVERSITY
Generated on 2018-07-27 13:45 GMT / http://hdl.handle.net/2027/osu.32435056932478
Public Domain in the United States, Google-digitized / http://www.hathitrust.org/access_use#pd-us-google

der Wege für die Aufspeicherung der Schalleindrücke, sowie für die sukzessive Einordnung dieser in die Vorstellungswelt."

Und S. 855: „Auch in der Hörsphäre müssen wir, ähnlich wie in der Sehsphäre, die einfacheren — Schallreize — von den akustischen Innervationszeichen, welche der Orientierung in bezug auf die Qualität der Schallreize und als Verständigungsmittel dienen, scharf auseinander halten."

Somit nimmt Monakow getrennte Lokale für einfachere psychische Eindrücke und für höhere akustische Innervationszeichen als Verständigungsmittel an und steht somit in vollständiger Übereinstimmung mit meiner Theorie. Ja, seine Ausdrücke erinnern lebhaft an meine eigenen Worte in bezug auf die Biologie und die Arbeitsweise der kortikalen Zellen in den primären Sinneszentren, wenn Monakow sagt, daß diese Zellen die zufließenden Reize gleich zu höheren Zentren entlasten, um bereit zu sein, immer neue Reize aufzunehmen. Sie erinnern an folgende, 20 Jahre früher geschriebene Ausdrücke meines Vortrages auf dem Kongresse in Rom im Jahre 1894[1]): „Il y a donc des sphères visuelles avec des fonctions très différentes. Dans l'une les impressions visuelles sont recues; là il y a une projection des impressions, dans l'autre non. La première est très restreinte, l'autre très étendue. La surface calcarine reçoit probablement les impressions visuelles de la même manière que la retine. Les impressions viennent donc et s'en vont pour être conservées dans une autre endroit."

Und später 1910[2]) finden sich folgende Ausführungen von mir: „Die kortikale Retina hat folgende Funktionen:

1. In erster Hand die Seheindrücke aufzunehmen.
2. Je nach der Lage der Retinaeindrücke an entsprechenden Punkten der Calcarinarinde.
3. Dadurch werden die Gegenstände im Sehfeld lokalisiert.
4. Diese Lokalisation ruft reflektorisch gewisse Augenbewegungen in bestimmter Richtung hervor, wodurch eine Orientierung im Raume zustande kommt.

---

12. Nur die primären Sehempfindungen werden dort (in der Calcarina) aufgenommen.

13. Diese werden nach und nach zu anderen entfernteren Zentren unmittelbar und unaufhörlich übergeführt.

16. Wo also die Gesichtserinnerungen weiter verarbeitet werden.

20. Die Calcarinarinde wirkt also wie ein Spiegel oder wie die Retina, wo die Bilder aufgenommen werden, um sofort ausgewischt zu werden.

21. Die Calcarinarinde ist also eine kortikale Retina."

Die tatsächliche Übereinstimmung meiner Worte mit denen Monakows fällt jedem kritischen Leser in die Augen; und ich kann nicht umhin, meinem gelehrten Freunde aufrichtig zu danken, daß er meine 20 bzw. 4 Jahre früher

[1]) Revue d'Ophthalmologie 1894, No. 8.
[2]) Lewandowskys Handbuch, Bd. I, S. 907, 908.

Digitized by Google
Original from THE OHIO STATE UNIVERSITY
Generated on 2018-07-27 13:45 GMT / http://hdl.handle.net/2027/osu.32435056932478
Public Domain in the United States, Google-digitized / http://www.hathitrust.org/access_use#pd-us-google

niedergeschriebenen Gedanken so gut im Gedächtnis aufbewahrt hat, daß er sie fast wörtlich wiedergeben kann, und ihnen seine hohe Autorität verliehen hat.

Dagegen begreife ich nicht, daß Monakow an anderen Stellen seine (= meine) Theorie so tief unterschätzt, daß er uns (Flechsig, Ramon y Cajal und mir) sowohl Vorstellungskraft wie biologisch-physiologische Kenntnisse abspricht, da wir, allerdings 20 Jahre früher, doch zu denselben Resultaten gelangt sind wie er. Das ist zwar ein Fehler, aber jedenfalls ein verzeihlicher. Sind unsere Schlüsse, wie Monakow meint, „ziemlich willkürlich" und nicht „durch physiologische, anatomische und pathologische Tatsachen näher" begründet, so trifft dieser Vorwurf nicht nur uns, sondern auch Monakow selbst.

Nach unserer Auffassung kommt demnach die Begriffsbildung dadurch zustande, daß die verschiedenen Zellen und Zellkomplexe der verschiedenen großen Assoziationsflächen in psychische Arbeitsverbindung miteinander treten.

Freilich will Jendrassik annehmen, daß jedes Erinnerungsbild einer bestimmten Zelle oder Zellgruppe entspricht. „Die akustischen Erinnerungsbilder", sagt er, „sind demnach als in Zellgruppen sukzessiv aufgenommene Eindrücke aufzufassen. Gelangt ein akustischer Reiz in die Hörsphäre, so wird er in eine Gruppe von Nervenzellen aufgenommen." Und in bezug auf die Lokalisation der Worte, denkt er sich, daß „nicht die einzelnen Konstituenten des Wortes, die Silben, die Buchstaben machen die Erinnerungsbilder des Wortes — es sind vielmehr die ganzen Worte lokalisiert, Teile der Sprache, nicht Teile des Wortes". „Eine Frage von ganz besonders prinzipieller Bedeutung ist endlich die, ob zur Aufnahme eines jeden einzelnen Erinnerungsbildes eine eigene Zelle oder Zellgruppe erforderlich ist oder ob die Zellen auch mehrere solcher Einheiten aufnehmen können. Ich meine, diese letztere Annahme widerspricht allen unseren Erfahrungen, sie würde selbst die ganze Lokalisationstheorie über den Haufen werfen. Die richtige Erklärung dafür, daß wir Unterschiede zwischen den einzelnen Erinnerungsbildern bemerken, daß wir sie vergleichen, in chronologische Ordnung bringen können, kann nur in der isolierten Lokalisation gefunden werden. Mit dieser Annahme stimmt aber auch die riesige Anzahl der Rindenzellen und die beobachteten Fälle von isolierten Ausfallserscheinungen."[1])

Dieser Hypothese Jendrassiks gegenüber, welche bis ins einzelne jeden psychischen Prozeß, jedes Gefühl, jede Vorstellung, jeden Begriff usw. in eine Zelle oder einen Zellkomplex lokalisiert, denke ich mir, daß im Gehirn eine große Menge von mehr elementaren psychischen Komponenten abgelagert werden, in gleichem Maße wie Sinneseindrücke ins Gehirn eintreten, und daß von diesen elementaren Komponenten nach und nach zusammengesetztere insofern gebildet werden, als solche zusammengesetzte Vorstellungen und Erinnerungen durch die Erfahrung, durch Studien, durch neue optische, akustische, taktile Empfindungen usw. wiederholt ins Gehirn eindringen oder von neuem durch Assoziation lebendig gemacht werden.

Wenn ich von diesem Standpunkte aus meine mehr subjektiv als objektiv begründete Meinung über die Jendrassiksche Hypothese der Gedanken-

[1]) Neurol. Centralbl. 1907, Nr. 5 u. 6.

Digitized by Google
Original from THE OHIO STATE UNIVERSITY
Generated on 2018-07-27 13:45 GMT / http://hdl.handle.net/2027/osu.32435056932478
Public Domain in the United States, Google-digitized / http://www.hathitrust.org/access_use#pd-us-google

bildung sagen darf, so scheint es mir, als ob diese nicht genug Rechnung trage einerseits unseren Kenntnissen von der Organisation der Sinneszentren im Gehirn und ihrer Verbindungen mit den Assoziationsflächen und andererseits der Tatsache, daß nicht nur täglich, sondern in jedem Augenblick unser Gehirn von Tausenden verschiedener Perzeptionen, Vorstellungen, Gedanken und Begriffen, sensiblen und sensorischen Eindrücken, Willensimpulsen und Instinkten durchlaufen wird. Alle diese verschiedenen Prozesse mit ihren Milliarden von Variationen sollen nach Jendrassik ein jeder für sich eine Zelle oder einen Zellkomplex in Anspruch nehmen. Während aber die während des Lebens erworbenen Eindrücke, Vorstellungen, Erinnerungen, Gefühle, kurzweg die psychischen Prozesse eines Menschen unendlich an Zahl und Wechsel sind, muß die Anzahl der Hirnzellen als begrenzt bezeichnet werden. Jendrassik verwirft jedoch jeden Gedanken der Aufnahme von mehreren psychischen Einheiten in eine Zelle oder einen Zellkomplex vollständig. Andererseits vertritt er die Meinung, daß einfachere Elemente der Worte, z. B. die Silben, nicht als psychische Einheiten im Gehirn vertreten sind.

Ebenso soll nach ihm, wenn ich ihn recht verstanden habe, jeder optische Eindruck als eine in sich abgeschlossene Einheit in einer Zelle oder einer Zellgruppe als einheitliches Erinnerungsbild beherbergt werden. Danach wäre auch eine musikalische Harmonie ein „simultaner Eindruck". Tonhöhe und Stärke des Tons „geben die Art an, wie die Nervenzelle gereizt wird, bedeuten aber nicht das spezielle Erinnerungsbild". „Diese elementaren Eigenschaften dürfen nicht als gesonderte Gebiete lokalisiert werden; wir dürfen uns nicht etwa vorstellen, daß wir die Tonleiter in verschiedenen Zellen abgelagert, ähnlich den Tasten am Klavier, als Erinnerungsbilder im Gehirn haben und die Arien uns als Assoziationen dieser Elemente in Erinnerung bleiben."

Wir bewegen uns hier auf dem Gebiete der Hypothesen, wo noch jede Behauptung als gewagt betrachtet werden muß. Andererseits muß man bei unserer Arbeit einige zu prüfende Arbeitshypothesen zu Hilfe nehmen, die man annehmen oder verwerfen kann. Es ist gewiß noch nicht die Zeit gekommen, präzise Behauptungen mit Anspruch auf Exaktheit über die zerebralen Vorgänge bei der Gedanken- und Begriffsbildung aufzustellen. Eher ist es die Aufgabe, die verschiedenen Hypothesen im Licht neu erworbener und sich immer darbietender klinisch-anatomischer Tatsachen zu prüfen. Die erste Aufgabe ist also, neue, sicherere als die früheren Daten zu sammeln, sie logisch zu ordnen und gleichzeitig die zu lösenden Probleme scharf zu formulieren, um Wege zu finden, die uns der gewünschten Lösung näher führen. Immer muß dabei zwischen dem sicher Errungenen und dem nur Wahrscheinlichen unterschieden werden.

Es ist einleuchtend, daß bei meiner Auffassung der psychischen Tätigkeit des Gehirns nur eine begrenzte Anzahl von psychischen Elementarprozessen oder Bildern und erworbenen Erinnerungen zur Bildung der immensen Welt der im psychischen Leben vorhandenen Vorstellungen, Erinnerungen, Gedanken, Begriffen und Gefühlen nötig ist. Wie aus dem Alphabet von rund 30 Buchstaben alle möglichen Wortzusammenstellungen sämtlicher Sprachen der Welt gebildet werden können, so läßt sich auch vorstellen, daß durch eine begrenzte

Digitized by Google
Original from THE OHIO STATE UNIVERSITY
Generated on 2018-07-27 13:45 GMT / http://hdl.handle.net/2027/osu.32435056932478
Public Domain in the United States, Google-digitized / http://www.hathitrust.org/access_use#pd-us-google

Anzahl von zerebralen Elementareinheiten alle überhaupt denkbaren zusammengesetzten Gefühle, Vorstellungen und Begriffe gebildet werden können.

Zusammenfassung.

Aus unserer Auseinandersetzung geht, wie mir scheint, hervor, daß bei jeder psychischen Arbeit lokale kortikale Prozesse vor sich gehen und daß ein Zusammenarbeiten gewisser Rindenflächen stattfindet, in denen die einfacheren optischen, akustischen, kinästhetischen, gustatorischen und olfaktorischen Komponenten der Vorstellungen und Erinnerungen passieren oder deponiert werden und welche bei der psychischen Arbeit lebendig gemacht werden, während gleichzeitig neue psychische Elemente, Vorstellungen u. dgl. durch neue, in geeignete Energien umgewandelte Empfindungen zugeführt werden, die die früher deponierten vivifiieren und mit diesen zu neuen Kombinationen zusammenschmelzen oder sie modifizieren und somit neue Vorstellungen und Begriffe bilden.

Hierzu ist eine Reihe stufenweise übereinander gelagerter psychischer Instanzen oder Rindenstationen erforderlich, welche, jede in ihrer Ordnung, die empfangenen Energien in neue Formen umwandeln, damit sie geeignet werden, höhere Kombinationen zu bilden, bis sie die höchsten uns bekannten Formen — die der abstrakten und moralischen Begriffe — erreichen, die in ihrer Ordnung unseren Willen und unsere Gefühle beherrschen. Wie viele solcher Rindenstationen sich vorfinden, wissen wir noch nicht. Gewiß haben wir primäre Aufnahmestationen (Calcarina, Querwindung, die hintere Zentralwindung) und im Temporallappen noch zwei höhere, voneinander unabhängige Elektionsstationen (das Wernickesche Wortzentrum und das musikalische Zentrum), in die die akustischen Energien je nach ihrer Art gelangen, um dann in transformierter Form weiterbefördert zu werden, und zwar zu den großen akustischen Assoziationsfeldern in den Temporallappen (T_2, T_3 usw.), wo nunmehr noch kompliziertere Energieformen entstehen, welche vielleicht in anderen, noch höheren Stationen nochmals einer Transformation und Komposition mit neuen Elementen unterworfen werden, um sich nach Passage durch diese höheren Zentren oder Knotenkomplexe mit in analoger Weise umgewandelten komplexen, aus anderen Sinnesorganen stammenden Energien zu noch höheren psychischen Kombinationen (im Stirnhirn?) zusammenzusetzen.

Nach meiner Auffassung finden sich demnach im Temporallappen mindestens drei übereinander gelagerte, lokal getrennte Rindenstationen: die Querwindung, die zwei analogen Flächen in der ersten Temporalwindung (für Worte und Musik), das Assoziationsfeld in der übrigen Temporalrinde (das wahrscheinlich aus mehreren Stationen besteht) und weiter das große (parietale?) Assoziationsfeld zwischen den optischen, akustischen und kinästhetischen Feldern, dessen Begrenzung noch nicht sicher ist, wozu schließlich wahrscheinlich noch die verschiedenen (mehreren?) Stationen im Stirnhirn kommen.

Selbst unsere höheren Begriffe ruhen also auf der Basis lokaler Vorstellungen. Deshalb muß man schon à priori getrennte primäre Sinnesflächen und Assoziationsfelder fordern. In den ersteren müssen sich zuführende Projektionsbündel und abführende motorische Faserbündel befinden, sowie

Digitized by Google
Original from THE OHIO STATE UNIVERSITY
Generated on 2018-07-27 13:44 GMT / http://hdl.handle.net/2027/osu.32435056932478
Public Domain in the United States, Google-digitized / http://www.hathitrust.org/access_use#pd-us-google

Assoziationsfasern, welche die primären Empfindungsenergien zu den entsprechenden Assoziationsfeldern überführen. Wenn in den primären Sinnesflächen die Projektionsfasern prädominieren, so müßte in den Assoziationsfeldern den Assoziationsfasern ein vorherrschender Platz eingeräumt werden.

Es scheint also, daß die von Flechsig inaugurierte myelogenetische Lehre von getrennten Projektions- und Assoziationsfeldern schon a priori berechtigt ist.

Bereits 1887 auf dem medizinischen Kongresse in Norrköping legte ich in meinem Vortrage über die Lokalisation im Gehirn die Ansicht dar, daß wir im Gehirn getrennte Perzeptions- und Vorstellungsflächen haben und daß dieses in bezug auf das Sehen als bewiesen, in bezug auf das Hören als wahrscheinlich betrachtet werden könne.

Ich sprach damals auch die Vermutung aus, daß im Hinblick auf die Lage der optischen Sinnesflächen in den Okzipitallappen, der akustischen in den Temporallappen und der kinästhetischen in den Zentralwindungen, es wahrscheinlich wäre, daß die große, von den primären Sinnesflächen nicht eingenommene parietale Rindenfläche zwischen den optischen, akustischen und kinästhetischen Sinnesflächen ein solches großes Assoziationsfeld wäre. Doch stellte ich diese Ansicht nur als eine noch nicht bewiesene Hypothese auf.

Nachtrag (November 1917).

Bei der Abfassung vorstehender Abhandlung war die 1911 erschienene große Arbeit: „Die aphasischen Symptome" von Niessl v. Mayendorf mir nicht zugänglich und auch völlig unbekannt gewesen. Ich bedaure dies um so mehr, als dieser Forscher das vorliegende Gebiet in sehr gründlicher Weise, sowohl anatomisch wie klinisch untersucht und durch neue Tatsachen bereichert hat, die für die Lösung der oben berührten Probleme von Wichtigkeit erscheinen. Der Verf. hat sich auch der Mühe unterworfen, aus meinem Werke „Pathologie des Gehirns", die an verschiedenen Stellen eingestreuten Aphasiefälle herauszulesen und sie für sein Werk ausgenutzt, wofür ich ihm um so dankbarer bin, als er der erste ist, der diese Tatsachen in die allgemeine Literatur eingeführt hat. Nach der Bekanntschaft mit der Niesslschen Arbeit habe ich damit begonnen, jene alten Fälle aus der Pathologie des Gehirns zusammenzustellen und kritisch durchzusehen, in der Absicht, sie in einer besonderen Schrift herauszugeben. Die Niesslsche Auffassung meiner Beobachtungen zwingt mich indessen zu einer Kritik, da mehrere Mißverständnisse und selbst fehlerhafte Zitate in seinem Werke unterlaufen sind.

In bezug auf die lehrreiche Darstellung der Anatomie und Klinik des Temporallappens von Niessl bin ich in vielen Punkten mit dem Verf. einig, dagegen finden sich auch so viele Differenzen, selbst in prinzipiellen Punkten, daß ich nicht umhin kann, einen Nachtrag beizufügen.[1])

[1]) In diesem Zusammenhang fühle ich mich auch veranlaßt, wegen der schimpflichen Ausfälle des Autors gegen diejenigen hochverdienten Verfasser, die einer von Niessl in einigen Punkten abweichenden Meinung sind, meinen ernsten Protest einzulegen und öffentlich zu beklagen, daß so gewissenhafte Forscher, wie ein Cajal, ein Brodmann und ein Campbell u. a. einer solchen Behandlung ohne Grund ausgesetzt wurden.

Digitized by Google
Original from THE OHIO STATE UNIVERSITY
Generated on 2018-07-27 13:44 GMT / http://hdl.handle.net/2027/osu.32435056932478
Public Domain in the United States, Google-digitized / http://www.hathitrust.org/access_use#pd-us-google

Die Hauptpunkte, in bezug auf welche ich von der Auffassung Niessls abweiche, sind die folgenden. Sie können jedoch hier nur in aller Kürze berührt werden.

I. Die subkortikale Worttaubheit (S. 213—293).

Nach Niessl bietet die Erklärung dieser Aphasieform große Schwierigkeiten. Mit Recht weist er hin auf die „Schwierigkeit, ja die Unmöglichkeit, sich über die Örtlichkeit der sich hier abspielenden Herderkrankungen klar zu werden" (S. 215). Klinisch nimmt er an, daß diese Form „die zweite Szene einer typischen sensorischen Aphasie" bildet und daß „also bereits angesichts der klinischen Bilder der Charakter der subkortikalen sensorischen Aphasie als eines Residuärsymptoms der kortikalen Form hinlänglich erkennbar" wird. Diese Behauptung stimmt nun nicht mit meinem Falle, der vom Beginn der Krankheit genau in meiner Klinik von Tag zu Tag beobachtet wurde, und dann dauernd, sobald die Shocksymptome vorüber waren, ein völlig konstantes Bild darbot. Niessls Schluß, daß bei diesem Symptombild eine Rückbildungsphase oder eine Vorläuferin der Worttaubheit „als gesichert" vorliege, „erscheint deshalb weniger gesichert" (S. 222).

Auch Niessls Behauptung (S. 220) über „die klinische Feststellung, daß Melodientaubheit alle Fälle subkortikaler sensorischer Aphasie, den Fall Wernickes ausgenommen, begleitete", trifft für meinen Fall nicht zu. Niessls weitere Annahme, daß bei dieser Aphasieform „ein akzessorisches Moment" zu der Schläfenlappenerkrankung hinzukomme, nämlich eine Schädigung des Hörnerven, trifft gleichfalls in meinem Falle nicht zu. Ferner muß ich die Richtigkeit des Satzes bestreiten: „daß Herderkrankungen der T_1 beider Hemisphären eine hochgradige Herabsetzung, bzw. Aufhebung der allgemeinen Schallwahrnehmung zur Folge haben (§ 215). Die oben angeführten Fälle, wie vor allen mein Fall, bezeugen die Unrichtigkeit dieser Annahme von Niessl.

In anatomischer Hinsicht gebe ich Niessl recht, daß bisher einer klaren Auffassung dieser Krankheitsform bei der wechselnden Lage und Art der anatomiseden Herde große Schwierigkeiten entgegenstehen, wenn man von der allgemein angenommenen Auffassung Wernickes ausgeht. Wie ich schon 1905 auf dem Kongresse in Rom bemerkte und oben näher ausgeführt habe, ist mein Fall eben geeignet, diese Lehre umzustürzen, besonders in der von Wernicke später angegebenen Form.

In der Tat gibt es noch einen Fall, den von Pick (s. oben S. 400, Fall 7 und Niessl S. 220), der dem meinigen sehr ähnelt, von dem Niessl selbst sagt: Der Fall würde Wernickes Lehre von der Lokalisation der Wortklangbilder im linken Schläfenlappen widerlegen. In Picks Fall fand sich „eine beiderseitige Herderkrankung in T_1 angeblich ohne Sprachstörung". Indessen glaubt Niessl die gefährliche Situation dadurch retten zu können, daß in Picks Falle vielleicht die Querwindungen doch verschont wären, oder die Beschreibung nicht vollständig war.

II. Die kortikale Lokalisation der Worttaubheit (Niessl, S. 232ff.).

Auch in diesem Kapitel liegt, meiner Meinung nach, eine vollständige Konfusion von Niessls Seite vor.

Digitized by Google
Original from THE OHIO STATE UNIVERSITY
Generated on 2018-07-27 13:44 GMT / http://hdl.handle.net/2027/osu.32435056932478
Public Domain in the United States, Google-digitized / http://www.hathitrust.org/access_use#pd-us-google

Die Darstellung Niessls geht von den Glaubenssätzen aus:

1. Daß das Gehörzentrum mit dem Worthörzentrum zusammenfällt, wie Wernicke gelehrt hat.

2. Daß dieses gemeinsame Zentrum mit den Querwindungen und der angrenzenden Fläche von T_1 zusammenfällt.

3. daß es also auch zusammenfällt mit der Endigungsstätte des Nervus cochlearis, wie Wernicke später lehrte (Deutsche Klinik, 1900, VI, S. 503).

4. Niessl verwechselt die perzeptive und die assoziative Worttaubheit.

Ein jeder von diesen Sätzen ist prinzipiell wichtig und fundamental für die Lehre von der sensorischen Aphasie, wie für die Auffassung der psychischen Tätigkeit des Gehirns überhaupt.

Daß in der Tat Niessl von diesen Sätzen ausgeht, ergibt sich aus folgendem.

Ad 1, S. 249 sagt Niessl: „Diese Kombinationen (der Wortklangbilder) können sich, wie Meynert und Hitzig als einzig denkbar erklärten, nur in den kortikalen Endstätten der Sinnesbahnen bilden." Weiter verlegt Niessl an mehreren Stellen die Worttaubheit in die Querwindungen und ihre Verbindung mit T_1. S. 258 zitiert Niessl einen „Fall von zweijähriger vollständiger Worttaubheit infolge einer auf die beiden linken temporalen Querwindungen beschränkten Erweichung".

Ad 2, S. 253. In bezug auf die Worttaubheit kommt Niessl zu dem Schluß, daß sie sich begrenzt auf „jenen Windungskomplex, welcher aus den beiden versteckten queren Windungen an die Konvexität hervor sich entwickelt".

Daselbst sagt Niessl: daß „die konstant gemeldete Abwesenheit jeder Störung des Sprachverständnisses für die Lokalisation der Wortklangsphäre, somit auch der Hörsphäre, von großer Bedeutung erscheint".

Im Widerspruch dazu nimmt Niessl an anderen Stellen an, daß Worttaubheit schon durch die isolierte Zerstörung der T_1 zustande kommen könne (S. 253—259).

Und wiederum erklärt er S. 269 bezüglich der „akustischen Wortwahrnehmung": „Das Zentrum derselben bildet der mittlere Abschnitt der T_1 mit den beiden Querwindungen".

Ad 3. Nachdem Niessl vom Gebiete der Wortauffassung (Worttaubheit) mit Recht die P_2, A, T_2, T_3 ausgeschlossen hat, kommt er zum Schlusse: „die von uns abgesteckte Rindenfläche ist demnach das tatsächliche Zentralorgan des Nervus cochlearis, in welchem der ganze Hergang der peripheren Wahrnehmung zu einem vorläufigen Abschluß gelangt". Diese bezeichnet er als „Area acustica" außerhalb deren „keine Worttaubheit" vorkommt (S. 270).

In meinem Falle findet sich nicht diese Aushilfe einer unvollständigen Beschreibung. Die Rettung aus den Schwierigkeiten liegt ganz anderswo, und ist von prinzipieller Bedeutung. Ich habe sie oben angegeben und ausführlich auseinandergesetzt, nämlich

1. hat T_1 nichts mit dem Gehör als Sinnestätigkeit zu tun, deshalb auch keine Taubheit bei deren bilateraler Zerstörung;

2. die Querwindungen haben nicht das Wortklanggehör anvertraut, wohl aber das Hörvermögen. Deshalb keine Erklärung der ausgebliebenen Sprachstörung in Picks Falle, selbst wenn die Querwindungen erhalten geblieben wären;

Digitized by Google
Original from THE OHIO STATE UNIVERSITY
Generated on 2018-07-27 13:44 GMT / http://hdl.handle.net/2027/osu.32435056932478
Public Domain in the United States, Google-digitized / http://www.hathitrust.org/access_use#pd-us-google

3. in Picks wie in meinem Falle bestand Worttaubheit, weil T_1 beiderseits zerstört war und deswegen T_1 der rechten Seite die zerstörte linke T_1 nicht ersetzen konnte.

4. Die Sprachstörung blieb aus, weil sie nicht vom Vorhandensein einer Wortklangtaubheit infolge Zerstörung der T_1, abhängig ist, wie ich oben im Gegensatz zu der allgemein angenommenen Lehre Wernickes nachzuweisen suchte. Die Sprachstörung hängt nicht vom Verlust der Wortklänge, sondern vom Verlust des Wortsinnes, d. h. der Worterinnerung ab, wobei die Wortvorstellungen (Erinnerungen) verwischen oder verschwinden.

5. Die T_1 sind nicht Depots der Worterinnerungen, wie Wernicke lehrte; sondern eine Durchgangsstation der Wortklänge, wie oben auseinandergesetzt wurde. Deswegen verschwinden die Wortsinnerinnerungen nicht mit der bilateralen Zerstörung von T_1.

6. Die geläufige (und Niessls) Auffassung beruht auf einer grundfalschen Auffassung der von Wernicke geerbten Lehre von der sensorischen Aphasie. Es gibt a) Worttaubheit ohne Störung der Sprache, infolge Zerstörung der Durchgangsstation und b) Worttaubheit mit Störung der Sprache infolge Verwischung der Worterinnerungen, c) Pseudoworttaubheit infolge Zerstörung der Hörleitung oder der Hörfläche; diese Form ist eigentlich eine zerebrale Taubheit (s. oben).

7. Die erste Form ist die perzeptive Form von Worttaubheit, die zweite die assoziative Form (vgl. Quensel und oben).

In dieser Weise lösen sich die Schwierigkeiten und Rätsel der reinen sensorischen oder unrichtig der sogenannten subkortikalen Aphasie, die gar nicht subkortikal ist (s. oben).

8. S. 233, wo Niessl von dem Sitz der Wortklangbilder abhandelt, sagt er von T_1: „In dieser haben wir aber die Hörsphäre selbst zu suchen". Und S. 297 hebt er hervor „ein Rindenfeld, welches im Zentrum des von der pathologischen Statistik (über die Worttaubheit) aufgewiesenen Focus, dessen Verbindungen mit der Peripherie als Cochlearisbahn sich darstellen, entspricht".

Wenn also Niessl nicht absolut konsequent daran festhält, daß das Feld der Wortwahrnehmung sowohl von T_1 (mittlerer Teil) wie von den Querwindungen gebildet wird, und somit mit den Endigungsstätten des Nervus Cochlearis zusammenfällt, so geht es aus jenen Aussprüchen klar hervor, daß Niessl zwischen einem zentralen Hörfeld und einem Worthörfeld nicht einen Unterschied macht, und daß er also das Worthörfeld die Endigungsstätten des Hörnerven decken läßt. Auch wirft er Campbell vor, daß er eine „auditory sensory area" von der „auditory psychic area" trennt und fragt: „welche klinischen Fälle vermag nun Campbell zur Stütze seiner Lehre ins Feld zu führen?" Und weiter: „So erscheint uns Campbells auditory psychic area schlechtweg als die Imitation einer Hypothese Flechsigs". Die Antwort auf diese Frage ist oben von mir gegeben.

Inkonsequenterweise und in Widerspruch hiermit hebt aber Niessl ausdrücklich den Unterschied im Bau der Querwindungen und der hinteren Abschnitte von T_1, dem Wernickeschen Felde, hervor.

Digitized by Google
Original from THE OHIO STATE UNIVERSITY
Generated on 2018-07-27 13:44 GMT / http://hdl.handle.net/2027/osu.32435056932478
Public Domain in the United States, Google-digitized / http://www.hathitrust.org/access_use#pd-us-google

Endlich scheint Niessl nirgendwo einen Versuch zu machen, die verschiedenen topischen Lokalisationen der Hörsinnessphäre (in der Querwindung), der perzeptiven und der assoziativen Formen des Worttaubheit (in T_1, T_2, T_3) zu begründen. Dieser Gedanke scheint ihm ganz fremd zu sein. Eben hierin aber liegt der prinzipielle Unterschied zwischen seiner und meiner Auffassung in der Lehre von der Worttaubheit und in ihrem Verhältnis zu der Funktion der kortikalen Hörfläche. Diese ist nämlich, meiner Meinung nach, eine reine Sinnesfläche, von der psychischen der Wortauffassung prinzipiell und lokal getrennt. Und die letztere wiederum zerfällt in eine Fläche für die Wortklangauffassung und eine für die Erinnerung des Wortsinnes.

Der kommenden Forschung ist es vorbehalten, die fraglichen Rindenflächen zu begrenzen und näher zu lokalisieren.

Literatur.

1. Atti del V., Congresso internat. di Psicologia. Roma 1906. p. 177.
2. Déjerine et Sérieux, Comptes rendus de la Société de Biologie, 18/12. 1897.
3. Pick, A., Arch. f. Psychiatrie, Bd. 23, S. 896ff.
4. Liepmann, Centralbl. f. Nervenheilk. u. Psychol., Jahrg. XXIV, S. 131, 1901.
5. Veraguth, Deutsche Zeitschr. f. Nervenheilk., 1900, Bd. 17.
6. Liepmann, Monatsschr. f. Psychiatr. u. Neurol. 1902.
7. Liepmann, Ein Fall von reiner Worttaubheit. Berlin 1908, S. 18ff.
8. Pick, A., Beitr. z. Pathol. d. Zentralnervensyst. 1898.
9. v. Monakow, Die Lokalisation im Großhirn. 1914, S. 604.
10. Edinger, Deutsches Arch. f. klin. Med. LXXIII, S. 304.
11. Ferrier, Croonian lectures. 1890.
12. Larionow, zit. von Bechterew, Arch. f. Anat. u. Physiol. 1899, Phys. Abt., Suppl., S. 399.
13. Munk, Über die Funktionen der Großhirnrinde. 1881 usw. 1890.
14. Quensel, Deutsche Zeitschr. f. Nervenheilk., Bd. 35, 1908.
15. Mills, Brain. 1891, Bd. 14, S. 465.
16. Probst, s. den Text.
17. Bechterew, Arch. f. Anat. u. Physiol., Physiol. Abt., 1899, Suppl., S. 391.
18. Strohmayer, Deutsche Zeitschr. f. Nervenheilk., Bd. 21, S. 371.
19. Quix und Brouwer, Die Anatomie der Taubstummheit. Wiesbaden 1910, S. 25.
20. Campbell, Histol. Studies on Localisation of cerebral Function. Cambridge 1905.
21. Sérieux, Soc. de Neurologie 1900.
22. Henneberg, Neurol. Centralbl. 1906.
23. Bonvicini, Über subkortikale sensorische Aphasie. Leipzig u. Wien 1905.
24. Blosen, Deutsche Zeitschr. f. Nervenheilk., Bd. 43, S. 93.
25. Edgren, Deutsche Zeitschr. f. Nervenheilk., 1895, Bd. 6.

Weitere Arbeiten im Texte zitiert.

Druckfehlerberichtigung.

Seite	348	Zeile	14	von unten	lies: stumpft statt schrumpft.
„	365	„	11	„ „	lies nach ziehe: (Zusatz von C. u. O. Vogt.)
„	382	„	3	„ „	lies: Larionow statt: Larinow.
„	382	„	2	„ „	lies: aber er kam statt: es kam.
„	386	„	7	„ oben	lies am Schluß des oberen Absatzes nach Feldern: (Zusatz von C. u O. Vogt.)
„	392	„	11	„ unten	lies: der Schicht IV von statt: der Schicht von.
„	403 u. 404: Die Figuren 17 und 18 gehören zum Falle 12, müssen also nach diesem stehen.				

Digitized by Google
Original from THE OHIO STATE UNIVERSITY
Generated on 2018-07-27 13:44 GMT / http://hdl.handle.net/2027/osu.32435056932478
Public Domain in the United States, Google-digitized / http://www.hathitrust.org/access_use#pd-us-google

Inhalt.

		Seite
I.	Vortrag: Sur la surdité verbale pure. (Communication, faite au Congrès de Psychologie à Rome le 26. Avril 1905)	319
II.	Beschreibung des Falles von reiner Worttaubheit	323
	1. Krankheitsgeschichte	323
	2. Makro- und mikroskopische Beschreibung des Befundes am Gehirn	333
	3. Zusammenfassung des Krankheitsberichtes	348
III.	Klinisches. Worttaubheit	354
	Schlußfolgerungen aus dem Falle Nilsson	359
IV.	Pathologisch-Anatomisches	360
	1. Befund im Falle Nilsson	360
	2. Das Türcksche Bündel	364
	3. Eigene Befunde über das Türcksche Bündel	375
V.	Die klinische und anatomische Umgrenzung des Hörzentrums	381
	1. Experimentelle Forschung	382
	2. Die myelogenetische Methode	384
	3. Die klinische Lokalisation der Hörsphäre beim Menschen	386
	4. Veränderungen im Temporallappen bei Taubstummen	390
VI.	Die Funktionen der Temporal- und besonders der Querwindungen	393
	1. Fälle mit erhaltenen Querwindungen	398
	2. Analyse der Fälle mit erhaltenen Querwindungen	404
	3. Fälle mit zerstörten Querwindungen	411
	4. Analyse der Fälle mit zerstörten Querwindungen	420
	5. Zusammenfassung. Hörzentrum. Worttaubheit	421
	a) Die Querwindungen	422
	b) Frühere Auffassungen über die Funktion der Querwindungen	433
	1. Monakows Lehre	433
	2. Wernickes Zentrum	436
	3. Die Grenzen des Wernickeschen Feldes	444
VII.	Allgemeine psychophysiologische Betrachtungen	454
	Nachtrag (November 1917)	468
	Literatur	472
	Erklärung der Tafeln	474

Digitized by Google
Original from THE OHIO STATE UNIVERSITY
Generated on 2018-07-27 13:44 GMT / http://hdl.handle.net/2027/osu.32435056932478
Public Domain in the United States, Google-digitized / http://www.hathitrust.org/access_use#pd-us-google

Erklärung der Tafeln. (Fall Nilsson.)

Tafel I. Linke Hemisphäre (außer Fig. 9). Natürliche Größe.

Fig. 1. Die laterale Fläche. Die punktierten Gebiete sind erweicht.
Fig. 2—8. Frontale Schnitte. Natürliche Größe.
Fig. 2. 1 cm nach vorn vom Okzipitalpole. Präp. 1—6.
Fig. 3. 2 cm „ „ „ „ Präp. 2—10.
Fig. 4. 3 cm „ „ „ „ Präp. 3—107.
Fig. 5. 4 cm „ „ „ „ Präp. 4—22.
Fig. 6. 5 cm „ „ „ „ Präp. 5—15.
Fig. 7. 6 cm „ „ „ „ Präp. 6—4.
Fig. 8. 7 cm „ „ „ „
Fig. 9. Frontalschnitt aus der rechten Hemisphäre von vorn gesehen. Natürliche Größe. 8—9 cm vor dem Okzipitalpole. Die punktierte Fläche erweicht, bzw. sekundäre Degeneration in der Sehstrahlung.

Tafel II. Die linke Hemisphäre. Fig. 1—7 Frontalschnitte durch die Gegend des Herdes, 2 mal vergrößert.

Fig. 1. ca. 9 cm vor dem Okzipitalpole. Präp. 8—316.
Fig. 2. 8—9 cm „ „ „ Präp. 7—102.
Fig. 3. 8 cm „ „ „ Präp. 7—89.
Fig. 4. 7—8 cm „ „ „ Präp. 7—64.
Fig. 5. 7—8 cm „ „ „ Präp. 7—22.
Fig. 6. 6—7 cm „ „ „ Präp. 6—49.
Fig. 7. 5 cm „ „ „ Präp. 5—20.
Fig. 8. Sagittalschnitt, zeigt die Insula mit der Querwindung. Die punktierte Fläche ist erweicht.

Tafel III. Die rechte Hemisphäre. Fig. 2—8 frontale Durchschnitte. Natürliche Größe.

Fig. 1. Die laterale Fläche. Natürliche Größe. Die punktierte Fläche ist erweicht.
Fig. 2. ca. 13 cm vor dem Okzipitalpole, ca. 4 cm kaudal vom Frontalpole
Fig. 3. ca. 12 cm „ „ „ ca. 5 cm „ „ „
Fig. 4. ca. 11 cm „ „ „ ca. 6 cm „ „ „
Fig. 5. ca. 10 cm „ „ „ ca. 7 cm „ „ „
Fig. 6. ca. 9 cm „ „ „ ca. 8 cm „ „ „
Fig. 7. ca. 6—7 cm „ „ „
Fig. 8. ca. 5 cm „ „ „

Tafel IV. Die rechte Hemisphäre. Frontalschnitte durch die Gegend des Herdes, 2 mal vergrößert.

Fig. 1. ca. 13 cm vor dem Okzipitalpole, ca. 4 cm kaudal vom Frontalpole Präp. 13—34
Fig. 2. ca. 12 cm „ „ „ ca. 5 cm „ „ „ Präp. 12—44
Fig. 3. ca. 11 cm „ „ „ ca. 6 cm „ „ „ Präp. 11—15
Fig. 4. ca. 10 cm „ „ „ ca. 7 cm „ „ „ Präp. 10—47
Fig. 5. ca. 9 cm „ „ „ ca. 8 cm „ „ „ Präp. 9—25
Fig. 6. ca. 8—9 cm „ „ „ ca. 9 cm „ „ „ Präp. 9—44
Fig. 7. ca. 8—9 cm „ „ „ ca. 8—9 cm „ „ „ Präp. 8—24

Tafel V. Die rechte Hemisphäre. Frontalschnitte durch die Gegend des Herdes, 2 mal vergrößert, Fig. 4 natürliche Größe.

Fig. 1. ca. 8 cm vor dem Okzipitalpole, ca. 9 cm kaudal vom Frondalpole Präp. 7—35
Fig. 2. ca. 7—8 cm „ „ „ ca. 10 cm „ „ „ Präp. 7—21
Fig. 3. ca. 6—7 cm „ „ „ ca. 11 cm „ „ „ Präp. 6—64
Fig. 4. ca. 4 cm „ „ „ ca. 13 cm „ „ „

Digitized by Google
Original from THE OHIO STATE UNIVERSITY
Generated on 2018-07-27 13:44 GMT / http://hdl.handle.net/2027/osu.32435056932478
Public Domain in the United States, Google-digitized / http://www.hathitrust.org/access_use#pd-us-google

Generated on 2018-07-27 13:44 GMT / http://hdl.handle.net/2027/osu.32435056932478
Public Domain in the United States, Google-digitized / http://www.hathitrust.org/access_use#pd-us-google

Digitized by Google

Original from
THE OHIO STATE UNIVERSITY

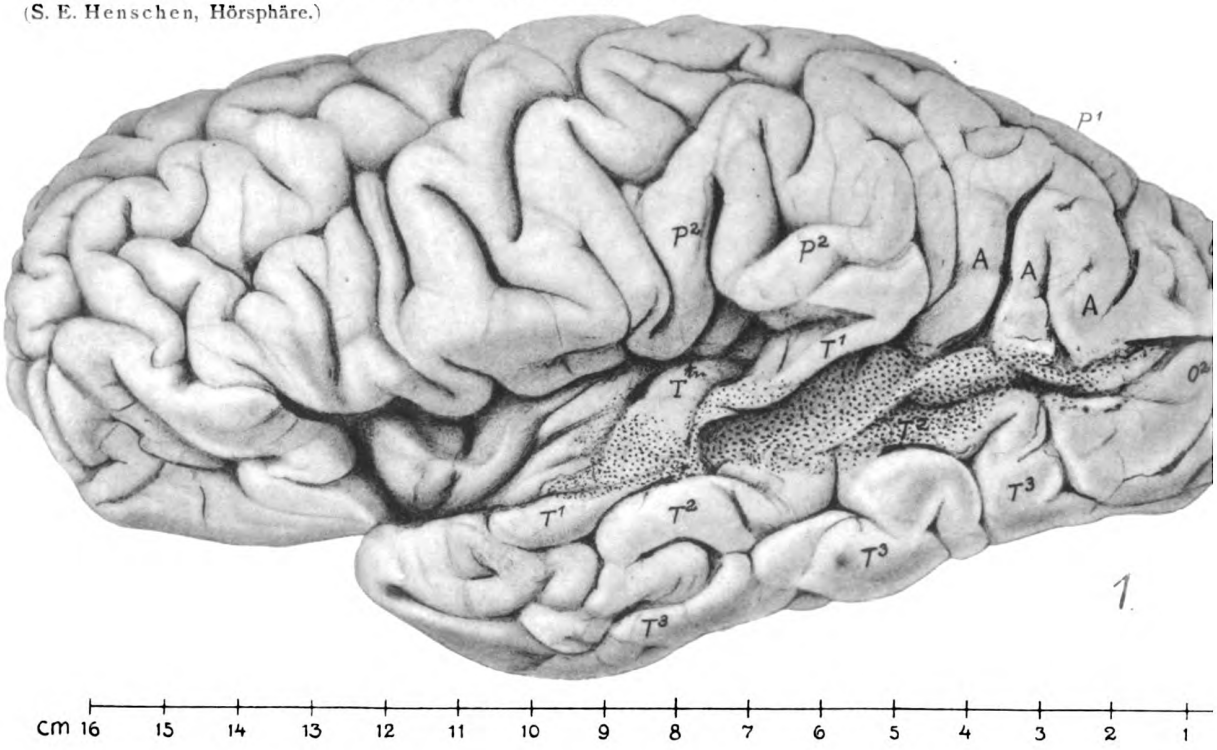

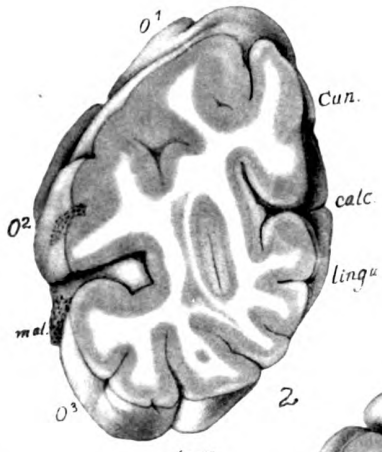

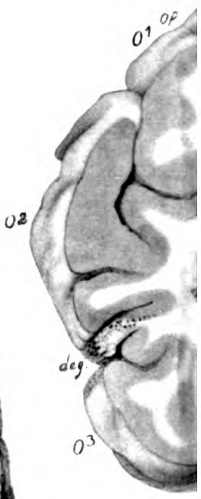

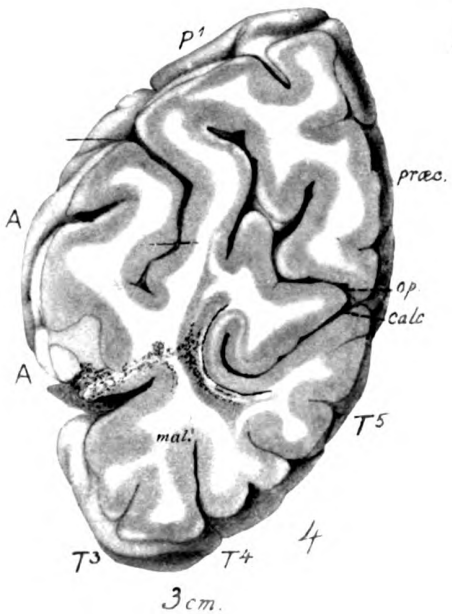

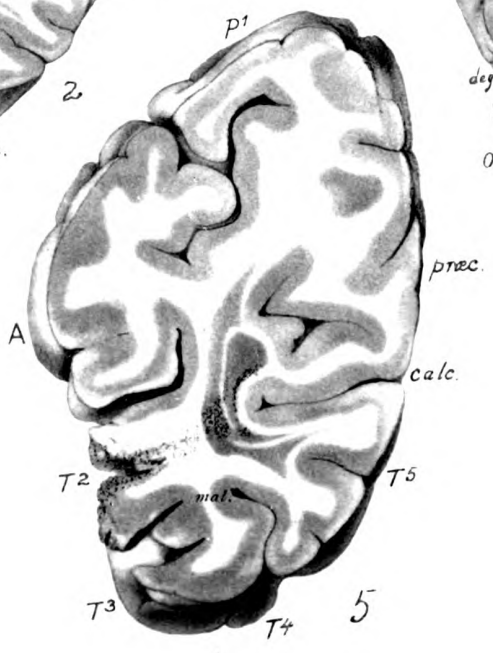

Lichtdruck von Albert Frisch, Berlin W.
Verlag von Johann Ambrosius B

Digitized by Google
Original from THE OHIO STATE UNIVERSITY
Generated on 2018-07-27 13:44 GMT / http://hdl.handle.net/2027/osu.32435056932478
Public Domain in the United States, Google-digitized / http://www.hathitrust.org/access_use#pd-us-google

Tafel 1.

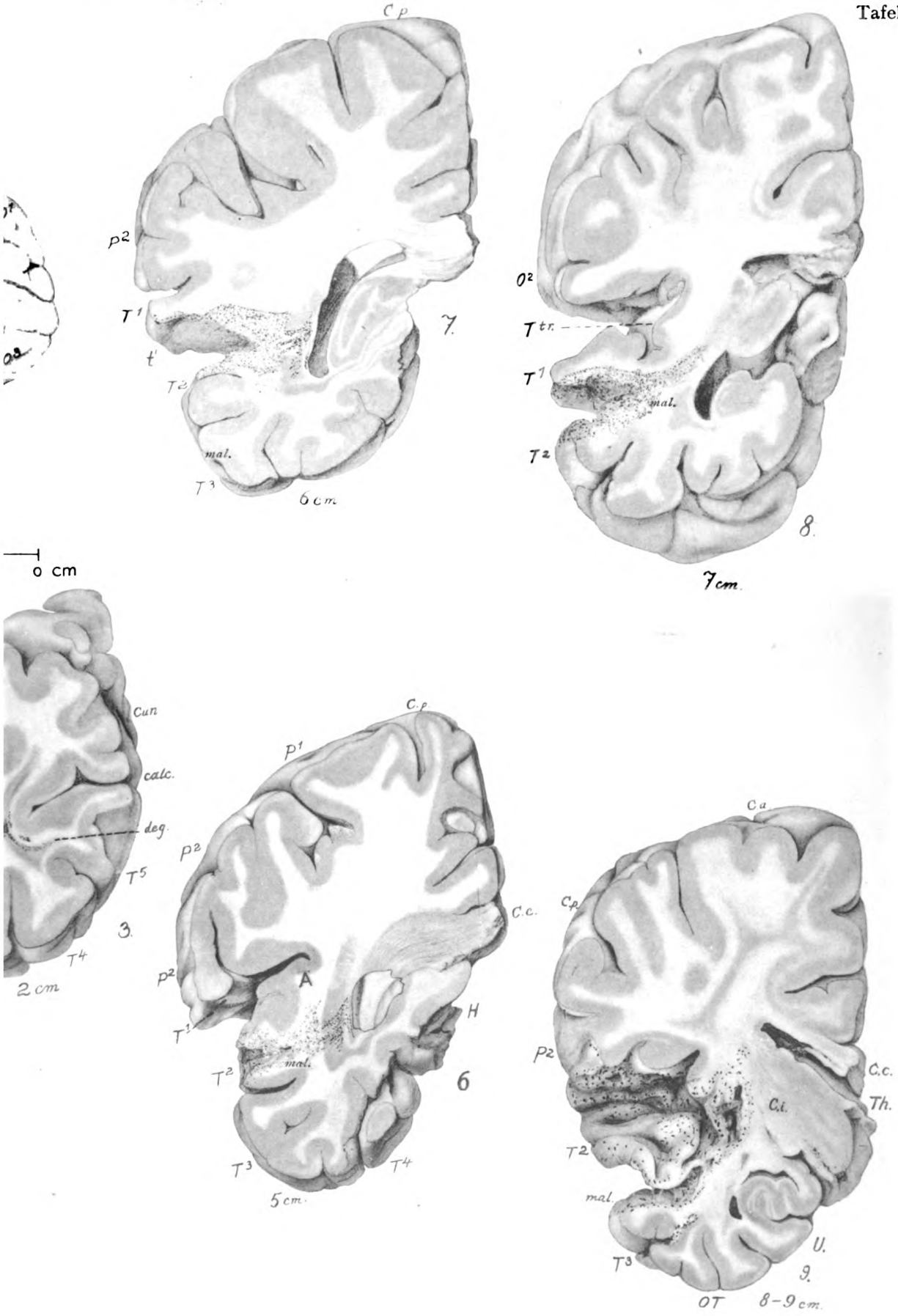

rth in Leipzig.

Digitized by Google
Original from THE OHIO STATE UNIVERSITY
Generated on 2018-07-27 13:44 GMT / http://hdl.handle.net/2027/osu.32435056932478
Public Domain in the United States, Google-digitized / http://www.hathitrust.org/access_use#pd-us-google

Generated on 2018-07-27 13:44 GMT / http://hdl.handle.net/2027/osu.32435056932478
Public Domain in the United States, Google-digitized / http://www.hathitrust.org/access_use#pd-us-google

Digitized by Google

Original from
THE OHIO STATE UNIVERSITY

Generated on 2018-07-27 13:44 GMT / http://hdl.handle.net/2027/osu.32435056932478
Public Domain in the United States, Google-digitized / http://www.hathitrust.org/access_use#pd-us-google

Digitized by Google

Original from
THE OHIO STATE UNIVERSITY

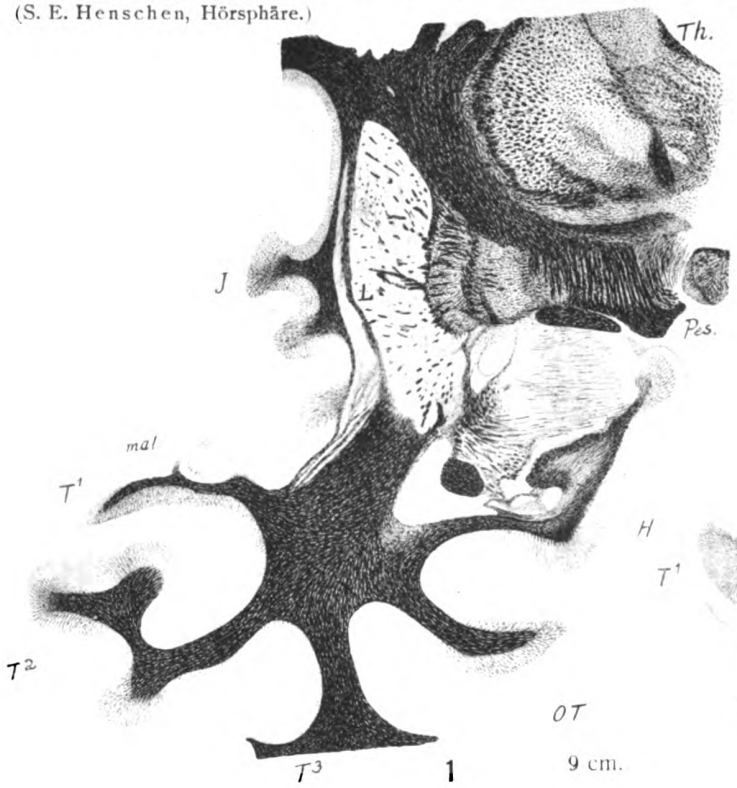

1 9 cm.

2 8–9 cm.

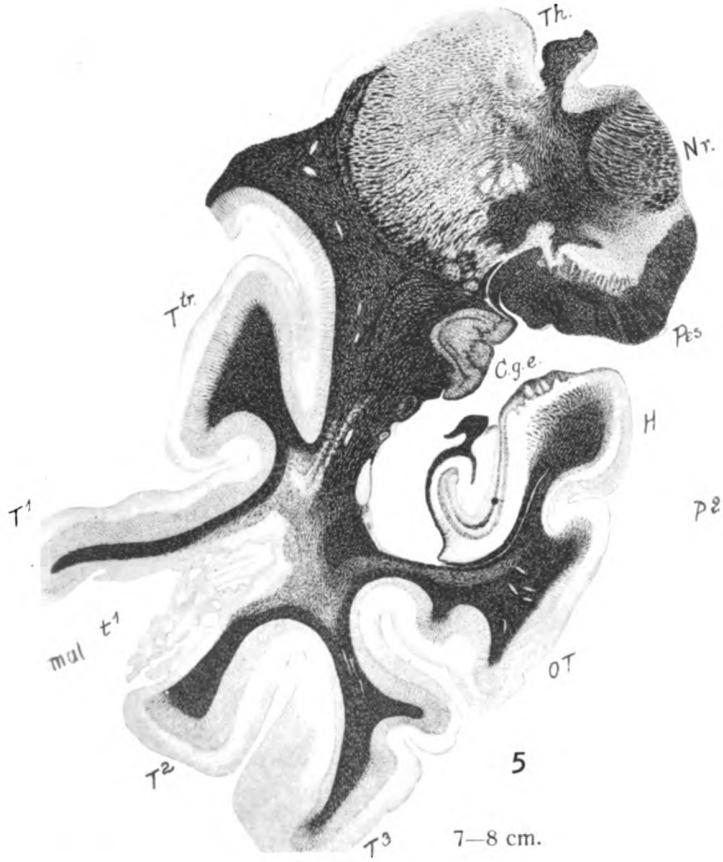

5 7–8 cm.

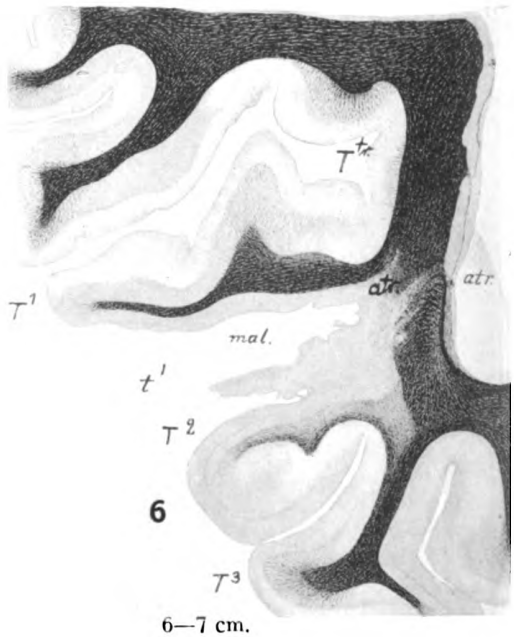

6 6–7 cm.

Digitized by Google
Lichtdruck von Albert Frisch, Berlin W.
Original from THE OHIO STATE UNIVERSITY
Verlag von

Generated on 2018-07-27 13:44 GMT / http://hdl.handle.net/2027/osu.32435056932478
Public Domain in the United States, Google-digitized / http://www.hathitrust.org/access_use#pd-us-google

3 8 cm.

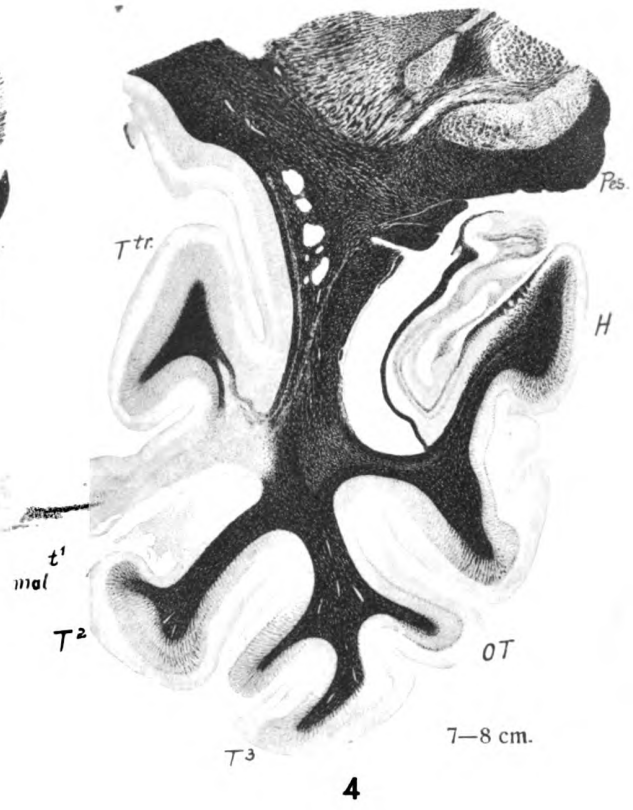

7—8 cm.

4

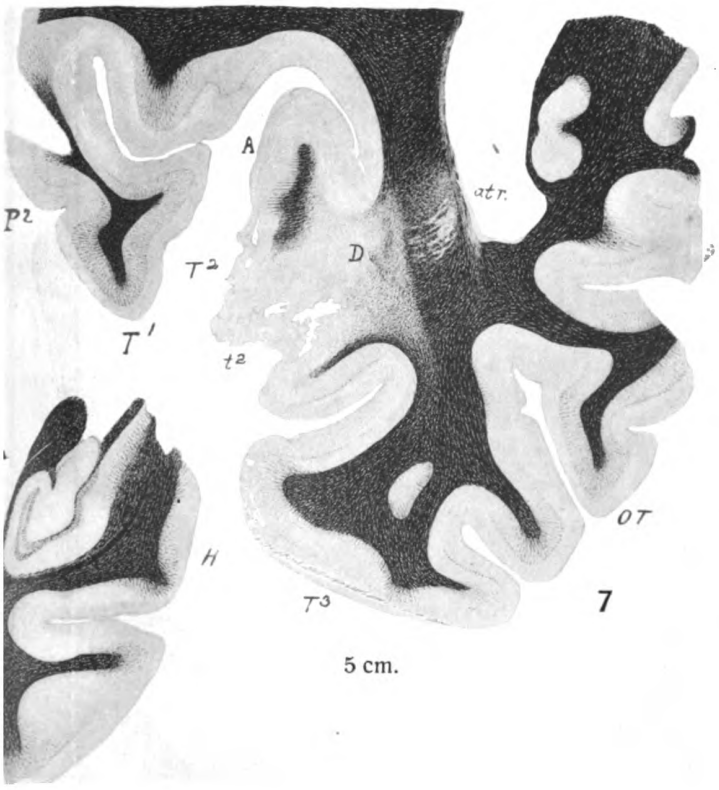

7

5 cm.

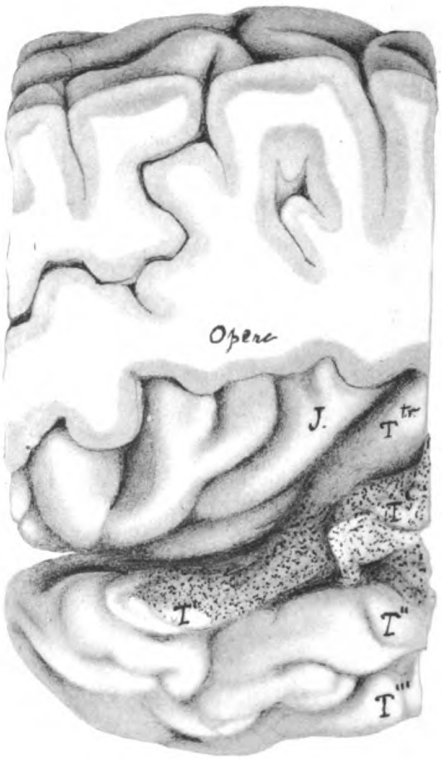

8

Digitized by Google

Johann Ambrosius Barth in Leipzig.

Original from THE OHIO STATE UNIVERSITY

Generated on 2018-07-27 13:44 GMT / http://hdl.handle.net/2027/osu.32435056932478
Public Domain in the United States, Google-digitized / http://www.hathitrust.org/access_use#pd-us-google

Generated on 2018-07-27 13:44 GMT / http://hdl.handle.net/2027/osu.32435056932478
Public Domain in the United States, Google-digitized / http://www.hathitrust.org/access_use#pd-us-google

Digitized by Google

Original from
THE OHIO STATE UNIVERSITY

Generated on 2018-07-27 13:44 GMT / http://hdl.handle.net/2027/osu.32435056932478
Public Domain in the United States, Google-digitized / http://www.hathitrust.org/access_use#pd-us-google

Digitized by Google

Original from
THE OHIO STATE UNIVERSITY

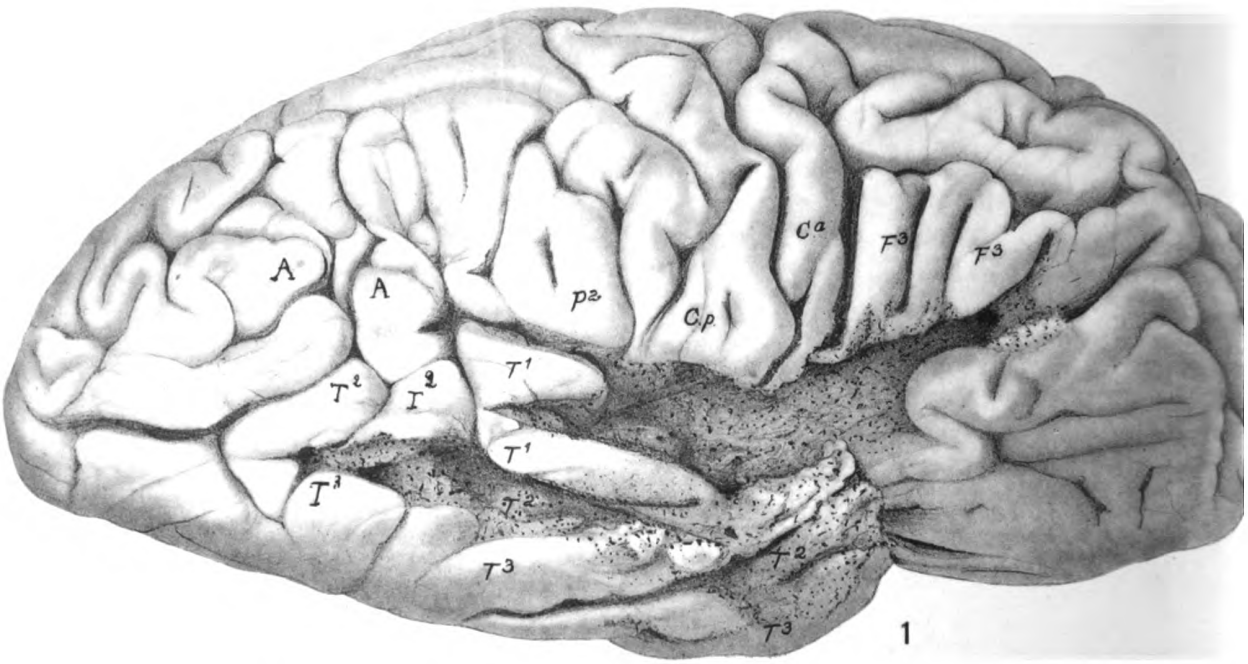

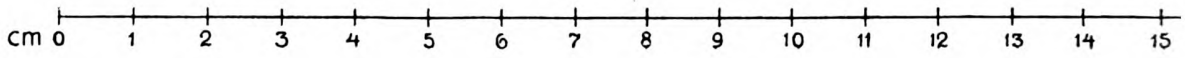

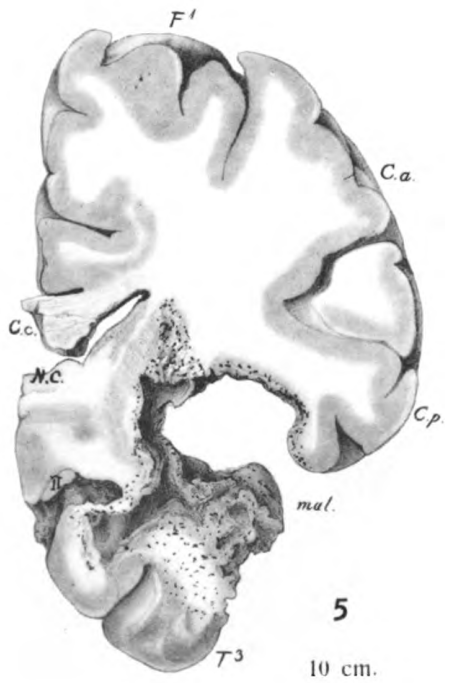

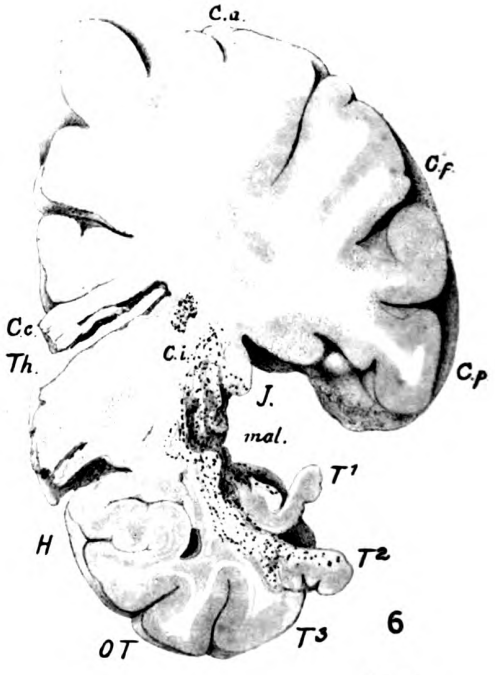

Lichtdruck von Albert Frisch, Berlin W.
Verlag von Johann A

Digitized by Google
Original from THE OHIO STATE UNIVERSITY
Generated on 2018-07-27 13:44 GMT / http://hdl.handle.net/2027/osu.32435056932478
Public Domain in the United States, Google-digitized / http://www.hathitrust.org/access_use#pd-us-google

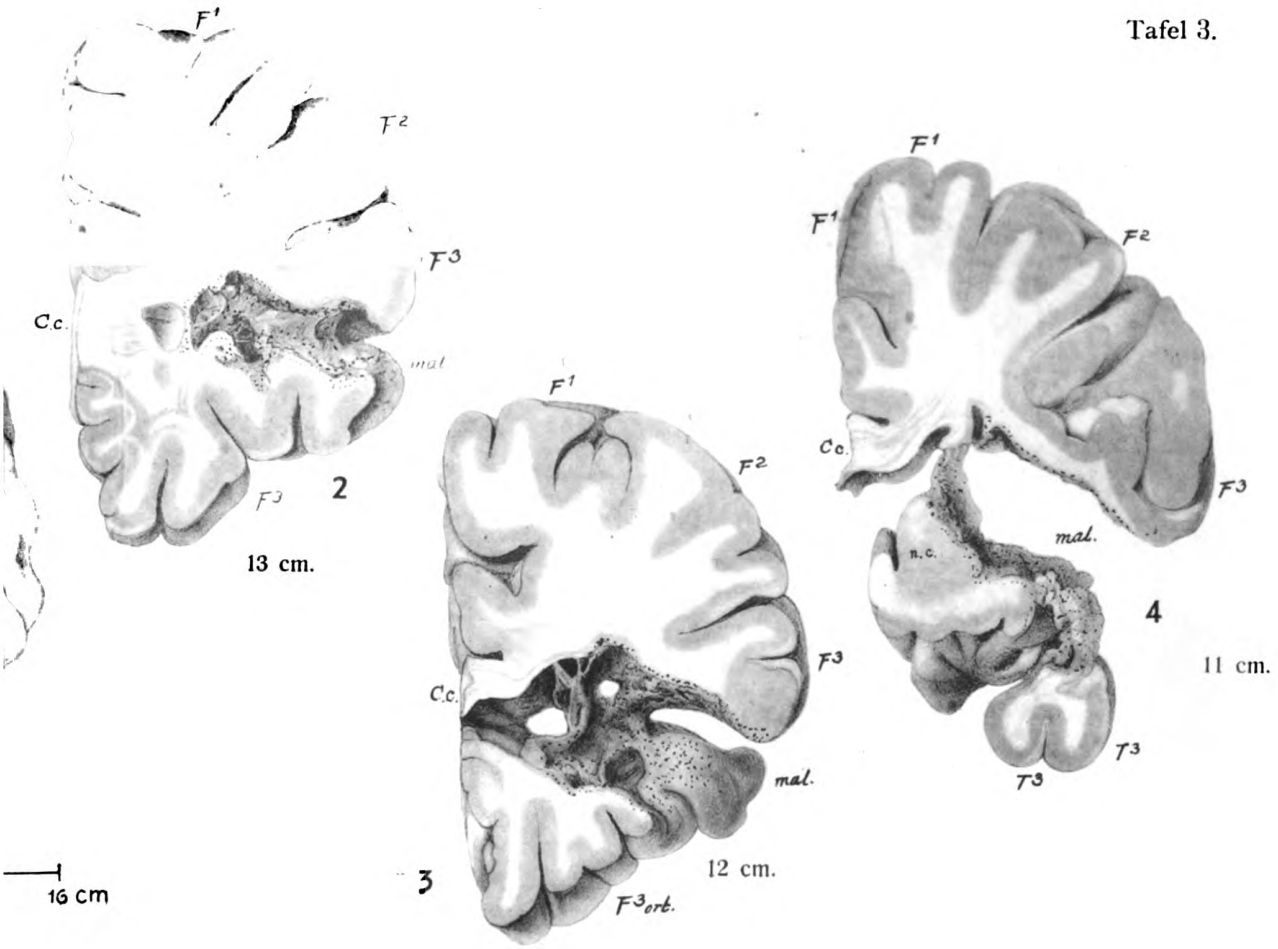

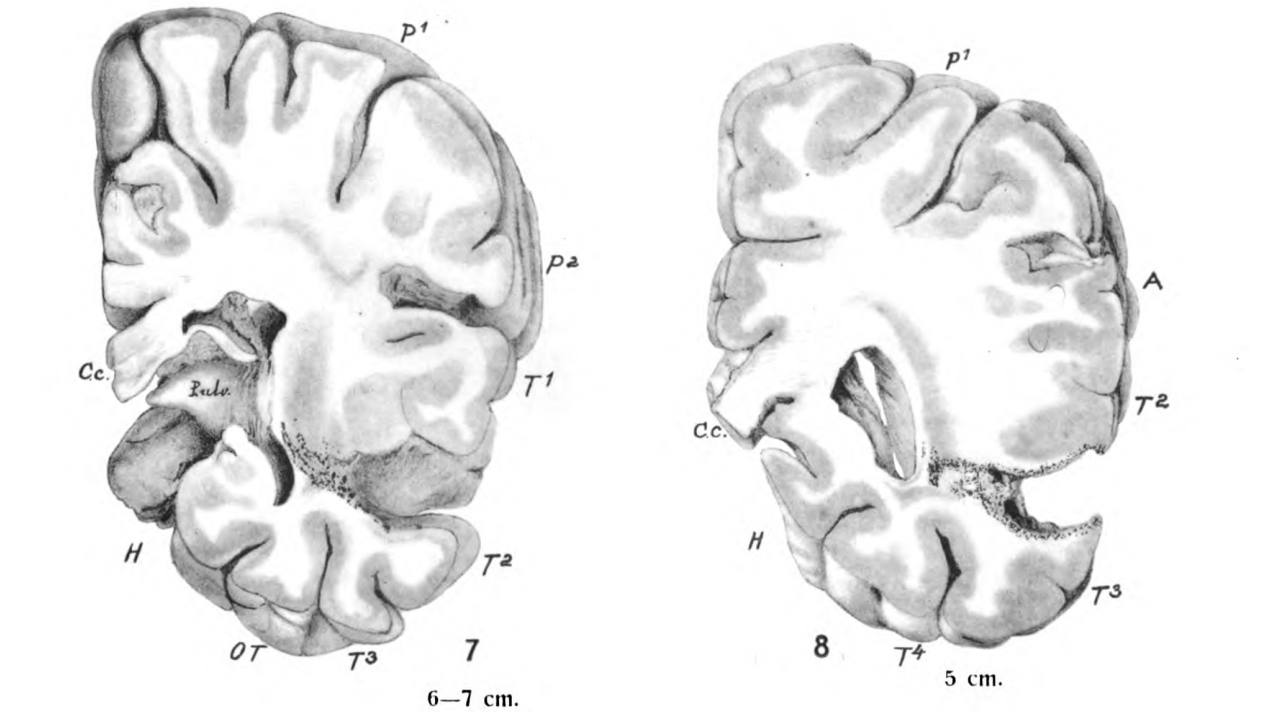

brosius Barth in Leipzig.

Digitized by Google
Original from THE OHIO STATE UNIVERSITY
Generated on 2018-07-27 13:44 GMT / http://hdl.handle.net/2027/osu.32435056932478
Public Domain in the United States, Google-digitized / http://www.hathitrust.org/access_use#pd-us-google

Generated on 2018-07-27 13:44 GMT / http://hdl.handle.net/2027/osu.32435056932478
Public Domain in the United States, Google-digitized / http://www.hathitrust.org/access_use#pd-us-google

Digitized by Google

Original from
THE OHIO STATE UNIVERSITY

Generated on 2018-07-27 13:44 GMT / http://hdl.handle.net/2027/osu.32435056932478
Public Domain in the United States, Google-digitized / http://www.hathitrust.org/access_use#pd-us-google

Digitized by Google

Original from
THE OHIO STATE UNIVERSITY

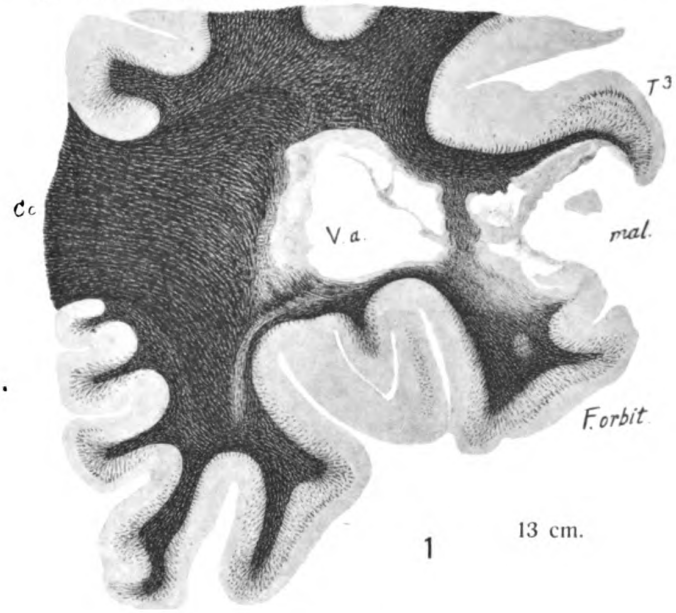

1 13 cm.

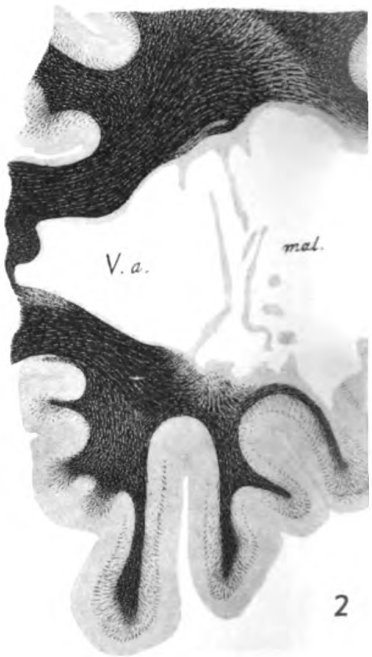

2

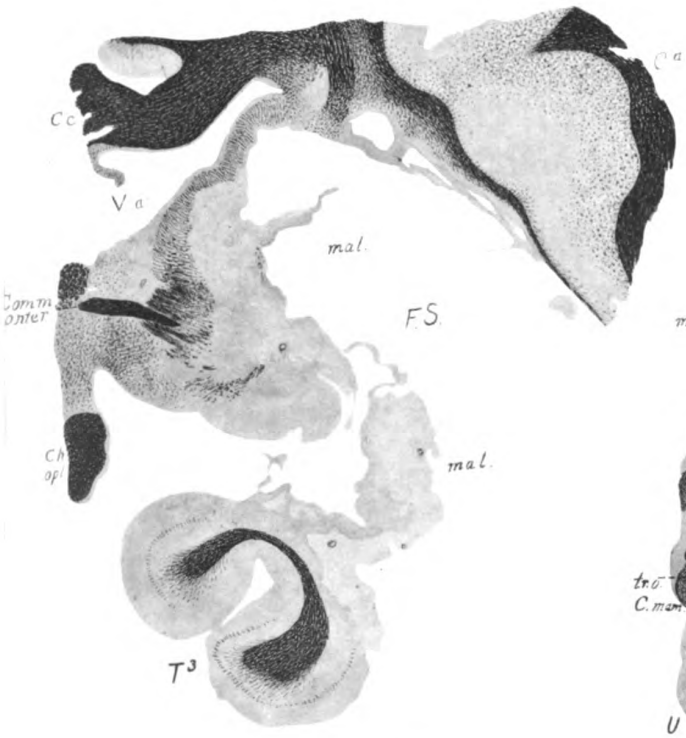

4 10 cm.

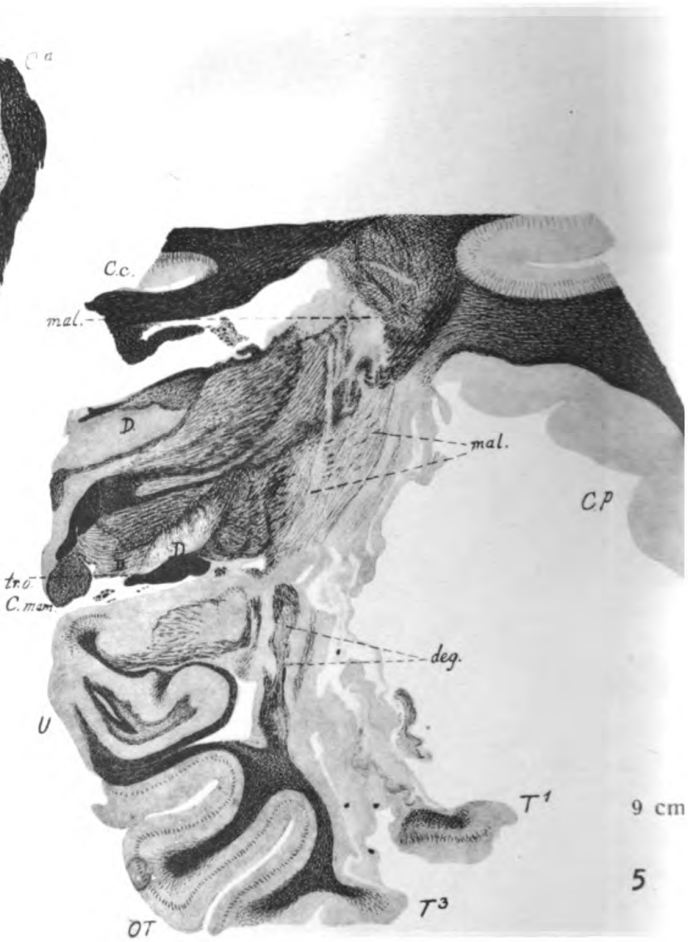

9 cm

5

Lichtdruck von Albert Frisch, Berlin W.

Verlag von Johann Ambro

Digitized by Google
Original from THE OHIO STATE UNIVERSITY
Generated on 2018-07-27 13:44 GMT / http://hdl.handle.net/2027/osu.32435056932478
Public Domain in the United States, Google-digitized / http://www.hathitrust.org/access_use#pd-us-google

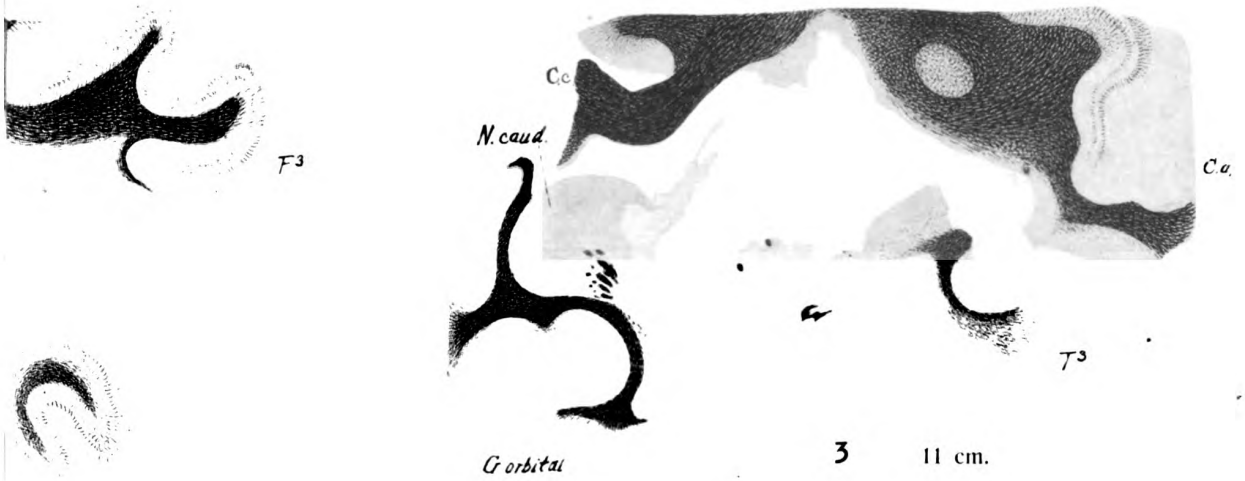

3 11 cm.

F3 orbit

12 cm.

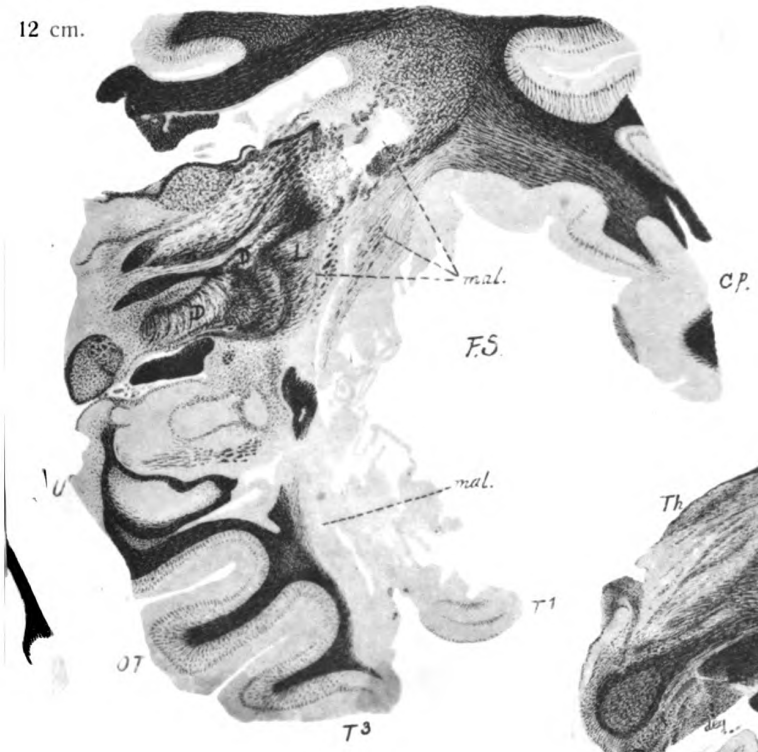

6 8—9 cm.

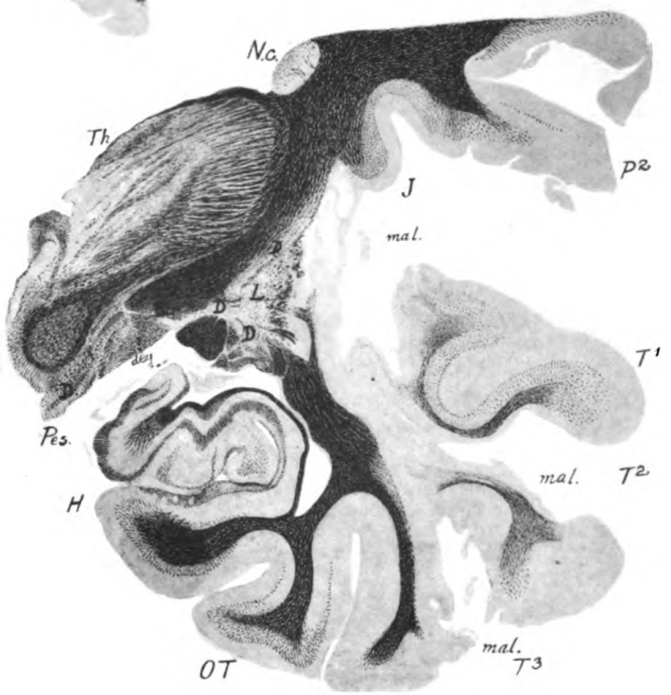

7 8—9 cm.

...us Barth in Leipzig.

Digitized by Google
Original from THE OHIO STATE UNIVERSITY
Generated on 2018-07-27 13:44 GMT / http://hdl.handle.net/2027/osu.32435056932478
Public Domain in the United States, Google-digitized / http://www.hathitrust.org/access_use#pd-us-google

Generated on 2018-07-27 13:44 GMT / http://hdl.handle.net/2027/osu.32435056932478
Public Domain in the United States, Google-digitized / http://www.hathitrust.org/access_use#pd-us-google

Digitized by Google

Original from
THE OHIO STATE UNIVERSITY

(S. E. Henschen, Hörsphäre.)

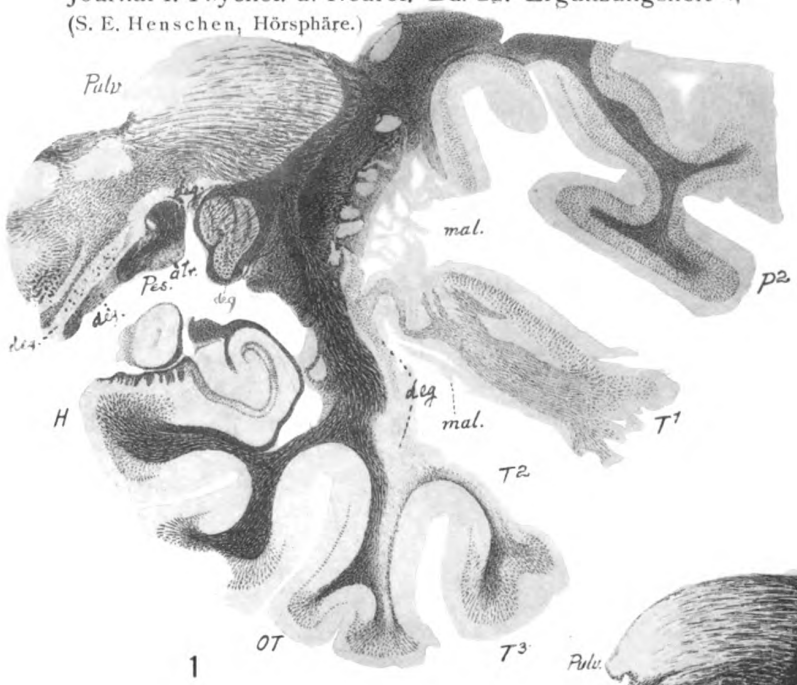

8 cm.

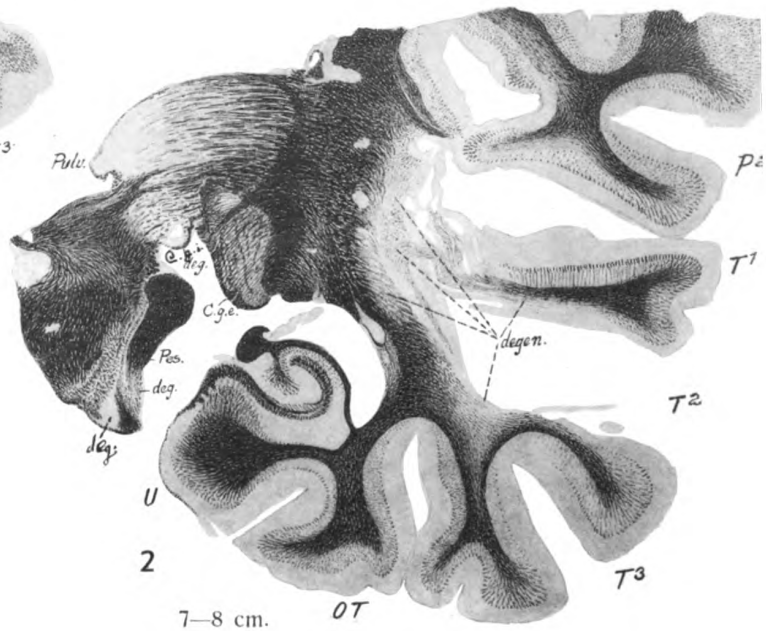

7—8 cm.

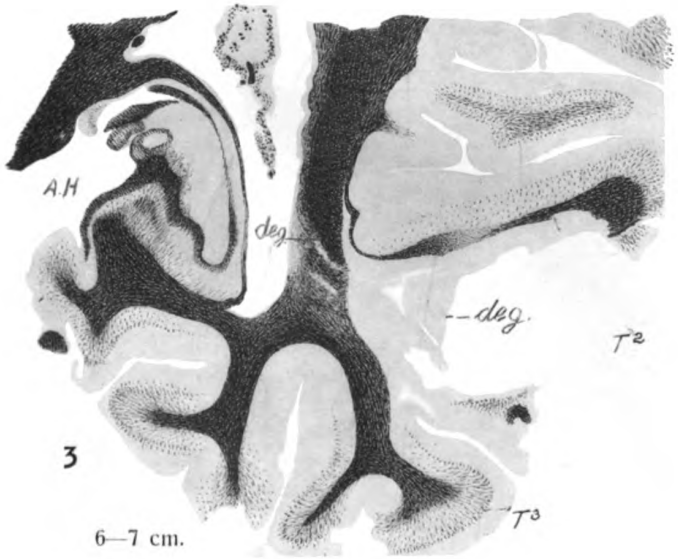

6—7 cm.

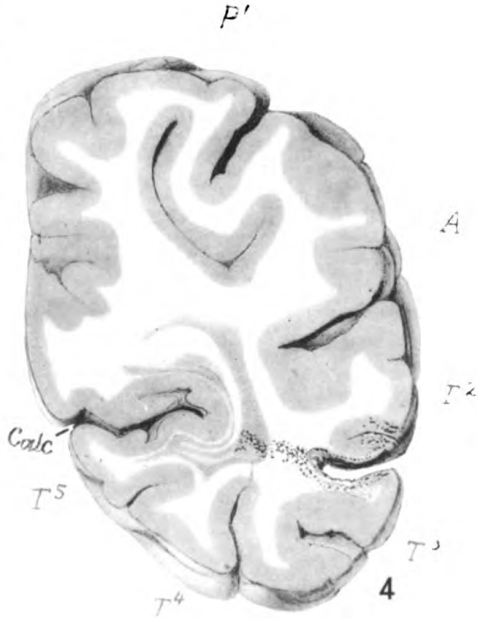

4 cm.

Lichtdruck von Albert Frisch, Berlin W. Verlag v. Johann Ambrosius Barth in Leipzig.

Digitized by Google
Original from THE OHIO STATE UNIVERSITY
Generated on 2018-07-27 13:44 GMT / http://hdl.handle.net/2027/osu.32435056932478
Public Domain in the United States, Google-digitized / http://www.hathitrust.org/access_use#pd-us-google

Generated on 2018-07-27 13:44 GMT / http://hdl.handle.net/2027/osu.32435056932478
Public Domain in the United States, Google-digitized / http://www.hathitrust.org/access_use#pd-us-google

Digitized by Google

Original from
THE OHIO STATE UNIVERSITY

Generated on 2018-07-27 13:44 GMT / http://hdl.handle.net/2027/osu.32435056932478
Public Domain in the United States, Google-digitized / http://www.hathitrust.org/access_use#pd-us-google

Digitized by Google

Original from
THE OHIO STATE UNIVERSITY

Generated on 2018-07-27 13:44 GMT / http://hdl.handle.net/2027/osu.32435056932478
Public Domain in the United States, Google-digitized / http://www.hathitrust.org/access_use#pd-us-google

Digitized by Google

Original from
THE OHIO STATE UNIVERSITY

Generated on 2018-07-27 13:44 GMT / http://hdl.handle.net/2027/osu.32435056932478
Public Domain in the United States, Google-digitized / http://www.hathitrust.org/access_use#pd-us-google

Digitized by Google

Original from
THE OHIO STATE UNIVERSITY

Generated on 2018-07-27 13:44 GMT / http://hdl.handle.net/2027/osu.32435056932478
Public Domain in the United States, Google-digitized / http://www.hathitrust.org/access_use#pd-us-google

Digitized by Google

Original from
THE OHIO STATE UNIVERSITY

Generated on 2018-07-27 13:44 GMT / http://hdl.handle.net/2027/osu.32435056932478
Public Domain in the United States, Google-digitized / http://www.hathitrust.org/access_use#pd-us-google

Digitized by Google

Original from
THE OHIO STATE UNIVERSITY


D AISLE SECT SHLF SIDE POS ITEM C
8 04 01 28 7 02 008 8

Generated on 2018-07-27 13:44 GMT / http://hdl.handle.net/2027/osu.32435056932478
Public Domain in the United States, Google-digitized / http://www.hathitrust.org/access_use#pd-us-google

Digitized by Google

Original from
THE OHIO STATE UNIVERSITY



Digitized by Google

Original from
THE OHIO STATE UNIVERSITY

Generated on 2018-07-27 13:44 GMT / http://hdl.handle.net/2027/osu.32435056932478
Public Domain in the United States, Google-digitized / http://www.hathitrust.org/access_use#pd-us-google

The Ohio State University
3 2435 05693247 8
THE OHIO STATE UNIVERSITY BOOK DEPOSITORY
D AISLE SECT SHLF SIDE POS ITEM C
8 04 01 28 7 02 008 8
Digitized by Google
Original from
THE OHIO STATE UNIVERSITY
Generated on 2018-07-27 13:44 GMT / http://hdl.handle.net/2027/osu.32435056932478
Public Domain in the United States, Google-digitized / http://www.hathitrust.org/access_use#pd-us-google